T.C. KOCAELİ ÜNİVERSİTESİ
SOSYAL BİLİMLER ENSTİTÜSÜ
PLASTİK SANATLAR ANASANAT DALI
PLASTİK SANATLAR SANATTA YETERLİK SANAT DALI

ANATOMİ EĞİTİMİNDE MEDİKAL İLLÜSTRASYON, ANATOMİ EĞİTİMİ İÇİN YENİ BİR PERSPEKTİFLE GÖSTERİMLER VE YAKLAŞIMLAR: KOCAELİ ÜNİVERSİTESİ TIP FAKÜLTESİ ÖRNEĞİ

(SANATTA YETERLİK TEZİ)

İhsan Tahir ERDAL

KOCAELİ 2023

T.C. KOCAELİ ÜNİVERSİTESİ
SOSYAL BİLİMLER ENSTİTÜSÜ
PLASTİK SANATLAR ANASANAT DALI
PLASTİK SANATLAR SANATTA YETERLİK SANAT DALI

ANATOMİ EĞİTİMİNDE MEDİKAL İLLÜSTRASYON, ANATOMİ EĞİTİMİ İÇİN YENİ BİR PERSPEKTİFLE GÖSTERİMLER VE YAKLAŞIMLAR; KOCAELİ ÜNİVERSİTESİ TIP FAKÜLTESİ ÖRNEĞİ

(SANATTA YETERLİK TEZİ)

İhsan Tahir ERDAL

Danışmanlar
Prof. Dr. Nigar PÖSTEKİ
Prof. Dr. Tuncay ÇOLAK

KOCAELİ 2023

T.C. KOCAELİ ÜNİVERSİTESİ
SOSYAL BİLİMLER ENSTİTÜSÜ
PLASTİK SANATLAR ANASANAT DALI
PLASTİK SANATLAR SANATTA YETERLİK SANAT DALI

ANATOMİ EĞİTİMİNDE MEDİKAL İLLÜSTRASYON, ANATOMİ EĞİTİMİ İÇİN YENİ BİR PERSPEKTİFLE GÖSTERİMLER VE YAKLAŞIMLAR; KOCAELİ ÜNİVERSİTESİ TIP FAKÜLTESİ ÖRNEĞİ

(SANATTA YETERLİK TEZİ)

Tezi Hazırlayan : İhsan Tahir ERDAL

Tezin Kabul Edildiği Enstitü Yönetim Kurulu Karar ve No: 01.02.2023 - 05

KOCAELİ 2023

Çalışmam süresince her konuda yanımda yer alan desteğini esirgemeyen danışmanlarım Prof. Dr. Nigar PÖSTEKİ ve Prof. Dr. Tuncay ÇOLAK' a, destek ve katkılarından dolayı eşim ve kızıma teşekkür ederim.

Anneme, ve bu çalışmanın bittiğini göremeyen babam Bekir ERDAL' a.

İhsan Tahir ERDAL, 2023, KOCAELİ

İÇİNDEKİLER

İÇİNDEKİLER…….. **I**
ÖZET……..……..... **V**
ABSTRACT……...……...…….……... **VIII**
GÖRSEL LİSTESİ ……..……..…..…... **XI**
SİMGE VE KISALTMALAR……...…….....… **XVII**
GİRİŞ……..…… **1**

BİRİNCİ BÖLÜM

1. İLLÜSTRASYONA GİDEN YOLDA BİLİM - TIP VE SANAT İLİŞKİSİ ……..…….…….. **6**
1.1. İLLÜSTRASYONUN TANIMI İŞLEVLERİ ve TÜRLERİ…….……... **11**
1.1.1. Kullanım Alanları Bağlamında İllüstrasyon Türleri…….……..….. 18

İKİNCİ BÖLÜM

2. MEDİKAL İLLÜSTRASYON ……..…….... **34**
2.1. ANATOMİNİN TARİHÇESİ……..…….…….…. **35**
2.2. AVRUPA'DA MODERN ANATOMİNİN DOĞUŞU VE ANATOMİK BEDENİN GÖRSEL TEMSİLİ…….…….……..…. **43**
2.3. ANATOMİNİN YÜKSELİŞİ VE AVRUPA'DA ANATOMİK İLLÜSTRASYONUN GELİŞİMİ …….……..…….…… **47**
2.4. ANATOMİNİN SANATLA BULUŞMASI (SANAT İÇİN ANATOMİ-ANATOMİ İÇİN SANAT) ……...…….……. **53**
2.5. DİSEKSİYON UYGULAMA ALANI OLARAK ANATOMİ TİYATROLARI VE GÖRSELLERİN YAYGINLAŞMASINDA GRAFİK SANATI VE BASKI TEKNİKLERİ İLİŞKİSİ…… **92**
2.5.1. Anatomi Tiyatroları ve Halk Diseksiyonları…….....… **92**
2.5.2.Görsellerin Yaygınlaşmasında Grafik Sanatı ve Baskı Teknikleri İlişkisi …..... **98**
2.6. MEDİKAL İLLÜSTRASYONA KATKIDA BULUNAN ÖNEMLİ İLLÜSTRATÖRLER ……...……...……...…….. **105**
2.6.1. Max Brödel ve Medikal İllüstrasyonun Kurumsallaşması…….. **106**
2.6.2. Türkiye'de Medikal İllüstrasyona Katkıda Bulunan Önemli İllüstratörler Ahmet Sınav, Levent Efe, ve TMİG Grubu ……..…….…..... **118**

2.7. MEDİKAL İLLÜSTRASYON EĞİTİMİ VE EĞİTİM VEREN KURUMLARIN YAPISI …… **123**
2.7.1. Medikal İllüstrasyon Eğitim Modeli…….….. **123**

ÜÇÜNCÜ BÖLÜM

3. MEDİKAL İLLÜSTRASYONUN EĞİTİM VE ÖĞRENME ÜZERİNDEKİ ETKİSİ ……. 132
3.1.MEDİKAL, BİLİMSEL VE TEKNİK İLLÜSTRASYONDA KULLANILAN GÖSTERİM YÖNTEMLERİ ……... 134
3.2. ANATOMİK İLLÜSTRASYONDA PLEXUS BRACHIALIS ÜZERİNE YENİ BİR PERSPEKTİF; GÖSTERİMLER VE BULGULAR ……...137
3.3. PLEXUS BRACHİALİS ÇİZİMLERİNDE KULLANILAN İLLÜSTRASYON YÖNTEMLERİ ……139
3.3.1. Radix (Kökler) Gösterimi…….……142
3.3.2. Truncus (Gövde) Gösterimi ……147
3.3.3. Divisions (Bölünmeler) Gösterimi ……149
3.3.4. Fasciculus Gösterimi ……153
3.3.5. Rami Terminalis (Dallar) Gösterimi ……160

3.4. KOCAELİ ÜNİVERSİTESİ TIP FAKÜLTESİ ÖĞRENCİLERİNE YENİ BİR PERSPEKTİFLE SUNULAN "PLEXUS BRACHIALIS" GÖSTERİMİNİN ÖĞRENCİLER TARAFINDAN NASIL ALGILANDIĞI ÜZERİNE DEĞERLENDİRME ……169

3.4.1. Kocaeli Üniversitesi Tıp Fakültesi Öğrencilerinin Medikal İllüstrasyon (Tıbbi Resim) Konusuna İlişkin Bilgi Durumları ……....**172**

3.4.2. Kocaeli Üniversitesi Tıp Fakültesi Öğrencilerinin Medikal İllüstrasyon (Tıbbi Resim) Konusuna İlişkin Farkındalık Düzeyleri……...**172**

3.4.3. Kocaeli Üniversitesi Tıp Fakültesi Öğrencilerinin Plexus Brachialis konu anlatımında kullanılan medikal illüstrasyonlar ve sunum tekniğinin konunun anlaşılabilirlik düzeyine ilişkin görüşleri.....**173**

3.4.4. Kocaeli Üniversitesi Tıp Fakültesi Öğrencilerinin görüşlerine göre Plexus Brachialis konusunun Anatomik yapıların çizimi-şekli ve yorumunun doğruluğuna ilişkin görüşleri **173**

3.4.5. Kocaeli Üniversitesi Tıp Fakültesi Öğrencilerinin Plexus Brachialis konusunun Anatomik yapılar net olarak algılanabiliyor mu? şeklinde yöneltilen soruya ilişkin görüşleri…….....**174**

3.4.6. Kocaeli Üniversitesi Tıp Fakültesi Öğrencilerinin Anatomi dersinde Plexus Brachialis konusunun eğitimi için kullanılması yararlı olur mu? Şeklinde yöneltilen soruya ilişkin görüşleri…….....**174**

3.4.7. Kocaeli Üniversitesi Tıp Fakültesi Öğrencilerinin Plexus Brachialis konusu için bakış açısı veya pozisyonlama doğru yapılmış mı? Şeklinde yöneltilen soruya ilişkin görüşleri…….....**175**

3.4.8. Kocaeli Üniversitesi Tıp Fakültesi Öğrencilerinin Plexus Brachialis konusunun Görüntü/Görselleştirmenin, anatomik yapıların tanınabilirliği açısından katkı derecesi nedir? şeklinde yöneltilen soruya ilişkin görüşleri **176**

3.4.9. Kocaeli Üniversitesi Tıp Fakültesi Öğrencilerinin Plexus Brachialis konusunun Renk, ışık ve doku kullanımı bakımından anatomik görsel anlatım dili yeterli mi? Şeklinde yöneltilen soruya ilişkin görüşleri ….....**176**

3.4.10. Kocaeli Üniversitesi Tıp Fakültesi Öğrencilerinin Plexus Brachialis konu anlatımı için hazırlanan görsellerde "Radiks (Kökler)" alt başlığının içerdiği görsellerin konunun anlaşılabilirliğine katkı derecesi nedir? Şeklindeki soruya ilişkin görüşleri ….……...**177**

3.4.11. Kocaeli Üniversitesi Tıp Fakültesi Öğrencilerinin;Plexus Brachialis konu anlatımı için hazırlanan görsellerde "Truncus (Gövde)" alt başlığının içerdiği görsellerin, konunun anlaşılabilirliğine katkı derecesi nedir? Şeklinde sorulan soruya ilişkin görüşleri ...……...…**178**

3.4.12. Kocaeli Üniversitesi Tıp Fakültesi Öğrencilerinin Plexus Brachialis konu anlatımı için hazırlanan görsellerde "Divisiones (Bölünmeler)" alt başlığının içerdiği görsellerin, konunun anlaşılabilirliğine katkı derecesi nedir? Şeklinde ilişkin görüşleri……...…..…….**178**

3.4.13. Kocaeli Üniversitesi Tıp Fakültesi Öğrencilerinin Plexus Brachialis konu anlatımı için hazırlanan görsellerde; "Fasciculus" başlığının içerdiği görsellerin, konunun anlaşılabilirliğine katkı derecesi nedir? şeklinde yöneltilen soruya ilişkin görüşleri…….……**179**

3.4.14. Kocaeli Üniversitesi Tıp Fakültesi Öğrencilerinin Plexus Brachialis konu anlatımı için hazırlanan görsellerde "Ramus Terminalis" başlığının içerdiği görsellerin, konunun anlaşılabilirliğine katkı derecesi nedir? Şeklinde yöneltilen soruya ilişkin görüşleri……..……**180**

3.4.15. Kocaeli Üniversitesi Tıp Fakültesi Öğrencilerinin Plexus Brachialis için hazırlanmış olan sunumun ve sunum tekniğinin başkaca Anatomi dersi

konularının anlatımı ve eğitimi için uyarlanıp kullanılması yararlı olur mu? Şeklindeki yöneltilen soruya ilişkin görüşleri ……..……..**180**

SONUÇ…… **182**
KAYNAKÇA……...… **188**
ÖZGEÇMİŞ……....… **207**

ÖZET

Resim ve Grafik sanatların tarih boyunca Tıp Bilimi ile süregelen birlikteliklerinde üstlendikleri işlevler; eğitim görselleri oluşturarak öğrenmeyi kolaylaştırma, bilgi yayma, bilgi aktarma ve belgeleme olarak sınıflandırlabilir. Tıp bilimi tarihsel süreçte görsel bilginin aktarılmasında resimleyerek açıklama ve aktarım yolunu seçmiştir. Resim Sanatı ile Tıp Biliminin bir araya gelmesiyle Tıp Ressamlığı/Medikal İllüstratör'lük akademik programı ve müfredatı olan multidisipliner bir alan ortaya çıkmıştır. Bu çalışmada, anatomik bedenin görselleştirilmesi ile başlayan anatomi sanat ilişkisi, anatomik illüstrasyonun genişleyerek multidisipliner bir alan olan medikal illüstrasyona evrilmesi süreci bağlamında ele alınmıştır.

Birinci bölümde; anatomik bedenin görselleştirilmesi ile başlayan anatomi sanat ilişkisi medikal illüstrasyona giden süreçte tıp ve sanat ilişkisi, illüstrasyonun tanımı türleri ve işlevlerine değinilmiştir. İkinci bölümde, tıbbi illüstrasyonun yapısı ve önemi vurgulanarak, anatominin tarihçesi, Avrupa'da modern anatominin doğuşu ve yükselişi ile anatomik bedenin görsel temsili, anatominin ve Avrupa'da anatomik illüstrasyonun gelişimi, anatominin sanatla ilişkisi, anatomi tiyatroları ele alınmıştır.

Araştırmanın üçüncü bölümünde ise, anatomi eğitiminde kullanılmak üzere belirlenen "Plexus Brachialis" konusunu içeren ve araştırmacı tarafından hazırlanan medikal illüstrasyonların Kocaeli Üniversitesi Tıp Fak. öğrencilerine sunulması ve işlevselliklerinin belirlenmesine yönelik uygulanan anket sorularından elde edilen sonuçlar ve bulgulara ilişkin yorumlar yer almaktadır. Araştırmanın bulguları, Kocaeli Üniversitesi Tıp Fakültesi'nde 2020 - 2022 yılları arasında yapılan anket çalışmasının verileri ve betimsel kısmı ise literatür taraması esnasında elde edilen kavramsal veriler çerçevesinden oluşmuştur.

Anahtar Kelimeler: Medikal illüstrasyon, Plexus Brachialis, Anatomi Eğitimi, Medikal Görsel İletişim.

ABSTRACT

Functions of Painting and Graphic Arts in their ongoing association with Medical Science throughout history; It can be classified as facilitating learning by creating educational visuals, disseminating information, transferring information and documenting. Medical science has chosen the way of explaining and transferring visual information in the historical process. With the combination of Painting and Medical Science, a multidisciplinary field with an academic program and curriculum of Medical Painting/Medical Illustrator has emerged.In this study, the relationship between anatomy and art, which begins with the visualization of the anatomical body, is discussed in the context of the expansion of anatomical illustration into medical illustration, which is a multidisciplinary field.

In the first part; The relationship between anatomy and art, which begins with the visualization of the anatomical body, in the process leading to medical illustration, the relationship between medicine and art, the definition of illustration, its types and functions are mentioned. In the second part, the history of anatomy, the birth and rise of modern anatomy in Europe, the visual representation of the anatomical body, the development of anatomy and anatomical illustration in Europe, the relationship between anatomy and art, and anatomy theaters are discussed, emphasizing the structure and importance of medical illustration.

In the third part of the research, the medical illustrations prepared by the researcher and containing the subject of "Plexus Brachialis" determined to be used in anatomy education were presented to Kocaeli University Faculty of Medicine. There are comments on the results and findings obtained from the questionnaire questions applied to the students and determining their functionality. The findings of the research consisted of the data of the survey study conducted at Kocaeli University Faculty of Medicine between the years 2020 - 2022, and the descriptive part consisted of the conceptual data obtained during the literature review.

Key Words: Medical Illustration, Plexus Brachialis, Anatomy Education, Medical Visual Communication.

GÖRSELLER LİSTESİ

GÖRSEL 1: a) Albrecht Dürer, Adem ve Havva (1504 - gravür). b) Sekiz Kır Çiçeği ……. 8

GÖRSEL 2: Robert Hooke, Pire (Flea), Micrographia 1665, Gravür, 323 x 435 mm. 9

GÖRSEL 3: Genel kanı ile analiz edilmiş illüstrasyon türlerinin altı temel grupta gösterimi (Yazar tarafından oluşturulmuştur) ……12

GÖRSEL 4: Levin, Anglin ve Carney'e göre iyi bir illüstrasyonun yerine getirmesi gereken işlevler. (Yazar tarafından oluşturulmuştur) ……..13
GÖRSEL 5: Metinlerdeki illüstrasyonların işlevsellik bakımından bütüncül sınıflandırılması ve Açıklayıcı resimlerin işlevleri (Yazar tarafından oluşturulmuştur) ……14

GÖRSEL 6: *a)* İhap Hulusi Görey (Sümerbank), Katja Belkina (American Express), Ken Joudrey (Off) reklam ……19
GÖRSEL 7 : Steve Simpson(Wallaro) , Johann Vernizzi (Samba), Angelina Pischikova (TPABbI) ……20
GÖRSEL 8: John Hopkins, Basic Fashion Design, Fashion Drawing s. 2…….21
GÖRSEL 9: a. Estudio Santa Rita, b. Denis Zilber c.Katie Harnett (Kitap kapağı illüstrasyonu) ……..22
GÖRSEL 10 : Jassie ve Katey Union Craft Brewing, Walk The Line ……23
GÖRSEL 11: Çevresel illüstrasyon örneği ……..24
GÖRSEL 12: Jim Hatch, a) Kesit Görünüm, b) Montaj kılavuzu, Patlatılmış görünüm.. ……25

GÖRSEL 13: Yoshihiro Inomoto, "Kesit çizim-Cutaway drawing" ……. 26
GÖRSEL 14: Mimari illüstrasyon örnekleri; a) Carlo Stanga b) Fernando Neyra Moreto ……27
GÖRSEL 15: Mary Helen Briscoe, "Preparing Scientific Illustration" Springer NewYork 1996, s, 10-11-12-13 ……..28
GÖRSEL 16 : Görsel a.) Vicky Earle, Journal Of Natural Science Illustration 29
GÖRSEL 17: Dioskorides tarafından yazılan "PERIHYLES IATRIKES", "Kitab-el Haşayiş", Latinceye "Materia Medica" ……..30
GÖRSEL 18 : Bilimsel Biyolojik İllüstrasyonların ……30
GÖRSEL 19: Barbara Harmon ……31
GÖRSEL 20 : Mumyalama işlemini gösteren illüstrasyon ……32
GÖRSEL 21: Kakadu Ulusal Park Kaya Resimleri, Northern Territory. Australia yaklaşık. M.Ö. 6000 Archivo Iconografico, S.A./Corbis ……...37
GÖRSEL 22: a) Alcmaeon (Croton'dan /yk. M.Ö. 500) T.V.N. (VID) PERSAUD, M.D, A History of Human Anatomy, 2014: s.22
b) Hipokrat (Chios M.Ö. 460 - M.Ö. 370) History of Medicine, Dr. Jenny Sutcliffe, Nancy Duin Barnes&Noble Inc. 1992 s. 18
c) Aristoteles (Selanik / M.Ö. 384-322) ……38
GÖRSEL 23: Herophilos, ilk diseksiyon. Paris Nouvelle Tıp Fakültesi'nin ana girişi önündeki taş kabartma (çap 1.20 m), P.F. Niclausse 1955'den. ……..40

GÖRSEL 24: a- Claudius Galenos von Pergamon / Galen (Bergamalı)
b- Galen Diseksiyonları arterler, damarlar ve sinirler üzerine açıklama. ……40
GÖRSEL 25: İslamın Altın Çağında bilim insanları ve zaman çizelgesi …..……43
GÖRSEL 26: Diseksiyonun bilinen en eski görsel temsili ……..……..45
GÖRSEL 27: İtalyan Fasciculo di Medicina'nın diseksiyon sahnesi 1493 …..……45
GÖRSEL 28: Bir ceset diseksiyonu ile anatomi dersi. Mondino de 'Liuzzi …….46
GÖRSEL 29: Mondino dei Luzzi ve asistanı Alessandra Giliani ...……46
GÖRSEL 30: Guido da Vigevano ……..…….……..….48
GÖRSEL 31 : a-b) Dolaşım sistemi hakkında sınırlı bilgi gösteren tipik duruştaki anatomik figürler. c) İbn-el Nafis 13. Yüzyıl ……...….51
GÖRSEL 32: John ARDERNE, "De arte phisicale et de cirurgia of master …...….52
GÖRSEL 33: a. Leonardo da Vinci'nin Otoportresi (takriben 1505) b.Kalp, akciğerler ve ana arterleri gösteren amatomik figür c. Kalbe, vasküler sisteme ve akciğerlere, özellikle dikkat edilerek göğüs ve karın organları ……..…. 55
GÖRSEL 34: a. Kol kaslarının dönüşü b. Omuz kasları c. Diseksiyon sırasında üç farklı harekette omuz kasları; ayak kemikleri ……..…….57
GÖRSEL 35: a. Kafatasının yan görüntüsü b.) Ventriküller, optik sinirlerle göz küreleri c. İnsan başının kesit görüntüsü d. Fetuslu Rahim …….…..58
GÖRSEL 36: a.) Diz ve bacak kemikleri …….…….59
GÖRSEL 37: a.Michelangelo Buonarroti (1475–1564) 'nin Marcello Venusti tarafından yapılmış portresi b. Son Yargı'dan Aziz Bartholomew. Fresk. Sunak duvarından detay, Sistine Şapeli / Vatikan ……..……60
GÖRSEL 38: Antonio Pollaiuolo (İtalya, Floransa yaklaşık 1432–1498 Roma). Çıplak Erkeklerin Savaşı (Battle of Nude Men) (yaklaşık 1470). Gravür, sayfa (38.4 x 58.9 cm). …..……...61
GÖRSEL 39: Johannes de Ketham, Fasciculus Medicinae (1491) …….....62
GÖRSEL 40: Johannes de Ketham, Fasciculus Medicinae (1491) …….....63
GÖRSEL 41: Johannes de Ketham Fasciculus Medicinae'sının ilk baskısı 1491 ..…64
GÖRSEL 42: a.) Andreas Vesalius portresi, Padua Üniversitesi "Tıp Salonu" b.) "De Humani Corporis Fabrica 1543" s.174-164-200, ……..……66
GÖRSEL 43: Andreas Vesalius bir kadın bedeninin diseksiyonunu yapıyor..... 67
GÖRSEL 44: Vesalius, Humani Fabrica (1555) 2. Baskı Önkapak / Detay.
1874 baskısı, İç kapak resminden detay. (Yazar tarafından renklendirildi)……68
GÖRSEL 45: De Humani Corporis Fabrica'nın (Vesalus1543a) İç kapak resminden detay. ……..70
GÖRSEL 46: La dissection des parties du corps humain' İnsan Vücudunun Parçalarının Diseksiyonu 's.96-97-303 Ağaç gravür. ……...……72
GÖRSEL 47: a) Godfried Bidloo(1649-1713)Anatomist b) Gérard de Lairesse (1640-1711) Sanatçı, "Anatomia Humani Corporis" 1685 ……74
GÖRSEL 48: Diseksiyon masasında karın bölgesi üzerindeki "sinek" detayı. ……..……..75
GÖRSEL 49: a) Bernard Siegfried Albini (1697-1770)(Anatomist) b) Jan Wandelaar (1690-1759) Sanatçı c) Bernard Siegfried Albini (1697-1770), "Tabulae Sceleti Et Musculorum Corporis Humani". …….……..77
GÖRSEL 50: Arka görünüm. İnce boya tabakasıyla gergi tuval üzerinde birleştirilmiş (büyültülmüş) çizimler. …….…….79
GÖRSEL 51: "The Anatomy of the Human Gravid Uterus" Tab. VI – Tab. XX, ….79
GÖRSEL 52: "The Anatomy of the Human Gravid Uterus" Tabula XXVI, ….…….80

GÖRSEL 53: Vicq-D'azyr (1813), "Planches Pour Le Traité De Lanatomie Du Cerveau", Chez Louis Duprat-Duverger, PARIS, PL.I, PL.XXXI, PL.III, PL.VII, PL.XV, PL.II …….81
GÖRSEL 54: MASCAGNI, Paolo (1833) Anatomia Universale, FIRENZE, Viscera Tav.IX, Tavola Particolare XVI-XVIII 82
GÖRSEL 55: John Bell (1794) Engravings, Explaining the Anatomy of the Bones, Muscles and Joints, …….83
GÖRSEL 56: Charles Bell, 1821 - Bir Dizi Açıklamalı Beyin Anatomisi…..85
GÖRSEL 57: BOURGERY, Jean-Baptiste Marc (1836) Traité complet de L'anatomie De L'homme Comprenant La Médecine Opératire II), Sanatçı: Nicolas Henri Jacob (1782-1871) PL.75-PL.67……..86
GÖRSEL 58: Ludwik Hirschfeld (1866) Ludwik Hirschfeld (1853) Névrologie; ou, Description et iconographie du système nerveux et des organes des sens de l'homme avec leur mode de preparation. Paris: V. Masson, PL.68, PL.81…….87
GÖRSEL 59: Henry Gray'in (1859) , Anatomy, Descriptive And Surgical. Philadelphia s.17,152,219,316 ..88
GÖRSEL 60: Bartolomeo Pasarotti tarafından yapılan "Aquatint", ……90
GÖRSEL 61: a. Raphael, veya sonra kopya. Vücudun lateral kasları ve diğer anatomik çalışmalar, b. Vücudun yan kasları. c. Vücudun yan kasları ……90
GÖRSEL 62: 16.Yüzyıl Başları 1610 Leiden'de (Hollanda) anatomi tiyatrosu gösteriliyor, Bakır gravür, …..95
GÖRSEL 63: Leiden Anatomi Tiyatrosu (y. 1615) Bakır gravür. ……96
GÖRSEL 64: a-Padua Üniversitesi Anatomi Tiyatrosu b- Bologna (Palazzo del' Archiginassio) Üniversitesi Anatomi Tiyatrosu …..97
GÖRSEL 65: a-The Anatomical Theatre, Museum Gustavianum Uppsala b: Anatomico …….97
GÖRSEL 66: Baskı teknikleri zaman çizelgesi …..99
GÖRSEL 67: a. Ağaç baskı b. Bakır gravür / kuru kazıma / tifdruk/intaglio c. Elle renklendirme …….100
GÖRSEL 68: a- Oyulmuş Ağaç baskı plakası, b-Desen basılmış kâğıt ..…… 100
GÖRSEL 69: Kuru kazıma bakır gravür üretim süreci ……..101
GÖRSEL 70: Mezzotint Taşbaskı / Lithography ……..102
GÖRSEL 71: Taş baskı örneği …...103
GÖRSEL 72: a. Bakır gravür (etching/asit indirme) b. Ağaç oyma c. Halftone….104
GÖRSEL 73: Anatomist Francesco Bertinatti'nin dersi. ..104
GÖRSEL 74: Max Brödel (1870-1941) , Hypofiz katmanları. Karbon tozu tekniği (1915) …… 106
GÖRSEL 75: M. Brödel, Dilin Kökünde Fibroma, karbon tozu tekniği, 1924 …..108
GÖRSEL 76: M. Brödel, Pulmoner Anevrizma, 1917 …….. 109
GÖRSEL 77: Max Brödel, 1917 JHU stüdyosunda ……110
GÖRSEL 78: Max Brödel'in 1917'de sınıfında öğrencileriyle birlikte fotoğrafı ….110
GÖRSEL 79: a) Frank H. Netter portresi b) "Atlas of Human Anatomy"den bir suluboya levha ……...113
GÖRSEL 80: Kalbin kesit görünümü ……...114
GÖRSEL 81: Öfke reaksiyonunda nörojenik ve hormonal yollar ……..115
GÖRSEL 82: F. Netter, Topografik Anatomi, Meme Bezi, Vücut Duvarı, Akciğerler, Kalp, Mediasten, …… 116
GÖRSEL 83 : Ahmet Sınav, Traktotomi işlemi ……120
GÖRSEL 84 : Ahmet Sınav, Spinal Bypass cerrahisi …… 121
GÖRSEL 85 : Levent Efe , …… 122

GÖRSEL 86: Kuzey Amerikadaki Associated Medical Illustrators (AMI) nin akreditasyon programı yürüttüğü Master Dereceli Medikal İllüstrasyon Programları…124
GÖRSEL 87: Avrupadaki Institute of Medical Illustrators (IMI) akreditasyon programı ……. 125
GÖRSEL 88: Tıp Öncesi, Biyolojik veya Bilimsel İllüstrasyonda Lisans Derecesinde Eğitim veren Programlar. ……125
GÖRSEL 89: Lisans Derecesi/Bachelor's Degree Minors, Bakalorya Sonrası Sertifika veren programlar/Post-Baccalaureate ……126
GÖRSEL 90: AMI resmi sitesindeki bilgilere dayanarak oluşturulmuştur. ..…….127
GÖRSEL 91: AMI (Medikal İllüstratörler Derneği)'nin 2018 üye anketine göre Tıbbi illüstratörlerin çalışma alanları …..……128
GÖRSEL 92: Tıbbi Resim Yüksek Lisans Programı ……129
GÖRSEL 93: Medikal İllüstrasyon Eğitim Modeli ..…….130
GÖRSEL 94: Medikal İllüstratörlerin kariyer alanları AMI'nin 2018 üye anketine göre belirlediği çalışma alanları ve ölçekleri ……..130
GÖRSEL 95: Leonardo Da Vinci nin çizimlerinden Patlatılmış ve Kesit görünüm ……...136
GÖRSEL 96: Doğum sırasında brakial pleksus elemanlarının yaralanmasına sebep olabilecek uygulamaların gösterimi. ……138
GÖRSEL 97: William Smellie, Plexus Brachialis'i gösteriyor ……...139
GÖRSEL 98: Plexus Brachial, konu başlangıcı genel görünüm. ……..……..140
GÖRSEL 99: Plexus Brachialis konu anlatımında kullanılan 5 başlık için tasarlanan piktogramların gösterimi ……...…….141
GÖRSEL 100: Plexus Brachialis, Radix (Kökler), Truncus, Divisions, Fasiculus ve Ramus Terminalis'i lokalize eden piktogramların ilgili bölümleri gösterimi. ……..……..141
GÖRSEL 101: C5, C6, C7 den dallanan sinirlerin N. Thoracicus Longus'la birleşimi Costa1 ile Clavicula arasından geçerek m. Pektoralis major'un lateral tarafından M. Serratus Anterior'ın üzerine yüzeyel seyri ve dağılımları.……142
GÖRSEL 102: C5 Kökünden dallanan N.Scapula Dorsalis'in boynun posterior (arkasına) seyri ve inerve ettiği M. Levator Scapula, M. Rhomboideus min. ve M. Rhomboideus maj. kaslara dağılımı. …….……...143
GÖRSEL 103: Brachial Plexus Köklerinin dermatome ile ilişkileri…..……...144
GÖRSEL 104: C5 kökünün omuz ve kolun abduction'una etkisinin gösterimi. ……..…..144
GÖRSEL 105: C5 kökünün omuz ve kolun abduction'una etkisinin gösterimi. ……..……..145
GÖRSEL 106: C5 kökünün omuz ve kolun abduction'una etkisinin gösterimi. ……..……..145
GÖRSEL 107: C8 kökünün parmak flexion'una etkisinin gösterimi. ……..146
GÖRSEL 108: T1 kökünün parmak abdüksiyonuna etkisinin gösterimi.. ……..…146
GÖRSEL 109 : Köklerden hemen sonra başlayan ve Superior (Üst), Medius (orta) ve Inferior (alt) Truncus'ların Anterior (ön) ve Posterior (arka) gösterimi…..…….147
GÖRSEL 110: Superior Truncus'dan dallanan N. Suprascapularisin posteriorda scapulayı kaplayan M. Supraspinatus ve spina scapulanın altından seyrederek M.infraspinatusa seyrinin gösterimi…….……..…147
GÖRSEL 111: Truncus bölümüne uygulanan Interscalene block anestezisinin; Clavicula - M. Scalenius Anterior ve M. Scalenius Mediusun oluşturduğu üçgen lokasyonunun gösterimi……..…..…148

GÖRSEL 112: Truncus bölümüne uygulanan Interscalene block anestezisinin; uygulanmasının gösterimi……...…148
GÖRSEL 113: Truncusların devamında ön ve arka bölünmeleri …….....…149
GÖRSEL 114: Divisiones (bölünmeler); Anterior'dan (önden), Potserior'dan (arkadan) gösterimi.…….....……150
GÖRSEL 115 : Üst ekstremitenin ön bölgesini inerve eden Divisiones Anterior …….....…150
GÖRSEL 116: Anterior Divisiones seyir yolu itibariyle genel olarak ventralis kasları inerve ettiğinin gösterimi……...…….....…151
GÖRSEL 117: Posterior Division'ların seyir yolu itibariyle genel olarak dorsalis kasları inerve ettiğinin gösterimi……...…..….....…151
GÖRSEL 118: Posterior Divisiones'ın seyir yolu itibariyle genel olarak dorsalis (arka) kasları inerve ettiğinin gösterimi……..…....……..152
GÖRSEL 119: Fasiculus Lateralis , Posterior ve Medialis dallanmalarının genel görünümü……..……...…..….....…153
GÖRSEL 120: Fasiculus Lateralis'in dallarının genel görünümü. …..….....…153
GÖRSEL 121: Lateral ve Medial Fasiculus'lardan dallanıp M. Pectoralis Major'e giden N. Pectoral Lateralis ve N. Pectoralis Medialis'in seyri. …….....…154
GÖRSEL 122: Fasiculus Lateralis'in dalları. ……..….....……...154
GÖRSEL 123: Fasciculuslar Lateralis ve Fasciculus Medialis'in terminal dallara seyri …….....……...…..….....……..155
GÖRSEL 124: Fasciculus Medialis'den dallanıp M. Pectoralis Major'a giderken M.Pectoral Minor'dan geçen N. Pectoralis Medialis'in seyri. …..…..….....…..155
GÖRSEL 125: Fasciculus Medialis (C8, T1) ……..……..…....…156
GÖRSEL 126: Faciculus Medialis'in Dalları: N. Cutaneus brachi medialis, N.Cutaneus antebrachii medialis ……...……...……..…....…156
GÖRSEL 127: Lateral ve Medial Fasiculus'lardan dallanıp M. Pectoralis Major'a giderken M.Pectoral Minor'dan geçişi …….....….....…157
GÖRSEL 128: Lateral ve Medial Fasiculus'lardan dallanıp M. Pectoralis Major'e giden N. Pectoral Lateralis (C5,6,7) ve N. Pectoralis Medialis (C8, T1)'in M. Pectoralis majör ve minor'a seyrinin görünümü. …….....…157
GÖRSEL 129: Fasciculus Medialis'den dallanıp M. Cutaneus brachi medalis giden N. Cutaneus brachi medalis (T1) ve M. Cutaneu antebrachii medalis giden N. Cutaneu antebrachii medalis'e seyri ve inervasyon alanlarının renk kodları ile gösterimi. ……..……...…158
GÖRSEL 130: Facisiculus Posteriordan dallanan ve Scapulanın anterior (ön) kısmını kaplayan M. Suprascapularis kasını inerve eden N.Suprascapularis Superior(C5,6) ile N.Subscapularis Inferior(C5,6)'un seyrinin görünümü ……..…….....…158
GÖRSEL 131: Fasciculus Posteriorun dalları …….....…….....…159
GÖRSEL 132: Fasciculus Posteriordan dallanan N. Thoraciodorsalis (C6,7,8)'in lateralden posteriora devam eden en M. Latissimus Dorsi'ye seyrinin görünümü …….....…159
GÖRSEL 133 : Rami Terminalis dallarının metaforik anlatımı …….……..159
GÖRSEL 134: N. Axillaris'in M. Teres minör ve M. Deltoid'i inervasyonu……..160
GÖRSEL 135: N. Axillaris'in M. Teres minör inervasyonu ……..161
GÖRSEL 136: N. Axillaris'in M. Deltoid'i inervasyonu ……..…..……..161
GÖRSEL 137: N. Radialis'in M. Triceps ve ön kol kaslarını inervasyonu ……...162
GÖRSEL 138: N. Musculocutaneus'un Biceps, Brachialis mm. ve ön kol kasların inervasyonu ……...…….....…162
GÖRSEL 139: N. Medianus'un ön kol fleksor kaslarını inervasyonu …….....…163

GÖRSEL 140: N. Medianus'un derin ön kol fleksor kaslarını inervasyonu …..…163
GÖRSEL 141:N. Medianus'un ön kol M. Flexor Digitorum Superficialis kaslarını inervasyonu ……...……..…….……....…...164
GÖRSEL 142: N. Medianus'un ön kol flexorların ve Thenar kasların inervasyonu ……...……..…….……...…….....….164
GÖRSEL 143: N. Medianus'un eldeki inervasyonu etki alanı …..…….....165
GÖRSEL 144: N. Ulnaris'in M. Flexor carpi ulnaris inervasyonu…...……..….. 165
GÖRSEL 145: N. Ulnaris'in M. Flexor Digitorum Profundusu ulnar sinir dalının inervasyonu ……..…….……..……...…….....…166
GÖRSEL 146: N. Ulnaris'in Hypotenar mm. İnervasyonu ……...……..…166
GÖRSEL 147: N. Ulnaris'in Palmar interosseus mm. İnervasyonu …….....…167
GÖRSEL 148: N. Ulnaris'in eldeki yüzeyel inervasyonu ……...……...…….167
GÖRSEL 149: Etik kurul onay yazısı ……..……...……. 170
GÖRSEL150: Değerlendirmede kullanılan anket soruları …….....…….171
GÖRSEL151: Kocaeli Üniversitesi Tıp Fakültesi Öğrencilerinin Medikal İllüstrasyon (Tıbbi Resim) Konusuna İlişkin Bilgi Durumları …….....……. 172
GÖRSEL 152: Kocaeli Üniversitesi Tıp Fakültesi Öğrencilerinin Medikal İllüstrasyon (Tıbbi Resim) Konusuna İlişkin farkındalık düzeylerini gösteren dağılım tablosu. ……..……...…….....……. 172
GÖRSEL 153: Kullanılan medikal illüstrasyonlar ve sunum tekniğinin konunun anlaşılabilirlik düzeyine ilişkin görüşlerini gösteren değerlendirme tablosu. …..... 17**3**
GÖRSEL 154: Anatomik yapıların çizimi-şekli ve yorumunun doğruluğuna ilişkin görüşleri gösteren değerlendirme tablosu. ……...……...……..... 173
GÖRSEL 155: Anatomik yapıların net bir şekilde açıklanıp açıklanmadığına ilişkin görüşleri gösteren değerlendirme tablosu. ……..……...……... 174
GÖRSEL 156: Hazırlanan illüstrasyonların Anatomi dersinde kullanımının yararlılığına ilişkin görüşleri gösteren değerlendirme tablosu. …….....…….174
GÖRSEL 157: Hazırlanan illüstrasyonların bakış açısı ve pzisyonlamasına ilişkin görüşleri gösteren değerlendirme tablosu. ……..……...……...…. 175
GÖRSEL 158: Hazırlanan illüstrasyonlarda anatomik yapıların tanınabilirliğine ilişkin görüşleri gösteren değerlendirme tablosu. ……..…...……...……. 176
GÖRSEL 159: Hazırlanan illüstrasyonlarda anatomik görsel anlatım dilinin yeterliliğine ilişkin görüşleri gösteren değerlendirme tablosu. ……..…….…176
GÖRSEL 160: Hazırlanan illüstrasyonlarda anatomik görsel anlatım dilinin yeterliliğine ilişkin görüşleri gösteren değerlendirme tablosu. ……..…….177
GÖRSEL 161: Hazırlanan illüstrasyonlarda Truncus konusunun anlaşılabilirliğine ilişkin görüşleri gösteren değerlendirme tablosu. ……..…….....……. 178
GÖRSEL 162: Hazırlanan illüstrasyonlarda Divisiones konusunun anlaşılabilirliğine ilişkin görüşleri gösteren değerlendirme tablosu. ……...……..…….……..178
GÖRSEL 163: Hazırlanan illüstrasyonlarda Fasciculus konusunun anlaşılabilirliğine ilişkin görüşleri gösteren değerlendirme tablosu ……..…...……...…….179
GÖRSEL 164: Hazırlanan illüstrasyonlarda Ramus Terminalis konusunun anlaşılabilirliğine ilişkin görüşleri gösteren değerlendirme tablosu ……...….180
GÖRSEL 165: Hazırlanan illüstrasyonlarda Ramus Terminalis konusunun anlaşılabilirliğine ilişkin görüşleri gösteren değerlendirme tablosu ……...….180

SİMGELER VE KISALTMALAR

Çev.	Çeviri
M.Ö.	Milattan Önce
M.S.	Milattan Sonra
Vs.	Vesaire
Vd.	Ve diğerleri
Vb.	Ve benzeri
Yay.	Yayın
İ.y.a	İllüstrasyon yazara aittir

GİRİŞ

Günümüz dünyasında sürekli gelişerek evrilen bilgi ve iletişim teknolojileri sayesinde, doğru-etkin-nitelikli öğrenme ve iletişim her alanda daha da çok önem kazanmaktadır. "İletişim, insanın varlık sürdürme biçiminin bir ürünü ve insanın varlık sürdürme biçimindeki gelişmelere göre değişimlere uğrayan insana özgü bir olgudur" (Oskay, 2001: s.1).

İletişimin tanımının temelinde üç öğe bulunduğu söylenebilir. Bunlar; "iletiyi gönderen", "iletiyi alıp yorumlayan" ve bu ikisi arasında yorumlanacak olan "ileti" dir. Hızla yenilenip yayılan bilginin iletişim açısından doğru bilgilendirmeyi sağlamak için değişik iletişim materyallerine gereksinim duyduğu açıktır. "İnsanın bulunduğu çevreyi anlama ve anlatma sürecinde yoğun bir şekilde görsel ve işitsel duyulardan yararlanarak, çevresindeki nesneleri, olayları, durumları öncelikle görme duyusu ile tanımlayıp anlam kazandırdığı bilinmektedir" (Uçar, 2004: s.16-17). Bu duyuların doğru yorumlanması ve kodlanarak biriktirilmesi ise algı ve algılama esasına dayanır. Görsel algı düzeyi özellikle görsel öğrenmeye dayalı eğitim ve öğrenme modellerinde oldukça etkilidir. Doğru algılama, doğru iletişimin de ilk adımıdır. Duyuların gelişmesi algı düzeylerine bu da algılama/kavrama ve öğrenmeye etki eder. Sanat eğitiminden, tıp eğitimine birçok alanda görme duyusu, görseli yorumlama becerisi, anlamayı ve dolayısıyla iletişim becerilerini güçlendirir. İnsan hayatında yaşamsal önem taşıyan alanların başında gelen tıp alanı için de iletişim kavramı farklı bir öneme sahiptir. Bireyler arası iletişimin tıp alanında da türlü materyallerle desteklendiğinde daha etkili ve kalıcı bir iletişim süreci elde edilmesi mümkün olmaktadır.

Tıbbi iletişimde sadece sözlü ve yazılı iletişimin yeterli olmadığı açıktır. Bunun sebebi de; tıbbi terimlerin ve kavramların özel bir eğitim ve bilgi birikimini gerektirmesi, yazılı veya sözlü kullanımlarının da ancak bu eğitimi almış kişiler arasında anlaşılabilir ortak bir dil oluşturması ya da yazılı ve sözlü ifadenin hatalı yorumlanabilmesi olasılığındandır. Bu dil, hem "iletiyi gönderen" tıp eğitimcisi, hem eğitimi alan tıp öğrencisi için doğru "iletişim kodlaması" içermelidir. Bu sorunun, sözlü veya yazılı aynı dilin kullanımı yerine, anlaşılabilir görsel iletişim materyallerinin kullanılması ile çözümünün mümkün olduğu görülmektedir. Görsellerle anlatımın, sorunun ve çözümünün anlaşılabilirliğini daha etkili şekilde

ortaya koyduğu yadsınamaz bir gerçektir. Nitekim bu nedenledir ki tıp biliminin ilerlemesinde bilginin görüntüyle aktarılmasının katkısı büyüktür. “Bir nesnenin kelimelerle anlatımı ne kadar uzunsa aynı nesnenin tek bir resimle anlatımı o kadar kısa ve nettir. Bu bağlamda tıp, resmin gözle görülenin yazıyla tanımlanmasına ve bunun üstünlüğünü kavrayan resim sanatına ve sanatçısına ihtiyaç duyar” (Sarı, 2008: s.23).

Resim ve Grafik sanatların tarih boyunca tıp bilimine yönelik olarak süregelen birlikteliklerinde üstlendikleri işlevler; eğitim görselleri oluşturarak öğrenmeyi kolaylaştırma, bilgi aktarma ve belgeleme şeklinde örneklendirilebilir. Bu yönüyle ele alındığında grafik sanatçısı gibi ressam da işlediği konu açısından görsel iletişimci olarak değerlendirilebilir. Resim sanatı tarih boyunca sadece sanatçıların kendilerini ifade biçimi olarak ortaya koydukları eserle değil, bilgi aktarma, belgeleme ve eğitim-öğretim amacıyla da kullanılmıştır. Tıp bilimi tarihsel süreçte görsel bilginin aktarılmasının vazgeçilmez olduğu bir bilim haline gelmiş ve yazılı kaynaklarda önemi kavranan tıp bilgisi, daima resimlenerek açıklanmaya ve aktarılmaya çalışılmıştır.

Bu tarihsel süreçte anatomi derslerinde resimlerle konu anlatımının daha doğru ve etkili olacağı düşüncesi Aristoteles’e kadar uzanmaktadır. Petrucelli’ye göre; “Aristoteles (M.Ö. III. Yüzyıl) anatomi bilgisini öğrencilerine öğretip aktarırken, tarihte bilimsel çalışmalara dayanan ve çoğu büyük oranda hayvan diseksiyonları deneyimleriyle anatomik resimleri kullanan ilk kişi kabul edilmiştir” (Lyons, Petrucelli, 1987: s. 400). Ancak bu resimler günümüze ulaşmamıştır. Bununla beraber sonraki Yüzyıllarda ise Rönesans’a dek diagramlar ve şematik temsillerin kullanıldığı görülmektedir.

“Tıbbi resimlemenin ilk örnekleri olarak görülen anatomik resimler dünyanın farklı coğrafyalarında farklılıklar göstermiştir. Avrupa, İslam-Selçuklu, Osmanlı, Çin ve Uygur tıp metinlerindeki anatomi tasvirleri farklılıklar içerir” (Sarı, 2008: s. 25-27). Bu durum o dönem anatomi incelemelerinin ve anlayışının belirli kriterlere sahip olmadığının ya da temel normların oluşmadığının bir göstergesidir. Başka bir deyişle görsel olarak anatomik ortak bir dilin henüz kullanılmadığı söylenebilir.

XV. Yüzyıl cerrahı Şerafeddin Sabuncuoğlu'nun Cerrahiyat'ül Haniye'sinde, Türk Tıp tarihinde cerrahi uygulamaların gösterildiği en eski resimleme türü olarak minyatürleri görmek mümkündür. Bu dokümanlarda cerrahi aletlerin ve ekipmanların çizimlerinin yapılmasının yanı sıra, elinde aletlerle cerrahi müdahaleye başlamak üzere olan cerrah ve hastalar da resmedilmektedir. Ancak ameliyatların nasıl yapıldığını veya aletlerin nasıl kullanıldığını bu çizimlerden anlamak mümkün değildir. Aynı dönemlerde Avrupa'daki tıp ve anatomi ile ilgili kitaplarda kullanılan resimlemelerde de benzer eksiklikler görülmüştür" (Sarı, 2008: s. 31)

Resim sanatının Avrupa'da bilim değeri kazanması Rönesans'la olmuştur. Bu dönemde ve sonrasında resimler bilimsel metni görselleştirmede en önemli unsur haline gelmiştir. Ressam ya da çizerin bu kollektiviteye katkısının bir meslek ve disiplin olarak ortaya çıkması ve kabul görmesi ise XIX. Yüzyılın sonlarını bulmuştur.

Sınav'a göre; "Tıbbi ressamlığın bir meslek haline gelmesinin, anatomist ve aynı zamanda ressam olan Prof. Max Brödel'in 1894 yılında Almanya'dan ABD'ye gidişiyle başladığı" kabul edilmektedir. Amerika'da 1911 yılında Johns Hopkins Üniversitesi Tıp Okulu'nda "Department of Art as Applied to Medicine" adıyla Tıp Ressamı yetiştirmek üzere eğitim programına başlanmıştır (Sınav, 2008: s. 47). Böylece tıbbi ressamlık, hem tıpta görsel iletişim biçimi olarak, hem de bir çizerlik alanı olarak resim sanatının ve tıp alanının buluştuğu bir eğitim ortamında kurumsal olarak eğitim dalı haline gelmiştir. Bu gelişmeyle Tıp Ressamlığı/Medikal İllüstratör'lük akademik programı ve müfredatı olan bir disiplin haline gelmiş, Resim Sanatı ile Tıp Biliminin bir araya gelmesiyle multidisipliner bir alan oluşmuştur.

Önceleri işlevi yalnızca yazılı metinlere açıklayıcı resimler çizmek olan Tıbbi Ressamlık/Medikal İllüstratör'lük mesleğinin rolü, iletişim teknolojilerinin gelişmesiyle ve eğitimde kullanılan görsel materyallerin buna bağlı olarak gelişip değişmesiyle, gerek tıp eğitiminde ve gerekse sağlık iletişiminde yeni bir kimliğe bürünmüştür.

Tıbbi ressamlar, insan bedeninin normal yapısını yansıtan resimlerin yanı sıra, hastalıklı bedenin ya da beden bölümlerinin gözle veya teknolojik aletlerle görülebilen yapılarını, hastalık yaratan organizmaları bilgi ve sanat güçleriyle ortaya koyarlar. "Görselliğin vazgeçilmez olduğu tıp eğitiminde ve sağlık iletişiminde tıbbi resmin

katkıları şüphesiz göz ardı edilemez. Bu bağlamda medikal illüstrasyon; bilgiyi daha kolay anlamaya yardımcı olur. Öğreticilerin tıp bilgisini daha kolay anlaşılır kılar. Bilginin doğru olarak depolanıp gelecek nesillere doğru aktarılmasını sağlar" (Sınav, 2008: s. 22).

Böylelikle, Medikal İllüstrasyon, bilimsel her çeşit yayın (kitap, dergi, bülten, hasta bilgilendirme broşürleri), tıp eğitiminin hemen her alanında (ders, sunu, televizyon, interaktif eğitimler ve diğer görsel yayıncılıkta, üç boyutlu model ve protezlerin üretim öncesi ve uygulanmış görüntülerinin resimlemesinde) yaygın olarak kullanılır.

Anatomi biliminin ilerlemesi ve öğretim amaçlarının gerçekleşmesi için, uygun olan tek şey ideal ve değişmez standart bir görselleştirmedir. Standart görsele ulaşmak ise kendinden önce bu konuda çok sayıda emek barındıran çalışmayı ve birikimi dikkate almayı gerektirir. Bu durum gelişimin açık bir gereksinimi olarak ortaya çıkmıştır. Tıbbi resimleme tarihsel süreçte, insan vücudunun tüm görsel tasvirlerini ya da ayrılmış bölümlerini ele alarak, öğretim veya tıp uygulamasında yer alan tarihsel, sosyal ve teknolojik gelişmeleri ortaya koymuştur. Bu gelişmeler, tıbbi resimlemenin içeriğine ve gelişimine kaynak teşkil ederek bu alanı günümüze dek etkilemiştir. Tıbbi bilginin resimlenerek kaydedilmesi tarihte iki alanda zamanla zorunlu hale gelmiştir. Birinci alan; "Eczacılık" tır. Eczacılıkta tıbbi bilginin resimlenmesi, geçmişte şifacılık olarak bilinen alanda, "drog" ismiyle anılan "kür" lerin hazırlanmasında kullanılan "şifalı bitkilerin" metinlere eşlik eden görselleriyle kayıt altına alınması ve aktarılması zorunluluğu ile başlamıştır. İkinci alan ise; insan bedenini tanımak ve yapısını anlayabilmek merakıyla ortaya çıkan "Anatomi" biliminde gözleme dayalı çalışmalardan elde edilen bilgilerin görselleştirilmesidir. İnsan bedeni hakkındaki incelemeler, bu incelemelerin zamanla Anatomi bilimine dönüşmesi ve bu dönüşümde yazılı bilgiyi daha anlaşılır kılmak için görsel anlatımın gerekliliğinin anlaşılması Resim Sanatı ve Grafik Baskı teknikleriyle etkileşimi, hatta ortaklığı zorunlu hale getirmiştir.

Bundan dolayı zamanın başlangıcından bu yana anatomik bilginin aktarılmasında yazılı metinlerin yetersiz kalması, görsellerin yazılanları görünür ve anlaşılır kılmadaki gücü, tıbbın birçok alanında özellikle anatomi eğitiminde; medikal illüstrasyon kullanım gerekliliğinin ortaya konması açısından bu araştırma önem arz etmektedir. Araştırmanın ülkemizdeki tıp eğitimi alanına da katkı sağlayacak bir model olması önemini arttırmaktadır.

Bu tezde bu iki alandan, anatomik bedenin görselleştirilmesi ile başlayan anatomik illüstrasyonun daha sonra genişleyerek multidisipliner bir alan olan medikal illüstrasyona evrilmesi ele alınmıştır.

Birinci bölümde; medikal illüstrasyona giden yolda tıp ve sanat ilişkisi, illüstrasyonun tanımı, türleri eve işlevlerine yer verilmiştir. Bu bölümde, Tıp ve sanatın birlikte ele alındığı bu iç içe yapının oluşumunun anlaşılması için anatomik incelemelerin yapılması ve görselleştirilmesi gerekliliğini oluşturan sürecin, resim-çizim-baskı teknikleri ile etkileşiminin tarihsel zeminde ortaya konması amaçlanmış ve bu amaca yönelik betimsel verilere ulaşılmıştır.

İkinci bölümde, tıbbi illüstrasyonun tanımı ve önemi, anatominin tarihçesi, Avrupa'da modern anatominin doğuşu ve anatomik bedenin görsel temsili, anatominin yükselişi ve Avrupa'da anatomik illüstrasyonun gelişimi, anatominin sanatla ilişkisi, artistik anatomi, diseksiyon uygulama alanı olarak anatomi tiyatroları ve görsellerin yaygınlaşmasında grafik sanatı ve baskı teknikleri ilişkisi, medikal illüstrasyona katkıda bulunan önemli illüstratörler, modern anatominin doğuşu, Max Brödel ve medikal illüstrasyonun kurumsallaşması, Frank H. Netter önderliğinde anatomik illüstrasyonun gelişimi, Türkiye'de medikal illüstrasyona katkıda bulunan önemli illüstratörler olan Ahmet Sınav, Levent Efe, ve TMİG grubu ele alınmıştır.

Literatür taraması sırasında, pandemininin başlangıcıyla birlikte birçok kütüphane kaynaklarının dijitalize edilerek erişime açıldığı ve ortak platform olarak kullanıldığı "archive.org" üzerinden orijinal kaynaklara erişim sağlanmış, eski tarihli bir çok kaynak kitabın dijital formatlarının indirilmesiyle elde edilmiştir.

Araştırmanın üçüncü bölümünde ise, anatomi eğitiminde kullanılmak üzere belirlenen "Plexus Brachialis" konusunu içeren ve araştırmacı tarafından hazırlanan medikal illüstrasyonların KOÜ. Tıp Fakültesi öğrencilerine sunulması ve işlevselliklerinin belirlenmesine yönelik uygulanan anket sorularından elde edilen sonuçlar ve bulgulara ilişkin yorumlar yer almaktadır. Araştırmanın deneysel kısmı, Kocaeli Üniversitesi Tıp Fakültesi'nde 2020-2022 yılları arasında yapılan deneysel çalışmanın verileri ve betimsel kısmı ise literatür taraması esnasında elde edilen kavramsal veriler ile oluşturulan çerçeve ile sınırlandırılmıştır.

BİRİNCİ BÖLÜM

1. İLLÜSTRASYONA GİDEN YOLDA BİLİM-TIP VE SANAT İLİŞKİSİ (GENEL BAKIŞ)

Sanat ve bilimin, ilk bakışta farkettiğimizden daha fazla birbirlerine güvendiklerini ifade etmek yanlış olmayacaktır, nitekim ikisi de bizi çevreleyen dünyanın gözlemlenmesine bağlıdır ve bilimsel çizimler incelendiğinde bu ilişki apaçık görülmektedir. Bilimsel illüstrasyonun tarihi, gözlemin sanatsal ve estetik yönlerine yavaş yavaş doruğa ulaşan bir ilgiyi ortaya koymaktadır. Rönesans ile birlikte, sadece bilimsel ilerleme için değil, aynı zamanda sanat veya güzellik adına da bedeni ve doğayı anlamaya yönelik bir ilgi vardır.

Tıp ve sanat arasındaki ayrılmaz bağlantı, en açık şekilde resimde kendini gösterir. Başlangıcından bu yana, güzel sanatlar psikoterapötik ve profilaktik olmanın yanı sıra bilişsel bir işlev de gerçekleştirir. Sanat eserleri: kaya resimleri, freskler, ikonlar, grafikler, resimler, tıbbın tarihsel evrimini anlamak için çok faydalı olmuşlardır, çünkü sadece tıp biliminin gelişimini değil, aynı zamanda temsilcilerini de çeşitli yönlerden (bilimsel, teknik, insani) göstermişlerdir.

Tarihsel süreçteki bu örneklerinden de anlaşılacağı üzere, resim sanatı içerisinde anatomi konularının işlenmesi artarken, bu çalışmaların tıp alanı için de oldukça değer taşıdığı da anlaşılmaya başlanmıştır. Tıp alanına ilişkin yapılan bu resimlemeler resim sanatının antomiye ilişkin cerrahi, tedavi, şifacılık gibi temaları işlemektedir ve bu resimlemeler esasen tıp alanında ressamlar tarafından kendilerine daha önceki dönemlerde de yer bulmuştur.

İllüstrasyonlar, bilimde belirli noktaları netleştirmek ve bilim anlayışına hakim olmak üzere sanatsal estetiğe dayanmaktadır. Bilimsel çizimler, türün gerçek hayatta incelenmesi mümkün olmadığında da bir görüntü sağlar. Öte yandan tüm bilimsel illüstrasyonların sanatsal ifade ve yorum içereceği anlamına gelmez. Bilimsel illüstrasyonun tarihi incelendiğinde, çoğunlukla sanatsal ve estetik kaygıdan ziyade bilginin doğru aktarılma çabası hakimdir; bununla birlikte, bilimsel illüstrasyonun

popülerleşmesi, bilimsel illüstrasyonla sanatın kaynaşması giderek güçlenmiştir (Zurita, 2016: s. 5).

Öğrenmenin önemli bir unsuru olan gözlemin gücü farkedilmiş ve doğal olarak, anatomiyi açıklamak için illüstrasyonları kullanmaya yönelik ilgi de artmıştır. Anatomik görüntülerin popülerleşmesi, kısmen "anatomi tiyatroları"ndaki diseksiyonların, ilgilenen herkese açık olması gerçeğine atfedilebilir. Gözlemlere artan ilgi, nihayetinde 16. Yüzyılda daha doğru ve sanatsal resimlere yol açmıştır. Bu süreçte sanatçılarla bilim insanlarının yolu kesişmiş ve iki disiplin birbirini kaçınılmaz şekilde desteklemiş ve güçlendirmiştir. Leonardo da Vinci gibi birkaç sanatçının bilimsel resme duydukları ilgi ve insan vücuduna dair vizyonları bilimsel gösterimin görünümünü değiştirmiştir.

Rönesans sırasında natüralizmin yükselişinden sonra, vücudu gerçekçi bir şekilde tasvir etmeye artan ilgi, ilerleyen süreçte Kuzey Avrupa'da, anatomi dersleri için toplanan doktor ve öğrencilerin grup portrelerini popüler hale getirmiş, ancak bu resimlerde odak noktası anatomi değil, anatominin öğretilmesi ya da ilgili kişilerin görselleştirilerek kayda geçmesi şeklinde olmuştur. Rönesans'taki sanatçılar için gözlem, bedenin doğal bir görüntüsünü yaratmanın anahtarı oldu. Bu süre zarfında, teorisyenler ve sanatçılar sanatçıların insan vücudunun hareketine ve duygularına hakim olmaları gerektiğinde ısrar ettiler (Kemp, 2000: s.12).

Bu dönem, duygusal ifadelerle birlikte, birleşik anatomi ve sanat, vücudun kas ve iskelet mekanizmalarını anlama arayışına sahne olmuştur. Rönesans sanatçılarının gerçekçilik talepleri nihayetinde diseksiyonlara katılımlarıyla sonuçlanmıştır. Leonardo da Vinci gibi sanatçılar giderek doğal ve gerçekçi bedenin tasvirine odaklanmıştır ve bedenin dış görünüşünü tek başına bilmenin yetersizleştiği anda; vücudun kas ve iç yapıları büyük ilgi görmüştür, sanatçılar "mükemmel" erkek ve dişi bedeni yaratmak için özellikle insan vücudunun oranlarıyla ilgileniyorlardı. Dönemin hem büyük hem daha az tanınan sanatçıları anatomik etüd çizimlerini yayınlamak isteseler de diseksiyon uygulaması yapmaktan çekinmişlerdir (Cozart ve Ark., 1996; s. 17). Leonardo da Vinci'nin illüstrasyonları, diseksiyona ve dolayısıyla daha derin gözlemlere verilen vurgunun neden olduğu 16. Yüzyılın bu yeni bilimsel uyanışının gerçekte ilk temsilleri sayılabilir.

Gözlem yoluyla doğal dünyaya ilgi gerçekten Rönesans'ta başladı; ancak bilim adamları ve sanatçılar sadece insan vücudunu temsil etmekle ilgilenmiyorlardı. Albrecht Dürer'in (1471-1528) çalışması birçok biyolojik illüstrasyonu büyük ölçüde etkiledi (Ford, 1993: s. 89).

Anatomiyle de ilgilenen sanatçılardan biri olan Dürer'in doğal tarih konusundaki büyük merakı, onu çiçek ve hayvanların detaylı sunumlarını yaratmaya yöneltmiştir. (Görsel 1). Suluboya ile yapılan Sekiz Kır Çiçekleri çalışmasında, bitkileri en canlı ve renkli formlarında göstermiştir. Bitkiler üzerinde etiketleme yapılmadığı gibi herhangi bir metin de içermemektedir. Hiçbir şekilde organize edilmiş gibi görünmezler, ancak sayfa boyunca organik olarak düzenlenmişlerdir. Adem ve Havva'nın gravüründeki gibi çiçekler, ustalıkla ve ayrıntılarla işlenmiştir. Dürer'in bitki çizimleri, botaniğe yeni bir ilgi uyandırmıştır. Resmettiği her tür bitki ve hayvan detaylarının daha sonraki botanik çalışmalarının temelini oluşturduğu görülmektedir.



Görsel 1: a) Albrecht Dürer, Adem ve Havva (1504 - gravür). b) Sekiz Kır Çiçeği Çalışması (1510-20 - kâğıt üzerine suluboya)

Bilimsel gösterim, 1590'larda mikroskobun icadı[1] ile daha belirgin hale gelmiş, bilim insanları için yepyeni dünyalar ve ufuklar açılmıştır. Mikroskopla birlikte çözülmeye başlandığı düşünülen vücut, yeniden bilim insanlarının fark ettiğinden daha karmaşık hale gelmiştir. 19. Yüzyıla kadar sadece bedenin değil, doğada da yeni çalışmalar bilimin bakış açısını genişletmiştir.

[1] 1590'da merceklerin mikroskop yapımında kullanılabileceğini farkeden ilk kişi Danimarkalı gözlük üreticisi Zacharias Janssen'dir. (Craft, Naomi 2018: s. 26)

Aydınlanma çağında (1650-1701), bilginin herkes için yaygınlaşması ve erişilebilir olması için oluşan talep, matbaanın icadı ve kitapların yayınlanması ile gelişmiştir. Günümüzdeki mikroskobun ana prensiplerini 17. Yüzyılda İngiliz Robert Hooke ve Hollandalı Anton van Leeuwenhoek ortaya koymuşlardır. Mikroskop sayesinde çizimlerde yeni bir doğruluk seviyesi belirlenmiştir. 1665 yılında Robert Hooke, Kraliyet Topluluğunun bir dizi gravürden oluşan ilk büyük yayını "Micrographia" adlı kitabını yayınlamıştır (Craft, 2018: s. 26). Kitabında, dokuma kumaş, balık pulları, tüyler, süngerler, bir arı sokması, bir sinek gözü ve insan saçı gibi fikirlerini halka kolayca aktarabileceği gündelik nesneleri mikroskop altında inceleyerek gravürlerini oluşturmuş, görünmeyenleri göstermiştir (Lee ve Mandelbaum, 1999: s. 55). Micrographia' da yer verdiği 16 inç uzunluğundaki bir pire gravürü ikonik bir temsile dönüşmüştür (Görsel 2). Hooke'un, görünmeyenleri ortaya çıkarması ve günlük yaşamımızda nelerin gizlendiğini mikroskobu kullanarak göstermesi, sadece doğru illüstrasyonların oluşumuna katkı yapmamış eğitim düzeyi düşük insanların da bilgilere erişimini sağlamıştır (Zurita, 2016; s. 20).

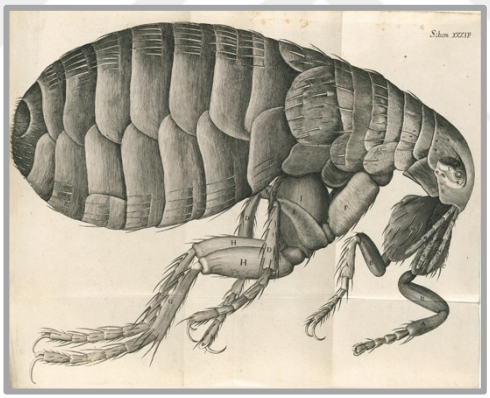

Görsel 2: Robert Hooke, Pire (Flea), Micrographia 1665, Gravür, 323 x 435 mm.

Görseller, o dönemde mevcut olan yeniden üretim teknolojilerinin (ahşap baskılar, bakır gravürler ve gravürler) kullanılmasının zorluğuna ve maliyetine rağmen, 17. Yüzyılda basılı görsel iletişim medyasının vazgeçilmezi haline geldiği, bugüne dek bilimsel dergi makalelerinde ve kitaplarda yer aldığı görülmektedir. Hatta bazıları, görsellerin yeni düşünce tarzlarını ve yeni fikirleri yayma tarzlarını kolaylaştırarak modern bilimin ortaya çıkmasını sağlamada çok önemli bir rol oynadığını iddia etmişlerdir (Edgerton, 1985: s.171).

Doğal dünyayı gözlemlemeye artan ilgi ile görüntüler daha doğru hale gelmiştir.

19. Yüzyılda, özellikle litografi sayesinde renkli baskı yapabilme özelliğiyle baskı tekniklerinin yayılması ve kullanımı daha da kolaylaşmıştır. Gözlemin önemi, yeni ve geliştirilmiş baskı teknikleri ve estetik görünüme artan ilgi ile birlikte 19. Yüzyılda bilimsel illüstrasyonun iletişim aracı olarak keşfedildiği ve Yüzyılın başlarında illüstrasyonlarla daha fazla tıbbi kitap yayınlandığı görülmektedir. Bu kitaplardaki illüstrasyonların niteliği ve kalitesi konusunda oluşan görüşlerle, çoğu sanatçı ve biyologlar anatomi konusunda eğitilmeleri gerektiğini ve bu nedenle de temel bir çizim ve gözlem becerisine sahip olmaları gerektiğini düşünmüşlerdir (Bredekamp , 2015: s. 42). Bu gelişmeler bilimsel illüstrasyon tarihinde, gözlemin sanatsal ve estetik yönde adım adım doruğa ulaştığı bir ilgiyi ortaya koymuştur. Rönesans ile birlikte, sadece bilimsel ilerleme için değil, aynı zamanda sanat veya güzellik adına da bedeni ve doğayı anlamaya yönelik bir ilgi vardır. Stivaktakis'in Hadzigeorgiou'dan aktardığı gibi; Dikkat edilmesi ve vurgulanması gereken, farklılıklarına rağmen, sanat ve bilimin ortak zeminleri paylaşıyor olmalarıdır;

- İkisi de amacı insan yaşamını zenginleştirmek olan insan faaliyetleridir.
- İkisi de, az çok doğal dünyayı keşfederler.
- Bilim insanları gibi, sanatçılar da dünyayı daha derin bir şekilde anlamaya çalışırlar.
- Gözlem becerileri hem sanatta hem de bilimde çok önemlidir.
- Her iki alanda da zihinsel imgeler ve benzetmeler ve genel olarak yaratıcı imgelem, merkezi bir rol oynamaktadır.
- Yaratıcılık anında, sanat ve bilim arasındaki sınırlar ortadan kalkar ve estetik merkezi bir rol oynar.
- Hem bilimsel fikirler hem de sanat eserleri gerçeklik algımızı değiştirmemize yardımcı olmaktadır (Stivaktakis, 2018: s. 67).

Sanat, görsel bir formla ifade edilen güzellik ve estetik seçeneklerini bir araya getirir. Ayrıca sanatçıların gözlem becerilerini içeren ve daha sonra bunları görsel olarak ifade biçimine çevirmeleri olarak da tanımlanabilir. Sanat genellikle bir nesnenin gerçek biçimini ifade etmez, ancak özelliklerini basitleştirebilir veya abartabilir. İllüstrasyonlarda bilim, belirli noktaları netleştirmek ve bilim anlayışına hâkim olmak için sanatsal estetiğe dayanmaktadır. Bilimsel çizimler, türün gerçek hayatta incelenmesi mümkün olmadığında da bir görüntü sağlar. Öte yandan, tüm bilimsel illüstrasyonların sanat içerdiği anlamı da çıkartılmamalıdır, nitekim bilimsel illüstrasyonun tarihi incelendiğinde, estetik kaygı gözetilmediği açıktır; bununla birlikte, bilimsel illüstrasyonun popülerleşmesi, bilimsel resimle sanatın kaynaşması

giderek güçlenmiştir.

Kitle iletişim araçları, ders kitapları, sosyal medya ve görsel temsillerle çevrili olduğumuz günümüzde imge ve illüstrasyonların eğitimde açıklayıcılık işlevi düşünüldüğünde, toplumlarda imgelerin anlatım gücüne bel bağlandığı görülebilmektedir. İllüstrasyon veya resim içermeyen bir ders kitabını hayal etmek zordur. Çizimler, bilimin arkasındaki temel kavramları anlamanın daha basit yollarını oluşturur. Örneğin, mitoz bölünmede, genetik olarak özdeş iki çekirdek üreten nükleer ve genetik bilgi bölünmesini ve dağıtımını sadece kelimelerle iletmek karmaşık hale gelecektir. Bilimsel illüstrasyon, bir ders kitabı veya benzer bir kaynaktaki yazılı açıklama ile birlikte açıklanan kavrama başka bir anlayış yapısı sunar.

1.1. İLLÜSTRASYONUN TANIMI İŞLEVLERİ VE TÜRLERİ

İllüstrasyon manevi ve entelektüel aydınlatma anlamına gelen Latince "Illustrate" kelimesinden türemiş bir terimdir. Türkçe anlamı genel bir tanımlama ile "Resimleme" olarak verilebilmektedir. Kitap, makale ya da serbest formdaki bir yazıyı açıklayan resimleme veya süslemedir. Basın reklamının da fotoğraf dışı tekniklerle oluşturulan görsel kısmıdır (Tanses, 1999: s. 247).

Teknolojik gelişmelerle ortaya atılan yeni düşüncelerin gelişimiyle kazanılan bilginin, yazın diliyle paylaşılması sırasında, sözel unsurları görsel olarak betimleyen, yorumlayan ya da açıklayan tüm görsel unsurlar illüstrasyondur (Becer, 1999: s. 210). İllüstrasyonun başarısı aktarılmak istenen metni ya da içerdiği bilgiyi iletebilmesine bağlıdır. İllüstrasyon; asıl amacı yazılı metni veya ifadeyi daha açık ve ilginç kılmak üzere, görsel tasarım, sanat ve estetik ögelerle oluşturulan görsellerdir. Okuyucular için metnin temsili bir örneği olan illüstrasyon, yazın diline görsel örneklerle açıklama getirir, kitaplarda görsel bir gösterge olarak kabul edilen ve genellikle karmaşık dilin anlamını yorumlamak için hazırlanan illüstrasyon;

- Dergilerde, afişlerde, kitaplarda, basılı veya dijital medyada özellikle konuyu netleştirmeyi hedefleyen görsel bir gösterim.
- Karmaşık bir konunun açıklanma süreci veya gelişimi.
- Bir şeyi birine yorumlamak için kullanılan bir resim veya örnek olarak karşımıza çıkabilmektedir.

Genel bir kanıya göre de yayınlanan illüstrasyon üstlendiği rol üzere tek başına ayakta kalabilmelidir. Başka bir deyişle eğer illüstrasyon, eşlik ettiği başlık dışında herhangi bir açıklama yapılmaksızın anlaşılamıyorsa, eksiktir ya da bilgilendirici değildir.

İllüstrasyon tanıtıcı ve açıklayıcı yönüyle genellikle bir çizim, tablo, grafik hatta fotoğraf vb. şekillerde karşımıza çıkabilmektedir. Daha önceki çalışmalarda yapılan taramalalar sonucunda farklı araştırmacılar tarafından çeşitli illüstrasyon türleri analiz edildiği tespit edilmiştir. Bunlar altı temel türde toplanmıştır.

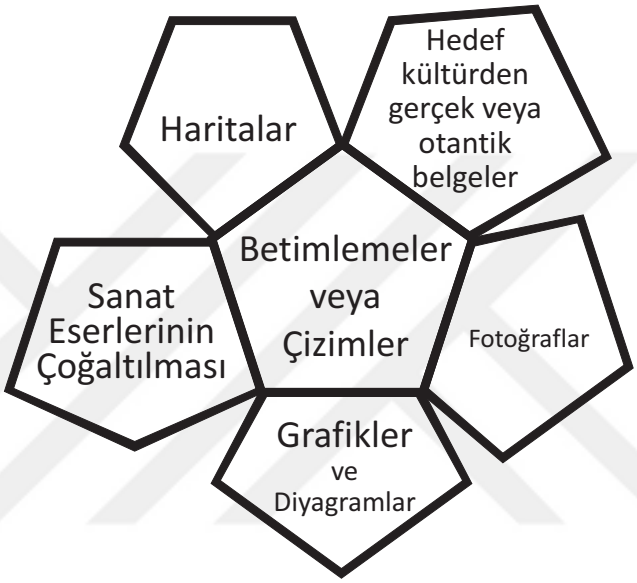

Görsel 3: Genel kanı ile analiz edilmiş illüstrasyon türlerinin altı temel grupta gösterimi.

Tüm bu türler bir çok alanda görülmekle birlikte, özellikle öğretici metinlerde illüstrasyon kullanımı çok daha yaygındır. Ayrıca görsellerin: iletişime her zaman gerekli olmasa da arzu edilen bir boyut kattığı da genel olarak kabul edilmektedir. Çoğu metnin, resimlerin eklenmesiyle geliştirilebileceği veya zenginleştirilebileceği görüşü yaygındır. Bununla birlikte, resimlere karşı benimsenen tutumlarda konular arasında büyük farklılıklar vardır; Bazı alanlarda, örneğin beşeri bilimler, eğitim ve sosyal bilimler gibi alanlar temelde edebi bir geleneğe sahip iken tıp, bilim ve teknolojide, çizimler ve diyagramlar çok daha önemli bir sunum öğesi olarak kabul edilirler (Duchastel,1978; s. 20). Metinlerdeki illüstrasyonları işlevsellik perspektifinden inceleyene Duchastel (1978 ; s. 21), de üç genel işlevsel rolü tanımlamıştır:

Dikkat çekicilik; illüstrasyonların doğal olarak dikkat çekme rolüyle öğrencinin dikkatini okuma görevine yönlendirmesidir. Kendisine çeken illüstrasyon temsil ettiği

ya da eşlik ettiği metnin içeriğinin merak edilmesine yol açar. Metnin okunması gerekliliğini daha kabul edilebilir kılar ve tartışılan konulara olan ilgisini geliştirir.

Akılda tutma, öğrencinin bir illüstrasyonda gösterilen bilgileri hatırlamasına yardımcı olur. Sözel fikirlerin aksine görüntüleri hatırlama konusundaki daha güçlü yanımıza ve ayrıca hatırlama amacıyla görsellerle sunulacak herhangi bir söylem konusunun veya alanının, bir iç yapıya sahip olduğu gerçeğine dayanır.

Açıklayıcılık, sözlü veya yazılı olarak iletilmesi zor olan bilgileri görsel olarak açıklar (Duchastel ve Waller, 1979) bilimsel illüstrasyonlar ve diyagramlar bu rolün örnekleridir. Genel olarak, eğitici metinlerde açıklayıcı illüstrasyonlar, dikkat çekici veya akılda kalıcı olanlardan daha fazla kullanılır. Açıklayıcı görseller doğrudan öğretip netleştirirken, dikkat çekici ve akılda kalıcı olanlar öğrenme sürecine daha genel ya da dolaylı bir şekilde yardımcı olmaktadır. Bununla birlikte, büyük ölçüde resimleme belirli bir metne bağlı kalacağından, resimlerin bu üç rolünün göreceli değerlerini genel terimlerle tartışmak zordur.

İllüstrasyon Türleri	Tanımlama
Dekorasyon	Metinle doğrudan ilgili olmaz
Temsili	Belirli bir olayı, kişiyi, yeri veya şeyi görselleştirmeye yardımcı olur
Organizasyonel	Okuyucunun bilgiyi tutarlı bir yapı içinde organize etmesine yardımcı olur
Dönüştürme	Okuyucunun bir metindeki önemli bilgileri hatırlamasına yardımcı olur
Yorumlama	Okuyucunun metni anlamasına yardımcı olur

Görsel :4 Levin, Anglin ve Carney'e göre iyi bir illüstrasyonun yerine getirmesi gereken işlevler.

Metinlerdeki illüstrasyonların işlevsellik bakımından bütüncül sınıflandırılması ve Açıklayıcı resimlerin işlevlerini değerlendirdiğimizde alttaki şemaya ulaşmak mümkündür: Açıklayıcı illüstrasyonların ayırt edici yedi işlevi şu şekilde ifade edilebilmektedir:

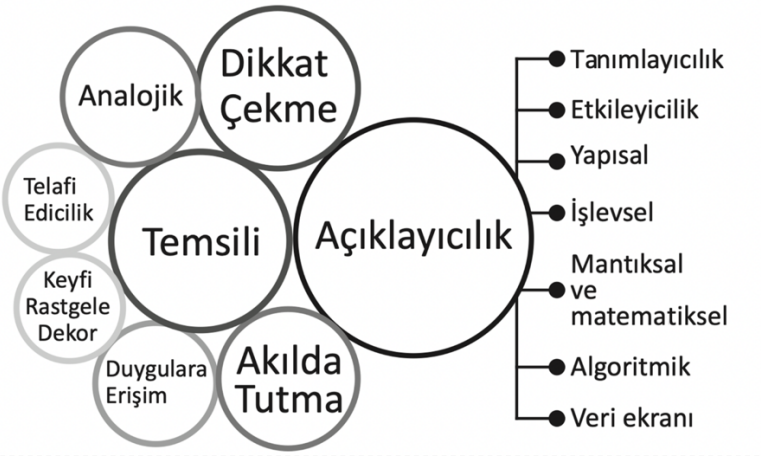

Görsel 5: Metinlerdeki illüstrasyonların işlevsellik bakımından bütüncül sınıflandırılması ve Açıklayıcı resimlerin işlevleri

Tanımlayıcılık, etkileyicilik, yapısallık, işlevsellik, mantıksal-matematiksel, algoritmik ve veri ekranı. Bu işlevlerin tanımlarını da alttaki gibi yapabilmekteyiz:

1. ***Tanımlayıcılık;*** bir nesnenin neye benzediğini göstermek için. Bir nesnenin fotoğraf ya da çizim biçimindeki resmi, onun kelimelerle elde edilmesi zor olan bütünsel bir izlenimini verir. Örneğin, bir gergedanın neye benzediğini tek başına kelimelerle açıklamak zor olacaktır.
2. ***Etkileyicilik;*** okuyucu üzerinde basit tanımlamanın ötesinde bir etki yaratmak. Savaş ya da kıtlık kurbanlarının resimleri, inandırıcılığa katkıda bulunur ya da bir endüstriyel kompleksin tam ölçeğini veya tersine, entegre devrelerin olağanüstü küçültülmesini ifade etmek gibi.
3. ***Yapısallık;*** amaç, bir montaj veya bakım görevine yardımcı olarak, bir nesne veya mekanizmanın çeşitli bileşen parçalarının nasıl bir araya geldiğini açıklamaktır. Tamamen sözlü bir alternatifi takip etmek bazen imkansız değilse de son derece zor olacaktır.
4. **İşlevsellik;** amaç, öğrencinin ya da izleyicinin bir sistemin açılımını veya sürecini veya organizasyonunu görsel olarak takip etmesini sağlayarak, sunumdaki karmaşıklığı ortadan kaldırmaktır.
5. ***Mantıksal-matematiksel;*** eğri grafikleri tüm bilimsel alanlarda çokça kullanılır, ancak şematik olarak gösterilen birçok başka matematiksel kavram da vardır.
6. ***Algoritmik;*** Eylem olanaklarını göstermek için. Bir algoritma, bütünsel bir resim veya bir eylem planı için çeşitli olasılıklar sağlar. Sıradan dil algoritmaları, kuralları ve düzenlemeleri görüntülemek ve teşhis prosedürleri için kullanılabilir. Bilgisayar bilimlerinde kullanılan akış şeması ve yönetimde kullanılan çizelgelerle ilgilidir.
7. ***Veri ekranı;*** amaç, hızlı görsel karşılaştırma ve verilere kolay erişim sağlamaktır. Örneğin, Sosyal bilimler istatistikleri, genellikle mantıksal-matematiksel ilişkiler göstermezler, ancak ekonomik, sosyal veya coğrafi bir modele katkıda bulunmak için kullanılırlar.

Levie ve Lentz (1982; s. 212) tarafından sunulan alternatif bir işlevsel çerçeve ise öğrencilerin sunulan bilgiye katılma, hissetme veya düşünme konusunda nasıl etkilendiklerine dayanarak metindeki illüstrasyonların dört işlevle sınıflandırılabileceğini ileri sürmüşlerdir;

1. ***Dikkat işlevi*****,** dikkati-ilgiyi konuya / nesneye çeker veya yönlendirir.

2. ***Duygusal işlev*****,** keyfi artırır veya başka bir şekilde duyguları ve tutumu etkiler.

3. ***Bilişsel işlev*****,** anlamayı ve akılda tutmayı geliştirerek veya ek bilgi sağlayarak metin içeriğinin öğrenilmesini kolaylaştırır.

4. ***Telafi edici işlev*****,** zayıf okuyucular için kullanılır.

Levie ve Lentz, işlevsel çerçevelerinin faydası için çok fazla deneysel destek bulmuşlardır. Böyle bir çerçeve, araştırmacılara belirli durumlar için illüstrasyonların gerçekleştirdiği işlevleri bilmede ve illüstrasyonların tasarlanma ve kullanılma yollarını belirlemede yardımcı olabilecektir. Alesandrini (1984: s. 67), önceki işlevsel çerçevelerin bazılarının yalnızca temsili resimlerle, yani metinde yer alan aktörleri, nesneleri ve etkinlikleri temsil eden resimlerle ilgilendiğini belirtmiştir. Alesandrini, diğer çerçevelerin, işlevsel karışımdaki grafikler ve akış şemaları gibi resimlerin keyfi veya temsili olmayan rollerini de içerdiğini öne sürmüştür. Grooper ve Knowlton'ın önceki çalışmalarına dayanan Alesandrini eğitici resimlerin anlamı nasıl ilettiğine dayanan bir formülünü ve eğitici resimlerin rolünü; temsili, analojik, dekoratif, olmak üzere üç işlevde sınıflandırmıştır:

Temsili illüstrasyonlar, somut nesneler veya kavramlar aracılığıyla doğrudan veya fiziksel bir varlığı olmayan soyut kavramların tasviri yoluyla dolaylı olarak bilgi aktarabilir. Fotoğraflar ve çizimler veya modeller ve manipülatifler, temsili illüstrasyonların örnekleridir.

Analojik illüstrasyonlar, bir yedek oyuncu olarak hareket ederek ve daha sonra sunulan kavram veya konu için bir benzerlik ima ederek anlam taşırlar. Bu tür bir resmin başarılı olması için, öğrencinin analoji/benzer olarak kullanılan nesneyi tanıması veya anlayabilmesi gerekir. Analojik resimler, özellikle iletilecek kavram veya konu soyut olduğunda veya somut bir varlığı olmadığında doğrudan tasvirin zor olduğu durumlarda faydalı olabilir (Alesandrini, 1984; s. 68).

Dekoratif - Bezeme illüstrasyonlar, temsil ettikleri şeylere benzemeyen ancak bazı kavramsal veya mantıksal yollarla ilişkili olan, oldukça şematikleştirilmiş görsellerdir.

Tasarımcılar ve yazarlar, illüstrasyon seçimlerini ve gelişimlerini büyük ölçüde kendi sezgilerine dayandırmaktadır. Bu konuyla ilgili argümanlar ve öneriler getirilse de onlara bu görevde rehberlik edecek net bir gerekçe ve kararlarını şekillendirebilecek açık kavramsal kelime dağarcığı yoktur. Duchastel ve Walter'a göre, ihtiyaç duyulan şey illüstrasyonların bir sınıflandırması değil, illüstrasyonların öğrenci üzerinde sahip olabileceği potansiyel etkilerle ilişkilendiren bir dizi işlevsel illüstrasyon grameridir (Duchastel ve Waller, 1979: s, 21). Bu konu zaman zaman ele alınmış olsa da halihazırda bahsi geçen gramer oluşturulamamıştır. Pettersson'ın (1997: s. 4) aktardığına göre Dwyer; görsel bir öğrenme ortamının etkinliğinin de önemli olduğunu savunarak bunu şu faktörlere bağlamıştır: Görsellerdeki gerçekçi detay miktarı, görsellerin sunum yöntemi, zekâ ve konuyla ilgili ön bilgi gibi öğrenci özellikleri, eğitim hedefleri, öğrencilerin dikkatini temel öğrenme özelliklerine odaklamak için kullanılan teknikler.

Literatürde ve deneysel çalışmalarda ifade edilenleri özetlemek gerekirse bilim görsellerinin istenen etkileri dört kategoriye ayrılmaktadır:

1. Anlamayı etkinleştirin,

2. Bilişi geliştirin,

3. İletişimi kolaylaştırın,

4. Akılda kalıcılığı artırın, (Ostergren, 2013: s. 47).

Cunningham'a (1990: s. 22) göre; illüstrasyonları etkili bir şekilde kullanma stratejilerinin belirlendiğini varsayarsak, öğrencileri bu stratejileri kullanma konusunda eğitmenin daha etkili yollarını düşünen ve önermeler getirecek çalışmalara da ihtiyaç duyulmaktadır. Bu durumda, öğretim materyallerinde yer alan illüstrasyonları kullanmak için etkili stratejileri belirlemeye yönelik çalışmalara da ihtiyaç vardır.

Tüm bu bilgiler ve Briscoe'nun (1996: s. 5) "iyi bir illüstrasyonun özelliklerini" özetlediği maddeler, tezin üçüncü bölümünü oluşturan "Plexus Brachialis"in yeni bir perpektifle gösterildiği illüstrasyonların ve sunumların tasarlanmasına kılavuzluk etmiştir;

- İzleyiciye uygun şekilde hitap etmelidir. Çizimlerin türü ve sayısı, aktarılan bilgi miktarı ve çizimlerin basitleştirme veya karmaşıklık düzeyi, belirli bir izleyici kitlesi için tasarlanmalıdır.

- Amacı ve kelimeleri destekler, geliştirir ve vurgular.
- Amaçlanan ortam (yansı, baskı, sunum, poster) için uygun şekilde tasarlanmalıdır. Okunabilir bir boyutta, özlü ve tutarlı etiketlerle güçlendirilmiş, net biçimler ve semboller kullanılmalıdır.
- Görsel etkiye ve ilgi çekiciliğe sahiptir ve izleyiciyi cezbeder.
- Bilim insanının konuşurken duyulmasına, yazarken okunmasına yardımcı olabilir.
- Diğer bilim insanları ile bilgi paylaşımında yardımcı olabilir.
- Araştırmalara destek veren kurumları araştırmayı finanse etmeye ikna etmekte yardımcı olabilir.
- Öğrencilerin derslerini anlamalarına yardımcı olabilir.
- Çalışmanın değeri hakkında kamuoyunu bilgilendirmeye yardımcı olabilir.

Bu maddeler içinde özellikle "öğrencilerin derslerini anlamalarına yardımcı olabilir" öngörüsü araştırmanın da ortaya çıkarmaya çalıştığı bir sav olacaktır. Fotoğraf öncesi olayları ve fikirleri ifade etmenin tek görsel yolu illüstrasyonlardır. Daha yakın yıllarda, çizimlerin gerçekçi olması gerekmiştir. Çünkü bu amaca hizmet edecek bir fotoğraf yoktur. Doğal olarak, illüstrasyon için en büyük kullanım alanları dergiler, gazeteler ve kitaplardır. Zamanla, illüstratörler daha fazla özgürlük kazanmış, yaratıcılıkları ve özgünlükleri artık teknik becerilerinden ve gerçekçi çizim yeteneklerinden daha değerli hale gelmiştir. Bu aynı zamanda ortaya çıkan farklı illüstrasyon kullanım alanlarını ve buna bağlı olarak çizimlerdeki stilleri ve teknikleri açıklamaktadır.

Kitap ve yayın illüstrasyonları, metinden rol çalmadan belirli bir fikri destekleyip aydınlatırken, reklam illüstrasyonu tam da bunu yapmak içindir. Amaç görselle dikkat çekmek ve büyük bir fikir veya marka/ürün hakkında kalıcı bir izlenim bırakmaktır. Birçok şirket, mesajlarını izleyiciye iletmek için bir araç olarak illüstrasyonu seçer, illüstrasyon stillerinin çeşitliliği ve esnekliği fotoğrafa kıyasla daha iyi bir fikir verir. 20. Yüzyılın ikinci yarısında dijital teknolojilerin yükselişi, işletmelerin hızla ölçeklenmesine ve küreselleşmesine izin vermiş ve sonuç olarak, ambalajları ve raftaki ürünleri farklılaştırmak rekabet yolu haline gelmiştir. İllüstrasyonlar, günümüzde ticari olsun ya da olmasın hedefi insanlar olan tüm kurum ve markalar için en etkili görsel iletişim araçlarından biridir.

1.1.1. Kullanım Alanları Bağlamında İllüstrasyon Türleri

İllüstrasyon, çeşitli ürün ve hizmetin birçok formatta tanıtımı için çok önemlidir ve grafik tasarımın tüm alanlarında esas alınır. Uygulayıcılar, tarihsel olarak farklı grafik ve illüstrasyon alanları arasındaki sınırları azaltmada etkili olmuşlardır.

İllüstrasyonun tasarıma kişilik kazandırma konusunda özel bir yeteneği vardır. İllüstrasyonların geniş kullanım olanakları etkileme, öğretme, dikkat çekme gibi konularda önem kazanmasını sağlamıştır. Tasarım alanları ve görsel iletişim ile ilişkisi bağlamında değerlendirdiğimizde de *reklam illüstrasyonları, editöryal/yayın llüstrasyonları, özel alan illüstrasyonları, medikal ve bilimsel-teknik illüstrasyonlar* olmak üzere beş alt başlık altında toplanabildiklerini görmekteyiz. Aşağıda illüstrasyonların türlerine değinilerek; örnekler ile açıklanmaya çalışılacaktır.

Çizerlerin, nispeten kısa bir süre içinde resimledikleri spesifik konuya uzman gözüyle bakabilmelerini gerektirir. Sözkonusu, insan ilişkileri, beyin cerrahisi, yeşil politika, şehir içi konut sorunları, araba hava yastığı sistemleri veya avukatlar için yasal değişiklikler hakkında bir makale olabilir: olasılıklar sonsuzdur ve bir dizi konuyu görselleştirmede esneklik, çeşitli yayınlar için çalışmanın anahtarı olacaktır.

Reklam İllüstrasyonları: Tanıtım medyalarında kullanılan illüstrasyonlardır ve asıl amacı bir ürünü tanıtmak ve satmak olduğu için izleyicinin dikkatini çekmelidir. Herhangi bir metin olmadan da kullanılabilir, ancak hatırlamayı kolaylaştırmak için güçlü bir fikir ifade etmelidir. Reklam sektörünün vazgeçilmezlerinden olan bu tür, medya ve kullanım alanlarının yaygınlığı sebebiyle diğer alanlara göre daha fazla göz önünde olan ve bu sebeple de daha fazla bütçelerin ayrıldığı yaratıcı bir alan olmuştur. Direkt ya da dolaylı olarak kurum kimliğini çağrıştırabilirler. İllüstratörler bu alanda kişisel vizyonları, çizim ve tasarım becerileri, nükteci zekâları, yaratıcı hayal güçleri ve yorumlama becerileriyle katkıda bulunmaktadırlar (Wigan, 2012: s. 204).



Görsel 6: İhap Hulusi Görey (Sümerbank), Katja Belkina (American Express), Ken Joudrey (Off) reklam illüstrasyonu

Reklamların, ikna etme, değer katma ve bilgilendirme gibi güçlü iletişim işlevleri vardır. Benzerleri arasında tüketicilerin ilgisini çekmek için ürün hakkında üstünlük sağlayacak özelliklerin öne çıkarılmasında, duygulara hitap etmek, karşılaştırma yapmak, kanıt göstererek ikna etmek gibi başvurulabilecek yöntemler vardır.

Ayırt edici çekicilik markanın konumlanmasına katkıda sağlayacaktır. Bu çekiciliği sağlayan en önemli kozlardan biri reklam illüstrasyonlarıdır. Bir reklam afişinin kitlesini etkin bir şekilde yakalayabilmesi hazırlanan illüstrasyonun, ifadeciliği, biçim anlayışı ve doğru renk kodlamasıyla paralellik gerektirmektedir. Bu illüstrasyonlar zamana ayak uydurarak stil bakımından farklılık gösterebilir ancak ürünün tanınırlığı ve bilinirliği yönünden kabul görmüş markalara ait izlerin hatırlatılmasında görsel tetikleyicilerdir.

Ambalaj İllüstrasyonları: Reklam illüstrasyonu gibi, ambalaj illüstrasyonu da şirketlerin ürünlerini satmalarına yardımcı olur. Ambalajlar sadece ürünün, nakliyesini, dağıtımını ve teşhirini daha kolay hale getirmekle kalmaz, ürünün pazarlanması ve rekabet gücünü arttırır.

Ürün hakkında bilgi aktarmaın en etkili yolu ambalaj üzerinde görsel kullanmaktır. Bu görsel, ürünü tanıtan, kullanımını tarif eden ya da tüketici üzerinde duygusal etki oluşturan fotoğraf ya da illüstrasyonlardır. Fotoğraf ve illüstrasyon uzmanlık, beceri ve disiplin gerektirir. Ürüne ya da istenilen etkiye göre bu iki medyadan biri tercih edilmektedir. Tercih edilen medya illüstrasyon olduğunda, illüstratörün imaj ve duygu yaratma konusunda becerisi öne çıkmaktadır. Fotoğraf makinesi objektifin yakaladığını sunarken, illüstratör değişik yorumlama teknikleriyle

görsel elemanları değiştirme ve bunları değişik şekillerde sunma imkanına sahiptir. Ambalaj illüstrasyonu, kişiselleştirilmiş bir dokunuş ve özel bir his ekleyerek markanın doğru bir biçimde tanımlanabilmesini sağlamaktadır.

Ambalaj tasarımı için oluşturulan bir illüstrasyon, anlamlı, göz alıcı, izleyiciler tarafından kolayca hatırlanabilir, duygusal çekiciliği artırabilir ve ürün veya marka mesajını tek bir bakışta iletebilir olmalıdır. Tüm bu etmenler illüstrasyonu bir kutu ambalaj tasarımında, şişe ambalajında, etiket tasarımı veya diğer marka kimliği tasarımında mükemmel sessiz pazarlama unsurlarına dönüştürmektedir.



Görsel 7 : Ambalaj İllüstrasyonu uygulama örnekleri, Steve Simpson(Wallaro) , Johann Vernizzi (Samba), Angelina Pischikova (ТРАВЫ)

Ambalaj illüstrasyonları, marka bilinirliği oluşturmaya yardımcı olduğu gibi, işi ve ürünleri kelimelerden daha iyi ve çok daha hızlı tanımlayabilmektedir.

Ambalaj üzerindeki her şey tüketiciye o ürünün imajıyla ilgili bir iletişim için vardır. Bu yönüyle illüstrasyon kullanımı ürünlere ekstra bir boyut kazandırarak, başarılı bir şekilde yeni bir izleyici kitlesi kazandırabilmektedir. Bu elbette tasarımın kendi başına yapabileceği bir şeydir, ancak müşterinin dikkatini dağıtacak pek çok farklı ürünün olduğu bir mağazada kendine çekebilen ambalaj ve illüstrasyon görevini başarıyla tamamlamış olacaktır.

Moda İllüstrasyonları: 19. Yüzyılın ortalarından itibaren, La Mode Illustrée, Gazette du Bon Ton ve Modes de Paris gibi modaya yönelik yayınlar, Paris'ten yayılan stillerin giderek daha sofistike moda plakalarını yayınlamıştır. Bu çizimler, kendi başlarına modanın önemli kültürel belirteçleri haline gelmiş ve günün 'görünüşünü'

okuyucularına iletmenin yanı sıra, elbise stillerinin estetik görünümünü de etkilemeye başlamıştır (Hopkins, 2012; s. 2).

19. Yüzyılın sonlarında, Charles Frederick Worth gibi Parisli modacılar fikirlerini özel müşteriler için çizmeye başlamışlardır. Çizim, bir fikir üretmenin veya iletmenin pratik bir yolu olarak kendini ifade etmeden önce hayal gücüyle başlar. Sembolik olarak, bu erken moda çizim örnekleri, giysinin çok ayrıntılı bir şekilde işlendiği orantılı gerçekçiliği amaçlamış, izleyici hedef kitleye bir ön görü sunmuştur.



Görsel 8: Moda İllüstrasyonu uygulama örnekleri (John Hopkins, Basic Fashion Design)

Modada bu aktarım yolu, sosyal, sanatsal ve kültürel değerler veya etkilerle bağlantılı olarak çeşitli şekillerde kendini gösterebilmiştir. Biğer bazı kullanım alanlarından farklı olarak illüstrasyon, moda tasarımcıları tarafından bir giysiyi üretilmeden önce tasarım süreçlerinde görselleştirmek için kullanılmaktadır. İllüstrasyonlar, kostümler dikilmeden ön bilgi veren görseller olmuşlardır bu nedenle moda evleri, ürünlerini tanıtmak ve özel bir tarzda göstermek için moda illüstratörleriyle sıkı bağlar kurmuşlardır.

İllüstrasyon, moda içindeki tasarım sürecinin temel özellikleriyle pek çok değeri paylaşır. Bir tasarımcı, çizim eylemi aracılığıyla, yeni bir koleksiyonun ilk aşamalarındaki bu deneme niteliğindeki arayışlara girişir. Ressamlığın ortak becerisi, hem tasarımcının hem de illüstratörün benzer sorgulama hatlarını takip etmesini sağlar. Günümüzün yalnızca biçim ve kesim ayrıntılarından ziyade bir tasarımcının genel markasına odaklandığı göz önüne alındığında, belki de illüstrasyonun yüzeyin altını incelikle kazma, bir tasarımcının mesajının örtük nitelikleri üzerinde derin

düşünme yeteneği, daha anlık görüntü oluşturma biçimlerinin hakim olduğu bir dünyada ortamı ileriye taşımaktadır.

Editoryal İllüstrasyon (Kitaplar, Süreli Yayın)**:** illüstratörler için ilk gerçek araç kitaptı ve yazı dili ile resimli görüntü arasındaki bu özel ilişki, 7. ve 9. Yüzyıllar arasında oluşturulan tezhipli dini el yazmaları ile başlamış, matbaanın doğuşuyla devam etmiştir. Fotoğraf makinesi ve fotoğrafın icadına kadar, basılı görüntülerin alabileceği tek yöntem illüstrasyonlar olmuştur. Günümüzde genellikle kitap, dergi, gazete veya web kaynağında kullanılan, edebi veya ticari nitelikte olabilen yazılı bir metni açıklayan, netleştiren, aydınlatan, görsel olarak temsil eden veya yalnızca süsleyen, çizim, resim veya sanat eserlerinin tümüdür. Bu tür illüstrasyonlar, genel olarak metinden bağımsız düşünülemez.

İfadecilik bağlamında belirli bir stil ve malzeme hedef kitle dikkate alınarak hazırlanan bu illüstrasyonlar, son derece karmaşık soyut fikirler ve metinler için özgün çözümler gerektirmektedir.

Editöryal illüstrasyonların kullanım alanı kitaplar: kurgu ve kurgu olmayan kitaplar, bazen teknik referans kitapları, çocuk kitapları, ansiklopediler, atlaslar, sadece basılı medya ile sınırlı değildir, yayınlamış kitapların elektronik kitap versiyonları, web kaynakları (bloglar, web dergileri veya haber portalları gibi), infografikler, tabletler için etkileşimli kitaplar, başka bir ifadeyle editoryal illüstrasyon, metni güçlendiren temel unsur olarak gereksinim duyulan her yerde kullanılabilir.



Görsel 9: Editoryal illüstrasyonu uygulama örnekleri a. Estudio Santa Rita, b. Denis Zilber, c.Katie Harnett (Kitap kapağı illüstrasyonu)

Bir gazete ekinin veya derginin editörü için illüstrasyon kullanmak gerçekten anlamlıdır. Bir görüntüyü gerçekmiş gibi sunmak için kullanılan fotoğrafın aksine kişisel bir bakış açısını veya bir fikri ifade edebilme gücü nedeniyle özellikle illüstrasyona başvurulabilir. Ayrıca bir proje içinde yeni çalışma yöntemleri geliştirme, becerileri sergileme ve yeni fikirleri test etme özgürlüğü sunmaktadır.

Ülkemizde de basılı medyanın tirajı azalsa da dijital ortamlarda da illüstratörlerin çalışmalarına gittikçe daha çok yer verilmektedir. Bu, illüstrasyonun öneminin ve bir tasarım dsiplini olarak tercih edilebilirliğinin göstergesi olarak oldukça önemlidir. Gürbüz Doğan Ekşioğlu, Kutlukhan Perker, Selçuk Demirel gibi çok değerli illüstratörler, yaptıkları editoryal illüstrasyonlarla uluslararası platformda da varlık göstererek belli başlı yayım organlarında yer almaktadırlar.

Çevresel illüstrasyonlar: Çevresel illüstrasyon ise, bir dış mekânda kullanılan yönlendirme projelerine ve işaretlerine katkıda bulunan görsellerdir. Bu alandaki illüstrasyonlar, perakende: eğlence ve ulaşım firmaları tarafından marka kimliğini iletmek amacıyla sipariş edilir ve üç boyutlu dünyada bilgi tasarımı işlevini görür. Bilgisayar oyunlarındaki çevrelerin kavramsal tasarımını da kapsayan bu alanda mimarlar ve peyzaj tasarımcılarının yanı sıra grafik tasarımcıları ve endüstri tasarımcılarıyla da işbirliği yapılmaktadır. Mekansal sanat ve enstalasyon gibi dalların yanında, çevresel sanat doğal ve kentsel alanları büyük ölçekli sanat yapıtlarıyla dönüştürerek zengin bir esin kaynağı sağlar (Wigan, 2012: s.63).



Görsel 10 : Çevresel illüstrasyonu uygulama örnekleri; Jassie ve Katey Union Craft Brewing, Walk The Line

Çevresel illüstrasyonlar zaman zaman markalara hizmet etmekle birlikte, bundan bağımsız olarak da üretilebilmektedir. Kimi zaman fikirlerin ifadesi ve yansıması

olarak, kimi zaman tamamen dekoratif amaçlarla yapılabilmektedir. Bu yönüyle “land art” akımına yakınlaşma ve benzerlik göstermektedir.



Görsel 11: Çevresel illüstrasyon örnekleri

Çevresel illüstrasyonlar yaşadığımız çevreyi sıradan duvarları devasa bir tuval ya da sergileme panosu gibi kullanabilmektedir. Bu tür illüstrasyonlar estetik unsurlar içerdiği kadar mesaj içerdiğinde kamusal bilgilendirme panoları gibi de çalışmaktadır. Uygulandıkları yüzeydeki mevcut yapısal özellikler yaratıcı bir şekilde kompozisyona dahil edilerek iki boyutlu çalışmaya üç boyutlu derinlik katmak ya da mevcut yapısal enstalasyon gibi illüstrasyona katarak sunmak da mümkündür. Bir duygu yansıması ya da yaşamdan bir kesit olarak karşımıza çıkabilmektedirler.

Teknik İllüstrasyonlar; amacı, bir nesneyi, anlaşılmasını basitleştirmek için doğru bir şekilde tasvir etmektir. Teknik illüstrasyonda önemli olan görüntü ve güzellik değil, görüntünün netliği ve aydınlatıcı olmasıdır. Biyolojik araştırmalar, makine taslakları, haritacılık, ayrıntılı planlar, astronomi ve kimyasal tepkimeleri göstermek için kullanılmaktadır (Vigan, 2009: s. 238).

Teknik çizimler, gelecek nesilleri eğitmek için ders kitaplarından, ürün kullanıcılarına talimat veren kılavuzlara ve şehirlerimizin oluşumunu yönlendiren planlara kadar her yerde bulunabilir. Konu ve süreçlerin görsel bir anlatısını sağlayarak eğitmek ve açıklamak için kullanılabilirler. Bu tür çizimler, teknik iletişim alanında önemli bir bileşen olduğundan, sunulan bilgilerin kesin olması için bu resimlerin kalite ve doğruluğu koruması çok önemlidir. Teknik İllüstrasyon alanı, bilimsel ve tıbbi illüstrasyondan önemli ölçüde farklıdır. Genellikle, taslak, süreçleri, işlevleri, montajı

ve yerleşimleri göstermek için kullanılır. Teknik çizimler çoğunlukla “kesit, patlatma ve adım adım görünüm” yöntemlerini kullanır.

Uzun bir zaman diliminde teknik çizimler basılı ortamlarla sınırlı kalmış ancak dijital teknolojinin gelişmesi ve dijital sanatın yeni bir mecra olarak benimsenmesiyle birlikte teknik illüstrasyon alanı da birçok değişime uğramıştır. Teknoloji ve illüstrasyon birbirine bağlıdır: ilerlemek ve ilgili kalmak için her biri diğerini dengeler. Yeni teknolojiyi planlamak ve inşa etmek, parçaların ve sürecin doğru şekilde gösterilmesini gerektirir.

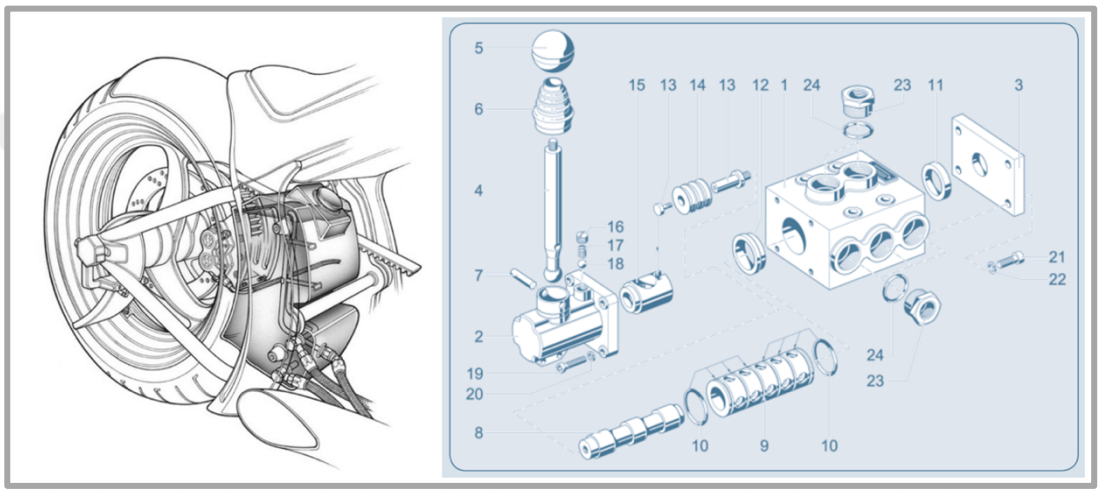

Görsel 12: Teknik illüstrasyon uygulama örnekleri; Jim Hatch, a) Kesit Görünüm, b) Montaj kılavuzu, Patlatılmış görünüm

Açıklama çizgileri veya öncü çizgiler, çizimdeki öğeleri numaralı ek açıklamaları metinle bağlamak için kullanılır. İyi teknik çizimlerde, bir açıklama çizgisinin ayrıntıların üzerinden geçtiği durumlarda, açıklama çizgisini zeminden ayırt etmek için çizgiye beyaz bir gölge uygulanır. Teknik illüstratör, şekil ve formu ifade ederken ön-arka ilişkisi ya da derinlik oluşturmak için nesnenin ana hatlarında kalın çizgiler ve yüzey ayrıntıları için ince çizgiler kullanmaktadır. Belirli çizgi hacimleri, şartname veya şirket stil kılavuzuna göre değişiklik gösterebilir ancak kalın çizgiler, genellikle ince çizgilerin kalınlığının iki katıdır. Kesikli çizgiler, öğelerin patlatıldığı merkez çizgileri ve eksenleri göstermek için kullanılmaktadır.

Tasarım elemanlarından çizgi, düzenli ve düzensiz doku, leke, teknik çizimin en çok ihtiyaç duyduğu elemanlardır. Renk kullanımı planlanan bölgeleri ya da katmanları ayrıştırmak için kullanılabilir. Teknik illüstrasyonlarda da zaman zaman çizimde

ayrıntıların açıklamalarını anlatmak için metin kutuları kullanılabilmektedir. Tüm bu elemanlar görsel anlatım dilinde farklı roller üstlenebilmektedir.



Görsel 13 : Yoshihiro Inomoto, "Kesit çizim-Cutaway drawing"1969 Automobile quarterly, The Conniseur's Magazine of Motoring Today, Yesterday and Tomorrow, Volume VIII, Nr 1 s.4

Teknik illüstratör, okuyucunun ürünü veya süreci anlamasına yardımcı olacak; düz görünüm, perspektif görünüm veya paralel çizgi/izometrik görünüm, tam kesitler veya kısmi kesitler, gölgeleme veya renk kullanımı, ve farklı çizgi ağırlıklarının kullanılması gibi birçok tekniğe sahiptir. Bu unsurların her birinin okuyucuya bilgi aktarmada ve görsel görüntünün kalitesini sıradan bir dijital fotoğraf kullanmanın üzerine çıkarmada hayati bir rolü vardır. Kamera görüneni yansıtabilmekte iken illüstrasyonlar görünemeyenleri gösterebilme yetisi ile bilgilendiren görseller olarak öne çıkmaktadır.

Mimari İllüstrasyonlar; tasarlanmakta olan bir mimari yapının, iç tasarımını, peyzaj düzenlemesini, yerleşim planını, ayrıntılı çizimlerini kâğıt üzerinde ya da dijital ortamda görebilmeyi mümkün kılan profesyonel illüstratörler tarafından geleneksel ya da dijital teknikler kullanılarak hazırlanan illüstrasyonlardır. Bu tür illüstrasyonlar mimarlara, tasarımcılara ve şehir plancılarına yardımcı olmak için ya da bu projelerin lansman kampanyalarında kullanılır. Bu çizimler teknolojinin olanaklarını kullanarak ortaya çıkartılabildiği gibi geleneksel malzeme ve tekniklerle hazırlanan mimari illüstrasyonlar da güncelliğini korumaktadır. Bu taslak illüstrasyon çalışmaları günümüzde kullanılan ve artık giderek önemli hale gelen mimari programlardan çok daha sanatsal bir ifade türüdür.



Görsel 14: Mimari illüstrasyon örnekleri; a) Carlo Stanga b) Fernando Neyra Moreto

İkonik tarihi yapılar ve modern yapılar illüstrasyonun sanatsal diliyle çok daha ilgi çekici bir hale gelebilmektedir. Teknik illüstrasyona kıyasla renk kullanımı ya da tarz konusunda daha sanatsal ifade biçimlerine açıktır. Siyah beyaz renklerle uygulanabileceği gibi renkli veya eserin baskın renklerinden de esinlenebilir. Mimarların projeye başlarken yaptıkları ön tasarım çalışmaları görsel sunumlarda oldukça yararı olmaktadır. Mekanı illüstrasyon diliyle anlamak ve baskın yerlerini anlatmak mimarlığa ve iç mimarlığa yeni projeksiyonlar geliştirebilmektedir.
Mimari illüstrasyon, çok sayıda yapının planına, tasarımına ve inşasına dayanmaktadır. Teknik ressamlık ve görsel perspektifin hassas kullanımı genellikle mimari illüstrasyonda öne çıkan özelliklerdir. Mimari çizimler ve modeller genellikle müşteri sunumları, pazarlama ve ön satış sahaları ve izinlerle ilgili toplantılarda kullanılmaktadır.

Medikal illüstrasyonlar; görselleştirilen tıbbi bilimsel bilgiyi izleyiciye etkili bir şekilde iletir. Bilgisayar ya da geleneksel tekniklerle oluşturulan açıklayıcı tıbbi görselleştirme, tıp öğrencilerinin yanı sıra cerrahi asistanlarının, eğitimcilerin, sağlık sektöründe çalışanların ve hastaların eğitimi için, kullanılabilecek güçlü bir araçtır. Bu araç, geleneksel örnekleme tekniklerinin gücünden yararlanır ve standart bir tıbbi veri kümesi yerine gerçek hasta verilerine uygulanabilir. Bilimsel ve tıbbi illüstrasyon alanları birbirine çok benzer. Her ikisi de ayrıntılara, sabıra ve yaratıcılığa dikkat gerektirir. Bir örneğin eskizini çizmek gibi bazı çizimler gözlemleyerek yapılır. Diğer çizimler, yapısı gereği karmaşık olduğunda ya da direkt gözlemlenemediği durumlarda illüstratörün yaratıcı düşünmesini gerektirmektedir (Caudill, 2014: s. 19).

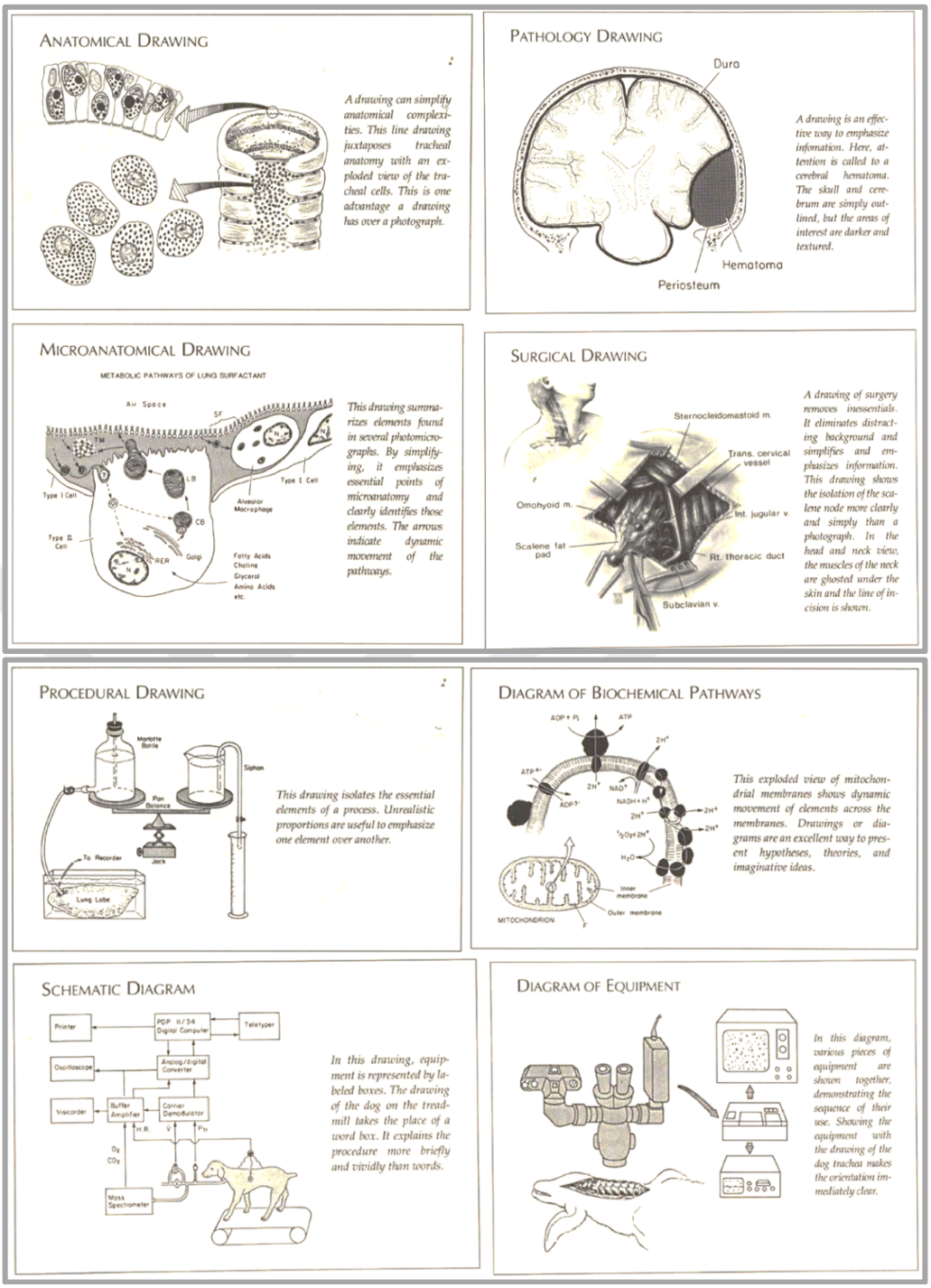

Görsel 15 : Mary Helen Briscoe, "Preparing Scientific Illustration" Springer NewYork 1996, s. 10-11-12-13

Medikal ve bilimsel illüstrasyon, bilgiyi sunarken doğruluk ve netlik için genellikle iki yönlü bir ihtiyaçla karakterize edilir. Bununla birlikte, bu tür örneklemenin, okuyucunun bilgiyi belirli bir teori veya bilimsel gerçeklik bağlamında "görmesine" yardımcı olmak için kullanıldığını söylemek daha uygun olacaktır. Bazı görüntüler, dikkatli bir çalışmaya dayalı teori sunarken bazı görüntüler, seçici olmasına rağmen gözlemlenen gerçekliğe dayanmaktadır. Bir diğer görüntü türü ise,

bir deneyi veya prosedürü yürütmenin yolunu veya sadece gerekli ekipmanı gösterebilir (Görsel 15). Medikal illüstrasyon, tıp uzmanlarının tıbbi bilgilerini dil sınırlarını aşarak doğru bir şekilde iletmelerine olanak tanır. Bu şekilde öğrencilerinin ve hastaların anlayışını artırabilir ve dikkatlerini çekebilirler.

Bilimsel illüstrasyonlar; bilimsel fenomenlerin ve terimlerin anlam ve önemini vurgular, büyük paragraflar hakkında kısa sonuç çıkarımları yapmaya olanak tanır. Biyoloji, botanik, entomoloji, zooloji, ziraat, jeoloji gibi uzmanlık alanları için öğretici ve tamamlayıcı amaçlarla yapılan ayrıntılı resimlemelerdir. Bilimsel illüstrasyon, bitki ve hayvan yaşamına odaklanır ve eğitim ve araştırma amacıyla yaygın olarak kullanılır. Elaine R. S. Hodges, "bilimsel illüstrasyonu biyolojik ve fiziksel bilimdeki nesnelerin ve kavramların doğru şekilde tasvir edilmesi" olarak tanımlar. Bu tür bir doğruluk "araştırma sonuçlarını ve kavramlarını iletmek için" gereklidir (Hodges 104).



Görsel 16 : Görsel a.) Vicky Earle, Cover: Symbiotic relationship between Hardwicke's Woolly Bat and Tropical Pitcher Plant. Watercolor on Paper 9 x 20 inches, 2015 (Journal Of Natural Science Illustration • Vol. 49 | No. 1 | 2017) ***b.)Doğa Bilimleri İllüstratörleri Birliği (Guild of Natural Science Illustrators)***

Yeni bilimsel ve tıbbi fikirlerin yayılmasında illüstrasyonlar çok önemliydi ve bilimlerdeki yeni gelişmelere açıklama tekniklerindeki ilgili gelişmelerin eşlik ettiği sık sık bir durumdu.

Botanik İllüstrasyon, bitki türlerinin ayırıcı özelliklerini, renklerini ve diğer ayrıntılarını gösteren, çok ayrıntılı ve bilimsel açıdan hatasız, çizim, gravür veya suluboya resimlerdir. Botanik illüstrasyonun çok uzun bir geçmişi vardır. Bitkilerin tıbbi niteliklerini, yemeye elverişli veya zehirli olup olmadıklarını bulmaya çalışan

bitki bilimine katkıda bulunmak amacı ile ortaya çıkmıştır. Botanik illüstrasyonları 6. Yüzyıl'ın erken döneminde el boyaması ot resimleriyle başlamış, 16. Yüzyıl'da gravürlere ve günümüzde bolca basılan kitaplara kadar gelmiştir. İllüstrasyonlu botanik kitapları ise 15. Yüzyıl'a dayanır. Bu kitaplar büyülü kabul edilen ve tıbbi nitelikleri olan ot ve bitkiler hakkında ayrıntılı illüstrasyonlar ve tanımlar barındırır (Wigan, 2012; s. 52).



Görsel 17: Dioskorides tarafından yazılan "PERIHYLES IATRIKES" (ilaçlar bilgisi) adlı eseridir. Arapçaya Kitab-el Haşayiş, Latinceye "Materia Medica"

Botanik illüstrasyonların betimlendiği kaynakların en iyi bilineni M.S.1. Yüzyılda Dioskorides tarafından yazılan "Perıhyles Iatrikes" (ilaçlar bilgisi) adlı eseridir. Arapçaya "Kitab-el Haşayiş", Latinceye "Materia Medica" adıyla çevrilmiş, ilaç yapımı, terkip ve tarifleri içeren eczacılık açısından önemli bir kaynak eserdir. El yazmalarında kendini gösteren botanik illüstrasyonlar 16. Yüzyılda gravürlere ve günümüzde ofset baskı kitaplara kadar gelmiştir.



Görsel 18 : Hülya Korkmaz, 2013. Bilimsel Biyolojik İllüstrasyonların Grafik Değerlendirmeleri, Iris Iberica Subsp Elegantissima, Iris schachtii, Guaj boya ile yapılmış örnekler.

Botanik sanatçılar ve illüstratörlerin çok çeşitli geçmişleri ve eğitimleri vardır. Alana güzel sanatlar, grafik tasarım, bahçecilik, peyzaj tasarımı, botanik veya genel

biyolojiden girebilirler. Bazıları botanik sanatı ve illüstrasyon alanındaki az sayıdaki sertifika programlarından birinin mezunudur, diğerleri ise kendi kendini yetiştirmiştir. Birçok botanik sanatçısı, zanaatlarını kısmen, hem çağdaş sanatçılar hem de geçmişin büyük ustaları olan diğer sanatçılar tarafından yaratılan örnekleri inceleyerek öğrenirler.

Zoolojik illüstrasyonlar ; Zooloji (hayvan bilim) ve entomoloji (böcek bilim) gibi bilim dalları ile kuş gözlemciliği, böcek koleksiyonculuğu, doğa turizmi ve bitki araştırması gibi doğadaki birçok faaliyet ve yaşayan bu canlıların varlığını belgelemek üzere hazırlanan yaşam rehberlerinde kullanılmak üzere hazırlanır . Bu canlılarla ilgili bilgilerden ve resimlerden oluşan rehberler olmadan, canlıları tespit etmeyi ve bu işlemleri gerçekleştirmek imkânsızdır. Çoğu canlı türünün net bir tanımlanmasını sağlayacak kalitede fotoğraflanmasının güçlüğü ya da mümkün olamayışından, profesyonel çizimlere başvurmak kaçınılmazdır.

Bir örneğin eskizini çizmek gibi bazı çizimler gözlemden yapılır. Konu öznesi doğası gereği karmaşık olduğunda veya gizlenmiş olduğunda ya da mevcut olamadığı durumlarda yani gözlemin mümkün olamadığı durumlarda çizimler, illüstratörün yaratıcı düşünmesini gerektirir (Caudill, 2014: s. 19). Örneğin, bir göletin ekolojisini betimlemek için illüstratör (Görsel; 19), ilgili sakinleri ve bitki yaşamını göstermek için suyun çeşitli katmanlarını ve çevreleyen toprağı gösteren arazinin bir kesitini oluşturabilir.



Görsel 19 : Barbara Harmon

Doğa-Tarih İllüstrasyonları; Doğa tarihi, bilimsel olduğu kadar görsel açıdan da hayranlık uyandıran bir konudur. Yürütülmesi, görsel gözlem gücünün yanı sıra

bilimsel bilgiye dayalıdır. Tarihi, sözlü betimlemenin yanı sıra tanımlama olarak sanatsal tasvirin tarihine de yakın ilgiyi gerektirir. İki betimleme biçimi zoolojik (botanik) doğa tarihinde birbirini tamamlar; sanat, anatomi ve rengin dolaysız ayrıntılarını ve incelenen bir canlının biçiminin hemen kavranmasını sağlar; canlının zaman içindeki varlığı, yeme alışkanlıkları, nesil ve diğer canlılarla ilişkisini görsellerle anlatır (Pyle, 1996; s. 265). Geçmişteki insan etkinliklerini, tarihi ya da doğal önemli olayları mevcut sözlü ve yazılı aktarılmış belge, bulgu ve bilgilere dayanarak tarihsel anlamda kesin bir doğrulukta betimleyen, belge niteliğinde illüstrasyonlardır. Bunlar antik dönem habitatları, türleri olabileceği gibi, savaşlar, kurulan medeniyetler ve yaşam şekillerini aktarmada önemli rol oynar. El yazmalarında metinlere eşlik eden minyatürler de verdikleri bilgiler bağlamında bu grupta örneklendirilebilir.



Görsel 20 : Mumyalama ritüelini gösteren illüstrasyon

Tarih öncesi yaşamış canlıların ve bitkilerin fosillerinden faydalanılarak bilimsel veriler ışığında yeniden betimlenmeleri, geçmiş yaşamları ya da dünya tarihini tanıyabilmemize olanak sağlamakla birlikte, geleceğe bilgilerin belgelerle aktarılmasına da imkân tanımaktadır.

Bilimsel illüstrasyon, gözlem ve araştırmaya dayalı bilimsel disiplin ve üst düzey sanatsal ifadenin harmanlanmasının bir sonucudur. Odağında insan olan en eski bilim dalı şüphesiz tıptır. Tıbbın insan bedenini tanımaya adanmış dalı ise anatomidir. İnsan bedeninin incelenip görselleştirilmesi, bilgi birikimi ve aktarımı bağlamında kaçınılmaz hale geldiğinde anatomik illüstrasyonlar üretilmeye başlanmıştır. Zamanla tıp bilimi kendi içerisinde farklı uzmanlık alanlarında branşlaştıkça anatomik illüstrasyon daha kapsayıcı anlamıyla “medikal illüstrasyon” olarak gelişmiştir. Bu

alan tüm tıp ana bilim dallarını ve hatta medikal cihaz ve ekipmanların görselleştirilmesine kadar büyük bir yelpazeyi içine alır.

Bir illüstrasyon, metin olmaksızın bile bir fikri açıklayabilir. Resme bakanlar hikâyeyi görmekte, metni okur gibi "okumaktadır". Örneğin İllüstrasyonun Altın çağı olarak bilinen 1880'ler ve 1920'ler arası dönemde illüstratörler Arts and Crafts hareketinden, Kelt süslemeciliğinden, Japon renkli baskılarından ve Art Nouveau'dan esinlenmişler, gerek toplumsal talep, gerekse matbaacılık alanındaki gelişmeler sayesinde basılı kitap, dergi ve diğer yayınlardaki illüstrasyon kalitesinde ciddi bir yükseliş yaşanmıştır. İnsanlık tarihi kadar derin köklere sahip bu mecra, aynı zamanda her alanda çarpıcı imge ve mesajlar yaratabilen, yaşamsal, dinamik, çağdaş bir yorum ve iletişim aracıdır.

İKİNCİ BÖLÜM

2. MEDİKAL İLLÜSTRASYON

Sanat ve tıp biliminin eşiğine konulan anatomik sanat, güncel deyişle medikal illüstrasyon, atipik bir disiplindir. Bilim, olgusal gözlemlere ve yorumlara dayanmaktadır.

Tıp bilimi tarih boyunca görselliğin vazgeçilmez olduğu bir alan olmuş ve yazılı kaynaklarında tıp bilgisi daima resimlenerek açıklanmıştır. El yazmalarıyla başlayan tekniklerine ve Rönesans sonrası her alanda olduğu gibi tibbi resim alanında da büyük gelişmeler kaydedilmiş ve tıp bilimine çok önemli katkılar sağlayan büyük eserler verilmiştir.

Uzman anatomik-medikal görselleştirme, gerçek bilgilere ve bilimsel verilere dayansa da daha kişiseldir, çizerim gözlemi, algısı ve görme biçimi belirleyicidir.

Başlangıçta üstlendiği görev sadece yazılı metinlere açıklayıcı resimler üretmek olan tıbbi ressamlık mesleğinin, iletişim teknolojilerinin gelişmesi ve eğitimde kullanılan görsel materyallerin buna bağlı olarak gelişip değişmesiyle birlikte işlevi ve tıp eğitimindeki rolü yeni bir kimliğe bürünmüştür. Bu nedenle son yıllarda "medical illustration" yerine disiplini daha doğru karşıladığı kabul edilen ve bir Amerikan terimi olan biyomedikal iletişim (biomedical communication) terimi kullanılmaya başlanmıştır (Sınav, 2008: s. 57).

Medikal illüstratörün sözlük tanımı şu şekildedir: "Medikal illustrator (tıp ressamı); tıbbi, biyolojik ve ilgili bilgileri kaydetmeye ve yaymaya yardımcı olmak için görsel materyali yorumlayan ve oluşturan profesyonel bir sanatçıdır/görsel iletişimcidir. Tıbbi illüstratörler sadece bu tür görsel materyaller üretmekle kalmaz, aynı zamanda biyo-iletişim alanında danışman ve yönetici olarak da işlev görebilir (Ansary, Nahas 2015: s.69-71)

Sağlık bilimlerinde artan iletişim ihtiyacı, son yıllarda fotoğrafçılık, bilgisayar destekli çalışmalar, tıbbi modeller ve sergi üretimi konularında ek eğitim verilmesine yol açtmıştır. Ek olarak, sadece illüstrasyonların dijital olarak üretilmesini ve saklanmasını kolaylaştırmakla kalmayıp aynı zamanda anatomi alanında ek bir eğitim

aracı olarak hizmet eden analogdan dijital temsillere büyük bir geçiş meydana gelmiştir.

Yüzyıllar boyunca, görselleştirmenin zorluklarına ve karmaşıklığına rağmen, insan vücudu çeşitli şekillerde temsil edilmiştir. Bu tarihsel süreç, sanat ve tıp bağlamlarının birlikteliği doğrultusunda uzunca bir gelişim evresi geçirmiş ve disiplinlerarası bir söyleme ulaşmıştır. Buradan hareketle, öncelikle anatomi bilgisinin işlenmesi ve çizilmesi kapsamında gelişimi ortaya çıkan medikal çizimler sanatın bakış açısı ve kavraması ile bütünsel bir sürece girmiştir.

Vesalius'un De humani corporis fabrica'sının 1543'te yayınlanmasından önce, anatomi çalışmaları Rönesans döneminde tıbbın diğer dallarına kıyasla yavaş bir ilerleme kaydetmişti. Johann Gutenberg tarafından 1450 civarında matbaanın icadı bile, anatomik metinler ve resimlerde ani bir patlamaya yol açmamıştır. Bu bakımdan Vesalius'un kitabının önemi daha da belirleyicidir, nitekim sadece anatomiye yeni bir bilimsel yaklaşım için metinsel bir temel sağlamakla kalmamış, aynı zamanda doğrudan bilimsel gözleme dayalı anatomik çizimin yolunu açmıştır. Üstelik Vesalius, sanatçı seçiminde şanslıydı, çünkü onun büyük eserini süsleyen gravür çizimler yalnızca doğruluklarıyla değil, aynı zamanda takip eden tüm anatomik illüstrasyonların standardını belirleyen muazzam sanatsal değerleri ile de dikkat çekiyor.

Yirminci Yüzyıl baskı teknikleri, özellikle fotoğraf işlemleri, daha gelişmiş bilgisayar görüntüleme ile birlikte, anatomi bilgisinde bilimsel ilerlemeler sağlamaya devam etti. Bununla birlikte, Anatomia'nın kapsadığı on altıncı Yüzyıldan on dokuzuncu Yüzyıla kadar olan dönem, insan anatomisinin hem anlaşılmasında hem de tasvirinde kaydedilen muazzam ilerlemenin bir kaydı olarak büyük ilgi görmeye devam ediyor. Hatalarına rağmen, bu eserler hem anatomi hem de sanatta doruk noktaları olmaya devam edecek ve zamanlarının ve yaratıcılarının vasiyetleri olarak incelenmeye ve takdir edilmeye devam edecek.

2.1. ANATOMİNİN TARİHÇESİ

Düşünebilen ve alet kullanabilen insanoğlu bu meziyetlerle donatıldığını fark ettiği ilk andan beri sürekli gelişim göstermiştir. İnsanoğlunun yazıyı icat etme ve düşüncelerini yazı ile aktarmaktan çok daha önce gördüğü ve bildiği birtakım olguları, belki sadece mimikleriye anlatabildiği olayları ya da şeyleri, binlerce yıl önce

anlaşılabilir basit görsellerle ifade ettiği mağara ve kaya resimlerinden anlaşılmaktadır. Bu resimlerin temaları; avlanma, barınma, savaş, ölüm ya da bildik, tanıdık insan ve hayvan formları olan güncel yaşam hikâyelerinin anlatıldığı ilkel betimlemelerdir. Bazıları insan vücudu hakkındaki görüşlerini daha da ileri götürerek bedenin içyapısını betimlemiş olabilir. İnsanı var eden, düşünme yetisini geliştiren, hayatını kolaylaştırabilmek için yeni aletler üretebilmesini sağlayan, belki devamlılığını sürdüren güçlü dürtü "merak"tır. Öğrendikçe daha çok bilmeyi isteyen merak, kendini besleyen bir organizma olarak görülebilir.

Çevresinde olan biteni gören, algılayan, anlayan insan yaşam kodlarındaki merak sayesinde daha fazlasını; gidemediği toprakları ve yerleri, gökyüzündekileri, suyun altındakileri ve kendi bedenini ve içini merak etmiştir. Muhtemeldir ki yaralanmalar ya da ölümler oluş şekillerine göre bedenin kısmen açılması bu merakı güçlendirmiştir. Eski Mısırlılara gelindiğinde, mumyalama ve sınırlı seviyede cerrahi müdahalelerde kullandıkları insan anatomisinin bazı alanlarında uzmanlaşmışlardır. Tarih öncesi halklar, kaba anatomiye aşinalık gösteren kalıntılarla ritüeller gerçekleştirmişlerdir.

Örneğin; Inuit ve Avustralya yerlileri, yiyecek için avladıkları büyük hayvanları kesip parçaladıkları için, memeli anatomisi hakkında ayrıntılı bir bilgi geliştiren, hayvanlara ve insanlara uyguladıkları karmaşık bir anatomik terimler sözlüğü geliştirmişlerdir. Yine, Avrupa, Afrika ve Avustralya'daki Neolitik dönemden kalma kaya resimleri, bazı modern öncesi Avrupa, İslam ve Asya'da yapılan el yazmalarında olduğu gibi insan bedeninin içinin de etkileyici ve şematik temsillerine sahiptir (Sappol, 2003: s. 82).



Görsel 21: Kakadu Ulusal Park Kaya Resimleri, Northern Territory. Australia yaklaşık. M.Ö. 6000 Archivo Iconografico, S.A./Corbis

İnsan bedenine duyulan merak ve gizem ancak onun açılıp incelenebilmesi ile giderilmiştir, bu da yeni bir terim olan "*anatomi*"yi doğurmuş ve zaman içerisinde bir bilim dalına dönüşmesine kadar sürmüştür. "Anatomi teriminin kaynağı; Grekçe anatemnein terimine yani '*ana: içinden, baştan*' ile '*temnein, tome: kesip parçalara ayırmak*' anlatımına dayanmaktadır" (Yıldırım, 2000: s.1).

"Anatomi sözcüğü, Yunanca '*τομή: bölüm*' kelimesinden türetilmiştir, bu da Grekçe '*τέμνω: kesit*' kelimesinden türemiştir. Latince '*dissecare*' kelimesi, Arapça '*Teşrih*', kelimesine benzer bir anlama sahiptir, bu da '*kesmek*' veya '*ayırmak*' anlamına gelir" (Moore ve Dalley, 1999: s. 37). Dolayısıyla anatomi, insan vücudunun nasıl yapılandırıldığını, hangi anatomik elementlerden oluştuğunu ve bu elementlerin birbirleriyle olan ilişkilerinin nasıl organizmanın işlevini kolaylaştırdığını ortaya çıkarmak için parçalara ayırma eylemini tam anlamıyla ifade eder (Basmajian, 1971; s. ix)

Araştırmada kaynakların bir bölümünde "*anatomi incelemeleri*" ile "*diseksiyon*" ya da "*disekse etmek*" sözcüklerinin eş anlamlı kullanıldığı görülmüştür, bu nedenle "*diseksiyon*" terimini de açmamız gerekir. "*Diseksiyon*" terimi, gündelik tıbbi dilde kullanımıyla; "*dokuların-yapıların, cerrahi olarak izole edilmesi, açığa çıkarılması*" (*anatomizasyon*) biçiminde kullanılmaktadır. Diseksiyon terimi; İngilizce

"*dissection*", Latince "*dissecare*", "*parçalarına ayırıp inceleme*" anlamında olup, bu çalışmada "*anatomik inceleme*" eş anlamıyla en çok kullanılacak terimlerden biridir.

Anatomik incelemelerin uzunca bir dönem insan bedenleri üzerinde yapılmasının söz konusu olamadığı bu yüzden öncelikle hayvanlar üzerinde yapıldığı bilinmektedir. Petrucelli'ye göre; M.Ö. V. Yüzyılda, bilim olarak insan anatomisi, hayvanlar üzerinde diseksiyon yapan Crotonalı Alcmaeon tarafından başlatılmıştır, daha sonra Hipokrat Okulu'ndan uygulamalı bir inceleme metni, omuzun anatomisini sanki insan diseksiyonu yoluyla öğrenilmiş gibi tanımlamıştır (Lyons, Petrucelli ;1987: s. 399).

Batı tıbbının babası olarak kabul edilen Hipokrat (MÖ. V-IV. Yüzyıl), anatominin tıbbın temeli olduğunu ileri sürmüş olmasına rağmen cesetlerin diseksiyonunu hoş karşılamamış, yaraları ve insan kemiklerini gözlemleyerek yeterli anatominin öğrenilebileceğine inanmıştır (Persaud,Path 2014: s.23). Gerçekten de, Hipokrat'ın bir insan vücudunu parçaladığına dair bir kanıt yoktur ve tanımları muhtemelen insan vücudunun yüzeysel incelenmesine ve insan yaralarından edinilen gözlemlere dayanmıştır. Yunan, Mısır ve Çin antik dünyasında da süre gelen, insan vücudunun ruhu barındıran kutsal bir varlık olarak kabul edilmesi ve atalarla birleşmeyi sağlamak için ruhun gerekli olması düşüncesi ölü bedenleri dokunulmazlaştırmıştır (Calkins,Franciosi, 1999: s. 3).



Görsel 22: a) Alcmaeon (Croton'dan /yk. M.Ö. 500) Görsel: 22: b) Hipokrat (Chios/Sakız adasından / M.Ö. 460 - M.Ö. 370), Görsel: 20: c) Aristoteles (Selanik / M.Ö. 384-322)

M.Ö. IV. Yüzyılın en büyük doğal filozofu Aristoteles ise hayvanları incelemiş bilgilerini insan bedenine uyarlamıştır ve bu yüzden insan vücudu hakkındaki bilgisi tartışmalı fikirlere dayanmaktadır.

Aristoteles anatomi bilgisini öğrencilerine öğretirken, muhtemelen çoğu hayvan diseksiyonlarına dayalı bilimsel çalışmalarını anatomik resimleme örnekleri kullanarak aktaran ilk kişi olarak görülmektedir (Lyons, Petrucelli, R. J; 1987: s. 399).

Esasen hayvan ve insan bedenleri üzerine ilk bilimsel diseksiyonlar Aristoteles'ten yaklaşık bir Yüzyıl sonra yaşamış büyük Yunan doktorları Herophilos ve Erasistratus'a dayandırılmaktadır. Herophilos M.Ö. III. Yüzyılda Bosperus'un (şu anda Türkiye) Asya tarafında küçük bir kasaba olan Chalcedon'da (Kadıköy) doğmuştur. İskenderiye okulunun ilk önemli biyoloji öğretmeni olan çağdaşı Erasistratus (M.Ö. 310-250) ile birlikte, insan vücudunun sistematik diseksiyonunu yapan ilk antik Yunan doktorları olmuşlardır ve burada insan kadavrası diseksiyonu uygulaması, anatomi öğrenmenin birincil aracı haline gelmiştir. Herophilos insan vücudunu açık bir şekilde incelemiş, beyni sinir sisteminin merkezi olarak tanımlamış ve onu zekânın merkezi olarak görmüştür (Singer, 1959: s. 54).

Bu iki Yunan doktorun sistemlerin incelenmesi ve sınıflandırılması bağlamında anatomi bilimine katkı sağladıkları bilinmektedir. Ancak insan bedenini tanımak üzere atılan bu ilk adımlar ve yaptıkları bu katkı onların yasaksız şekilde diseksiyon yapabildikleri, insan diseksiyonunun emeklemeye başladığı, M.S. 389'da İskenderiye'nin yakılmasıyla tamamen sönmüştür (Persaud,Path 2014:: s. 34).

Diseksiyon yaptıkları süre 30 - 40 yıl ile sınırlı kalmış, daha sonra bilimsel insan diseksiyonu yasaklanmıştır. Bu iki Yunan doktoru anatomi ve fizyolojide olağanüstü ilerlemeler kaydetmişlerdir. Bu yüzden Herophilos'a "Anatominin babası" denmektedir, Erasistratos'da bu dönemin en büyük fizyoloğu olarak kabul edilmiştir (Wiltse & Pait 1998: s.72). Herophilos, hassas araknoid membranları, serebral ventrikülleri, venöz sinüslerin (torcular Herophili) iç oksipital çıkıntı, laktikler, göz kaplamaları, karaciğer, rahim, epididim ve diğer birçok yapıyı tanımlamıştır. Duodenum adı ona atfedilir. Herophilus, duyu sinirlerini istençli hareketle ilişkili olanlardan ayırmış ve ikincisinin hasarının felce yol açtığını ileri sürmüştür. Erasistratus kalbi bir pompa olarak kabul etmiş, kalbin kulakçıklarını, kalp kapakçıklarını, aort dâhil kan damarlarını, pulmoner arter ve damarları, hepatik arterleri ve damarları, böbrek damarlarını, azygous damarı tanımlamıştır. Erasistratus soluk borusunun işlevini fark etmiş, ayrıca serebrumu serebellumdan ayırmış, serebral

kıvrımları, ventrikülleri ve meninksleri tanımlamıştır. İskenderiye'nin popüleritesi ve bilimin merkezi olması için yöneticileri tarafından bu iki araştırmacıya tanınan araştırma imtiyazları ne daha sonra Galen'e ne de başka birine tanınmamış ve böylece yeniden resmi diseksiyonların yapılabilmesi asırlar sonra mümkün olmuştur.



Görsel 23: Herophilos, ilk diseksiyon. Paris Nouvelle Tıp Fakültesi'nin ana girişi önündeki taş kabartma (çap 1.20 m), P.F. Niclausse 1955'den.

İskenderiye'nin yakılmasından XII. Yüzyıl'a dek tıp okullarının dini otoritelerin diseksiyona karşı olan tavırlarıyla mücadele ettiği ve bu tarihe dek diseksiyona ara verildiği gözönüne alındığında anatomi biliminin tamamen kesintiye uğradığı söylenebilir.



Görsel 24: a- Claudius Galenos von Pergamon / Galen (Bergamalı / MS 129 – 201) b- Galen Diseksiyonları arterler, damarlar ve sinirler üzerine açıklama. Yorumcu; Antonio Fortolo 1528 Baskısı, Cushing Whitney Tıp Kütüphanesi

XIX. Yüzyıla kadar, Yunan, Mısır ve Çin antik dünyasında yer alan; "insan vücudu ruhu barındıran kutsal bir varlıktır ve atalarla birleşmeyi sağlamak için ruh

gereklidir" görüşüne karşı bilim ve tıp okulları bu Yüzyıllar boyunca dini otoritelerle ve insan diseksiyonuna karşı olan gruplarla mücadele etmişlerdir. Bu mücadelenin ilk ve en sembolik ismi zamanın en büyük doktor figürü Bergamalı Claudius Galen (M.S. II.-III. Yüzyıl)'dir. Galen sadece büyük bir doktor değil, aynı zamanda ünlü bir anatomisttir. Galen'in çalışması, insanın bilgisinin akla gelebilecek tüm yönlerini kapsayan sayısız karmaşık incelemeyle kaydedilmiştir. 130'dan fazla tıbbi inceleme yazmış ve bu klasik eserler ölümünden sonra bin yıldan fazla bir süre tıbbi bilginin tartışılmaz dayanağı haline gelmiştir. 1500 yıl boyunca tıp okumak Galen okumak olarak görülmüştür.

Tıbbi anlatımda diseksiyonun gerekliliğini şiddetle savunan Galen'in, çıkarılan bir kanunla insan diseksiyonu gerçekleştirmesi yasaklanmışsa da, yaralı gladyatörlerin tedavi ve bakımlarını üstlenerek sınırlı anatomik bilgi ve cerrahi deneyim kazanması mümkün olmuştur. Bu deneyimler sayesinde hastalarının fiziksel gözlemlerini hastalıkların belirtileriyle birlikte ele alması onu çağdaşları arasında farklı bir noktaya taşımıştır. Ancak bununla beraber anatomiye ilişkin yazılarında esas olarak hayvanların, özellikle de maymunların diseksiyonuna yer vermiştir.

Hiçbir insan kadavrası diseksiyonu gerçekleştirmediği bilinen Galen, insan kalbinin şeklini, aort kemerinden dalları, böbreklerin yerini, karaciğerin şeklinin yanısıra diğer anatomik yapıları hatalı tanıtmıştır. Bu hatalar, özellikle anatomi, genel olarak biyoloji ve bilim için çok önemli yansımalara sahiptir çünkü Galen, zamanını ve sonraki çağların insanlarını Yüzyıllar boyunca neredeyse hatasız olarak görülen eserleriyle etkilemiştir (Singer, 1957; s.34). Yanlışlıklarına rağmen, Galen'in çalışmaları insan anatomisi bilgisini son derece arttırmış ve aynı zamanda kendisinden yaklaşık 1300 yıl sonraki Vesalius'un "Fabrica" adlı anatomi kitabının da temelini oluşturmuştur. Bu yüzden "Fabrica" genellikle tarihçiler tarafından Corpus Galenicum'un "düzeltilmiş ve genişletilmiş versiyonu" olarak görülmüştür (Cole, 1975: s. 42). Başka bir deyişle Galen'in bir tezinin olması Vesalius'un antitezine zemin oluşturmuştur.

Galen' in yazıları, öğrencilerinin ve daha sonra Herophilean okulunun üyelerinin yaptığı çalışmaların çoğu günümüze kadar gelmiştir. Eserleri, anatomi üzerine dokuz, fizyoloji üzerine on yedi, patoloji üzerine altı, terapötikler üzerine on dört ve eczacılık üzerine otuz kitaptan oluşmaktadır. Yunan tıbbının son yaratıcı çağı, Galen'in

M.S.201 yılında ölümüyle sona ermiş, anatomi çalışmalarının tek savunucusu gibi görülen Galen'in yaşadığı coğrafyada tıbbi ve anatomik çalışmaların zaman içerisinde unutulmasına kadar sürmüştür. Önemli tıp adamlarının yazılarının birçoğu yıllarca el yazması şeklinde dağıtılmıştır, ancak daha sonraları çok sayıda baskı ve çeviride yer alabilmişlerdir. Yazarları tarafından yazılan bu orijinal el yazmalarının birçoğu hayatta kalabilmişse de bunların kopyalanması sırasında içeriklerindeki çizim, şema, ya da diagramlar, yeterince özen göstermeyen kopyacıların elinde bilgiyi tam ve doğru olarak aktarma şanslarını kaybetmiştir.

Bu şekilde literatür aktarımları ve çevirileri konusunda büyük ihmaller ve yanlışlıklar yapılması böylelikle mevcut bilgilerin hatalı bilgilere dönüşmesi uzunca bir dönemin belirsizliğe sürüklenmesine sebep olmuştur. Singer bu durumu şöyle açıklar;

> "Latinceye çevrilen eserlerin tercümesine yeterince özen gösterilmemiş, mevcut bilgiler, çizimler, figürler, elden ele aktarılırken gittikçe deforme olmuşlardır. Bu özensiz süreç VI. Yüzyıla dek sürmüştür, tamamen gözlemden yoksun olan bu dönemi bilim adına "Karanlık Çağlar" olarak tanımlamak yanlış olmaz. Karanlık çağlar Galen'in ölümünden (II. Yüzyıldan) XIII. Yüzyıla kadar sürmüştür. Avrupa'da karanlık çağ yaşanırken o dönem Dünyanın en uygar bölgeleri olan Yakın Doğu, Suriye ve Küçük Asya'da (Türkiye'de) Konstantinapoliste Yunanca bilimsel eserlerin okunması devam etmiştir. VII. Yüzyıldaki İslam'ın büyük yükselişi ile Arapçanın edebi bir dil olarak kullanılmaya başlanması bilim adına dünyanın çehresini değiştirmiştir. İslam Dünya'sı bilim ve kültüre kılavuzluk etmeye başlamıştır Böylece entellektüel liderlik IX-XIII Yüzyıllar arasında Müslüman bilim insanlarına geçmiştir. Müslüman bilim insanları Galen'in eserlerinin de içinde bulunduğu birçok bilimsel çalışmayı Arapçaya çevirmiştir Çevrilen bu eserler çoğaltılarak İslam ülkelerinde etraflıca incelenmiş İslam'ın yayılım hızının da etkisi ile eserler Yakın Doğu, Kuzey Afrika, İspanya, Portekiz, Güney İtalya, Sicilya ve birçok Akdeniz adasına yayılmıştır. Avrupa İslam'ın bu bilgeliği karşısında daha alt seviyede olduğunu fark ederek bilimsel çalışmalarını Latinceye çevirerek güvence altına almaya çalışmıştır. Arapça bilen Yahudiler vasıtasıyla bilimsel eserler Arapçadan Latinceye çevrilmiştir" (Singer, 1957: s. 65-69).

Bu durumun yansımaları Yunanca-Arapça-Latince kelimelerinden oluşan anatomi terminolojisinde de kendini göstermektedir

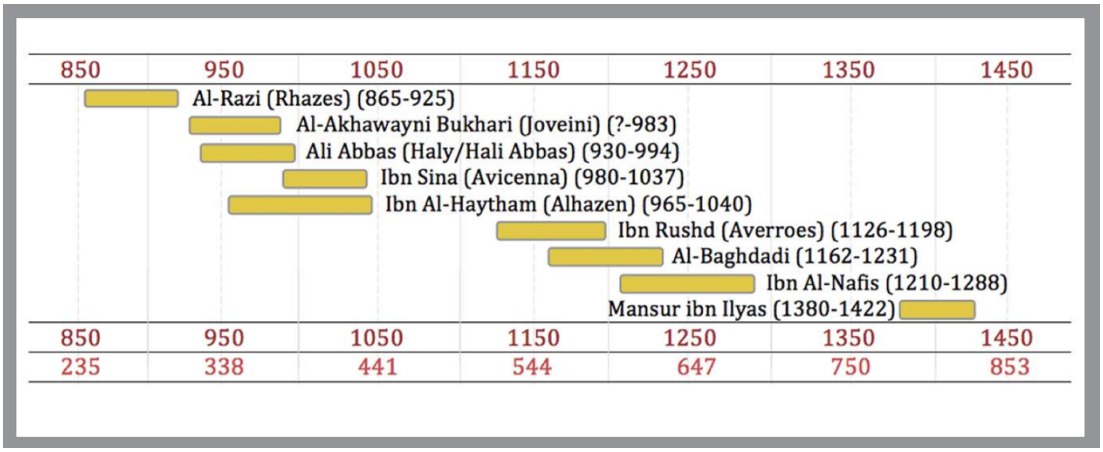

Görsel 25: İslamın Altın Çağında bilim insanları ve zaman çizelgesi (Alghamdi ve Ark.2017: s,4)

Yapılan çevirilerin de katkısı ile Arap ve Fars tıbbı, geç antik çağın tıbbi bilgisinin geç Ortaçağ'a aktarıldığı bilgi rotası olarak görülmektedir. Tıbbi bilginin Yunan tıp literatürünün, özellikle de Galen çevirileri üzerinden yükseldiği görülse de, Fars ve Arap doktorların kendileri tarafından yapılan gözlemlerle, M.S. 1000 yılına kadar Orta Doğu tıp devri zirveye ulaşmış ve dünyada herhangi bir yerle kıyaslanmaz düzeye erişmiştir.

2.2. AVRUPA'DA MODERN ANATOMİNİN DOĞUŞU VE ANATOMİK BEDENİN GÖRSEL TEMSİLİ

Arapçadan Latinceye çevrilen eserler Avrupa Tıbbı için önemli bir geri kazanım olmuştur. Müslüman bilim adamlarının çeviri, yorum ve eklemeleri ile Galen ve öncesinden gelen bilgiler Ortaçağ Avrupa'sına taşınmıştır. Arapçaya çevrilmiş olan bu kaynaklardan ilk önemli tıbbi geri kazanım, XI. Yüzyılda olmuş ve 1500'den önceki tıbbi bilginin büyük miktarı, özellikle Anatomi söz konusu olduğunda; İbn-i Sina, Ali Abbas ve Razi'ye dayandırılmıştır. Bu üç yazarın hepsi de Galen'in Arapça versiyonlarına bağlıdır. Galen ve Hipokrat'ın eserlerinin birçoğu da XIII. ve XIV. Yüzyıllarda Arapça versiyonlardan çevrilmiştir (Singer, 1957: s. 282).

Görülmektedir ki, Arapçadan Latinceye çevrilen bilgiler Karanlık çağın aydınlanmasının ilk adımları olmuş ve Ortaçağ Avrupa'sına taşınarak tıp alanında XII. Yüzyıl ve XIII. Yüzyıl başlarında ciddi akademik ortamlar oluşmasına temel hazırlamıştır. Yalnızca İtalya'da, 1200 ile 1350 yılları arasında 15 üniversite kurulmuştur. Kurulan ilköğrenim merkezi X. Yüzyılda Salerno Üniversitesi'nde tıp

fakültesidir, ardından 1156'da Bologna Tıp Fakültesi düzenlenmiştir. Hâkim branşlar teoloji, hukuk ve felsefe disiplinlerdir. İlk ortaçağ üniversiteleri Paris (1150), Sorbonne (1252), Oxford (1170), Montpellier (1200), Cambridge (1209), Padua (1222), Salamanca (1230), Roma (1244), Lizbon (1290), Leiden (1300), Pisa (1343), Floransa (1349), Prag (1347) olarak sayılabilir. Avrupa'da Orta Çağ sonundan önce 80 kadar üniversite kurulmuş, ancak hiçbir yerde, özellikle insan anatomisi alanında, İtalya'daki üniversitelerde olduğu gibi bir enerji ile yürütülen tıbbi çalışmalar olmamıştır. Bologna ve Padua üniversiteleri anatomi alanında en ünlüleri olmuştur (Persaud, 2004: s.50-54). Özellikle Anatomi alanındaki bu ilerlemelerin başlıca sebebi diseksiyon uygulamalarına yeniden başlanmasıdır.

İskenderiye'den sonra (M.S. IV. Yüzyılda) tamamen duraklayan anatomi ve diseksiyon incelemeleri XIII. Yüzyıl başlarında egemen otoritenin öngörüsü ile yeniden harekete geçmiştir. Başlangıçta diseksiyonun anatomik inceleme ve araştırma konusu olmaktan çok zorunluluk olduğu anlaşılmaktadır. Nitekim insan kadavrasının diseksiyonuna en büyük itici güç, adli tıp açısından önemli bir canlıyı öldüren şeyi tespit etme ya da veba ve diğer bulaşıcı hastalıklar hakkında bilgi edinme gerekliliği olmuştur. "Anatomize etme" fiili de giderek daha sık görülen Sezaryeni tanımlamak için kullanılmıştır" (Lyons, Petrucelli 1987: s.405).

Anatomi bilgisinin hekimlik ve cerrahi açısından öneminin kavrandığı II. Frederick'in çıkardığı kararname ile inceleme çalışmalarının zorunluluk haline getirildiği anlaşılmaktadır; 1213 yılında Kutsal Roma İmparatoru II. Frederick, insan vücudunun anatomik çalışmalar için en az beş yılda bir disekse edilmesine izin vermiştir. Bu kararnameden sonraki ilk diseksiyon 1316 yılında, Bologna Üniversitesi'nde anatomist Mondino de Luzzi (1270-1326) tarafından kamuya açık, tıbbi öğretime yönelik yapılan, resmi ilk insan vücudu diseksiyonudur. Mondino diseksiyonlarından edindiği tecrübeleri "Mondino Anathomia"sı, adlı herhangi bir resimlemesi olmayan bir el kitabında toplamıştır. Bu kitap yaklaşık iki Yüzyıl boyunca tıp eğitimi ders kitabı olmuştur.

XIII. Yüzyıl sosyal ve entelektüel yaşamın bir uyanışına tanık olmuş; bu ilk diseksiyonu, daha ilerde, Montpellier, Padua, Perugia, Prag, Venedik, Floransa ve Lerida'da yapılan diseksiyonlar takip etmiştir (Schumacher, G. H. 2007: s.17).



Görsel 26: Diseksiyonun bilinen en eski görsel temsili.

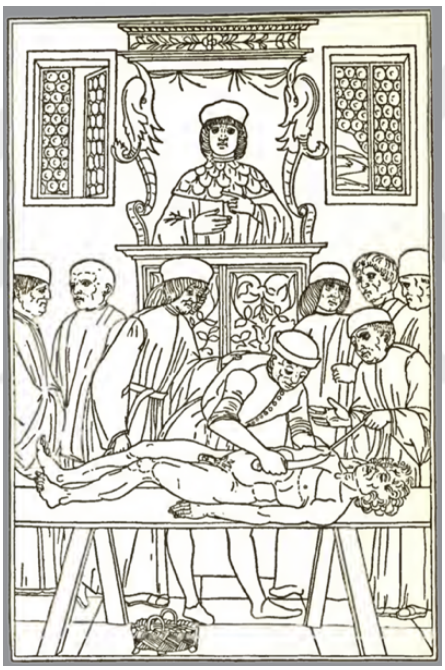

Görsel 27: İtalyan Fasciculo di Medicina'nın diseksiyon sahnesi 1493'te Venedik'te basılmıştır. Resim Mondino Anothomia'nın İtalyanca çevirisinin ilk sayfasını oluşturmaktadır. Kürsüde oturan cübbeli professor (Lector) dersini kürsüden okumakta, gösterici (ostensor) elinde çubukla berber-cerrahı (sector) yönlendirmekte o da gösterilen bölümleri kesmektedir. Akademik kıyafetli öğrenciler etrafında durup izlemekte, ancak kendileri diseksiyona katılmamaktadır.

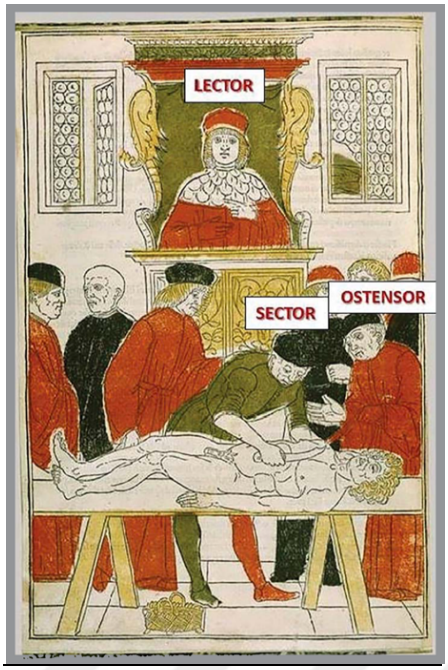

Görsel 28: Bir ceset diseksiyonu ile anatomi dersi. Mondino de 'Liuzzi (yaklaşık 1316) tarafından Anathomia'yı tanıtan Ahşap baskı (daha sonra renklendirilmiş), 1494'te Venedik'te Giovanni ve Gregorio de Gregori tarafından volgare (yerel dilde tıp fasikülü) olarak yayınlanmış (1493 Venedik tarzı), s. f2v. Kitap: (31,6 x 21,5 cm). Metropolitan Sanat Müzesi[2]



Görsel 29: Mondino dei Luzzi ve asistanı Alessandra Giliani

Mondino de Luzzi 'yi tasvir eden tüm görsellerde berber-cerrah (sektör) kadavrayı parçalamakta ve ostensör (gösterici) anatomik elemanların pozisyonunu belirtmek için bir değnek kullanmaktadır. Göstericinin aslında profesörün kendisinden

[2] Anatomi uzmanı (Lector/Profesör), bir berber-cerrah (Sektör) tarafından, dissekse edilecek vücudun bir kısmını işaret eden göstericiden (Ostensor) gelen yönlendirmeler doğrultusunda gerçekleştirilen diseksiyon incelemesi. Bu inceleme düzeni, Vesalius'a kadar ritüel şeklinde devam etmiştir.

daha fazla anatomiye tanık olduğu görülmektedir. Bu yüzden tarihçiler arasında Mondino'nun gerçekten kadavrayı kendisinin parçalayıp ayırmadığından şüphe edilmektedir.

Diseksiyon uygulamaları artık resmiyet kazanmış olsa da görülmektedir ki kişisel gözlemler bir yana bırakılmış, Galen gibi ünlü anatomistlerin itibarına dayanan kayıtlı bilgilerin tereddütsüz kabulü ile bu bilgilerdeki yanlışların da Orta Çağ'a sorgulanmadan aktarılmasına devam edilmiştir. Mondino'ya atfedilen diseksiyon sahnelerinde (Bkz. Görsel 28), bir podyumda bulunan bir kürsüden "Lector-Profesör" diseksiyonu yönlendirmekte ve Galen'in kitaplarından yüksek sesle tanımlar okumaktadır. Bulgular tanımlarla eşleşmezse de morfolojik dönüşüm olarak yorumlanmıştır. Bu nedenle, Mondino defalarca Galen tarafından yapılan anatomik hataları fark etmemekle suçlanmıştır (Mavrodi ve Paraskevas 2004: s.50.51).

2.3. ANATOMİNİN YÜKSELİŞİ VE AVRUPA'DA ANATOMİK İLLÜSTRASYONUN GELİŞİMİ

Diseksiyonların canlandığı XIII. Yüzyıl başlarında, 'berber' cerrahlar tarafından gerçekleştirilen diseksiyonların amacı, aslında Galen ve diğerleri tarafından verilen açıklamaları kadavra üzerinde göstermek ve daha fazla anatomik bilgi sağlamaktır, ancak hiçbir diseksiyonun resimlenmediği de dikkat çekicidir. M.Ö. 500'lü yıllara kadar takip edilebilen insan anatomisi çalışmaları, bir bilim olarak varlık gösterse de insan anatomik resmine ilişkin en eski örneklerin sadece XII-XIV. Yüzyıla kadar uzandığı görülmektedir. XIV. Yüzyılda, insan anatomisi geçmiş anatomik yazılara dayanan resimlerle öğretilmiştir. Benzer şekilde, derslerde el yazmaları eski metinlerden faydalanılmaya devam edilmiş, öğrenme yöntemi olarak gözlem, anatomi derslerindeki insan diseksiyonu ile vurgulanmıştır (Ohry, 2006: s.102).

Sanatsal anatomi ve bilimsel anatomiye ilişkin söylemler ve değerlendirmelerin XIV. Yüzyılda anatomi biliminin yeniden canlanmasıyla başladığı görülmektedir. Bu tarihten itibaren anatominin görsel temsilleri için yapılanların değerlendirilmesi söz konusudur. Bu zaman diliminde, anatomik illüstrasyonun da hatırı sayılır bir geçmişi vardır.

İnsan anatomisinin grafik sanatlar tarafından şekillendirilmesi süreci anatomi öğretiminin anatomist ve fizyolog için daha görsel hale getirilmesi, akılda kalıcılığının

sağlanmasını kapsar. Bu durumda sanatçı, insan anatomisine ilişkin insan figürü çalışmaları ile net, bilimsel bir temel veriyi iletmeyi amaçlar. Genel bir söylemle, anatomi bilgisinin bu şekilde ele alınması kısmen anatomi biliminin, kısmen de grafik sanatlarının birlikte ortaya koyduğu özel bir durumdur. Bir taslak, bir çizim veya detaylı anatomik resim ve hatta daha sanatsal bir görüntü, anatomistlerin elinde, bazen neşterden daha da kullanışlı olan son derece verimli bir araçtır. Çünkü bir görüntü, gerçek bir diseksiyona hiç katılmamış biri için, insan vücudunun iç morfolojisini canlı bir şekilde temsil etmenin tek yolu, bir bilgi deposu, bir öğrenme aracı ve bir kavrayış yöntemi olarak Anatomi'de görüntünün gücünü en etkili şekilde ortaya koyar.

Mondini'nin kitabı eğitim amaçlı uzun yıllar kullanılmış olsa da herhangi bir görsel içermemiştir. Onun öğrencisi olan Vigevano'nun eğitim kaynaklarında ilk defa görsel tasvirler kullandığını ve bu eğilimin öncüsü olduğu görülür. Grafik olarak bu el yazmalarında görsellerin metin bloklarıyla desteklenmesi de yazılı ve görsel eğitim materyali oluşturma vizyonunun ilk örnekleridir. Bu gücü ilk farkedenler için insan vücuduna ilişkin bilginin, sadece şematik gösteriminin bir faydası yoktur, çünkü şematik gösterimde beden parçalarının anatomik formu hakkında bir bilgi öngörülmez. Vigevano'nun gösterimleri aslında daha eski şematik ifadelere göre daha iyi bir seviyededir (Bkz. Görsel 30: b).

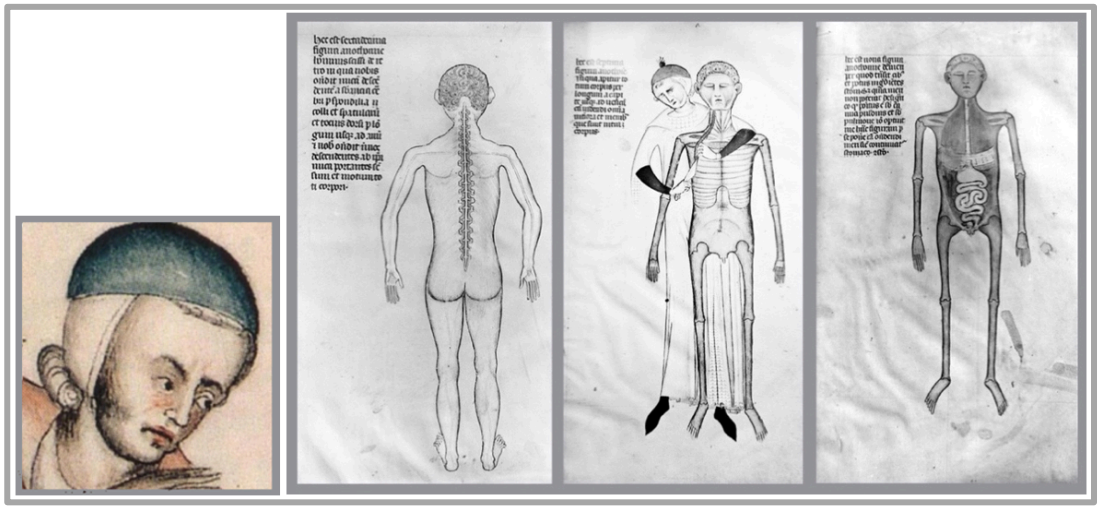

Görsel: 30 a) Guido da Vigevano (1280–1349), Görsel: 30 b) Guido da Vigevano tarafından nöroanatomik yapıları sergilemek için hazırlanan plakalardan biri (1345). Plaka omuriliği ve omurilik sinirlerinin kökenini gösterir (sadece 18 adet), vertebral foraminadan iki taraflı geçer. Guido da Vigevano'nun nöroanatomik plakaları. Neurosurg Focus *23: E15*

Guido da Vigevano[3], ilk kez anatomik çalışmalar ve sanatsal çizimler arasında yakın bir ilişki geliştirerek anatomik tanımlarını göstermek için resim kullanmada öncülük etmiştir (Rengachary, 2009: s.89). Vigevano'nun anatomik tanımları görselleştirmenin yanısıra "nöroanatomik yapıların gösterilmesi"de temsil noktasında bu örneklerin değerini ikiye katlamaktadır. Vigevano 1345'te yayınlanan el yazması "Anathomia"sında, ilk kez nöroanatomik yapıları ve teknikleri gösteren altı adet çizim kullanmıştır, Vigevano'nun el yazmasındaki çizimler, sonraki Yüzyıllarda giderek daha popüler hale gelen yeni bir eğilimin başlangıcı olmuştur (Olry, 1997: s.102).

İtalyan anatomistleri Mondino de Luzzi ve Guido da Vigevano ortaçağ anatomisinde önemli yer tutar. Mondino'nun ünlü ve çok kullanılan kitabında insan kadavrasının diseksiyonuna dayanan ilk anatomi incelemesi yer alırken, anatomik resimlere duyulan ihtiyaç o kadar göz ardı edilmiştir ki, bu el kitabını illüstrasyonlar olmadan ve hiç referans vermeden yayınlamıştır ve kitabın sonraki baskı versiyonlarına resimler eklenmiştir. Bunun bir gereklilik olduğunu farkeden öğrencisi Vigevano'nun el yazması plakalarındaki anatomik illüstrasyonlar, sonraki Yüzyıllarda anatomi ders kitaplarında illüstrasyon kullanımı geleneğinin başlangıcı olarak görülebilir. "Nöroanatomik tanımları oldukça basit ve mevcut tanımlarla ilişkilendirilmesi biraz zor olsa da, bu çalışmaların analizi Ortaçağ'da beyin ve omurilik anatomisi bilgisine yeni bir ışık tutmaktadır. Bununla birlikte, Vigevano'nun nöroanatomiye katkısı Mondino de Luzzi' den daha önemli görünmektedir, bunun nedeni büyük olasılıkla bu anatomik çizimleriyle, ressamları ve grafik sanatçılarını Galen'in hâkim etkisinden kurtulmaya zorlamasıdır **(**Olry, 2009: s.117).

Anathomia, sonraki birkaç yüzyıl boyunca pek çok baskısı yapılan birkaç yenilikçi metinden biridir. Çizimler diseksiyonun bilinen ilk hiyerarşisini detaylandırmakla birlikte, Vigevano'nun çizimleri, ortaçağ sanatının göstergesi olan ilkelliğin yansıması gibidir, izleyiciye derinlik ve gölgeden yoksun düz figürler sunulur. Bu basit, çizimler, günümüz yararlı anatomik bilgilerinden yoksun görülebilir; ancak, eğitim amaçlı bu görüntüler dönemlerine göre ileri bir vizyona sahiptir ve fonksiyonelliği temsil etmektedir. Anathomia'daki görüntüler, izleyiciyi odaklayan, verimli bilgiye yönlendiren kesin kontrastlı basit ana hatlar gösterir,

[3] Anatomide illüstrasyon kullanma kavramını ilk tanıtan kişi olmuştur.

böylece vurgulanan ana yapının düzenli kalmasına ve kolayca tanımlanmasına izin verir.

Orta Çağ'daki anatomik çizimler sembolik nitelikteki çizimler, anatomi bilgisinin de eksikliğine bağlı olarak şematik ve çoğu zaman gerçekçilikten uzaktır, asıl amaç organların genel biçimi ve konumuyla belirli ilkeleri öğretmek ve açıklamaktır. Peter Jones ve Emilie Savage-Smith gibi seçkin tıbbi illüstrasyon tarihçileri, Orta Çağ boyunca tıbbi illüstrasyonların genellikle tam olarak diyagramlar veya buluşsal modeller anlamına geldiğini ve pedagojik hedeflerine ulaşmak için gerçekçi olmaları gerekmediğini savunmuşlardır. Bu stil, 13. ve 14. yüzyıllarda insan diseksiyonları yapılmaya başlandığında bile, daha sonraki aşamaların anatomik resimlerinde de görülebilmektedir. Ancak daha sonra gözlem ve deneye dayalı daha gerçekçi çizimler oluşturulmaya başlamıştır (Gürünlüoğlu vd. 2013: s. 220)

Erken dönem anatomi görsellerinde İbn el-Nafis'in görselinde olduğu gibi, yalnızca Galen teorilerine karşı argümanı ile ilgili olan organ ve damarlarla basitleştirilmiş bir görünüm yaratılmıştır. İbn el-Nafis'in illüstrasyonu açık bir argüman yaratmış olsa da bu eserlerin el yazması formunda olmaları illüstrasyonların dolaşımını ve bilinirliğini sınırlamıştır. XV**.** Yüzyılın ortalarına kadar baskı icat edilmediğinden, orta çağ boyunca sadece el yazmaları üretilmiştir. Yazıların basılmadan bir yazar tarafından elle kopyalanması ve görüntülerin tekilliği dolaşımını sınırlamıştır. Bu yüzden eserlerin bilinirliği geniş çapta mümkün olamamıştır. Muhtemelen bilim insanları, makalelerinin orijinal görüntülerini ve metinlerini kendileri yaratmak durumunda kalmışlar ya da çizeri bilinmeyen görseller kullanmışlardır. İllüstrasyonları içeren el yazmalarını, kopyalayarak çoğaltanların bilimsel tasvirler hakkında çok az bilgi sahibi olmaları, görselleri doğru şekilde kopyalayamamalarına ya da onlardan vazgeçip çıkarmayı tercih etmelerine sebep olmuştur. Dil, her kopyanın oluşturulmasıyla değiştirilmiş, görüntüler içeren bir metin oluşturmak pek de gerekli görülmez hale gelmiştir. Sonuç olarak zaten az olan görseller daha da azalmış bilimi anlatmak da aynı derecede zorlaşmıştır.

Nihayet XV. Yüzyılın ortalarında baskının icadıyla birlikte, illüstrasyonların azaltılması artık bir sorun olmaktan çıkmış ve görüntüler de daha özgürce dolaşmaya başlamıştır. Böylece, resimlerin metinlere eşlik etmesi mümkün hale gelmiş ve her defasında elle kopyalanması zorluğu ortadan kalkmıştır. Ayrıca resimlerin

kopyalamaları sırasında meydana gelen değişikliklerin önüne geçilmiş, bir başka yenilikle de kopyaların ayrı plakalar yerine metin sayfalarına entegre edilmesi mümkün olmuştur. Özellikle görsellerin yazılı notlarla desteklenmesi gerektiğinde bu durum sorun olmaktan çıkmıştır.

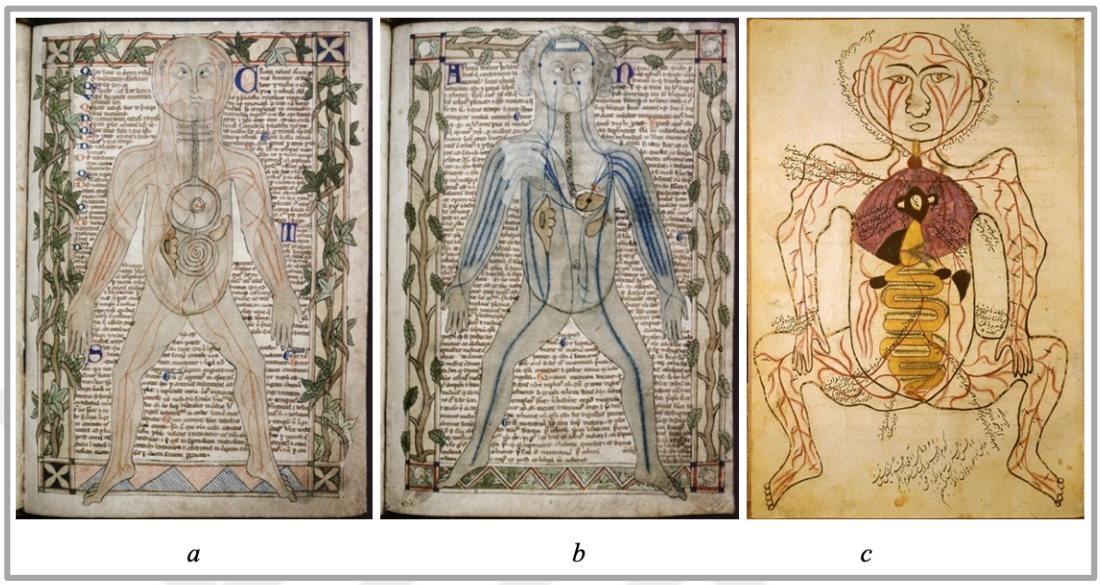

Görsel 31: a) Dolaşım sistemi hakkında sınırlı bilgi gösteren tipik duruştaki anatomik figür. MS Ashmok 399, Sayfa 18a-19b. 13.Yüzyıl, Bodlian Kütüphanesi Oxford Üniversitesi, İngiltere c) İbn-el Nafis'in bu elyazması İslam Altın Çağı'nda resimlerin nasıl göründüğünü temsil etmektedir, 13. Yüzyıl.

Şematik çizimler, yalnızca bir veya daha fazla parçanın temel özelliklerini ana hatlarıyla sunmaya çalışır. Bu esnada gözlemcinin konuya ve şemadaki bilgilere sahip olduğu varsayılmıştır. Bu tür çizimler, bu nedenlerden dolayı, asıl amacın organların genel şekli ve konumuna göre belirli fizyolojik prensiplerin aydınlatılması olduğu daha bilimsel dönemlerde kullanılmıştır. Bununla birlikte, Orta Çağdan günümüze ulaşan az sayıda eski el yazması ders kitabı ve anatomik çizimler, anatominin betimsel gelişimini ve anatominin evrimini anlamamıza yardımcı oldukları için önemlidirler.

XII. ve XV. Yüzyıllar arasındaki el yazmalarında yer alan çizimlerin, eski metinlerin çoğunun tartıştığı basit tıp fikirleri temsil ettiği görülebilir. Tıbbi yazılar, sınıflarda tartışılan resimlere benzer resimler içermekte ve bu çizimlerin amaçlarının iç vücut yapılarının yerlerini şematik olarak göstermek olduğu anlaşılmaktadır. XIII. Yüzyıldan kaldığı bilinen örnekler, daha önce incelenen İslami örneklerle karşılaştırılabilecek çeşitli beden ve organ sistemlerini tasvir etmektedir. İnsan vücudunun anatomik tasvirlerinin çoğunun, İbn el-Nafis'in resminde de gördüğümüz

kurbağa benzeri bir duruşla çömelme pozisyonunda gösterilmesinin o dönem için popüler olduğu anlaşılmaktadır. Bu duruş Ashmole El Yazması'nda da görülmektedir.

XIII. Yüzyılda hem İbn el-Nafis'de hem de Ashmole El Yazması'nda damarlara, arterlere ve organlara odaklanıldığı görülmektedir. Burada metin vücudu daha organize bir şekilde çevrelediğinden, illüstrasyon gelişmiştir. Ortaçağ el yazmaları, hayatta kalan tıbbi resme ilk katkılardan bazılarını sağlar, ancak doğası gereği yalnızca tek kopya şeklinde bulunurlar. Böyle bir el yazması örneği, bir İngiliz cerrah olan John Arderne'in el yazmasıdır. 1412 tarihli "De Arte Physicali et de Cirugia" adlı bilimsel eseri, iç yapılarıyla insan vücudunun resimlerini ve birtakım tıbbi uygulamaları içerir (Tsafrir- Ohry 2000: s.102). Anatomik çizimler, bir sayı veya bağlantı fikrini iletmek için kullanılan, ancak şekil veya oransal boyutu olmayan, basit diyagramlar biçimindedir.

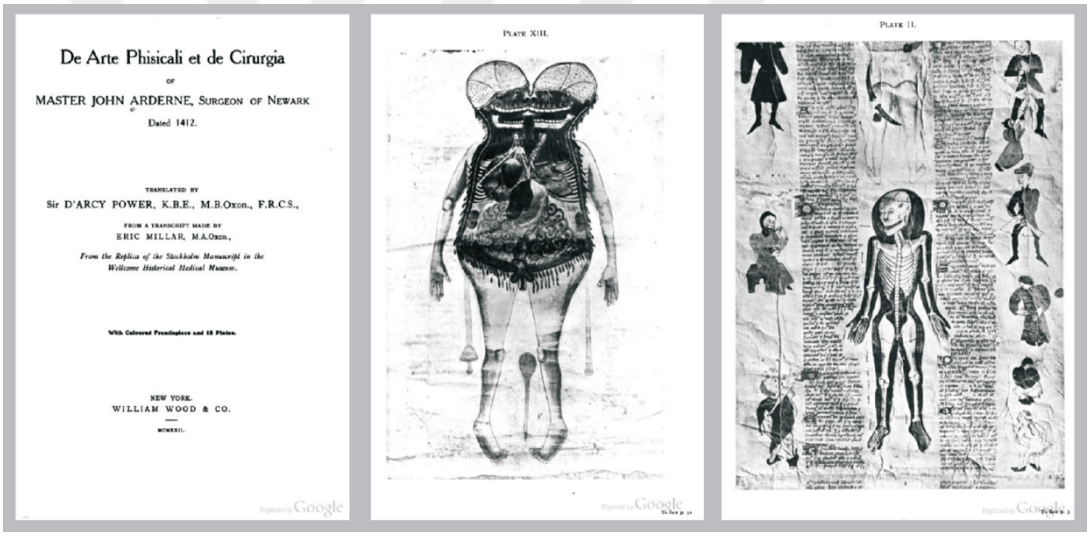

Görsel 32: İngiliz cerrah John Ardeme'nin 1412 tarihli "De arte phisicale et de cirurgia" (Tıp Sanatı ve Cerrahi, kapak), Plate 2 ve 13 illüstrasyonları (Wellcome Tıp Tarihi Enstitüsü).

Ardeme'nin yazılarında omurgadan uzunlamasına ikiye bölünmüş bir insan vücudu önden ve arkadan gösterilmiştir. Özellikle bunlar ilgi çekicidir, çünkü bu görseller diseksiyon sahnelerinin çok erken örnekleridir (Thornton, 1983: s.38) (Görsel 32). Eski dünya öncelikle çizimleri değil, bedenin gözlemlerini ya da yazılarındaki deneyleri belgelemiştir. Gözlemler sadece yazıya aktarılmış ve Galen gibi diğer doktorlar vasıtasıyla da yayılmıştır. İnsan diseksiyonunun kademeli olarak kabul görmesi, ilk olarak mevcut Ortaçağ el yazmalarından kopyalamak yerine doğanın bir model olarak kullanılmasına olanak tanımıştır. İlk klasik ve ortaçağ tıbbi

metinleri, ilkel ve gerçekçi olmayan çizilmiş şekillerle gösterilmekle beraber, ilerleyen Yüzyıllar içinde (asıl mesleği ressamlık olan bazı sanatçıların da yer aldığı) beden anatomisi çizerlerinin, bazen metinlerini resimlendirmek için cerrahlar veya doktorlar tarafından işe alındığı da görülmüştür. (Ohry 2008: s. 99-109)

2.4. ANATOMİNİN SANATLA BULUŞMASI (SANAT İÇİN ANATOMİ-ANATOMİ İÇİN SANAT)

Rönesans dönemine girilmesiyle beraber tıbbi anatomik resimlerle ilgili kayda değer gelişmelerin olduğu görülmektedir. Sanatçı anatomik çiziminde, temel anlatımı seçerek ihtiyacı olmayan gereksiz yapıyı ortadan kaldırır, bu tarz anlatım sanatçı için daha değerlidir. Ancak anatomist öğretim amaçlı ders kitaplarında sunduğu görsellerde fazlasıyla sanatsal ögelerin yer aldığı görselleri kullanır. Ama bu kullandığı görselleri hazırlayan sanatçının çizim esnasında neye ihtiyacı olduğunun anatomist tarafından bilinmemesi sanatçının çizimde sorunlarıyla başbaşa kalmasına neden olmuştur. Oysaki grafik sanatçısının veya ressamın ihtiyaçları tamamen farklıdır. Sanat geleneksel biçimlerden kurtulduktan sonra yeniden doğduğunda, sanatçı çıplak insan figürünün çoğaltılması için sağlam bir temel oluşturmaya ve insan bedeninin gerçek anatomik bilgisine ihtiyaç duymuştur. Bu amaçla, Da Vinci, Buonarroti (Dr. Realdo Colombo), Raphael gibi pek çok sanatçı, muhtemelen hekimlere sık sık danışmış ve sadece insan kadavrası üzerinde değil, aynı zamanda kendileri genel bilgiler edinmek, hem de öngörülen sanat eserlerine hazırlık çalışmaları yapmak için hızlı çizimler oluşturmak yoluyla gizli olarak çalışmalarını sürdürmüşlerdir. Bu tür değerli üretimler, tam da bu noktada hem sanatsal kavrayışa hem de anatomik bilgiye dayanmalıydı, ya sanatçıların rehberliğinde anatomist tarafından tasarlanmalı ya da anatomistin rehberliğinde sanatçı tarafından tasarlanıp çizilmeliydi (Laurenza, 2012: s. 17).

XV. Yüzyılın Rönesans sanatçıları, sanatsal anatomiye giderek daha fazla önem vermeye başlamışlardır. Bu sanatçılar arasında yer alan Leon Battista Alberti' nin, sanat üzerine yaptığı bir kritikte, "çıplak beden resmi yaparken, her kasın altta nerede olduğunu anlamak için önce kemiklerini ve kaslarını yerleştiriyoruz, sonra deriyle kaplıyoruz" (Kemp, 2000: s.406) ifadesi önemli bir çıkarım olarak görülebilir.

Rönesans'taki sanatçılar için gözlem, bedenin doğal bir görüntüsünü yaratmanın anahtarı olmuştur. Rönesans sanatçılarının gerçekliğe ulaşma istekleri, çoğunlukla diseksiyonlara kendi katılımlarıyla sağlanmıştır. Sanatçılar "mükemmel" erkek ve kadın bedeni yaratmak için özellikle insan vücudunun oranlarıyla ilgilenmişlerdir. "Bu dönemde, teorisyenler ve sanatçılar, sanatçıların insan vücudunun hareketine ve duygularına hâkim olmaları gerektiğini vurgulamışlar ve bir anlamda duygusal ifadelerle birlikte, anatomi-sanat birlikteliğini vücudun kas-iskelet sisteminin işleyişini ve bunun duruş, jest ve mimiklere yansımasını anlayarak aktarma çabasına dönüştürmüşlerdir" (Kornell,1996: s. 50).

Anatomi, insanı ve insan doğasını araştırmak için kullanılabilecek değerli bir araç gibi görülmüştür. XV. Yüzyıl boyunca eğitim amaçlı diseksiyon, Avrupa'daki üniversitelerde yaygın hale gelmişken, Yüzyılın sonuna doğru ise sadece doktor sınıfının eğitimine ayrılan bir ders olmaktan çıkmış, geniş bir yelpazede bilim adamı ve sanatçıları da çeken bir gösteriye dönüşmüştür. Bu ilgideki artış, sanatçılara da faydalı olacak şekilde tasarlanan anatomi üzerine kitapların giderek daha çok yönlü örneklerle sunulmasıyla devam etmiştir. Bu gelişme, baskının ortaya çıkması ve gravür tekniklerinin geliştirilmesi ile mümkün olmuştur. Anatomi uzmanı ve ressam/çizer arasında, günümüze kadar gerekliliği süregelen işbirliğine dayalı bir ilişki ortaya çıkmıştır. Ferrari, Leonardo da Vinci'nin anatomik el yazmaları'nda anatomist ile sanatçı arasındaki ilişkinin çok canlı bir tasvirini aktarmaktadır;

> "İnsan figürünü bedensel parçalarını tüm yönleriyle kelimelerle göstermek isteyen sizler, bu görüşü terk etmelisiniz, çünkü nesneyi ne kadar az tarif ederseniz, okuyucunun zihnini daha çok karıştırırsınız ve tarif edilen şeyin bilgisini daha imkânsız hale getirirsiniz. Bu nedenle, hem tasvir etmek hem de tanımlamak gerekir." (Ferrari 1987: s. 56)

Rönesans döneminde sanat ve bilim insanlık tarihindeki herhangi bir zamandan çok daha fazla yakınlaşmıştır. Her ne kadar bu yakınlaşma yalnızca insan anatomisini işaret ediyor gibi görülse de farklı birçok alanda benzer şekilde etkileşimler olmuştur. Anatomi biliminin kendi başına bir disipline dönüştüğü ve anatomik illüstrasyonun ciddi bir şekilde alan olarak gelişmeye başladığı Rönesans döneminde anatomistler, meşru bir bilim olarak anatominin kurulmasıyla ilgilenmişler, anatomik resimlerin oluşturulmasında ve kullanılmasında tasvirlerde devrim yaratan nitelikteki bir doğruluk seviyesi talep etmişlerdir (Hajar, 2011: s.7). Katı Bizans figürlerinin

tasvirinden memnun olmayan büyük Rönesans sanatçıları anatomiye yönelmiş ve doğala yakın figürleri savunmuşlardır. Bu dönem aralarında Verrocchio, Donatello, Mantegna, Raphael, Boticelli ve Michelangelo gibi dönemin birçok ünlü sanatçısı ya kendileri diseksiyon yapmış ya da diseksiyonları izleyip çizmişlerdir. Anatomistlerin aksine Galen'in hiçbir şeyiyle ilgilenmeyip yalnızca kendi gözlemlerine güvenmişlerdir. Bu sanatçılar arasında anatomi incelemeleri bakımından en büyüğü, 30'dan fazla cesedi parçaladığı söylenen Leonardo da Vinci'dir" (Schumacher, 2007: s.17).

Leonardo da Vinci, gerçek Rönesans döneminde yer alan ve tarihte de çok yönlülüğü ile bilinen kişiliklerden biridir, sanat uygulamalarının ötesinde nedenlerle doğrudan anatomiye hassasiyetle eğilmiş ilk sanatçıdır. Ohry'nin Richter'den aktardığına göre; "Özenli diseksiyon ve gözlemle hem yapı hem de işlev üzerinde titizlikle çalışan Leonardo, kemikleri, eklemleri ve kasları ayrı ayrı ve birbirleriyle ilişkili olarak inceleyerek birçok açıdan çizimler yapmıştır. Onun gözlemlerinden sonraki görsel sunumlarda, bu yöntemden tekrar tekrar esinlenilmiş ancak hiç biri anlatımlarında Leonardo kadar net ve açık olamamıştır" (Ohry,Tsafrir,2000: s. 6)

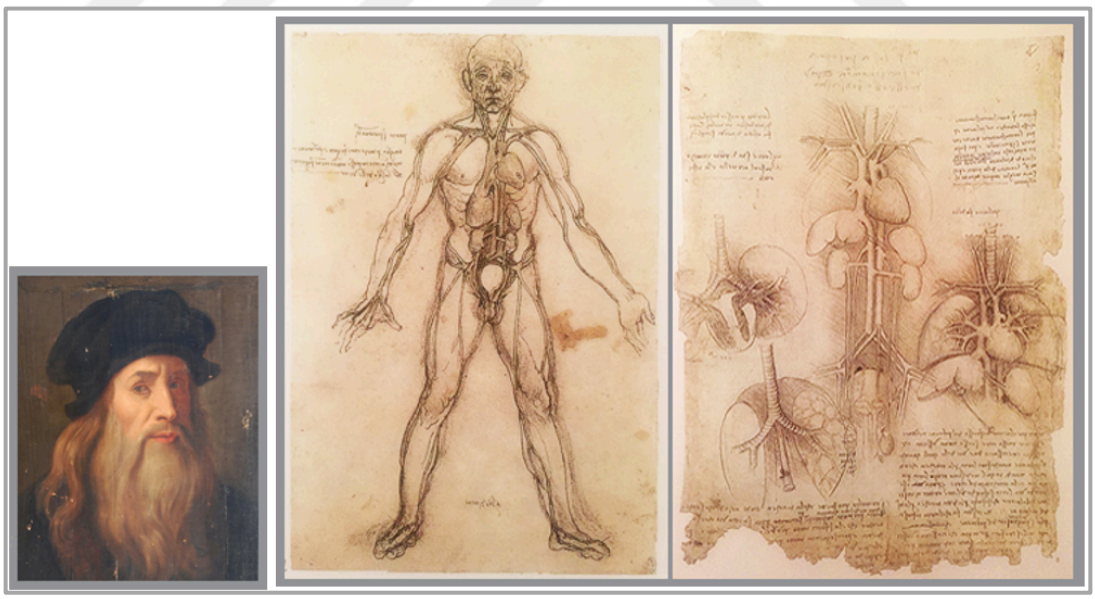

Görsel: 33 a. Leonardo da Vinci'nin Otoportresi (takriben 1505), b) Kalp, akciğerler ve ana arterleri gösteren amatomik figür (RL 12597r;K/P 3r, c) Kalbe, vasküler sisteme ve akciğerlere, özellikle dikkat edilerek göğüs ve karın organları (1506-1508) Windsor Royal Library (RL 19104v;K/P 107r)

Rönesans Dönemine (M.S. 1400-1600) gelindiğinde ise; Leonardo da Vinci 'nin anatomik ifade anlayışı, insan vücudunun resimsel sunumu konusunda birtakım

yenilikler getirmiş, izleyiciye neredeyse üç boyut algısı veren o güne dek benzeri görülmemiş bir görsel anlatım dili oluşturmuştur. "Etrafında yürüme" hissini vermek için dört farklı açıdan bir nesne çizme fikrini öne sürmüş ve muhtemelen anatomik resimde kullanılan ilk kesiti oluşturmuştur. Bu yöntem muhtemelen o günlerde anatomik ayrıntıları üç boyutlu bir şekilde göstermenin mümkün olan en iyi yoludur (Kemp, 1998: s. 25). Çizimlerinin etkisi, XVIII. Yüzyılın önde gelen anatomistlerinin illüstrasyonlarında dahi gözlemlenebilmektedir. Leonardo da Vinci, bulgularını doğruluk ve netlikle benzersiz şekilde kaydetmesini sağlayan olağanüstü gözlem gücü, perspektif bilgisi ve çizimdeki şaşırtıcı becerileri ile anatomi konusunda Rönesans Dönemine ışık tutmuştur (Reti, Bührer,1990; s. 225, Dunn 1997: s. 120).

Leonardo'nun anatomiye ilgisinin yüzeysel olmadığı çok açıktır, nitekim tüm anatomik incelemeleri sırasında belki birçok anatomistten daha fazla diseksiyona katılmıştır, nitekim MacCurdy'e göre; "Leonardo'nun eskizleri olabildiğince gerçekçi, doğru ve inanılmaz derecede ayrıntılıdır. Bu anatomik çizimler, 1489 ve 1513 yılları arasında gerçekleştirilen 30 kadavranın (her yaştan kadın ve erkek) diseksiyonlarından gözlemlerine dayanmaktadır, Windsor el yazmalarındaki anatomi notlarına göre 10'dan fazla diseksiyonu kendisi gerçekleştirmiştir" (Pedretti, 2004:s.111, MacCurdy,1928: s.122). Gerçekleştirdiği diseksiyon sayısının birçok anatomistin kariyeri süresince ulaşamadığı bir sayı olduğu dikkate alındığında, konuya olağanüstü bir ciddiyetle yaklaştığı anlaşılmaktadır.

Da Vinci'nin anatomideki efsanevi sanat eserlerine örnek vermek gerekirse, rahimdeki fetus, erkeklerin ve kadınların üreme organları, cinsel birleşmenin resmi, üst ekstremite kaslarının skeçleri, el betimlemeleri, insan iskeleti çizimlerini saymak yeterli olacaktır. Kendisine kaynak teşkil edecek yayın ve görsellerin olmayışı ve buna rağmen sunduğu eserler, anatomi alanında ne kadar üst düzeyde olduğunun göstergesidir. Özellikle, rahimdeki fetus çizimi dikkat çekicidir ve iki Yüzyıldan fazla bir süre daha iyisi yapılamamıştır (Dunn, 1997: s. 250).

Yüzlerce sayıdaki anatomik çizimleri, bu resimlerin ilk kez tıpkı basımlarının yayınlandığı ölümünden yaklaşık 380 yıl sonrasına kadar yaygın olarak bilinmemektedir, bu nedenle sanatçısının çağdaş anatomistler üzerinde sınırlı etkisi olduğu düşünülebilir. Ancak çizimlerinin etkisi, XVIII. Yüzyılın önde gelen

anatomistlerince illüstrasyonlarında gözlemlenebilir (Longo ve Reynolds, 2016: s.20). Leonardo'nun eskizlerine göz atacak olursak, başlangıçta sadece düz, iki boyutlu bir form incelemesi gibi iken, sonraları vücuda çoklu bakış açısı da sağladığını ve çizimlerinde omuz, kol kasları ve kemikleri gibi vücudun belirli bölgelerine odaklanarak üniteler şeklinde çalışmış olduğunu söyleyebiliriz.



Görsel: 34 a. Kol kaslarının dönüşü, (1508-1510)(RL 19005v;K/P 141v), b. Omuz kasları (1509-1510) , Görsel 32 c. Diseksiyon sırasında üç farklı harekette omuz kasları; ayak kemikleri (RL 19013v;K/P 144v)

Diseksiyona ve dolayısıyla daha derin gözlemlere yaptığı vurgu ve ortaya koyduğu anatomik illüstrasyonları XVI. Yüzyılın yeni bilimsel uyanışının somutlaşması ve gerçek bir tezahürüdür. Çizimlerinde kalbi kassal bir organ olarak kabul etmiştir; yaptığı kalp çizimleri onun zamanı için çok ileri düzeydeydir. Yapılan tüm diseksiyonlar sayesinde (Ashmol El Yazmaları ve İbn el- Nafis çizimleriyle gördüğümüz) sadece organlarla ilgili eski şematik anatomiden uzaklaşılmış kasların temsilini içeren anatomik çizimlere doğru hareket edilmiştir. Leonardo'nun mürekkeple sağladığı tonlamalar ve olabildiğince fazla ayrıntı (ki bu çizimler basit ortaçağ illüstrasyonlarıyla büyük tezat oluşturmaktadır) bu çizimlerde ışık ve tonun bu denli güçlü kullanımı ve uygulanması çizimlere boyut ve hacim kazandırıp doğal görünüme üst düzeyde yaklaşarak kâğıt üstündeki iki boyutlu temsilleri üç boyutlu hissedilir hale getirmiştir. Kemikler, eskizlerinde gördüğümüz gibi bilimsel illüstrasyonda ilgi çekici bir nesne haline gelmiştir. Figürler kendisinden önceki

diagramlarda görülen kurbağa benzeri yapıdan çıkmış; artık, bunun yerine, vücut dik durur şekilde ya da görülmesi gerektiği gibi gösterilmiştir.

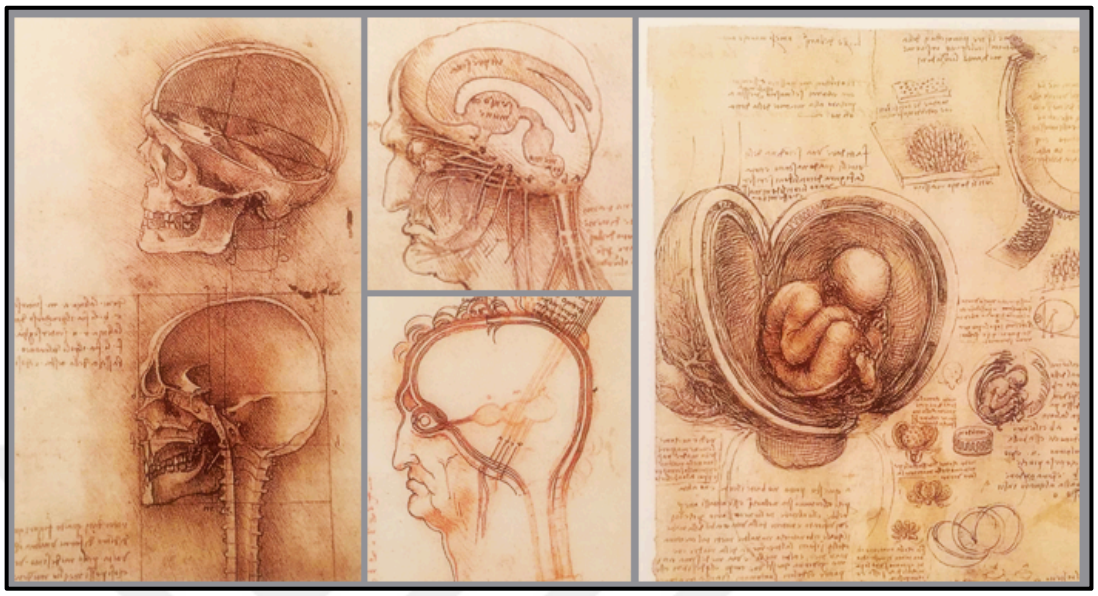

Görsel 35: a. Kafatasının yan görüntüsü (yaklaşık 1489) (RL 19057r;K/P 43r) b. Ventriküller, optik sinirlerle göz küreleri c. İnsan başının kesit görüntüsü (1493-1494) (RL 19127r;K/P 104r) d. Fetuslu Rahim (1510-1512) Windsor Royal Library (RL 19102r;K/P 198r)

Leonardo'nun sanat ve bilim yaklaşımını gözlem yoluyla ileten çok detaylı ve anlaşılması kolay olan bu çizimleri yayınlamamış, kendi kişisel çalışması olarak saklamıştır. Bu çizimler Formlarını tanımlayıp tasvir ederek bedeni anlamaya odaklanmıştır. Leonardo'dan sonraki resimleri sanat ve bilim arasındaki güçlenen bağlantıyı göstermektedir. Çizimler, sanatçıların ve bilim adamlarının bilgilerinin ilerlemesi için bir öğrenme aracı işlevi görmüştür (Pedretti, 2004: s.125).

Leonardo’nun yaşamının yaklaşık 20 yılını anatomik çalışmalara adadığı bilinmektedir, 12 cilt civarı, yaklaşık 750 olağanüstü temsili içeren çizimler yalnızca kendi döneminin değil Yüzyıllar sonrasının edinilecek gözlem ve sonuçlarının da erken habercisidir. Ancak çağdaşlarının sadece birkaçı tarafından görülmüş ve yaşamı boyunca yayınlanmamıştır. İnsan fetusunun gelişimini, iskelet, kas, sinir ve damar sistemlerini gösteren bu illüstrasyonlardaki tüm sıradışı detaylar~~,~~ fizyolojik dipnotlarının şaşırtıcı biçimde bilimsel doğruluğu Leonardo’nun faydalandığı herhangi bir kaynak olmadığı gözönüne alındığında daha da anlamlı ve değerli hale gelmektedir (Calkins, C. M. 1999: s.12).

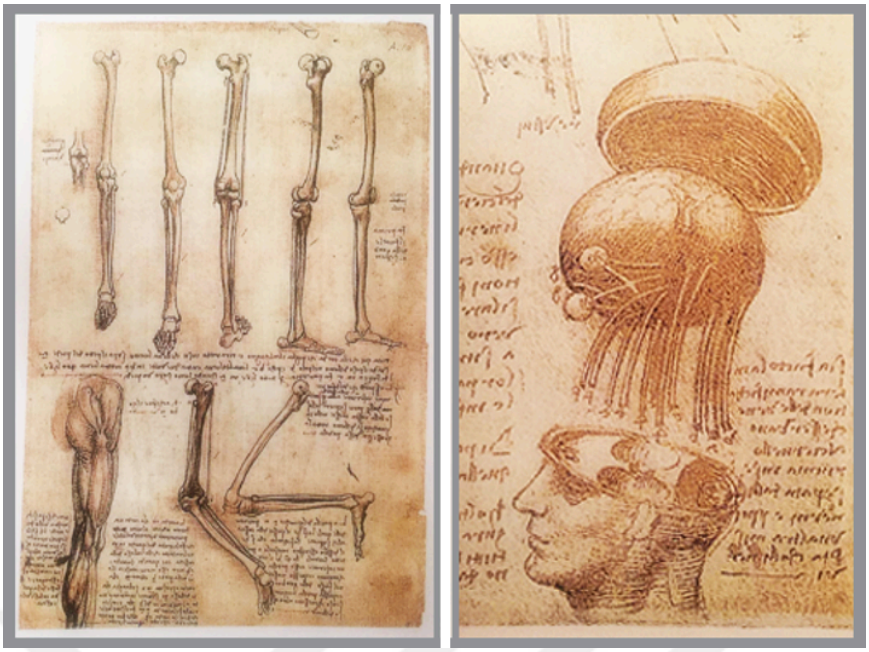

Görsel 36: a. Diz ve bacak kemikleri (1508-1510)(RL 19008r;K/P 140r), Görsel 34: b. Optik ve cranial sinirler Windsor Royal Library

İlk olarak Leonardo ve Michelangelo'nun çizimlerinde görülebilen, genişletilen ve sistematize edilen yeni pozlar ve farklı bakış açıları oluşturmak için tek bir figürü bir dizi pozisyon boyunca döndürme tekniği, iki boyutlu bir düzlemde vücudun birden fazla çizimi üretilerek ardışık olarak bakıldığında, bir bakıma vücudun panoramik bir görünümünü sağlamıştır. Bu dönemde sanatçılar, kendilerini şematik ve keyfi özelliklerden yavaş yavaş kurtararak, bireysel olarak doğru anatomi çizimlerini denemişlerdir. Bilimsel içerikli yönlendirmeler, ayrıca popüler anatomik çizimler öne çıkmış ve anatomik bilginin aktarımı anatomistler ve sanatçılar tarafından sanatsal anatomi açısından da birlikte üstlenilmiştir.



Görsel 37: a.Michelangelo Buonarroti (1475–1564) 'nin Marcello Venusti tarafından yapılmış portresi, Görsel 34: b. Son Yargı'dan Aziz Bartholomew. Fresk. Sunak duvarından detay, Sistine Şapeli / Vatikan

Michelangelo Buonarroti, Leonardo da Vinci'nin daha genç çağdaşıdır. Leonardo gibi anatomik çizimleri çağdaşları arasında ayırt edilebilir düzeyde farklıdır. Schultz'a göre; anatomik çizimleri, Rönesans döneminin çok karakteristik olan sanat ve anatomi arasındaki parlak bir kavşağı temsil etmektedir (Schultz, 1982: s. 58). Michelangelo'nun anatomiye derin ilgisi, *Son Yargı* tablosunda, İsa'nın solunda belirgin bir şekilde sol elinde yüzülmüş bir deri ve sağ elinde deriyi yüzen bir bıçak tutan Aziz Bartholomew'i sergilediği resmine de yansımıştır (Eknoyan, 2000: s.34). Daha sonra Michelangelo'nun 1549'da onu böbrektaşı teşhisi ile tedavi etmeye başlayan Paduan anatomisti ve Doktor Realdo Colombo (1516–1559) ile yolu kesişmiştir (Steinberg, 1982: s. 38).

Bu arada, Colombo'nun öğrencisi olan İspanyol anatomist Juan de Valverde de Amusco 1556'da "Historia de la Composicion de Cuerpo Humano" anatomisinde resimli bir metin yayınlamış ve resimler Michelangelo stüdyosunda eğitim almış olan İspanyol sanatçı Gaspar Becerra (1520-1570) tarafından hazırlanmıştır (Guerra, 1967). Michelangelo, Colombo ile işbirliği yapmayı ve Colombo tarafından yazılan bir tıbbi anatomi metninin çizimlerini hazırlamayı amaçlamıştır, ancak gerçekten mümkün olup olmadığı bilinmemektedir. Pollaiuolo'nun aksine, Michelangelo diseksiyon yapmıştır. Bazı kasların (özellikle uzuvların) anatomik çizimleri, kişisel bilgilerini ortaya koymaktadır. Michelangelo'nun öğrencisi Condivi, bu diseksiyonların en

azından bir kısmını yaklaşık 1494'te Floransa'daki Santo Spirito manastırında gerçekleştirdiğini ve onun anatomistlerle diseksiyon üzerine tartışır düzeyde olduğunu ifade etmiştir.

Floransa sanatçısı Antonio Pollaiuolo, tamamıyla sanatsal yönü olmasına rağmen, anatomik illüstrasyon tarihi için birçok dikkat çekici noktaya sahip "Çıplak Erkeklerin Savaşı"nı tasvir eden orijinal bir gravür yapmıştır (Görsel 38). Pollaiuolo'nun gravüründe, savaş sahnesi, hareket halindeki çıplak vücuttaki kasların gösterimi için bir bahane gibi görülmektedir. Sanatsal süreçlerinin bir parçası olarak kasları ve kemikleri incelemeye başlayan Floransa sanatçıları için de bir model olmuştur. Eserdeki bu kurgu "sanatsal anatomik" bir örnektir ve kasları gösteren modelleme sistemi çok hassastır. Lourenza'ya göre; daha sonra kanonik bir referans haline gelecek olan bu gravürdeki vücudun her bölgesine yönelik özel morfolojik yapılar, sonraki sanatçı-anatomistler için model oluşturmuştur (Lourenza, 2012: s. 9).



Görsel 38: Antonio Pollaiuolo (İtalya, Floransa yaklaşık 1432–1498 Roma). Çıplak Erkeklerin Savaşı (Battle of Nude Men) (yaklaşık 1470). Gravür, sayfa (38.4 x 58.9 cm). Metropolitan Sanat Müzesi, Satın Alma, Joseph Pulitzer Bequest, 1917 (17.50.99)

Sanatçının kişisel ve bilişsel ihtiyaçları ile motive edildiği anlaşılmaktadır zira bu baskısı için kendisini önceki başka bir görüntüyü uyarlamakla sınırlamamış, bunun yerine, kaslar hakkında ne anladığını belirlemeye çalıştığı özgün bir illüstrasyon yaratmıştır. Gravür tam olarak yenilikçidir çünkü ilk basılı bilimsel yayınlarda ve el yazmalarında nadiren şematik olarak gösterilmeye çalışılan kasları en doğal haliyle göstermeyi başarabilmiştir.

Matbaanın icadı ve Rönesans ile ilişkili yeni bir eleştirel sorgulama ruhunun yükselişi, anatomide bilimsel bir devrime ilham vermiştir. Anatomistler vücudun yapısını araştırmak için diseksiyon yapmaya başlamışlar ve diseksiyonlarına dayalı görüntülerle resmedilen metinler üretmişlerdir (Sappol, 2003: s. 86).

Diseksiyonların daha belirgin ve birincil öğrenme yöntemi haline gelmesinden dolayı, anatomik resimlerin de vücudun keşiflerini tartışmanın bir yolu olarak kullanılması giderek daha önemli hale gelmiştir. İnsan vücuduna ilişkin çeşitli yapıların çiziminde, insan bedeninin güzelliği koşuluna bağlı beden görselinin, bedenin sanatsal görünümü ile bilimsel algılanması arasında bir yerde durduğu unutulmamalıdır. Görülmektedir ki anatomik çizimler açısından doğru, güzel ve işlevsel ilüstrasyonlara ulaşmak, XVI. Yüzyılın ilk yarısını kapsayan erken dönemde bile, özellikle sanatsal bir bakış açısıyla insan bedeninin mükemmel dengeli yapısı ancak uygun koşullar sağlandığında mümkün olmuştur.

Anatomi çalışması için kullanılan resimler üç çeşittir. Biri sadece şematiktir; ikincisi kesin olarak belirli bir konuyu doğrulukla temsil eder; üçüncüsü ise farklı türlerin değişmez ortalama oranından çizilen ideal bir insan figürünü gösterir. Sadece şematik çizim, yalnızca bir veya daha fazla parçanın ana özelliklerini ana hatlarıyla sunmaya çalışır. Formun kesin bir bilgisini göz ardı eder veya gözlemcinin bu bilgilere sahip olduğunu varsayar. (Choulant, 1920: s.23).



Görsel 39: Johannes de Ketham, Fasciculus Medicinae[4](1491) bazı sayfalar

[4] Johannes de Ketham'ın **"Fasciculus Medicinae"** adlı çalışması bir dizi öğretici bilgiler veren tıbbi literatürde gravürlerle resimlenmiş ilk kitaptır.

Pollaiuolo'nun gravüründen yaklaşık yirmi yıl sonra basılmış olan Ketham'ın ağaç baskılı kitabı, yakın zamanlardaki bir sanatçının insan bedenine bakışı ile bir doktorun anatomi bilgilerini aktarmak için hazırladığı eğitim kitabındaki bedenin farklı temsilleri aynı dönemin iki ikonik eserinin farkını açıkça ortaya koymaktadır. Johannes Ketham gibi Rönesans döneminde yaşayan bazı tıp insanlarının da yazdıkları kitaplarda anatomiye önemle yer verdiğini görmekteyiz;

> "XV. Yüzyılın sonlarına doğru İtalya'da yaşayan Alman bir doktor olan Johannes de Ketham, tıp doktorlarının kullanımı için zamanının güncel yazılarını derleyip, kitap haline getirdiği yayını "Fasciculus Medicinae"da, her türlü ilk anatomik illüstrasyonları ve ilk ağaç (baskı) gravürlere yer vermiştir. Bu çalışmanın tüm farklı sürümleri içerdikleri gravürler nedeniyle büyük önem taşımaktadır. (Choulant 1920: s. 115) Kitap anatomide (graphic incunabula) grafiğin başlangıcı olarak diseksiyonların temsili resimleriyle yayınlanmıştır. Plakalar ya öğretim için ayrı ayrı kullanılmış ya da kapaklar arasında setler halinde satılmıştır. Atlasların ayrı plakalar veya koleksiyonlar olarak ikili yayınlanması esas olarak ekonomik faktörlerden kaynaklanmaktadır, ancak "koleksiyonlar" genellikle bozulmuş ve plakalar (genellikle çerçeveli ve sırlı) diseksiyon odalarında öğretim amaçlı sergilenmiştir. Johannes de Ketham'ın "Fasciculus Medicinae" kitabı, çeşitli uzmanlık konularında kısa tedaviler içeren tıbbi literature ilişkin erken bir örnektir ve gravürlerle resmedilen ilk tıbbi kitaptır. İlk baskı 1491'de Venedik'te basılmış, birçok basım ve çeviriye girmiştir. Resimler gerçek ilkel diseksiyonlara dayanmadıkları için çok ilkeldir (John L. Thornton, 2012: s. 44)



Görsel 40: Johannes de Ketham Alemanus-Facsimile'in Fasciculus Medicinae'sının ilk baskısı 1491 (Venedik), K. Sudhoff takdimiyle C. Singer tarafından tercüme edilen"(Milan 1924), Ketham, yaklaşık 1460 yılında Viyana'da profesör olan ve 1491'den önce ölen, Swabian doktoru Johan Kirchheim ile özdeşleşmiştir. En eski anatomik ağaç baskı örnekleridir.

Kitaptaki en uzun metin, bir diseksiyon sahnesinin muhteşem bir gravürle resmedilen Mondino'nun Anatomisidir, belki de o dönem görselleri arasında bir "anatomi"nin en iyi temsilidir. Leonardo'nun bazı figürlerine benzerliği dikkat çekmektedir (Singer, 1957: s. 95). Bu çizimleri yapan dönemin önde gelen sanatçıları, anatomi uzmanlarına danışarak, başkalarına anatomik bilgiyi öğretme niyeti olmadan, kendi amaçları için özel çalışmalar yaptıkları sanatsal anatomi örneklerini vermişlerdir. Tıp doktorlarının kullanımı için zamanının güncel yazılarını derlediği bu kitapta sanatçı, ilk anatomik illüstrasyonları ve ilk ağaç gravürleri sunmuştur. Bu çalışmanın tüm farklı sürümleri içerdikleri gravürler nedeniyle büyük önem taşımaktadır.

Üniversitelerde ve tıp fakültelerinde bilimsel diseksiyonlar için artan olanaklarla, XV. Yüzyılın sonu ve XVI. Yüzyılın başlangıcına doğru, insan vücuduna ilişkin birçok keşif ortaya çıkmış ve bu da o zamana kadar kabul edilen inançları ve bilgileri güncellemenin yolunu açmıştır. Ağaç baskı sanatının dikkat çekici mükemmelliği, daha önce anatominin şematik temsillerinin üretiminde hizmet ettiği gibi, doğadan anatomik temsiller için de oldukça yararlı olmuştur. Ketham'dan sonra Berengario da ağaç baskıyı en iyi şekilde kullanmıştır. Sahip olduğu grafik bakış açısıyla görsel temsillerini daha ileri taşımıştır.



Görsel 41: Isagoge Breves, İç kapak ve S.60-61, 1535 Baskısı, National Library of Medicine, Bethesta Maryland

XVI. Yüzyıla gelindiğinde ilüstrasyon konusunda anatomist Berengario da Carpi (1460-1530) den söz etmek gerekir. Carpi, doğayla tutarlı bir şekilde yapılan anatomik illüstrasyonları kullanarak metnin yanında figürler olan, ilk resimli anatomi

ders kitaplarını tanıtan en eski anatomist olarak tanımlanır. 1521'de Bologna'da yayınlanan Berengario'nun yorumu ve 1522'de çıkardığı Isagoge Breve adındaki basım, Ortaçağ el yazmalarından örneklere dayanmayan orijinal illüstrasyonlar içeren ilk basılı anatomik inceleme olarak kabul edilir (Laurenza, 2012: s. 3).

Berengario tartışılmaz bir gözlemcidir ve bu nedenle çok sayıda hatayı düzeltebilmiştir. Vücudun farklı kısımlarının anatomisinde bağımsız araştırmanın öncüsüdür. Grafik sanatlar için doğuştan gelen hassasiyeti, ilk denemelerinde ona önemli ölçüde yardımcı olmuş gibi görünmektedir. Plakalar genellikle tüm vücudu çok sayıda önemli olmayan detaylandırma ile gösterir, maalesef bu yüzden "gerçek anatomik kısmın oluşturulması küçük alanlarda ve belirsizdir". Vücutlar genellikle sanatsal olarak çizilir, ancak aynı derecede sıkıcı ve itici poz ve pozisyonlarda yerleştirilmiştir. Buonarroti'nin cesur stiline yaklaşmaya çalışma eğilimi hissedilmektedir.

XVI. Yüzyıl, tıbbi ve antropolojik çalışmalara yardımcı olarak şematik çizimlerle anatomik görsellere ilişkin ilk denemelerin yapıldığı dönemdir. Bu çizimleri yapan dönemin önde gelen sanatçıları, anatomi uzmanlarına danışarak, kendi amaçları için özel çalışmalar yaptıkları sanatsal anatomi örnekleri vermişlerdir. Yalnızca ideal beden güzelliğini sorun etmemişler ayrıca ruh güzelliğini ve insancıl figürleri, daha gerçekçi oranları keşfetmişlerdir. Bunları yapabilmek için perspektifi geliştirmişler, bu sayede ton kullanımı ve derinlik duygusuna hükmetmeyi öğrenmişlerdir.

Hem anatomik normların belirlenmesi hem de gelişmelerin görsel anatomik gösterimlerle aktarılması söz konusu olduğunda çıtayı en yükseğe koyan ve sonrasındaki çizim/gösterim standartlarını belirleyen ilk ve en önemli illüstrasyonlu basım, şüphesiz Andreas Vesalius'un "De Humani Corporis Fabrica"sıdır.

Vesalius, Brüksel'de doğmuş, 1537' de İtalya'nın Padua kentinden Tıp Doktoru olarak mezun olmuş, sonraki altı yıl boyunca Padua'da insan anatomisi öğretmeni olarak görev yaptığı bu süre zarfında önemli akademik faaliyetlerde bulunmuştur. 1543'te anatomi şaheseri olan "De Humani Corporis Fabrica" yı yayınlamıştır (Hildebrand, 1996: s.26).

Zamanının ötesindeki bu kitap öncekilerin aksine görsellik açısından oldukça zengin ve sıradışıdır. Leonardo'nun açıklayıcı ardılı olan ve anatomik fikirleri Galenik

öğretilerden etkilenen Belçikalı anatomist, XVI. Yüzyılda gelişen baskı teknikleri sayesinde Leonardo'nun aksine eserlerini yayınlayabilmiştir. Hem ahşap baskı hem gravürle çoğaltılan kitap, detaylı anatomik çizimler ve bedenin yazılı analizini içermektedir (Ohry 2000: s.103).

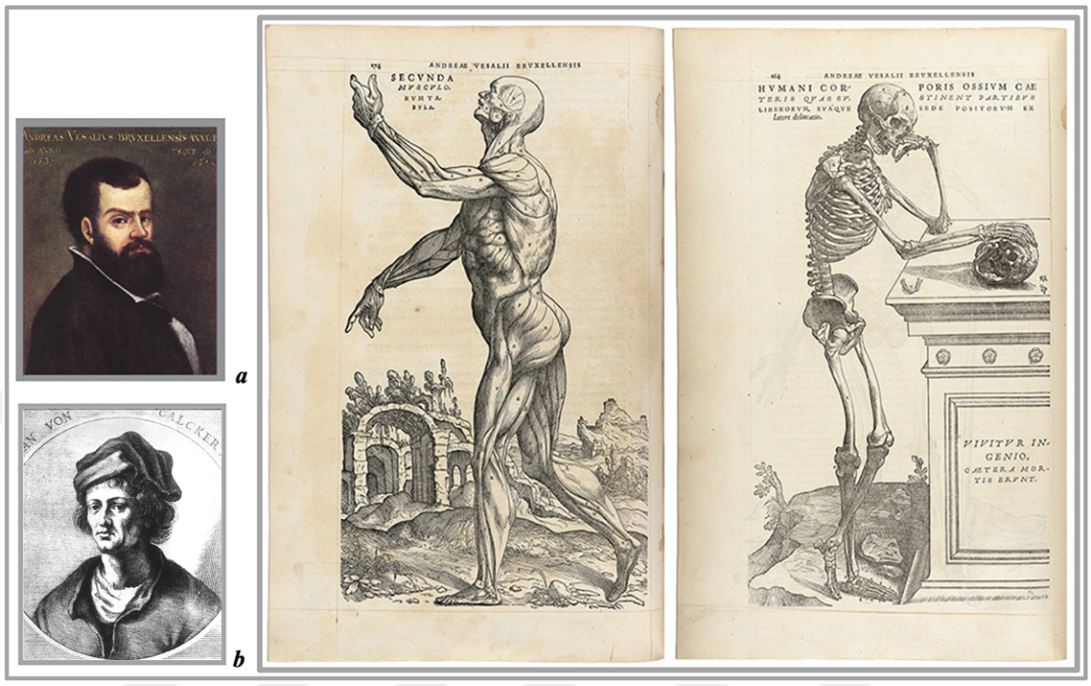

Görsel 42: a. Andreas Vesalius portresi, Padua Üniversitesi "Tıp Salonu" b. "De Humani Corporis Fabrica 1543" s.174-164-200, Joannis Stephani van Calcarensis(1499-1546)(Sanatçı), Francesco Marcolini da Forli (c.1505-c.1560)(Ağaç oymacı)

Vesalius'un kitabındaki çizimler, Titian'a ait olduğu düşünülse de, ustasının resimlerinden ayırt edilmesi zor olan Titian'ın öğrencisi Joannis Stephani van Calcarensis'a (1499-1546) aittir. Bu durumun doğruluğu 1538'de yayınlanan Vesalian plakalarında "sumptibus; Joannis Stephani Calcarensis"i gösterdiği gibi, ayrıca Vesalius'un kendisi bu baskıyla ile ilgili bir mektubunda; "…Son zamanlarda tatminkâr bir çalışma için zamanımızın seçkin ressamı John Stephanus tarafından en doğru şekilde resmedilen eklemli iskeletimle, diğer resimleri de ekledim…" şeklinde düşülen not durumu netleştirmektedir (Choulant 1920: s. 121).

De Humani Corporis Fabrica'da kullanılan gravür resimler, antik Greco-Roman heykelinin karakteristiği olan figürlerin hümanist ihtişamının yanı sıra, özellikle anatomist ve çizerin her ikisi de İtalya'da çalışan kuzeyliler olduğu için özellikle kuzey Avrupa etkisi sergilemektedir (Kemp, 2010: s. 112). Anatomik açıdan Leonardo'nun çizimlerinin gerçekliği, detayları ve görseli ifade şekli Vesalius'tan çok daha ileri olsa da, ağaç gravürlerden yapılan ayrıntılı çizimlerle Vesalius'un Humani Fabrica'sı,

anatomik anlatımda dönüm noktası olarak kabul edilir ve bu eserden sonra, anatomiyi sadece metinle tanımlamak neredeyse imkânsız hale gelmiştir (Ohry, 2000: s. 105).

Vesalius'un Fabrica'sındaki başarma tutkusu iç kapak resmindeki zengin kurgusundan başlayarak gözler önüne serilmiştir. Ayrıntılı, yoğun figürlü ve titizlikle oyulmuş olan gravürler, anatomik diseksiyonu önceki diseksiyon sahnelerine kıyasla çok farklı bir şekilde temsil etmiştir. İç karartıcı bir ortamda net hiyerarşilere sahip, nispeten küçük bir akademik kitlenin önünde oldukça resmi bir diseksiyon görüntüsünün yerini, zengin bir şekilde dekore edilmiş bir anatomik tiyatroda, beklenmedik şekilde dissekse edilen bir kadın bedeni ve çok renkli meraklı kalabalığın önünde gerçekleşen bir anatomi diseksiyonu almıştır.

Kitap sadece anatomi normlarını değil aynı zamanda anatomik görsellerin de standartlarını belirlemiş ve belirli kurallara bağlı bir disiplinin manifestosu şeklinde hazırlanmıştır.



Görsel 43: Andreas Vesalius bir kadın bedeninin diseksiyonunu yapıyor. Andreas Vesalius, 'De humani corporis fabrica', Ağaç baskı (1st ed. 1543), 1555 de Johannes Oporinus tarafından Basel'de basılan 2. Baskı kitabın ön kapağı. Kitap: (39.5 x 26.7 cm). The Metropolitan Museum of Art

Vesalius, öğretim görevlisinin, göstericinin ve disektörün daha önce ayrılmış rollerini birleştirerek anatomistin yeni bir kimliğini yaratmıştır. "Fabrica'nın ön

bölümü sadece Vesalius'un yeni bir anatomi yapmayı değil, aynı zamanda anatomik bilgiyi yeniden yazmayı amaçladığını göstermektedir. Masada Vesalius, Aristoteles, Galen ve Herophilos veya Hipokrat'ı temsil eden eski togas giymiş üç adamla çevrili olarak betimlenmiştir**.**



Görsel 44: Vesalius, De Humani Corporis Fabrica'nın (1543) 1874 baskısı, İç kapak resminden detay. (Yazar tarafından renklendirildi)

Yalnızca izleyicilerine değil, özellikle bu üç adama *(Aristoteles, Galen ve Herophilos veya Hipokrat)* hatalarını öğretmektedir ve anatomi diseksiyonlarına göre yeni bilgileri yeniden yazmak için masada kalem, mürekkep ve boş sayfalar hazır beklemektedir. Fabrica'nın başlık sayfasının alın kısmında içerik ve asıl mesajı ana hatlarıyla belirtmek üzere mekâna dâhil bir detaymış gibi yerleştirilen süslemeli tipografik istif kullanma pratiği Vesalian tarzı anatomide karakteristik hale gelmiştir. Bir nevi gösterinin afişidir.

Kapağın dış görünüşünden, ikonografik görselden, iç sayfa düzenlerinden bu kitabın titizlikle planlanmış bir proje olduğu anlaşılmaktadır. Vesalius ve Fabrica'sı hakkında Singer şöyle der;

> … Vesalius çağının çok karakteristik bir ürünüydü. Zamanın rahmi doğum sancısındaydı. Entelektüel babası; kendisinden önce gelen Galenik Bilim, annesi ise gençliğinin baharında çiçeklenen alımlı varlık olan; yeni sanattı… Bu ikisi bir araya geldiğinde bir Vesalius olmalıydı. Çağın böyle bir dahi üretmesi gerekiyorsa, o zaman o dahi Vesalius idi. O, onu ortaya çıkaran anne

> ve babanın sağlam bir örgüsü, güçlü iradeli ve akıl almaz zeki bir adamdı… (Singer 1957: s. 232).

Bu anatomik resimlerdeki sanatsal lezzetlerin baskınlığı, erken Rönesans sırasında anatomi ve insan diseksiyonunun popüler sosyal fenomenler olmasının yanı sıra, güzel sanatlar dünyasını da kapsayan bilimsel araştırmalar haline gelmesinden kaynaklanabilir. Vesalius'un anatomi kitabında Rönesans sanatçılarının belirgin bir etkisi vardır. "Vesalius tarafından erkek anatomisinin tasvirini Sistine Şapeli'ndeki Michelangelo'nun çıplak erkeklerinden herhangi biri ile karşılaştırırken, erkek formunun ikisi arasındaki kas yapısının ilgi ve tasvirindeki benzerlikleri görmek mümkün olsa da, Vesalius'un erkek figürü, Rönesans'ın popüler idealize formuna da zıttır" (Tsafrir, 2000: s.8). Nitekim figürler anatomik açıdan olması gerektiği gibi kaslıdır ancak tanrısal değil, sıradan figürlerdir.

Figürlerini çoğunlukla beyaz bir arka plan önünde tasvir etmemiş, uçurum kenarında, uzaklaşan bir kasaba arka planı gibi farklı fonlarda ve tiyatral şekillerde göstermiştir. "Manzara perspektifsel olarak tasvir edilmiş böylelikle sanatçının sanatsal becerilerini göstermesine izin verilmiştir. Hem pozlar hem de manzara Rönesans döneminde yapılan sanatla ilişkilidir. Bu durum bilim ve sanat ilişkisinin bariz örnekleridir" (Ohry 2000: s.10).

Sanatçılar anatomik illüstrasyonları, doğal dünyadaki keşiflerini hem nesnel hem de öznel biçimde ifade etme yöntemi ve alanı olarak görmüşlerdir. Vesalius'un öğretim felsefesi, doğru olduğu düşünülen anatomi bilgisinin yetkin metinleri takip ederek değil, yalnızca insan cesetlerinin diseksiyonu yoluyla elde edilebileceği şeklindedir, öte yandan diseksiyonların görsel temsillerinin önemini kavramış ve vurgulamıştır; (Joutsivuo, 1997; s. 102).

> "Resim kendisi bir ifadedir…kelimelerle söylenemeyen…resim bir şeyler anlatır; böylece sadece kelimelerin anlamlarını sabitlemekle kalmaz…kelimelerin tek başına iletemedikleri toplam anlamlara tamamen kendileri katkıda bulunur. Kelimelerle resimler arasındaki bu ilişki karşılıklıdır…birlikte ayrılmaz bir anlam ifade ederler." Vesalius

Konuya yaklaşımı, metninde kullandığı resimlerin çokluğu ve anlaşılır olması, insan kadavrası diseksiyonlarından gözlemlerle elde ederek çoğalttığı bilgiler ve ayrıntılar övgü almıştır. Russel'ın da işaret ettiği gibi; "Onun çabaları, anatomide kullanılan illüstrasyonların değişmesine, sınırlı kadavra erişimini telafi etmek için görsel bir kayıt hizmeti vermeye, ayrıntılı anatomik yapıyı baskı vasıtasıyla

bozulmadan ve değişmeden doğru şekilde ileten vazgeçilmez bir araç haline gelmeye itmiştir (Russel, 2013: s. 28). Çalışmaları, insan anatomisini, 1500 yıla yakın bir süre boyunca kabuk tutmuş olan yetkin metinlerin (özellikle Galen'in) mitsel tartışmalarından kurtarmaya katkıda bulunmuştur.



Görsel 45: De Humani Corporis Fabrica'nın (1543) 1874 baskısı, İç kapak resminden detay.

Vesalius'un anatomi algısı, kendisinden önceki yöntemin üç figürünü tek bir kimlikte kişileştirdiğini tasvir etmektedir: o "lektördür", çünkü anatomi profesörüdür, "ostensordür" çünkü sol eliyle diseksiyon sürecini açıklamaktadır ve "sektördür" çünkü diseksiyonu sağ eliyle kendisi yapmaktadır. Tüm bunlar alışılagelmiş diseksiyon ritüellerinin değişimini işaret etmektedir. 1555'e kadar, revize edip baskısını bitirdiği Fabrica'sı kendi gözlemlerine daha çok dayanmaktadır ve geleneksel Galenizm'den daha belirgin bir şekilde ayrılmıştır.

Kitabındaki çizimlerde genellikle kendilerinden önceki figürlere öykünen zarif bir şekilde pozlanmış figürler ve ayrıntılı arka planlarla resmedilmiştir, ancak Vesalius bunların anatomik resimlerin önüne geçmesine ve anlaşılırlığına etki etmesine izin vermemiş ve öndeki figür çiziminde iç anatomiyi öncelikle ele almıştır (Zampieri vd. 2015: s.16).

Buna rağmen ilgi çekici arka planlar, tıp bilimi adına itirazlara sebep olurken, metinden çok resme yer veren ilk kitap olmuş ve bu yüzden sert eleştiri de almıştır.

Bunun nedeni ise resimlerin diseksiyonlara katılımın yerini almasından korkulmasıdır. Oysaki Vesalius'un resimlerinin, anatomiyi doğrudan gözlemleyerek deneyimsel öğrenmeye artan ilgiyi yansıttığını belirtmek gerekir. İllüstrasyona olan bu ilgi, diseksiyonları gözlemleyerek elde edilmiştir. Öte yandan Vesalius'un doğruluğunu kabul eden pek çok bilim topluluğu Galen'in açıklamalarının kusurlu olduğunu öne sürerek onu sansürlemiştir.

Vesalius, 1543'te yayınlanan ana çalışmasında, aşağıdaki üç amaca en çarpıcı şekilde ulaşmıştır;

- Bilimsel eleştirilerle anatomik önyargıları ortadan kaldırmış,
- Anatominin zenginleştirildiği yeni verileri tutarlı bir bütün haline getirmiş ve anatomik bilginin birikerek artmasına önderlik etmiş,
- Anatomik normu sanatsal olarak güzel bir sunum tarzına yükselterek anatomik illüstrasyonun gelişmesinin yolunu açmıştır.

Vesalius'un, anatomideki hataları ve keşifleri düzeltme girişimi, şematik olarak değil, doğadan çizim geleneği ile birlikte, geleneksel hataların ortadan kaldırılmasına, ve anatomik illüstrasyonun gelişmesine yol açmıştır. Öte yandan, anatomistler tarafından çizer olarak istihdam edilen sanatçıların, hem anatomik çizimlerinde hem de doğruluk ve güzellik için çaba sarf etmeyi amaçlamaları, esas olarak iskelet ve kaslarda gözle görülür şekilde gerçek bir anatomik normun gelişmesine yol açmıştır. Anatomik bir modelin güzel olması gerektiği, bilimsel olmaktan ziyade sanatsal duyarlılığı olması gerektiği fark edilmiş, illüstrasyonlarının sanatsal değerleri de grafik sanatlar açısından bir teşvik haline gelmiştir.



Görsel 46: Charles Estienne ((1504–1564), İnsan Vücudunun Parçalarının Diseksiyonu "La dissection des parties du corps humain" (1546) s.96-97-303 Ahşap gravür.

Değinilmesi gereken bir diğer isim, Fransa'da anatomi biliminin erken öncülerinden olan Charles Estienne'dir. Estienne hakkında genel bir kanı; onun Galen'i körü körüne takip etme geleneğinden şüphe etmeye cüret ettiği, ama sonuçta Galenik düşüncelerle uzlaştığı şeklindedir.

Estienne'nin "Tres Libri de Dissectione Partium Corporis Humani" adlı 1545'te Paris'te yayınlanan çalışmasında kullandığı resimlerde "hareketli uzuvlar", "düzensiz kaslar, çıplak kemikler ve dissekse bağırsaklar" ile birlikte gösterilmiştir. Estienne'in metninde gravürlerdeki anatomik içerik ve anatomik detayların vurgulandığı çizimlerinde; süslü ortamlarda sunulan duruşlar ile etrafındaki ayrıntılı şekiller arasında belirgin kontrastlar olduğu görülmektedir (Kemp, 2010: s.114).

Arka planlar Vesalius'a göre daha detaylı ve yoğun manzaralar içerir, kasları ve yapıları numaralı çubuklarla kodlanmıştır. Bu tasarım bir yeniliktir. Kapalı mekânlarda ise detaylı dekoratif unsurlar kullanmış, bir şekilde çerçeveli alanlar oluşturarak bu alanlara bilgi yazıları yerleştirmiştir. Kahramanca pozlarda gösterilen adamlar veya yatak odalarında görüntülenen kadınların anatomik detayları görülmektedir (Ghosh, 2015: s. 179).

Detaylandırmada mükemmellik eğilimi ve sanatsal olarak mükemmel reprodüksiyona yönelik çaba sonucu; ağaç baskı teknik olarak yetersiz kalmış ve ihmal edilmiş, beklentileri karşılamak üzere "renkli bakır levhalar" denenmeye başlamıştır. Vesalius'un başarıları göz önünde bulundurularak, o'nun eserlerinde ağaç baskının sağladığı olanaklara benzer şekilde, bakır oyma sanatının da o dönemde mümkün kılacağı araçlarla, başarısına yakın bir başarı elde etmek için bakır gravürle resimsel bir anatomi talebi doğmuş ve 1625'lerde kullanılmaya başlanmıştır.

Esasen, XVI. Yüzyılın ortalarından ve Andreas Vesalius döneminden XX. Yüzyıla kadar, anatomik bilimin çoğunu meşgul eden proje, insan anatomisinin doğru bir şekilde temsil edilen örneğini oluşturması ve açıklanmasıdır. Böylece anatomi bilimi biriktiren yapısıyla üstüste eklenerek birbirini izleyen her anatomik bilim insanının, üzerinde uzlaşarak inşa ettiği ve önceki neslin bilgisini de kapsayan bir yapı halini almıştır. (Cober 2015: s.12)

Anatomik illüstrasyonun köklü bir geçmişi vardır. Erken anatomik görüntüler ve atlaslar insan vücudunun değişmez ve statik bir biyolojik organizma olarak sınıflandırılması ve kataloglanması şeklindedir. Anatomik illüstrasyon, bilim tarafından pedagojik bir araç olarak ele alınıp, insan vücudu tanındıkça anatomik illüstrasyona dair anlayışlar esnekleştikçe, görüntüleme süreçleri ve işlevleri hakkında daha dinamik bir kavram oluşmaya başlamıştır. (Caldwell, 2006: s. 341)

XVII. ve XVIII. Yüzyıllara gelindiğinde ise bilimsel temel diseksiyonun en yaygın kullanıldığı bilimsel incelemelerde çizim, sanatsal vizyonun önüne geçmiştir. Anatomi ve sanatsal bakış açısının birlikte ele alınması, anatomi bilimine tatmin edici şekilde hizmet etmiş, güvenli bir temel oluşturmuştur. Böylece çizimlerin ayrıntılarındaki doğruluk ve bedenin sanatsal bakışla gözlemlenmesi ve anlaşılması yoluyla anatomik illüstrasyonlarda mükemmelliğe doğru yol alınmıştır.

Anatomik illüstrasyon tarihinin bir sonraki adımı Barok Anatomidir. Barok Anatomi, özellikle XVII. ve XVIII. Yüzyıl Hollanda'sında Frederick Ruysch, Govaert Bidloo ve Bernard Siegfried Albinus'un katkılarıyla gelişmiştir. "Ruysch, Amsterdam'daki evinde, mükemmel bir nekropol atmosferi yaratan vücut parçalarını

ve embriyoları alkol kavanozlarında koruduğu bir anatomi müzesini sürdürmüştür (Rifkin vd., 2006: s. 38).

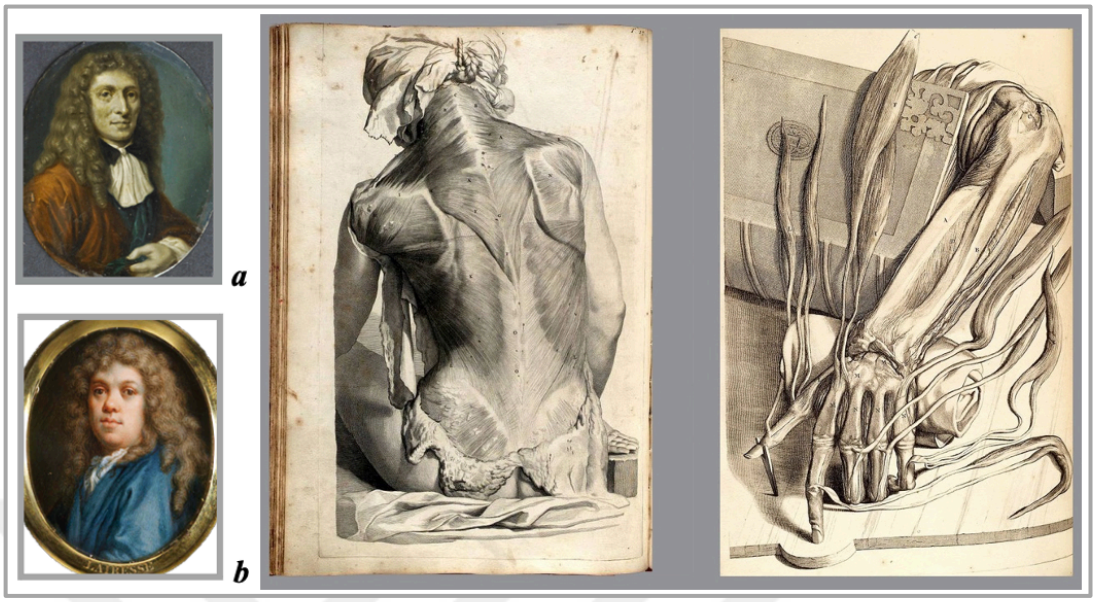

Görsel 47: a) Godfried Bidloo (1649-1713) Anatomist) Görsel : b) Gérard de Lairesse (1640-1711) Sanatçı, "Anatomia Humani Corporis" 1685

Godfried Bidloo, akademik kariyerinin başlarında cerrah olarak eğitilen ve daha sonra Lahey ve Leiden üniversitelerinde anatomi profesörü olan Hollandalı bir doktor, anatomist, şair ve oyun yazarıdır. Leiden anatomi tiyatrosunun son icracısıdır. XVII. Yüzyılın sonlarına doğru, anatomiyi öğretmek ve incelemek için idam suçlularının cesetleri üzerinde diseksiyonlar yapmış bulgularına dayanarak, 1685 yılında Amsterdam'da "Anatomia Humani Corporis-İnsan Vücudunun Anatomisi" (Bidloo, 1685) başlıklı muhteşem bir anatomik atlas yayınlamıştır.

Thornton'a göre ise; "Kitap, 105 anatomik bakır plakayı içermektedir. Çizimler, usta Gerard de Lairesse tarafından yapılmıştır ve sanatsal olarak çok çekici olmalarına rağmen, anatomik olarak önceki birçok atlastan daha düşüktür" (Thornton, 1983: s.75). Bununla birlikte, anatomik çizimlerin hazırlanmasında böylesine saygın bir ressamla çalışmak bir dereceye kadar farklılığa yol açmıştır. Gravürler en zarif şekilde yapılmış ve sanatsal olarak mükemmele ulaşmışlardır.

İlk üç anatomik plaka önden görünen bir adamın ve önden-arkadan görülen bir kadının çıplak bedenlerinin temsilidir. Diğer anatomik figürler, sanatçının

gözlemleyebildiği kadar doğrudur, ancak uzman anatomik rehberliğin eksikliğini göstermektedirler.



Görsel 48: Diseksiyon masasında karın bölgesi üzerindeki "sinek" detayı. ("Anatomia Humani Corporis" 1685.) Tabula 52

Bidloo'nun atlasında, diseksiyon alanındaki masalar, bıçaklar, aparatlar, diseksiyon yerlerinde bulunan sinekler bile detaylarıyla resmedilmiştir. Büyük bir olasılıkla bu şekilde çizimle mükemmel gerçeklik ve güven duygusu verilmek istenmiştir; buradaki parçalar cesur ve ustaca bir stille yerleştirilmiştir.

Ayrıca görsellerde zaman zaman ikonografik ve semiotik atıflar da. Dissekse edilen kol bir kitaptan ortaya çıkar, ikonografik şekilde gerçek anatomik bilginin insan vücudunun diseksiyonundan ve bu tür diseksiyonlara dayanan kitapların üretiminden geldiğini gösterir (Sappol, 2003: s. 38).

Bidloo'da genellikle hiçbir sınıflandırma veya düzenleme, parçaların genişliği yoktur, bu sayede bütün bir uzuvun altını çizebiliriz; bir uyluk, hiç bir işaretli nokta ile sunulmaz; ne kalça ne de diz görülmez: Tabakalarının hepsi mükemmel çizimde ince işlenmiştir; anatomi ile ilgili olarak ise düzensizlik ve karışıklık söz konusudur ve ne anlama geldiğini, uzuvun nasıl yerleştirildiğini ve hangi parçaların görüldüğünü tahmin etmek ve anlamak zordur. Kemp'e göre de "Aslında Bidloo'nun metniyle birlikte kullanılan plakalar, gerçekte gösterilenleri tutarlı bir şekilde yorumlayabilmek için uzman bir ressamın ve anatomistin bilgisini gerektirmektedir" (Kemp, 2010: s.72).

Plakaların açıklamaları öğretici olamayacak kadar kısadır ve sadece karşı sayfadaki metin blokları yeterli görülmüştür. Kasların tamamı verilmediğinden sanatçılar açısından eksik bir kaynak olarak değerlendirilebilir.

Peter ve Philip Van Gunst kardeşler tarafından kazınmış plakalar ise bakır gravür zanaatının en iyi örneklerindendir, ancak kitap diğer anatomistler tarafından iyi karşılanmamıştır (Thornton, 1983: s. 75). "Anatomi resimlerinde anatomik bakış açıları ve sanatsal detay arasındaki çatışma, çağdaş anatomistler arasında önemli bir karışıklığa ve rahatsızlığa yol açmıştır" (Bell, 1794: s, iv). Bu çatışmanın en göze çarpan örneği, karın diseksiyonunu gösteren bir tabloda Lairesse'nin bir sineği bile ayrıntılı olarak güzel bir şekilde resimlemesidir. Bu çatışmalar, işlev açısından anatomik bedenin temsilini daha önemli gören anatomistlerin zaman zaman detayların fazlalığından yakınmalarındandır.

XVIII. Yüzyıl ortalarında anatomik temsilde, dış görünüşün, yüzeysel araştırmaların veya gözlemlenen öznelerin sadece kopyalanmasının yetersiz kaldığı yüksek mükemmellik çağına girilmiştir. Bu dönemde görülmektedir ki; tekrarlanan karşılaştırmalı çalışmalarla keşfedilen anatomik yapıların gerçek formunun hem sanatsal ve hem de özüne sadık tasvirleri talep görmektedir. Anatominin sanatla iyice iç içe girdiği bu dönemde çağdaşlarına kıyasla cüretkâr bir vizyonla farklı anatomik temsiller sergileyen ve bu sebeple de tartışılan, Albinus'un öne çıktığı görülmektedir. Bernhard Siegfried Albinus, Leiden Üniversitesi'nde anatomi ve cerrahi profesörü olarak görev yapan Almanya doğumlu, Hollandalı, insan anatomisinde sahip olduğu vizyon ile yeni bir çağın öncüsüdür.



Görsel 49: a) Bernard Siegfried Albini (1697-1770), "Tabulae Sceleti Et Musculorum Corporis Humani". Tab. IV - Tab. VIII 1749 basımı b) Jan Wandelaar (1690-1759) tarafından tasvir edilmiş ve kazınmıştır. Colombia Üniversitesi Tıp ve Cerrahi Kütüphanesi

Albinus 1747'de Leiden'de yayınlanan "Tabulae Sceleti et Musculorum Corporis Humani" ile bilinir (Albinus, 1747-49). Albinus'un figürleri, Folkema, Guiljam van der Gouwen ve Gerard de Lairesse'nin öğrencisi olan Jan Wandelaar tarafından çizilmiş ve kazınmıştır. (Choulant 1920: s. 278). Anatomik resimlerin bilimsel doğruluğunu arttırmak amacıyla Albinus ve Wandelaar, sanatçı ile anatomik örnek arasında belirlenen aralıklarla ağlar yerleştirmek ve görüntüleri ızgara[5] desenleri kullanarak kopyalamak için yeni bir teknik geliştirmiştir (Huisman, 1992: s. 5). Albinus, her zaman anatomide idealist ve değişmez bir norm peşinde olmuştur, bu yüzden doğalcı alternatifi reddetmiştir (Hildebrand, 2005: s.85). Albinus'un kitabındaki anatomik çizimler, Govard Bidloo, Albrecht Von Haller ve William Hunter tarafından izlenen doğalcı tarzların aksine bir çalışmadır.

Tüm plakalar, Wandelaar imzalıdır. İlk üç plaka, iskeletin bitmiş temsilleridir. Sonraki dokuz plaka, tamamlanmış bitmiş kasları temsil etmektedir. Bu dokuzu takip eden on dört plaka özel kasları ve kas parçalarını gösterir. Harfler doğrudan bitmiş şekiller üzerine kazınmadıkça, her bir plakadaki çok sayıda figürün her birine (haritaya benzer) bir anahat çizimi verilir. İskelet plakaları 1-3 olarak numaralandırılmıştır ve hepsi ön-arka şeklinde çifttir. Tüm iskeletleri ve kasları temsil eden ilk on iki plaka,

[5] Leon Batista Alberti'nin ızgara sistemine benzer bir yöntem olduğu anlaşılmaktadır.

ayrıntılı aksesuar çalışmaları ile donatılmıştır. Kitabın başlık ve girişi yine Wandelaar tarafından yapılmış bir skeç içermektedir ve Albinus'un temel eseridir.

Albinus çizimlere referans numaraları vermemiş bunun yerine, orijinal çizimin tam bir taslağını, kasların ve kemiklerin adlarını sayılarla açıkladığı bitişik bir sayfaya eklemiştir. Bu, anatomik gösterimde bir yeniliktir. Dahası, sanatçının önerisiyle Albinus, plakalara üç boyutlu gerçeklik izlenimi vermek amacıyla anatomik resimlerin arkasına manzara arka planı koymaya karar vermiştir. Ayrıca "pastoral manzara ve gergedan, park benzeri bir manzara ve klasik mimari unsurların" eklenmesiyle figürlerin daha hoş görünmesi amaçlanmıştır (Hildebrand, 2005: s. 561).

Ancak Kemp'e göre; anatomik örneklerin yapısal detaylarında, Wandelaar çizimlerindeki mükemmellik yönünde o kadar çok ödün verilmiştir ki, her şey fildişi kesim figürleri veya anatomize heykeller gibi görünmektedir (Kemp, 2010: s.53). Plakalar isimlendirilmemiştir. Tüm kaslar, tendonlar, bağlar ve kemiklerle, gerçek boyut özellikle güzel bir yapıya sahip bir adamın elini temsil ederler. Her biri üzerine referans notlarının kazındığı bir ana hat plakası ile birlikte dört adet bitmiş plaka vardır. Hem çizim hem de gravür teknik olarak mükemmel şekilde yapılmıştır. Aynı boyutlarda katman katman üstüste geldiğinde tek bir eser çıkacakmış gibi planlanmış plakalardır.

Albinus ile Wandelaer 20 yıllık işbirlikleri boyunca, dissekse edilen vücudu daha doğru hale getirmek için yeni yöntemler geliştirmişlerdir. Kitabın incelikli detaylı çizimleri ve büyüklükleri okuyucuyu vücudun dissekse olmuş katmanlarını tüm detaylarıyla incelemeye davet etmektedir. Yüzeysel gövde taslağı olmamasına rağmen, kadavranın (aynı pozda) tutarlı konumu okuyucunun yönlendirilmesine yardımcı olmaktadır. Ancak, arka planda kullanılan melek, gergedan vs. figürleri inanılmaz derecede dikkat dağıtıcıdır ve her zaman anatomik bakış açısıyla tartışmaların odağında kalmıştır.



Görsel 50: Gerçek boyutta grizay / grisaille (gri tonlu kabartma etkili resim) insan iskeleti. Arka görünüm. İnce boya tabakasıyla gergi tuval üzerinde birleştirilmiş (büyültülmüş) çizimler. Leiden'de Unıversiteits bibliotheek okuma odası özel koleksiyonu.

Bu dönem, standart anatomi normunun bilimsel bir anlayışla ele alındığı tüm detaylarda en yüksek doğruluğun hedeflendiği bir süreci kapsamaktadır. Hollanda'da Leiden Anatomi Okulu; bakır levhalar üzerine yapılan gravürlerde tek başına baskındır. Sanatsal anatomi, Vesalian veya Albinian desenlerini esas almak konusunda kararsız kalmıştır; ayrıca bu iki ekolden dışındaki bağımsız çalışmaların ise daha az başarılı olduğu görülmektedir.

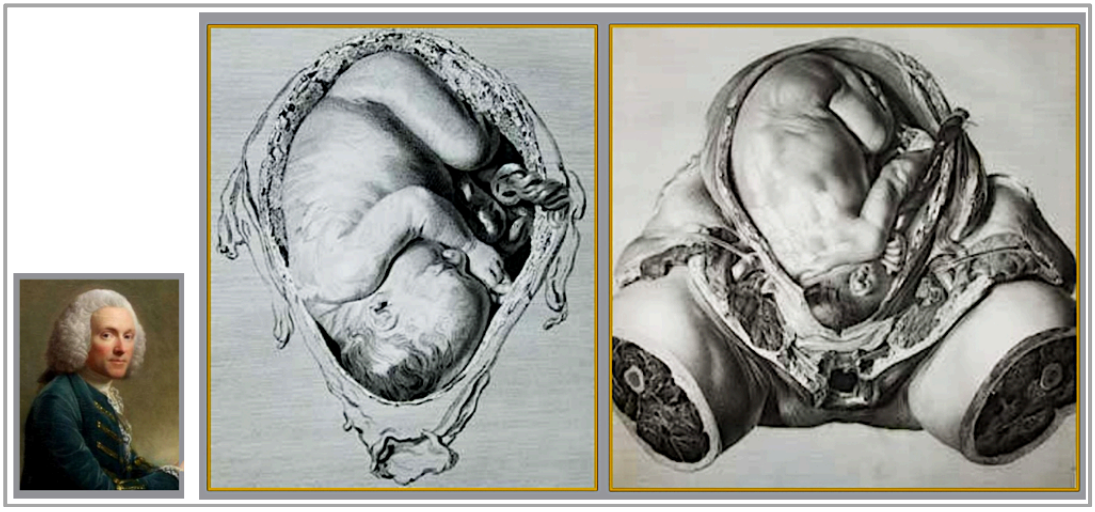

Görsel 51: William Hunter (1718-1783), "The Anatomy of the Human Gravid Uterus" Jan van Rymsdyk (1730-1790) tarafından tasvir edilmiş ve kazınmıştır. 1774'de Birmingham'da basılmıştır. Bibliothèque Interuniversitaire de Santé Collection (Paris) TAB. VI – TAB 20 Bakır levha gravürü. Ulusal Tıp Kütüphanesi

William Hunter, bir İskoç anatomisti, anatomi öğretmeni ve önde gelen seçkin bir kadın doğum uzmanı olarak tanınmıştır. 1767'de Kraliyet Cemiyeti üyesi seçilmiş

ve ertesi yıl Kraliyet Akademisi'ne anatomi profesörü olarak atanmıştır. En büyük çalışması, (Görsel 51) "The Anatomy of the Human Gravid Uterus"dur. Özellikle geç gebelik ve tek bir konuya (hamilelik sonuna kadar ölen kadına) odaklanmıştır. Yalnızca "gerçekte görüleni" temsil eden illüstrasyonların, "gerçeğin izlerini" naklettiğini ve "neredeyse nesnenin kendisi kadar yanılmaz" olduğunu savunmuştur (Sappol, 2003: s.44). Hunter'ın kitabındaki çizimler, XVIII. Yüzyılın ünlü tıp sanatçısı Jan van Rymsdyk tarafından hazırlanmıştır. Büyük folyolar halinde olan 3 ön yaprak ve 17 yaprak metin, 34 bakır levha içermektedir. Bu otuz dört bakır levha, doğal boyutlarda, anatomik olarak kesin ve sanatsal olarak mükemmel olan gebe rahmini ve içeriğini temsil eder. Metin Latince ve İngilizce olarak iki karşılıklı sütunda yazılmıştır ve sadece plakaların anatomik açıklamalarını içermektedir.

Hunter, özellikle Leonardo da Vinci'nin anatomi çizimlerini ilk görenlerdendir ve etkilenmiştir. Hunter, çalışmalarında kullanılan anatomik çizimlerin, anatomik diseksiyonun şematik resimlerinin, açık, kesin ve her şeyden önce mümkün olduğunca doğaya uygun çizimler olmasını sağlamıştır (McCulloch vd. 2002: 258). Nitekim anatomik görsel temsil yönteminde tercihi bellidir ve "The Anatomy of the Human Gravid Uterus" kitabının ön sözünde açıkca belirtir:

> "Anatomik figürler iki farklı şekilde yapılır; biri, nesnenin tam olarak görüldüğü gibi temsil edildiği hali; diğeri, nesnenin gerçekte görülmemiş, ancak hayal gücünde düşünülmüş olan koşullar altındaki temsilidir… İllüstratörüne fetusun başı üzerindeki parlak zar üzerine düşen diseksiyon odasının penceresinin yansımasını göstermesi konusunda ısrar etmiştir" (Hunter, 1774).



Görsel : 52 Fetusun başı üzerindeki zar üzerine düşen diseksiyon odasının penceresinin yansıması, "The Anatomy of the Human Gravid Uterus 1774, Tabula XXVI. Fig.IV".

Bidloo da eleştiri konusu olan aşırı detaycılık ve konu dışı unsurlar Hunter'ın çalışmasında da tartışma konusu olmuştur. Anatomik illüstrasyonda, yapıların tam olarak görüldüğü gibi temsil edilmesi gerektiği görüşü kitabındaki görsel temsil biçimi ile açık ve nettir. "Hunter'ın anatomik gösterim tarzı çağdaşları tarafından "büyük doğalcılık" olarak adlandırılmış ve gerçekte böyle bir yöntem anatomik detayların mevcut gösterimlerine karşı zıtlık oluşturmuştur" (Kemp, 2010: s. 54).

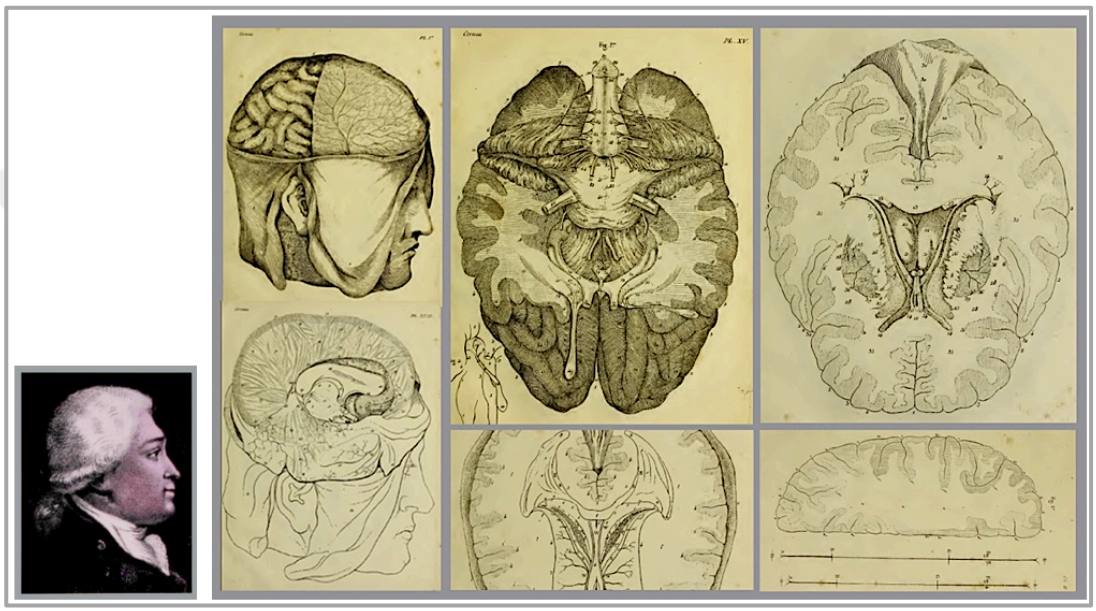

Görsel 53: Vicq-D'azyr (1748-1794); Beynin Anatomisi Üzerine İnceleme Plakaları Paris ,1813. "Planches Pour Le Traité De Lanatomie Du Cerveau", Par Vicq-D'azyr) PL.I, PL.XXXI, PL.III, PL.VII, PL.XV, PL.II

Nöroanatomi alanında önemli katkılarda bulunan Fransız anatomist Felix Vicq d'Azyr 1786' da, insan beyninin anatomisini tanımlayan *"Planches Pour Le Traité De Lanatomie Du Cerveau*" adlı anıtsal bir eser yayınlamıştır. Kitap, insan beyninin (çoğunlukla eksenel düzlemde) akuatint ile renklendirilmiş doğallaştırılmış bölümleri aracılığıyla tasvir edilen orijinal açıklamaları içermektedir (Van Gijn, 2009: s. 20). Çalışmalarında kullanılan insan beyni figürleri kalite ve kesinlik açısından yaşadığı döneme göre olağanüstüdür ve bir anatomist olarak Vicq d'Azyr beyin incelemelerinde koronal bölümlerini gösteren ilk kişilerden biridir (Parent, 2007: s.17). Ayrıca yine aynı dönemde spesifik olarak beyin üzerine çalışılmış en kapsamlı eserdir. Bu eserdeki tüm plakalar, Alfort Kraliyet Veteriner Okulu'nun anatomi kabinesinin teknik ressamı Alexandre Briceau tarafından çizilmiş ve oyulmuştur.

Aquatint, çizgi gravür ve noktalama gravür kombinasyonu ile yapılmış ve renkli basılmıştır.

Buraya kadar sunulan örneklerde de görüldüğü gibi çalışmalar genellikle ya çizgisel ya da monokrom-tek ton uygulamalardır. Bunun sebebi profesyonel anatomist nadiren resimlerindeki renklerle ayrımcılığa ihtiyaç duymuştur, çünkü kadavra çalışmasında renk her zaman görünür belirteçtir. Arterleri, damarları, lenfatikleri ve sinirleri ayırt etmek için sadece çok karmaşık sunumlarda renge ihtiyaç duyulmuş ve bu parçalar için "kırmızı, mavi, sarı ve beyaz" geleneksel renkler olarak belirlenmiştir. Renkli çalışmalar için teknik ve görsel anlatım açısından Mascagni'nin "Vasorum Lymphaticorum"u (1787 baskısı) bu renk standartlarının uygulanmasının en iyi örneği olarak görülebilir.

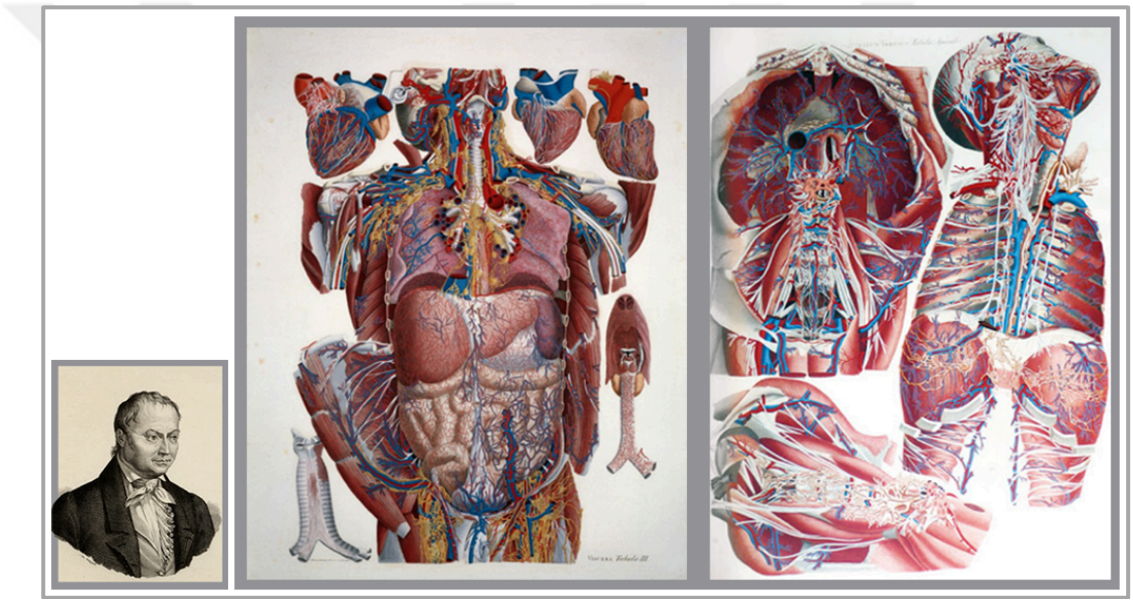

Görsel 54: Paolo Mascagni (1755-1815), Gerçek boyutlu figürlere sahip ilk anatomik atlas (1823-1831), çizer Antonio Serantoni (1780-1837) Anatomia Universale (1883) Viscera Tav.IX, Tavola Particolare XVI-XVIII

Paolo Mascagni, özellikle "Vasorum Lymphaticorum"daki lenfatik sistemin ilk olarak tam tanımlamasını yaptığı anatomik çalışmasıyla bilinen bir İtalyan doktordur. Anatomik resimlerin bir başyapıtı olarak yaratmayı amaçladığı "Anatomia Universa"sı tamamlanamamış bir projesidir. O zamanın ünlü sanatçılarından biri olan Antonio Serantoni'yi, büyük bir folyoda, "tam bir figür boyutunda" üç plakalı ayrıntılı anatomik çizim seti üretmesi için görevlendirmiştir (Mascagni, 1823: s.32).

Mascagni'nin istediği anatomik illüstrasyon tarzı Albinus'un idealist yaklaşımına daha yakındır ve Hunter'ın doğalcı yaklaşımından oldukça uzaktır. Mascagni'nin

görüşüne göre, böyle bir çalışma ile insan vücudunun bölümleri izleyicinin zihninde derin bir kavrayışla karşılanacaktır ancak, tutkusu, ona dünya çapında şöhret verecek muhteşem bir anatomik kitap yaratmak olsa da, figürlerinin pratik ve kullanılamaz olduğu kanıtlanmıştır (Kemp, 2010: s.102). Renk kodlaması ve skalası işlevsel olsa da, daha anlaşılabilir anatomi adına yapılmış "gerçek insan boyutlarındaki" bu çalışma tam da aynı nedenle yani boyut açısından kullanışsız bulunmuştur. Kitabın sunuş bölümünde resimleri yapan Serantoni şöyle anlatır;

> …Vesalius, Marco della Torre, Bartolommeo Eustachio, Lancisi, Albino, Valsalva Monron Gall ve Scarpa'nın vizyonları ile farklı çağlarda gün ışığına çıkarılan tablolar meşhurdur. Ancak anatomik bilimin bu dalında kendisini en çok öne çıkaran, tüm övgüyü aşan tek isim: ünlü Paolo Mascagni'dir; ve onun büyük Anatomisindeki tüm bilgiler küçümsenmezse Yüzyıllar boyunca asla çökmeyecek olan bir zafer anıtıdır…Ama bu eserin en güzel övgülerinden birini oluşturan kendi ihtişamıdır, çünkü çok pahalıya mal oluyor, daha az şansı olan bilim insanları için onu satın almak zordur. Dahası, özellikle tabloların boyutları, lüks için değil, eğitimleri için onlara sahip olmak isteyenlerde olduğu gibi, sürekli kullanımları gerekiyorsa, onların gözetim ve işlemlerini zorlaştırmaktadır.

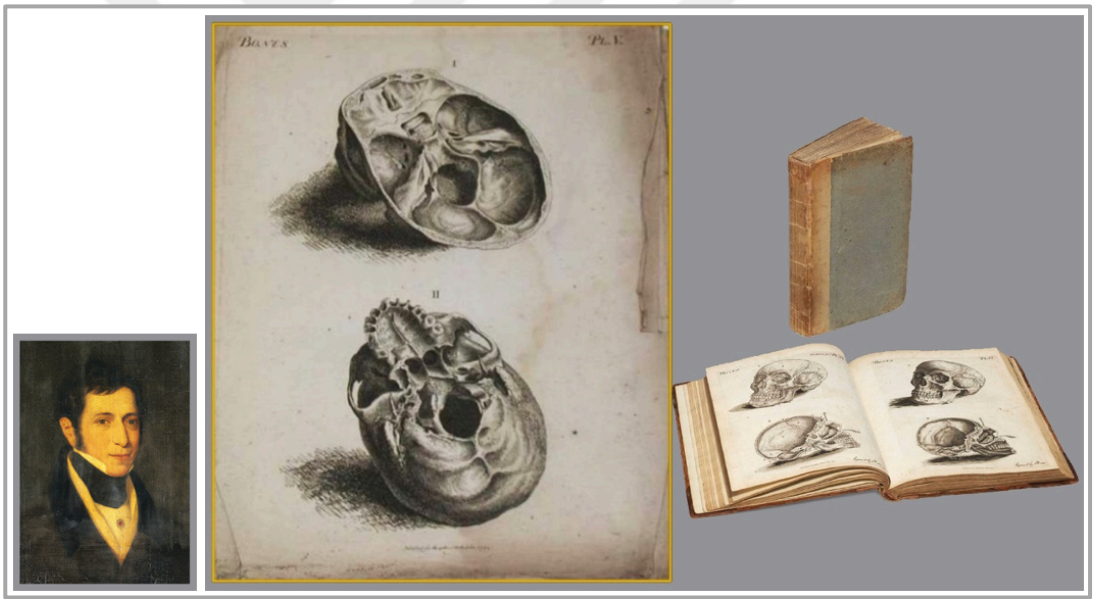

Görsel 55: John Bell (1763-1820), Kemikler, kaslar ve eklemlerin anatomisini açıklayan gravürler. (Engravings, Explaining the Anatomy of the Bones, Muscles and Joints 1794, S.43); John Beugo, (1759-1841/ gravürcü). Royal College of Physicians, London.

John Bell, Mascagni ile aynı yıllarda yaşayan, Edinburg'da cerrahi profesörü olarak görev yapan bir İskoç anatomisti ve cerrahdır. "Anatominin cerrahi uygulamadaki önemini vurgulayan ilk kişilerden biridir ve bu nedenle cerrahi anatominin babası olarak anılmaktadır" (Kaufman, 2005: s.57). Bir cerrah olarak çalışırken anatomi öğretmiş ve daha sonra "İnsan Vücudunun Anatomisi" olarak yayınlanan anatomi ve cerrahi anatomi üzerine notları hazırlamıştır.

Bell'in kitabında kullandığı resimler, çalışmalarına illüstrasyon hazırlamak için seçkin sanatçılara güvenen diğer anatomistlerin çoğundan farklı olarak kendisi tarafından hazırlanmıştır. Bu sayede anatomik detayları kendi özel yöntemleriyle gösterme özgürlüğünü üstlenmiş ve böylece izleyiciye temsili doğrudan kendi görme biçimiyle gösterebilmiştir. Abartıyı ya da yapaylığı çağrıştırmadan gördüğünü aktarmıştır. Çizimlerinde hiçbir zaman el yapımı betimlemelerden başka bir şeymiş gibi bir düşündürme ya da figürlerin hareketlerini canlıymış gibi yapma çabasına girmemiştir (Kemp, 2010: s. 102).

Sappol'un aktardığına göre; Bell, yalnızca ressamın hayal gücünden oluşan anatomik figürlerden benimsememektedir. Bell bu düşüncesini şu şekilde ifade etmiştir;

> "hayal gücünden oluşan anatomik figürler, gülünç bir kontrast ile sağlam ve aktif figürler, sert karşıtlıklar ve hareketli uzuvlar, düzensiz kaslar, çıplak kemikler ve dissekse bağırsak çizimleri yapılarak ve çizimler sırasında ellerle (işaret edilme biçiminde) göstererek desteklemek için yoğun bir şekilde çalışıyorlar. (Sappol, 2003 s. 83)

Bu, anatomik çizimler alanında yeni bir ufkun açık bir göstergesidir. John Bell'in çizimlerindeki böyle bir stil eksikliği aslında anatomide yeni ve tanınabilir bir stil olarak gelişmiştir. Bell'in çizimleri Hunter'ın büyük doğalcılığından ve Mascagni'nin gösterişli ihtişamından yoksundur ve gelecekteki anatomistler arasında popüler olan bir trend olacak olan "esnek doğalcılığı" yansıtmaktadır (Kemp, 2010: s. 103). John Bell'in mirası, kendisi gibi anatomik metinlerini kendi çizimleriyle sunan kardeşi Sir Charles Bell tarafından devam ettirilmiştir.



Görsel 56: Charles Bell, 1821 - Bir Dizi Açıklamalı Beyin Anatomisi (The Anatomy Of The Brain, Explained In A Series Of Engravings (1802) On The Nerves

Sir Charles Bell, çok genç yaşta kardeşi John Bell'in rehberliğinde, bir diseksiyon sistemi ile insan vücudunun anatomisini açıklayan mükemmel çizimler içeren "Beyin ve Sinir Sistemi Anatomisi üzerine Yeni Bir Görüş" adlı sinir sistemi konusunda devrim yaratan bir eser yayınlamıştır. İnanılmaz sanatsal becerilerle donatılmış, anatomi ve sanatı yakından ilişkili konular olarak görmüş olan Sir Charles; "illüstrasyon yapmanın bir cerrahın elini disipline edebileceği ve anatomi çalışmasının da sanatçının gözünü disipline edebileceği" görüşünü savunmuştur (Berkowitz, 2011: s.248). Sir Charles'ın insanların farklı duygusal ifadelerinde yüz kaslarını tasvir etmesi ve nöroanatomi alanındaki önemli katkıları onu anatomik bilimlerde bir efsane haline getirmiştir. Ayrıca bu mimik araştırması Leonardo'nun yüz etüdlerine benzerlikler göstermektedir ve sanatsal anatomi açısından da faydalı ve önemli çalışmalardır.

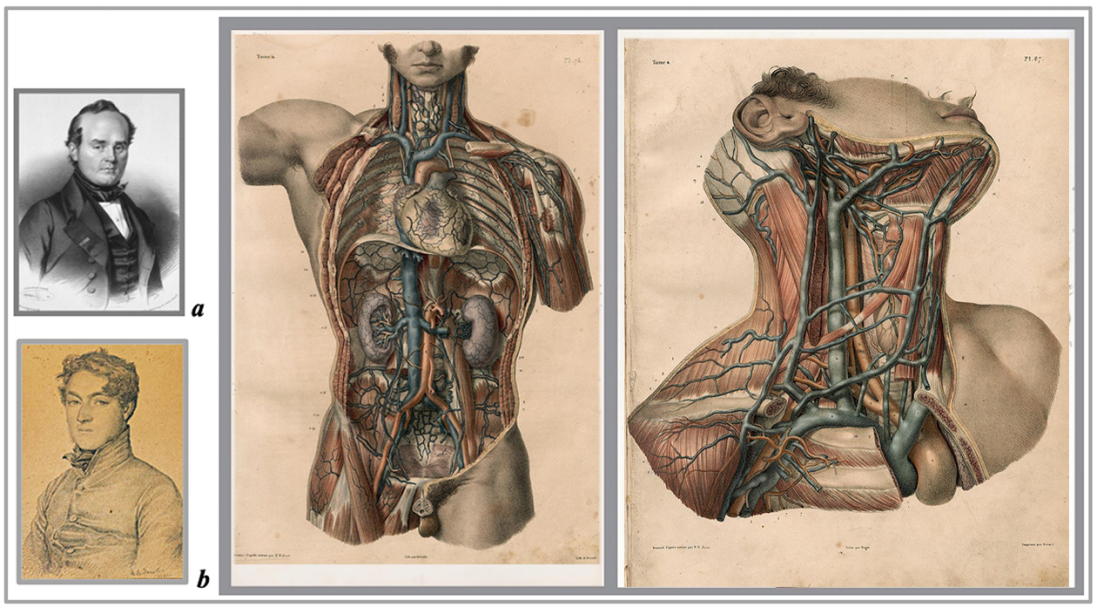

Görsel 57: a)Anatomist: Jean-Baptiste Marc Bourgery (1797-1849) b)Sanatçı: Nicolas Henri Jacob (1782-1871) Traité complet de L'anatomie De L'homme Comprenant La Médecine Opératire II) PL.75-PL.67

Jean-Baptiste Marc Bourgery, "Traite complet de l'anatomie/İnsan Anatomisi" ile tanınan bir doktor ve anatomisttir. Atlas, 2.108 sayfa folio boyutlu metin, toplamda çoğu orijinal 709'u tabaka 3604 figür ve 726 elle renklendirilmiş litografi baskı içeren ders kitabıdır. Resimler ünlü sanatçı Nicolas Henri Jacob tarafından hazırlanmıştır (Hildebrand, 1985: s.125). Aynı dönemde ve tam olarak 1828'de Jones Quain bazı ahşap gravürleriyle resimlenmiş "Betimleyici ve Pratik Anatomi Unsurları" adlı çok popüler bir anatomik ders kitabı yayınlamıştır. Anatomik illüstrasyonun bir öğretim aracı olarak yükselişi, özellikle XVIII. Yüzyılın ikinci yarısında başlayan tıbbın profesyonelleşmesindeki temel faktörlerden biri olarak kabul edieln anatomik atlaslardır (Stelmackowich, 2012: s. 56).

XIX. Yüzyılın başında, bazı Fransız anatomistlerin eserleri olağanüstü anatomik çizimlerle zenginleştirilmiştir. "Anatomie de l'homme"deki, resimlerin çoğu onun tarafından çizilmiştir. Cloquet, yenilikçi öğretim tarzı ve kara tahtaya tebeşirle anatomik preparatlar, çizimler ve eskizlerin uygulanması ile birçok öğrenciyi etkilemiştir (Loukas vd., 2007: s. 123).

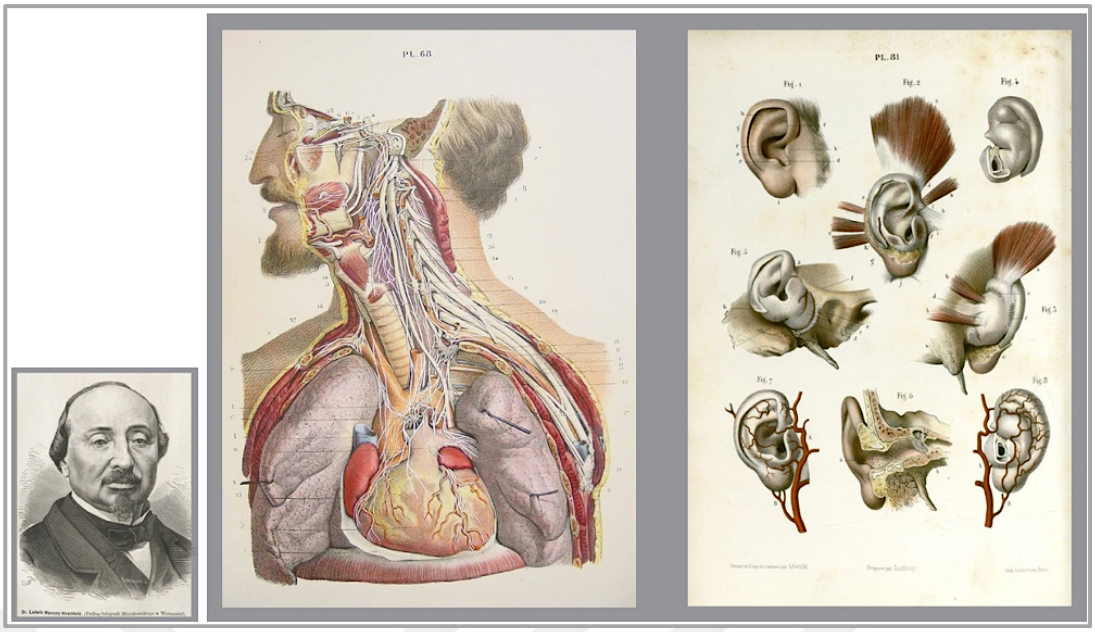

Görsel 58: Anatomist: Ludwik Hirschfeld (1814-1876) (anatomist), Névrologie; ou, Description et iconographie du système nerveux et des organes des sens de l'homme avec leur mode de preparation.V. Masson, PL.68, PL.81 "Göğüs, boyun ve basin sinir sistemi "Nöroloji diseksiyonu" Sanatçı: Francois Leveille (1769-1829)

Ludwik Hirschfeld Maurycy, 1834'te Paris'e taşınan Polonyalı bir anatomist ve bilim insanıdır. Bourgery rehberliğinde çalışmış ve anatomi tutkusunu keşfetmiştir. Disektör olarak becerileri, illüstrasyon için anatomik örnekler hazırlamasına olanak tanımıştır (Reymond, 2008). Anatomideki en tanınmış eseri "Nöroloji", o dönemin anatomistleri arasında son derece popüler olmuştur. Bu eserin çizimleri Fransız sanatçı Francois Leveille tarafından hazırlanmıştır. Bourgery, Jacob ve Hirschfeld ve Leveille tarafından hazırlanan anatomik atlaslar tıbbi ikonografinin en iyi eserleri arasındadır. Mükemmel açıklayıcı nitelikteki plakalar ve kesin tanımlayıcı metin sayesinde anatomik illüstrasyonda yeni bir standart oluşturmuşlardır (Hildebrand, 1985: s.15). Sanatçıların tekniğinin ve görsel anlatımlarının oldukça yakın olduğu dikkat çekmektedir, ayrıca baskı tekniği ve renk kullanımı açısından da oldukça başarılıdırlar.

Yaklaşık olarak sonraki üç Yüzyıl boyunca, doktor-sanatçılar veya doktorlara yardımcı sanatçılar tarafından çok sayıda resimli yayın üretilmiştir. XIX. Yüzyılda üretilen ve en çok bilinen yayınlar arasında öne çıkan Henry Gray tarafından 1859'da yayınlanan "Gray's Anatomi" çalışması sayılabilir. Ahşap-gravürleri içeren bu yayın, anatomi ve fizyoloji profesörü Henry Vandyke Carter'ın orijinal çizimlerinden oluşmaktadır. Gray's Anatomi'nin günümüze kadar birbirini takip eden her baskısında onun çizimleri yer almıştır. (Hiatt ve Hiatt, 1995: s.171).

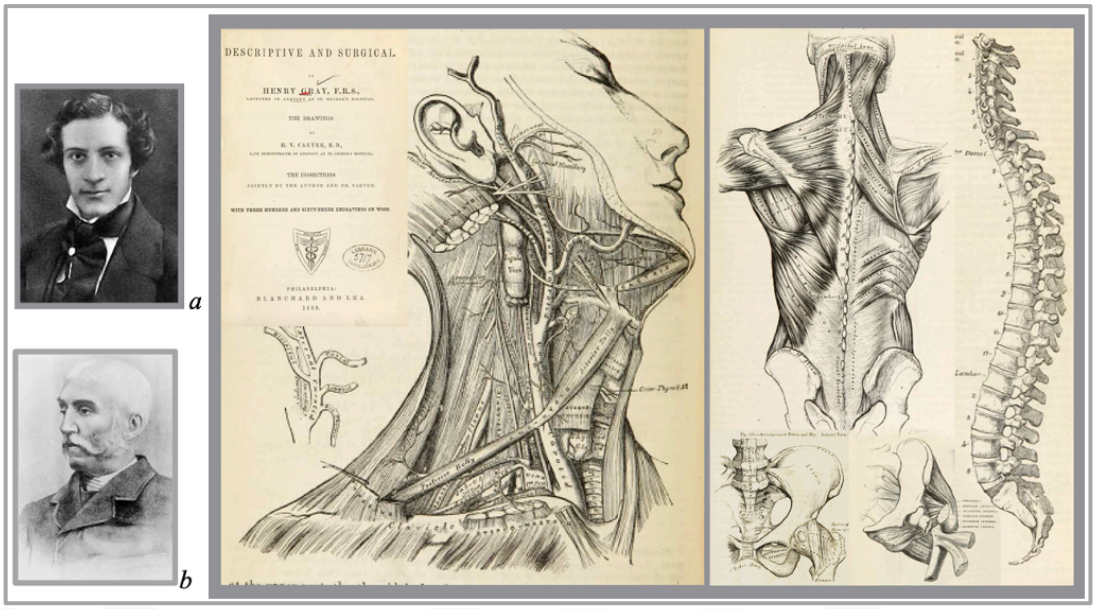

Görsel 59: a) Henry Gray'in (1827-1861) (Anatomist), Anatomy Descriptive And Surgica (1859). b) Henry Vandyke Carter (1831-1897) (Anatomist-Çizer) Teknik (ağaç gravür) s.17,152,219,316

Anatomi alanında resimler, 19. Yüzyılda İngiliz anatomisti ve cerrahı olan ve 1852'de Kraliyet Cemiyeti Üyesi seçilen Henry Gray'in çalışmasında belirgin olarak gelişmiştir. Poynter'a göre; yavaş ama paha biçilemez bir yöntemle kendisi için diseksiyon yaparak anatomi bilgisini geliştiren özenli ve metodik bir anatomi emekçisidir (Poynter, 1958, s:134). 1858'de yayınlanan 363 resim içeren efsanevi çalışması, "Anatomy: Descriptive and Surgical" resimlemeleri Gray'in arkadaşı ve Anatomi Profesörü olan Henry Vandyke Carter tarafından hazırlanmıştır. Henry Gray'in başyapıt çalışması hâla "Gray's Anatomy" başlığı altında yayınlanmaktadır ve birçok kişi tarafından yaygın olarak takdir görmekte ve "Anatominin İncil"i olarak kabul edilmektedir (Hiatt ve Hiatt, 1995: s.464). Bu popülaritesinin sebebi sadece güzel çizimleri değil aynı zamanda doğru tasarlanmış bir kaynak olmasındandır. Başka bir deyişle görsellerin anlaşılması için yazılar doğru yerlerde konumlandırılarak bilgi en kısa yoldan yazılı ve görsel olarak aktarılmıştır, kullanımı pratiktir, her şey olması gerektiği kadar ve olması gereken yerdedir. Daha önceki anatomi atlaslarında tercih edilen gerçekçi olmayan garip arka planlar ve bunlara tezat oluşturan zarif figürler yerleştirme çabasına girilmemiştir. Gray'in başarısı muhtemelen eleştirilmiş öncüllerin olumsuz yönlerinden ders çıkarabilmiş olmasına bağlıdır.

Carter'ın çizimleri anatomik bölümlerin bilimsel tanımını hedeflemiştir ve bu ağaç gravürlerinin gerçek gücü o döneme göre oldukça alışılmadık netlikte şematiktir.

Dönemin anatomi kitaplarındaki görüntüler karakteristik olarak kalıplaşmış bir sayfa düzeni içermektedir, bu düzende görsel-notlar ve dipnotlar arasında bağlantı kurmak için aramak gerekmektedir. “Gray’in getirdiği yenilikle daha anlaşılır ve kullanışlı bir kaynak ortaya konmuştur. Carter’ın illüstrasyonları, birleştirilmiş isim ve yapıya karşın, okuyucunun gözünün her ikisini de bir bakışta özümsemesini sağlar şekildedir” (Kemp, 2010: s.193).

“Gray'in öngörüsü ile klinisyenlere ve cerrahi anatomiye yararlı olacak görsel tanımlamalar sağlayabilmek için Carter'ın ahşap gravürlerindeki görsel araçları bilerek sınırlandırılmıştır. Böylece odaklanmanın anatomik detaylar üzerinde kalması sağlanmıştır” (Ghosh, Kumar, 2019: s.365). Gray'in Anatomisinde kullanılan illüstrasyonlar, olgunlaşmamış ve sınırlandırılmış şekilde tasvir edilmiş olmasına rağmen “bölgesel anatomi” kullanım alanlarına göre karakterize edilmiştir. 18. Yüzyıldaki Vicq d'Azyr ve çağdaşları gibi anatomistler tarafından ortaya konulan “bölgesel odaklanma” kavramının ilerlemesi açısından önemli bir çabadır. (Parent, 2007: s. 35). Sonrasında bu yaklaşım benimsenmiş trend haline gelmiş, Gray tarafından kullanılan yumuşak gri ahşap gravürleri de uzun bir dönem yöntem olarak genel tutumu belirlemiştir.

Her basımın, metnin yayın tarihinde mevcut olan anatomik tanımların (klinisyenlerin bakış açısını göz önünde bulundurarak) en kapsamlı açıklamalarla hazırlanmasına yapılan vurgu, muhtemelen metnin popülaritesini sürdürmesinde önemli bir rol oynamıştır ve yıllardır yeni baskılarıyla güncellenen Gray's Anatomy'nin günümüzde bile özgünlüğü ve otoritesi, akademisyenler tarafından anatomik bilimlerle ilgili araştırma faaliyetlerini üstlenmede geniş çapta atıfta bulunulmasından açıkça görülmektedir.



Görsel 60: Bartolomeo Passarotti (1529-1592) tarafından yapılan "Anatomi Dersi", Tuval üzerine yağlıboya, 16. Yüzyıl da Rönesansda gelişen insan anatomisi çalışmalarına sadece doktorlar ve öğrencilerin değil sanatçıların da yoğun ilgisini yansıtır.

Öte yandan, usta sanatçıların da anatomistlerin yanı sıra diseksiyonları resimlemede yer aldığı görülmektedir. Başlangıçta çoğu Goudrey gibi hayalperest bir tarz sunan bu sanatçılar, çoğu kez bilimsel bir metne eşlik eden çizimlerin amacının anatomik gerçekleri aydınlatmak olduğunu kavramak yerine, figürü ana konuyla ilişkisi olmayan ayrıntılı arka plan manzaraları ile birlikte sunmuşlardır (Tsafrir- Ohry 2000: s.88). Sanat anatomisinin, heykel ve resim için model olarak kadavra ve iskeletleri kullanmaya başladığı görülmektedir. İskelet ve kas anatomisine odaklanıldığı, doğrudan gözleme dayalı çalışmaların ortaya konmaya başlandığı ve önceki referanslardan vazgeçildiği, anatomik çalışmaların (gerçek, hayali ve ileriye dönük heykeller ve resimler için) kendi başına bir tür haline geldiği görülmektedir.



Görsel 61: a. Raphael, veya sonra kopya. Vücudun lateral kasları ve diğer anatomik çalışmalar, yaklaşık. 1507-8. Kalem ve mürekkep ve siyah tebeşir, (41.6 x 26.2 cm). Palais des Beaux-Arts, Lille (Pl. 490) b. Vücudun yan kasları. Jacopo Berengario da Carpi'de, Gravür (yaklaşık 1465-1530), Isagoge breves…1522 yılında Benedetto di Ettore Faelli tarafından Bologna'da basılmıştır, s. 69. Estense Üniversitesi Kütüphanesi, Modena (alfa.K.10.7) c. Vücudun yan kasları. Andreas Vesalius (1514–1564), De humani corporis fabrica'da (1. baskı 1543) Gravür, 1555'te Johannes Oporinus tarafından Basel'de basılmıştır, s. 214. Kitap: (39.5 x 26.7 cm). Metropolitan Sanat Müzesi

Raphael'in anatomik görüntüsünün, Berengario da Carpi' nin incelemesindeki basılı versiyonu aracılığıyla, bu plaka üzerinde bir miktar etkisi olabilir, ancak bu durumun anatomik detay ile değil, sadece genel duruşla ilişkili olabileceğini söylemek yanlış olmaz.

Estienne'in kesinlikle Berengario da Carpi'den bir adım önde olduğu görülmektedir. Yazar olarak, incelemesindeki görüntülerin anatomik içeriğine ilişkin kararlar üzerinde kontrol sahibi iken, Berengario'nun incelemelerinde bu, sadece birkaç basit görüntü için geçerlidir. Belirleyici adım, Paris'te Estienne ile birlikte tıp eğitimi alan Andreas Vesalius tarafından yazılan kitap "De Humani Corporis Fabrica" ile gelmiştir. (Ambrose, 2014: s. 221)

Berengario'nun incelemelerini yayınlamasından yalnızca yirmi yıl sonra, çizimler bağlamında çok büyük bir nitel sıçrama görülmektedir: Johannes de Ketham'ın kitabı "*Fasciculus Medicinae*" ile Pollaiuolo'nun gravürünün ilk baskısı gibi Vesalius'un yüzlerce görüntü içeren büyük kitabı "*De Humani Corporis Fabrica*"; metne doğrudan bağlantısı olmayan Berengario'nun çizimlerinden farklı

olarak, metinlerin görüntülerin kenar boşluklarındaki çapraz referans sembolleri ile ilişkilendirildiği görülmektedir.

Berengario'dan Vesalius'a uzanan bu dönemde ise sanatçılar, kendilerini şematik ve keyfi özelliklerden yavaş yavaş kurtararak, bireysel olarak doğru anatomi çizimleri denemeye başlamışlardır. Bilimsel içerikli yönlendirmeler, ayrıca popüler anatomik çizimler bu dönemde öne çıkar. Yine bu dönemde anatomik bilginin aktarımının anatomistler ve sanatçılar tarafından sanatsal anatomi bağlamında da birlikte üstlenildiği görülür.

2.5. DİSEKSİYON UYGULAMA ALANI OLARAK ANATOMİ TİYATROLARI VE GÖRSELLERİN YAYGINLAŞMASINDA GRAFİK SANATI VE BASKI TEKNİKLERİ İLİŞKİSİ

Yukarıda değerlendirilen tarihi gelişmelerin kaynağında aslen iki faktör vardır; birincisi XVI. Yüzyılda kurumsallaşmaya başlayan disseksiyonların gelenekleştiği, zamanla halka açık ritüel haline dönüştüğü "Anatomi Tiyatrosu" olgusunun ortaya çıkması bir diğeri ise anatomi sahnelerinin resimlenip çoğaltılmasını ve dolaşımını sağlayan "Grafik Baskı Teknikleri" ve bunların gelişimidir. Anatomi Tiyatrolarında yapılan diseksiyonların anatomik ilüstrasyonlara katkısını anlamak açısından bu diseksiyon gösterimlerini açmak gerekir. Öte yandan William Hunter'ın bu konuya ilişkin açıklaması konunun özü niteliğndedir:

> Gravür sanatı bize birçok durumda bilim severlerin en büyük arzusu olan evrensel bir dil sağlar. Hayır, çoğu doğal nesne hakkında kelimelerin ifade edebileceğinden daha net fikirler taşır; zihin üzerinde daha güçlü izlenimler bırakır; ve konuyu bilen her kişi, neyi temsil ettiğini hemen kavrar (Hunter, 1774: s. 1)

2.5.1. Anatomi Tiyatroları ve Halk Diseksiyonları

Bedenin incelenmesine yönelik ilk kayıtlı inceleme 1286 yılını işaret etmektedir sebebi ise o yıllarda gerçekleşen insan ve tavuk ölümleridir. Akademik olarak motive edilmiş diseksiyonların yanı sıra, örneğin; aziz olarak kabul edilen ve ölümünden sonra mumyalanması gereken ya da kutsallık belirtileri bedenlerinde bulunmaları umulan

insan cesetleri çeşitli başka nedenlerle açılmıştır. Cesetlerin açıldığı bir başka olay, ceza davalarında ölüm nedenini belirlemek üzere yapılan otopsiler ya da akrabalarından biri öldüğünde diğer akrabalar tarafından hastalık ya da ölüm nedeninin tanımlanması için yapılan otopsilerdir (Park, 1994: s. 4.5). Bu tür diseksiyonlara genellikle sadece özel öğrenciler, yetkililer veya akrabalar gibi küçük ve yakın ilgili bir kitle katılmıştır ve açıkça tanımlanmış bir amacı vardır.

İlk tıp fakültelerinin kurulmasıyla anatomi tıp müfredatında belirgin bir konuma yükselmiştir. XIV. Yüzyılın ortalarında Perugia, Padua ve Floransa üniversiteleri, tıp doktoru adayı için bir veya daha fazla diseksiyona katılmayı zorunlu kılmışlar, İtalyan loncalarında ortaya çıkan bu gereklilik, yeni tıp okulları tarafından da hızla kabul edilerek uygulamaya geçilmiştir. Diseksiyon uygulamaları, saygın eski yazarların eserlerini gösteren, tıp mesleğinin gücünü ve bilgisini dramatize eden bir ritüel olarak gerçekleştirilir hale gelmiştir (Park, 1994: s. 8). Bu tür etkinliklerde, az sayıda meslektaş ve öğrencinin ötesinde hiçbir kitle yoktur. Bu uygulama, hekimlerin insan vücudunu sistematik bir şekilde parçalamaya başladığı XIV. Yüzyılın başında Salerno ve Bologna'daki İtalyan tıp okullarından kaynaklanmıştır.

İnsan anatomisi bilgisi XV. Yüzyılda gelişip karmaşıklaştıkça, bilimi resmetmek daha yararlı hale gelmiştir. Resimlerin öneminin geç kavranması, kısmen diseksiyonların Yüzyılın sonuna kadar yeterince yapılmamasından kaynaklanmıştır, bunun sebeplerinden biri de üzerinde çalışılacak ve diseksiyonlar sırasında anatomik görsellerin oluşturulacağı kadavraların kolayca bulunamayışındandır. Kadavraların sınırlı temini, insan anatomisi hakkındaki bilgi edinimini engellemiştir. 1482'de, Papa Sixtus IV, idam edilen bir suçlunun kadavrasının, Hristiyanlığa uygun gömüldükten sonra dissekse edilebileceğini açıkladığında bu durum anatomi açısından olumlu yönde değişmiştir (Ghosh, 2015: s. 8-9). Daha sonra da zaman zaman anatomik incelemeler çeşitli sebeplerle kesintiye uğramış ve anatomistler bazı güçlüklerle karşılaşmışlardır. XVI. Yüzyılın ilk yarısında anatomik ilerlemeler tekrar dini şüphelerle karşılanmış ve Papa VII Boniface anatomistleri aforoz etmekle tehdit etmiştir. Popüler önyargılar, disektörlere saldırılara neden olmuştur. Örneğin, Berengarius, sahte iki hastayı zührevi hastalıktan canlı iken kesmekle hatalı bir şekilde suçlanmış ve sürgüne gitmek zorunda kalmıştır (Brockbank, 1978: s. 374).

Ancak zaman geçtikçe, karşıt duygular azalmış ve daha elverişli yasalar çıkarıldıkça, diseksiyonlar daha sık hale gelmiştir. Avrupa'da idam cezalarının ve halka açık diseksiyonların en yoğun yaşandığı dönemler 1450-1800 yılları arasıdır. İdam cezası ile diseksiyon arasındaki sıkı ilişki ise cezası infaz edilen mahkûmun bedeninin sonraki durağının diseksiyon masası olmasıdır. Anatomi tiyatroları diye adlandırılan mekânlardaki bu diseksiyon masalarında artık ders materyaline dönüşen kadavralar hem suçunun cezasını çekmiş hem de bedeni bilim adına kullanılarak kamuya faydalı hale geldiği kabul edilmiştir (Egmond, 2003: s.108).

Bu gelişmeler olurken anatomi sadece tıp öğrencileri için değil genel halk için de çok popüler bir konu haline gelmiş bu da Geçici Anatomi Tiyatrolarının ortaya çıkmasına sebep olmuştur. XVI. Yüzyılda ilk geçici yapılar olarak İtalya'da kurulan Anatomi Tiyatroları, diseksiyon ittikten sonra her yıl sökülmüştür. Diseksiyonların katı bir ritüel ile halka açık performanslar haline gelmesiyle Anatomi Tiyatrosu kavramının kurumsallaşması gereği üzerine çözümler ileri sürülmüştür. Nihayet Roma ve Verona'daki antik amfi tiyatrolardan etkilenen anatomist Alexander Benedictus'un fikirleri üzerine kurulmuş ve Theatrum Anatomicum adı yaratılmıştır. Yunanca Theatron, Thea-omai'den türetilmiştir, yani "Bak, düşünüyorum" anlamındadır ve yazarlar, teatral formlarının detaylandırılmasında bu etimolojinin az çok farkındadırlar. Tiyatrodan anatomi tiyatrosuna fonksiyonun değişimi nettir. Anatomi, sanat fakültesine, öğretim ihtiyaçlarını yerine getirmek için tiyatro aracını kullanan bilimsel bir etkinlik olarak tanıtılır. XV. Yüzyılda başlayan felsefi anatomiyi yaşayan, insanı anlamaya çalışan kamu görevlileri ve halkın aktif katılımıyla gerçekleşen oturumlarda başlangıçta tiyatro, "kendini tanımanın" vazgeçilmez bir merak haline geldiği bir keşif ve yenilik mekânıdır. Daha sonra anatomik araştırma amaçlı "performanslardan ziyade", bilimsel içerik olmayan daha törensel olaylara ve şovlara dönüşür. Bütün bunlar vücudun doğrudan gözlemi için verilen araçlar yetersiz olduğunda ve profesörlerin kendilerini göstermek için başka bir alan kalmadığında şehir temsilcilerine yaptıkları baskılar sonucunda gerçekleşir. Böylece onlar incelemelerini yaparken izleyenler için de farklı bir aktivite alanı oluşacaktır. Başlangıçta, bir kulübe ile karşılaştırılabilecek türden ahşap yapılardır. Etrafında koltukları olan ve çok sayıda seyirciyi alacak kadar büyük ve iyi havalandırılması gereken yerlerdir, böylece disektörler kalabalık tarafından rahatsız edilmeden çalışabilmiştir. Oturma sırası hiyerarşiye göre belirlenmiştir (Schumacher, 2007: s.20).

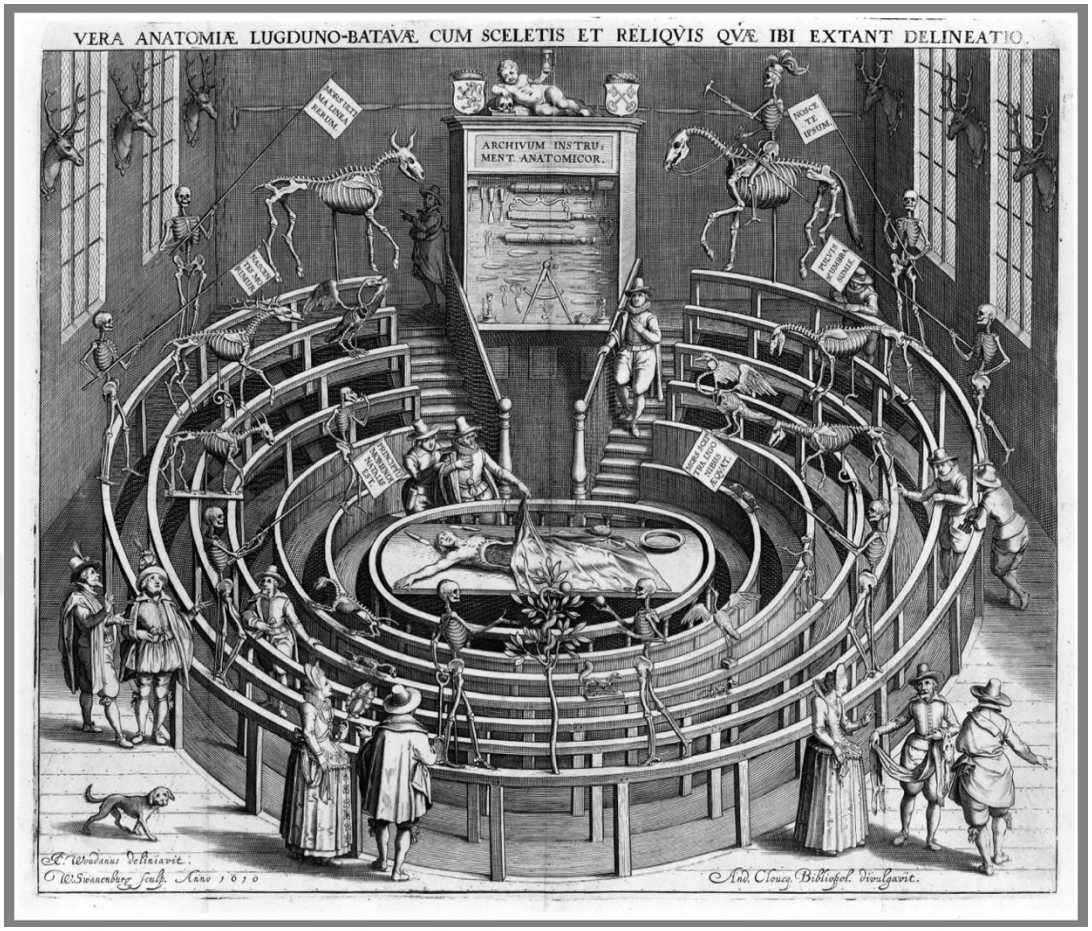

Görsel 62: 16.Yüzyıl Başları 1610 Leiden'de (Hollanda) anatomi tiyatrosu gösteriliyor, Bakır gravür, İllüstrasyon; Willem Swanenburg, (Theatrum anatomicum in Leiden as a museum. Copperplate engraving 1610. Leiden)

Hollanda anatomik tiyatrolarının önemi 17. Yüzyılın başlarında Leiden anatomik tiyatrosunu gösteren bir gravürle özetlenmiştir. Anatomik tiyatronun yanı sıra bunlar kütüphane, botanik bahçesi ve jimnastik salonu olarak kullanılmıştır. Ortadaki masada anatomik beden incelenmektedir. Odanın arka tarafında masanın arkasında, kafatasına yaslanan ve bir kum saatini tutan (herkes için zamanın aktığı ve ölümün yaklaştığı) bir melekle süslenmiş içerisinde anatomik enstrümanların bulunduğu bir vitrin bulunmaktadır. Masanın etrafında yükselen katmanlarda hem insan hem de hayvan iskeletleri durmakta sırıkların ucunda "ahlâk ve erdem" konulu hatırlatmalar bulunmaktadır: Başka bir iskelet sağda bir atın sırtında otururken, ön planda bir ağacın solunda ve sağında insanın düşüşünü (cennetten kovuluşu) temsil eden iki iskelet vardır. Solda Adem bir küreğe yaslanmış, sağda Havva ona yasak meyveyi verirken aralarındaki ağaçta yukarı doğru sarılan yılan gösterilmektedir.



Görsel 63: Leiden Anatomi Tiyatrosu (y. 1615) Bakır gravür. (Theatrum anatomicum in Leiden) Anatomi Profesörü Peter Pauw zamanında. (G. Wolf -Heidegger and A. M. Cetto. Basel 1967)

Rönesans anatomi tiyatrosu, ortaçağ dönemi ile modern bilimin ortaya çıkışı arasındaki geçişte bir bilgi pratiğini temsil etmiştir. Etkinliklerde, bir avuç meslektaş ve öğrencinin ötesinde hiçbir kitle yoktur. Bu uygulama, hekimlerin insan vücudunu sistematik bir şekilde parçalamaya başladığı 14. Yüzyılın başında Salerno ve Bologna'daki İtalyan tıp okullarından kaynaklanmıştır. 606'da eyalet yetkilileri anatomik diseksiyonların ne kadar ve ne sıklıkla yapılması gerektiği konusunda açık düzenlemeler yayınlamışlardır. Buna göre, anatomik diseksiyonlardan sadece tıp fakültesinin görevlerinden biri olarak bahsedilmiş olsa da, artık cerrahi profesörünün de "yılda en az bir kez kamu anatomisinde, ne okuduğunu insan bedeni üzerinde göstermesi ve sunması" beklenmiştir.

Ancak, kamusal anatomik diseksiyon sadece anatomistin becerilerini gösterdiği bir sahne değildir. Özel davetiyelerin dağıtıldığı ve programların basılacağı şenlikli bir ritüel olarak, aynı zamanda profili yükseltmeyi ve üniversiteler veya cerrah loncaları gibi kendilerini elinde tutan kurumların saygınlığını artırmak amaçlanmıştır. Böylece

öncelikle geçici, sonra kalıcı anatomik tiyatrolar da özel olarak tasarlanmıştır (Huismann, 2008: s.28).

XVI. Yüzyılın ikinci yarısı bir keşif dönemi olmuştur; yeni bir kıta keşfedilmiş, Drake ilk dünya turunu yapmış, Galileo evreni keşfetmiş ve Luther dini geleneği bozmuştur. Anatomideki ilerleme ve halkın yoğun ilgisi kalıcı anatomik tiyatroların kurulmasına neden olmuştur. 16. ve 17. Yüzyıllarda iki farklı tasarım türü, Padua tipi ve Bologna tipi olarak ünlenmiştir. Her ikisi de üniversitenin yüksek bir binasına eklenmiş ahşaptan yapılmış yapılardır, ancak farklı mimari özelliklere sahiptir.



Görsel 64: a) Padua Üniversitesi Anatomi Tiyatrosu b) Bologna (1637) modeli Anatomi Tiyatrosu 2. Dünya savaşında yıkılmış daha sonra birebir inşa edilmiş ve müze olarak kullanılmaktadır.



Görsel 65: a) The Anatomical Theatre, Museum Gustavianum Uppsala 1663 b) Anatomico Pistoia

İlk kalıcı anatomik tiyatro, Padua'da (1594) inşa edilmiştir ve diseksiyon masasının etrafında yükselen katmanların ovalinin sade ve basit bir tasarımıdır (Görsel 64:a). 17. Yüzyılın başında Bologna'da (1637) (Görsel 64:b) ve Hollanda'da farklı bir tür gelişmiştir. Kendi kütüphaneleri olan Leiden (1597), ve Amsterdam'da anatomik diseksiyonlar için pragmatik kullanımlarının ötesinde, merak dolapları ve sanat koleksiyonları düzenlenmiştir. Zengince dekore edilmiş Bologna'daki anatomik

tiyatro, karnaval sırasında lüks halk diseksiyonlarının yeri olmuştur (Schumacher, 2007: s.20)

Anatomi sahnelerinin resimlenip çoğaltılmasını ve dolaşımını sağlayan "Grafik Baskı Teknikleri" ise anatomik illüstrasyonların daha iyiye gitmesi yönünde paralellik göstermektedir. 1450'lerde matbaanın icadı, gravür ve bakır levha gravürünün geliştirilmesi, anatomi üzerinde resimli incelemelerin birden fazla kopyasının yayınlanmasını mümkün kılmıştır. Görsel dil ve becerilere olanak sağlayan gelişmelerle anatomik görüntüler, tuhaf, gerçeküstü, güzel ve çoğu zaman grotesk olan, çeşitli stil ve derecelerde becerilerle, sofistike bir şekilde oluşturulmuştur. Anatomi sahnelerinin resimlenip çoğaltılarak dolaşıma girmesini sağlayan ağaç baskı tekniği ve gravür çeşitlerinden kısaca söz edecek olursak, yapılan işlerin ne denli zor ve ustalık gerektirdiğini ve anatomi biliminin daha iyi görsellere ulaşma çabasında grafik sanatların ve baskı tekniklerinin de sürekli gelişiminin önemli olduğunu da ifade etmek gereklidir.

2.5.2. Görsellerin Gelişmesinde ve Yaygınlaşmasında Grafik Sanatı ve Baskı Teknikleri İlişkisi

İnsanın anatomik formunu grafik sanatlar aracılığıyla yapmak, anatomist ve fizyolog için insan anatomisinin öğretimini daha plastik hale getirdiği gibi plastik sanatçının hafızasına kazıyarak insan figürü çalışmaları bağlamında, bilimsel bir temel vermeyi amaçlamıştır (Thornton,1983: s.15). Her iki durumda da anatomi bilimini daha plastik, daha zarif, daha güzel görselleştirme yarışı aynı zamanda bu yarışa destek olan plastik sanatçıların ve gravür ustalarının da yarışı haline gelmiştir. Bu yarıştan kârlı çıkan ise hem anatomistler hem sanatçılar ve hem de kitaplar ve yayıncılar olmuştur.

Tıbbi kitap resminin tarihçesine baktığımızda açık bir şekilde mevcut materyal ve tekniklerle birlikte düzenlendiğini görmekteyiz. Mağara duvarlarındaki çizimler, taş yazıtlar ve kemik veya taştan modellerin oyulması, kalem veya fırça ile yapılan bambu, ipek, papirüs, parşömen ve kâğıt üzerindeki yazıtları izlemiştir. Tablet formundaki ıslak kil bir prob ucu vasıtasıyla kazınan hiyerogliflerde bile insan konuları tasvir edilirken, çok az da olsa tıbbi konuların sunulduğu görülür. Tüm bunlar doğası gereği tek olarak üretilen bilgi kaynakları iken baskı türlerinin keşf edilmesi bilginin çoğaltılabilir hale gelmesini sağlayıp, dolaşımını kolaylaştırmıştır.

Gravür sanatı, birçok durumda, bilim severlerin büyük ihtiyacı olan evrensel bir dil olarak kullanılmıştır. Çoğu doğal nesnenin kelimelerin ifade edebileceğinden daha net fikirlerini taşır; zihin üzerinde daha güçlü izlenimler verir ve konuyu bilen herkes, neyi temsil ettiğini hemen anlar (Hunter,1774: s. iv). Bu bölümde Hunter'ın ve Choulant'ın önemini vurguladığı grafik sanatların gravür baskı tekniklerinden anatomik illüstrasyonda en çok tercih edilenlerinden ve baskı süreçlerinden bahsedilecektir.

Ağaç baskı-gravürler Uzak Doğu'da erken bir tarihte tekstilde kullanılırken, Avrupa'ya ilk olarak 1400' lerden sonra taşınmıştır. Blok kitaplarda, metin ve figürler aynı tahta parçası üzerinde kazınarak birlikte baskıda yer almış, hareketli baskının icadından sonra da, gravürler sabit metinle yan yana yerleştirilerek ve aynı anda basılabilmiştir. İlk çoğaltma tekniği olan ağaç baskı, el yazmalarının tekilliği sebebiyle bilginin dolaşım ve erişim sorununun giderilmesi yönünde ilk adım olmuş, hem de yazarın ve tezhipçinin işini kolaylaştırmıştır. Ancak özellikle hareketli tip baskının icadı, her tür literatürün hızlı yayılmasını teşvik etmiştir. Başlangıçta, resimler metinle basılabildiğinden ağaç baskı ile sınırlı kalmış, ancak bunları kısa bir süre sonra gravürler ve diğer çoğaltma yöntemleri izlemiştir.

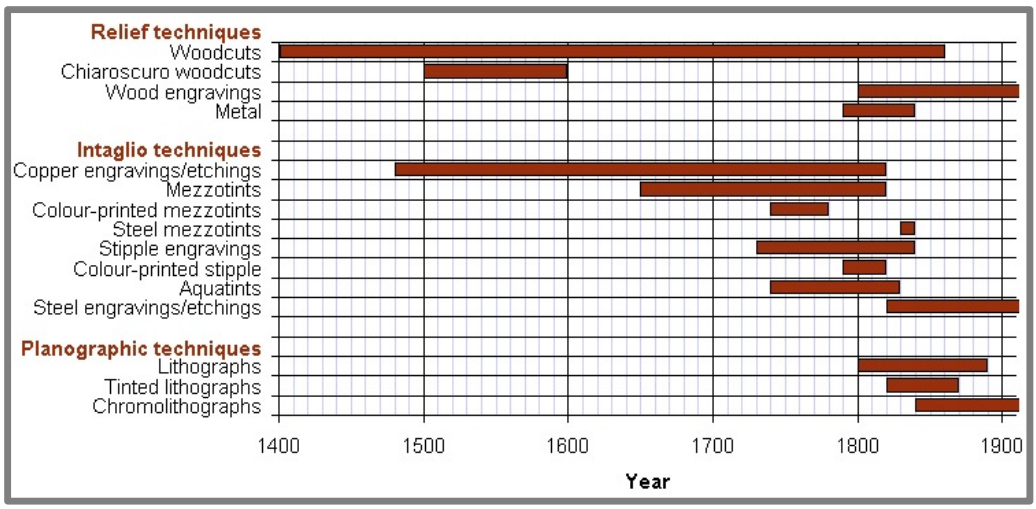

Görsel 66: Baskı teknikleri zaman çizelgesi

Ağaç oyma tekniği (Wood Engraving); ağaç oymacılığında, şimşir gibi sert ve sık dokulu ağaçlar tercih edilir bunun sebebi baskıda bu tür ağaçların dokusunun daha az hissedilmesidir. Gravürcü tarafından, cilalı ahşap blokları üzerine elde etmek istenilen görüntü çizilir. Baskıda kâğıda aktarılması istenen görüntü dışındaki tüm

alanlar kazıma aletleriyle, kazınarak boşaltılır. Böylece klişe türü yüksek baskı yüzeyi oluşturulmuş olur. Yüksekte kalan bu yüzeye merdane ile baskı mürekkebi verildiğinde doğal olarak kazınmış olan alanlar mürekkebi almaz. Ahşap blok, bir tür hareketli çerçeveye yerleştirilir ve tüm sayfa, baskı makinesiyle tek seferde kâğıdın üzerine gelerek baskıya maruz bırakılır böylece kalıp üzerinde mürekkepli bölgeler bu mürekkebi kâğıt yüzeyine aktararak baskı işlemi gerçekleşir. 19. Yüzyılın bazı gazeteleri eski gravür tekniğinden daha fazla ayrıntıya izin veren bu işlemi kullanmışlardır.

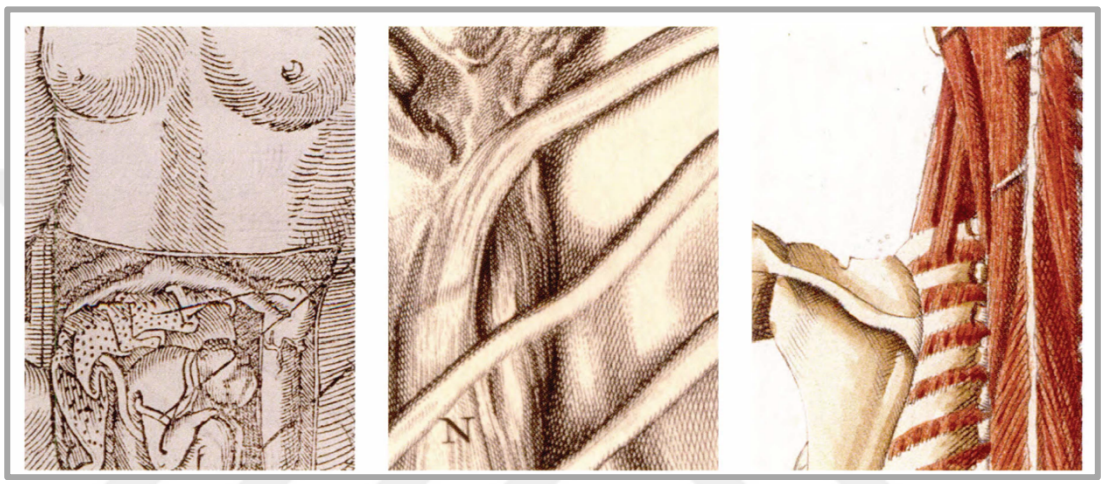

Görsel 67: a) Ağaç baskı b)Bakır gravür / kuru kazıma / tifdruk/intaglio c) Elle renklendirme

Gravür/Ağaç baskıda (Ksilografi); bir gravür yapmak için, gravürcü tahtanın damarlı yüzeyine bir bir kara kalem taslağı görüntü çizerek başlar. Baskı yapılması istenmeyen alanlar bir bıçakla yüzeyin oldukça altında kazınarak mürekkeplenecek düz yüzey yüksekte bırakılır. Gravürler, hareketli yazı blokları ile birlikte yerleştirilebilir, böylece görüntü ve yazı, baskı makinesiyle tek seferde birlikte basılabilir.



Görsel 68: a- Oyulmuş Ağaç baskı plakası b-Desen basılmış kâğıt

XV. Yüzyılın sonuna doğru ahşap yerine bazen yumuşak metal kullanılmıştır, metal gravürlerin çok keskin bir etkisi olmamakla birlikte yıllar boyunca kullanılan (ağaç) gravürlerde sıklıkla görülen çatlaklar veya solucan delikleri de oluşmaz. Bakır gravürde (kuru kazıma - tifdruk - intaglio); gravürcü, bir bakır plakanın yüzeyine bir çizim kopyalar. Basıldığında siyah olması planlanan alanlar doğrudan plaka üzerine bir burin (gravür iğnesi) vasıtasıyla metal yüzey üzerine kazınır. Bakır plaka mürekkeplenir ve ardından temizlenir, kazınmış çizgilerde mürekkep kalır, bu yöntem tifdruk (intaglio) olarak da adlandırılır. Asit veya kaplama malzemesi kullanılmaz. Yumuşak olduklarından çizgilerin daha kolay oyulduğu bakır en yaygın kullanılan malzemedir. Bununla birlikte, basılabilen net kopyaların sayısı da sınırlıdır ve bu sayıyı arttırmak için daha sonra çelik sunulmuş veya bakır plakalar çelik ile kaplanmıştır.



Görsel: 69 Kuru kazıma bakır gravür üretim süreci

Bakır levha asit indirme gravürler, (etching-asit indirme/aşındırma) ise, gravürlerden daha ince çizgiler ve daha fazla ayrıntıya izin verir, ancak görüntünün

basılması, diğer gravürlerden veya ağaç baskıdan daha fazla basınç gerektirir (görüntünün etrafında karakteristik bir girinti çizgisi bırakarak). Basınçtaki bu farktan dolayı, sayfada hareketli taşınır yazı isteniyorsa, sayfanın iki kez baskıdan geçirilmesi gerekir, bir kez görsel için, bir kez de yazı için çalıştırılmalıdır.

Çinko levhalar ile kalıp üzerine yapılan kuru kazıma tekniği ile yaklaşık 25-30 baskı gravür yapılabilirken, bakır levhalar ile bu sayıyı ikiye katlamak mümkündür. Çelik kaplı levhalardan ise, 100-200 arası tatmin edici baskı elde etmek olanaklıdır. Basılan kitapların sayısına bakıldığında kullanılan tekniğin ne derece önemli olduğu bu sayılarla net olarak anlaşılabilir.

Çok katmanlı renkli baskının icadından önce, elle boyama (hand coloring) tekniği ile yapılan çalışmalarda kullanılan siyah mürekkepli tarama baskılı anatomik resimler bazen, tempera veya sulu boya kullanarak serbest elle ya da bazı durumlarda şablonla renklendirilmiştir.

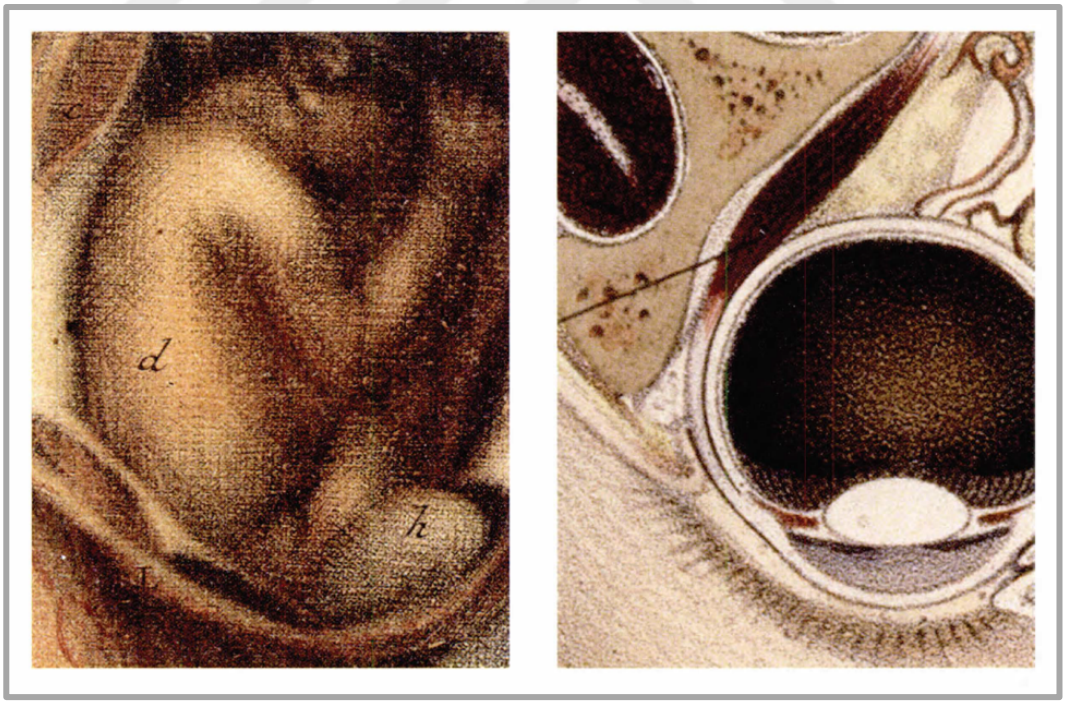

Görsel:70 Mezzotint **Taşbaskı / Lithography**

Mezzotint; diğer gravür tekniklerinden farklı olarak karanlıktan aydınlığa doğru ilerler. Metal bir plaka (tercihen bakır) ince dişleri olan (rocker) bir aletle tamamen aşındırılır ve yüzey ince taşlarla kaplanır. Bu noktada mürekkeplenir ve basılırsa, eşit,

zengin tam bir siyah elde edilir. Tasarım, çizgilerden ziyade ton alanlarından oluşur ve plakanın alanlarının bir kazıyıcı veya bir parlatma aletiyle düzleştirilmesi ya da kazınması ile üretilir. Metalin ilk kazınmamış yüzeyine inildiğinde beyaz elde edilir. Bu sayede resimlerin ışık ve gölge etkileri oluşturulabilir. Çoklu renk katmanları basarak, farklı tonların birleşimiyle yağlı boyaya çok benzeyen zengin tonlar elde etmek mümkündür. Bu tekniğin geliştiricisi ve en iyi kullananı anatomi temali eserler üreten XVII. Yüzyıl baskı sanatçısı Jacques Fabian Gautier d'Agoty'dir. Kadifemsi yumuşak bir ton ve doku etkisi üreten bu teknik, uygulamasının zorluğu ve zahmetli bir süreç gerektirdiğinden günümüz sanatçıları tarafından tercih edilmemiş ve giderek popülaritesi azalmıştır.



Görsel 71: Taş baskı örneği

Litografi tekniği Prag'lı sanatçı Alois Senefelder'in (1771-1834) çağdaşı Simon Schmid'in uygulamasını yaptığı "taş üzerine indirgeme" metodunu ele alıp geliştirmesi ve "poliotografi" taş baskı tekniğine dönüştürmesi ile ortaya çıkarılmıştır. Bu teknikte; yağlı bir mum boya veya mürekkeple taşın parlak veya grenli, düz yüzeyine bir desen çizilir veya boyanır. Görüntü, zayıf bir asit ve arap zamkı çözeltisi ile taşın üzerine kimyasal olarak sabitlenir. Teknik, su ve yağın birbiriyle karışmaması prensibine dayanır. Taş, yağlı mürekkep tarafından itilen yerler dışında her yerde emilen suyla doludur ve çizilen desen suyu kabul etmez, ancak rulo ile sürülen yağlı mürekkebi desenin yağlı çizgileri kabul eder ve ıslak kısımlar-boyayı tutmayarak-açık kalır. Taşın üzerine bir parça kâğıt serilir ve presin içinden hafif bir baskı ile geçirilir. Her renk için ayrı taş kullanılır. Renk sayısı kadar kâğıda baskı yapıldığında üst üste gelen renkler ara tonları da oluşturarak görüntüyü oluşturur. Henri de Tolouse Lautrec'in ünlü "La Goulue at the Moulin Rouge" (1891) afişi ilk renkli taş baskı

eseridir. Camille Pissaro, Edgar Degas, Vincent Van Gogh, Paul Gaugin, Auguste Renoir ve Paul Cezanne gibi ressamlar bu tekniği sıkça kullanmışlardır.

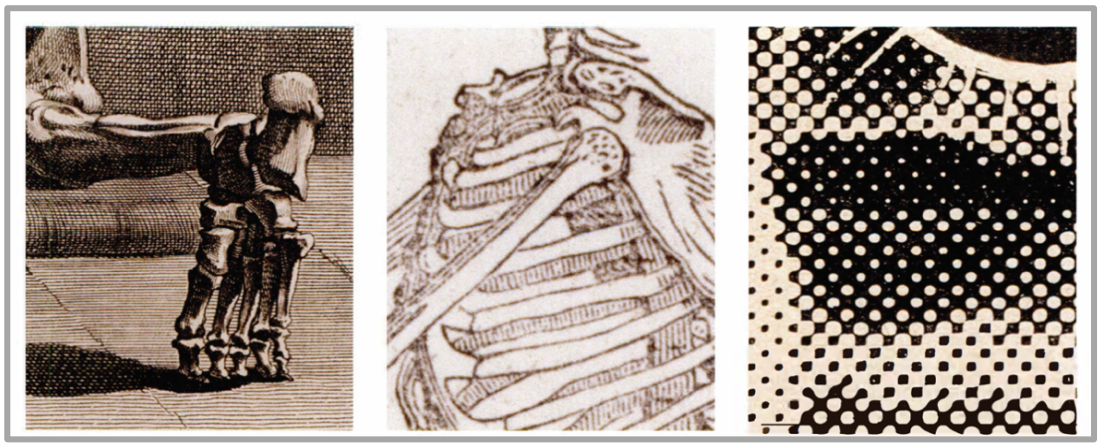

Görsel:72 a. Bakır gravür (etching/asit indirme) b. Ağaç oyma c. Halftone



Görsel:73 Anatomist Francesco Bertinatti'nin dersi. Teknik; Litografi, Sanatçı; Paolo Morgari "Elementi di anatomia fisiologica applicata alle belle arti figurative" 1837-1839. National Library of Medicine.

Bakır Gravür (Aside Yedirme-Etching) Tekniğinde; genellikle bakır veya çinko bir plaka ince, asit geçirmez bir kaplama ile kaplanır. Kaplanmış metal plakaya bir kazıma iğnesi (büren) ya da sivri uçlu aletler ile kaplamayı kazıyarak desen çizilir. Daha sonra plaka asit banyosuna batırılır. Kaplamanın kazındığı desenli bölgeleri asit yemeye başlar ve plaka yüzeyinde çukurlar oluşur. Plaka aside ne kadar uzun süre maruz kalırsa, yeme (aşınma) o kadar derin ve çizgi daha güçlü olur. Gravürlerin görünümü genellikle özgür ve kendiliğindendir, ancak bazen gravürün (kuru kazıma) usulünü taklit edebilir. Tamamıyla mürekkeplenen bakır levha silinerek temizlenir, bu esnada asidin oyduğu çizgiler mürekkebi almış olur. Levha üzerine kâğıt yerleştirilip baskıya maruz bırakıldığında kalıpta mürekkebi gizlemiş olan asidik çizgi çukurları mürekkebi kâğıda aktararak görüntüyü aktarmış olur.

Kabartma Yarım Ton (Relief halftone/photoetching); endüstriyel bir fotoğrafla oyma biçimidir. İlk olarak sanat eseri bir nokta ekran aracılığıyla fotoğraflanır. Üzeri ışığa duyarlı jelatin ile kaplı bir çinko plaka ile negatif ışığa tutulur. Resim artık nokta desenine dönüştürülmüştür. Çinko plaka üzerindeki jelatin, tarama şeklindeki negatif aracılığıyla ışıkla duyarlı hale getirilir ve jelatin yıkanır. Duyarlı hale getirilmiş alan daha sonra aside dirençli mumsu bir maddeyle kaplanır; plakanın geri kalanı oyulur, böylece nokta deseni kabartma olarak görünür. Görüntü daha sonra mürekkeplenebilir ve kâğıda basılabilir.

2.6. MEDİKAL İLLÜSTRASYONA KATKIDA BULUNAN ÖNEMLİ İLLÜSTRATÖRLER

Tıp bilimi, bir çok farklı toplum ve kültür tarafından derlenen birikim sürecinin sonucunu ve halihazırda devamını kapsamaktadır. Tıbbi konuların görselleştirilmesinin, alandaki bilgi birikiminin daha anlaşılır olmasına katkısı farkedildiğinden bu yana metinlerin tek başına kullanılması imkânsız hale gelmiştir. Bu durumun doğal sonucu olarak tıbbi illüstrasyon da tıp bilimine paralel olarak gelişmiştir. Fakat bilimsel araştırmalarla beraber asıl olarak tıbbi illüstrasyonun yapımı, Rönesans döneminde sanatçıların tıp çalışmalarında insan bedeninin bilinmeyenlerini kavramak ve resmetmek üzere hekimlerle işbirliği başlamıştır

15. Yüzyılda diseksiyon uygulamaları ve araştırmaları ile başlayan, tıp ve sanat bileşiminde gerçekleşen tıbbi illüstrasyonun gelişimi birçok hekim sanatçı ve tıbbı

illüstratörlerin sunduğu katkılarla günümüze kadar gelmiştir. Bu süreçte, onların üstün yetenekleri sayesinde disseke edilmiş anatomik preparatların gerçekçi illüstrasyonları yapılmış (Yılmaz ve Mesut, 2008: 78), dönemlerin sunduğu zor şartlar altında bile, insan vücudu üzerine gerçekleştirdikleri tıbbi ve görsel çalışmalarla tıbbi illüstrasyona yaptıkları katkılardan dolayı isminden söz ettirmiş ve literatürde tespit edilen bazı önemli hekim sanatçılar olarak ön plana çıkmışlardır. (Dursun, 2019: s. 51-52)

2.6.1. Max Brödel ve Medikal İllüstrasyon'un Kurumsallaşması

1870'de Almanya'da doğan Max Brödel, 1884 yılında Leipzig Güzel Sanatlar Okuluna kayıt olur ve resim alanında ilerlemeye başlar. Akademiden mezun olduktan sonra Fizyoloji Enstitüsünün yöneticisi ve aynı zamanda böbrek ve böbrek fonksiyonu anlayışını önemli ölçüde geliştiren Leipzig Üniversitesinde Profesör olan Dr. Carl Ludwig için anatomi ve histoloji içerikli görselleştirmelerle tıp konulu çizimler yapmaya başlamıştır (Crosby & Cody, 1991).

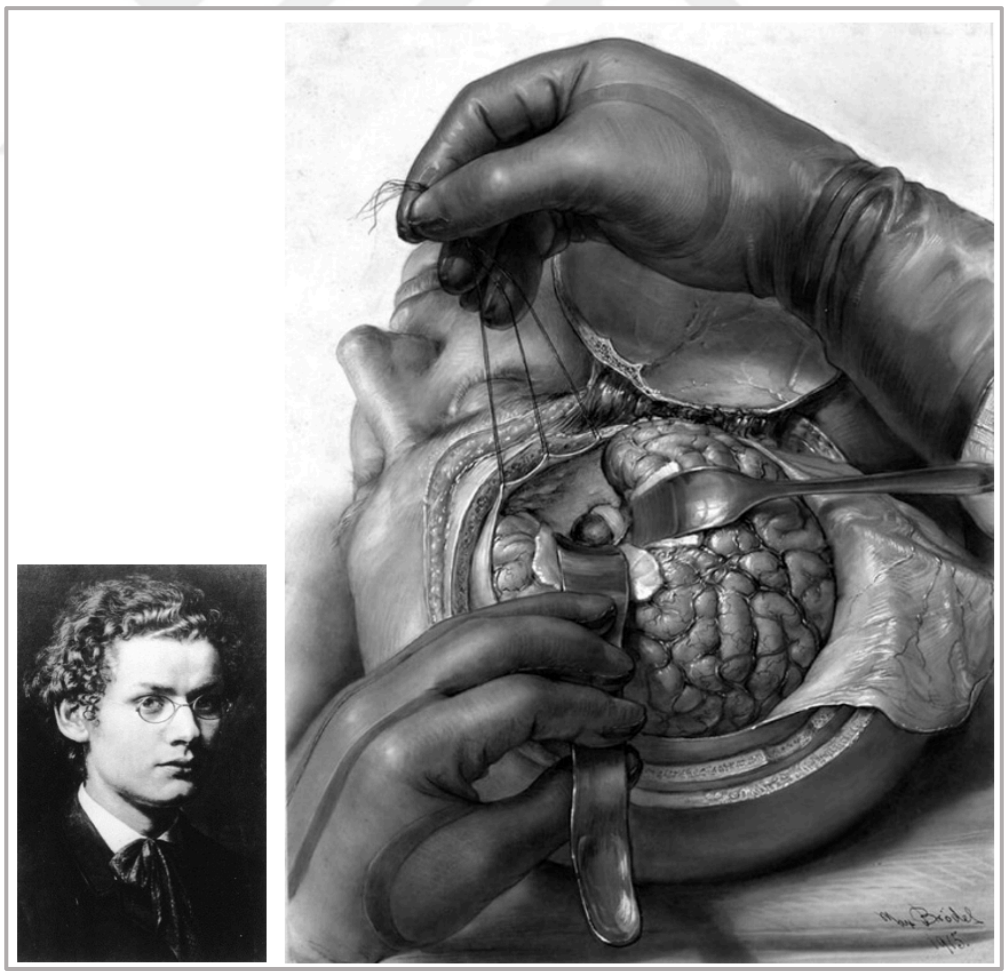

Görsel: 74 Max Brödel (1870-1941) , Hypofiz katmanları. Karbon tozu tekniği (1915)

Dr. Ludwing, Brödel'i gelecek vadeden Amerikalı bir anatomist ve fizyolog olan Dr. F. Paine Mall ile tanıştırarak yeni bir ufuk açmıştır. 1893 yılında Ludwing hayatının sonuna geldiği zaman Mall, Brödel'e Baltimore'daki 'Johns Hopkins Üniversitesi Tıp Fakültesi'ne katılması için teklifte bulunur. Böylece Brödel, 1894'de Almanya'dan ayrılarak Baltimore'daki 'Medical School of Johns Hopkins University'e gider. Brödel'in buradaki rehberi, Jinekoloji kürsüsü şefi ve üroloji alanına özel ilgi duyan Jinekoloji profesörü Dr. Howard Atwood Kelly olur (Crosby & Cody, 1991: s. xii).

İllüstrasyon çalışmalarında, donmuş kesit, kadavra gibi orijinal materyaller kullanan Brödel'e göre medikal illüstrasyon hem sanat hem de bilimin bir parçasıdır. Danışmanı olan Kelly, Brödel'den; bir resim konseptinin gerçeği ve plastik detayların yanında önemli olan her şeyi içinde barındırdığını öğrenmiştir.

İyi bir tıbbi illustratör olmak için; öncelikle iyi bir anatomist olunması gerektiğini ve çizimlerin formalarının ve yapılarının öğrenilmesinin zorunlu olduğunu söylemiştir. Böylece cezbedici bir illüstrasyon yapmak için gerekli olan şeyi; "Sanatçı, konuları derinliğine bilmeli, gözlerini kapattığında, resmin berrak bir şekilde aklında var oluşunu görmeli, kağıdının üzerine bütün imgelerini, ikna edici gerçekliği ve özgünlüğüyle illüstrasyonunu ortaya koyabilmelidir." diyerek, bunun tıbbi illüstrasyon yapmanın en iyi yolu olduğunu vurgulamıştır (Brödel, 1941: s. 669).

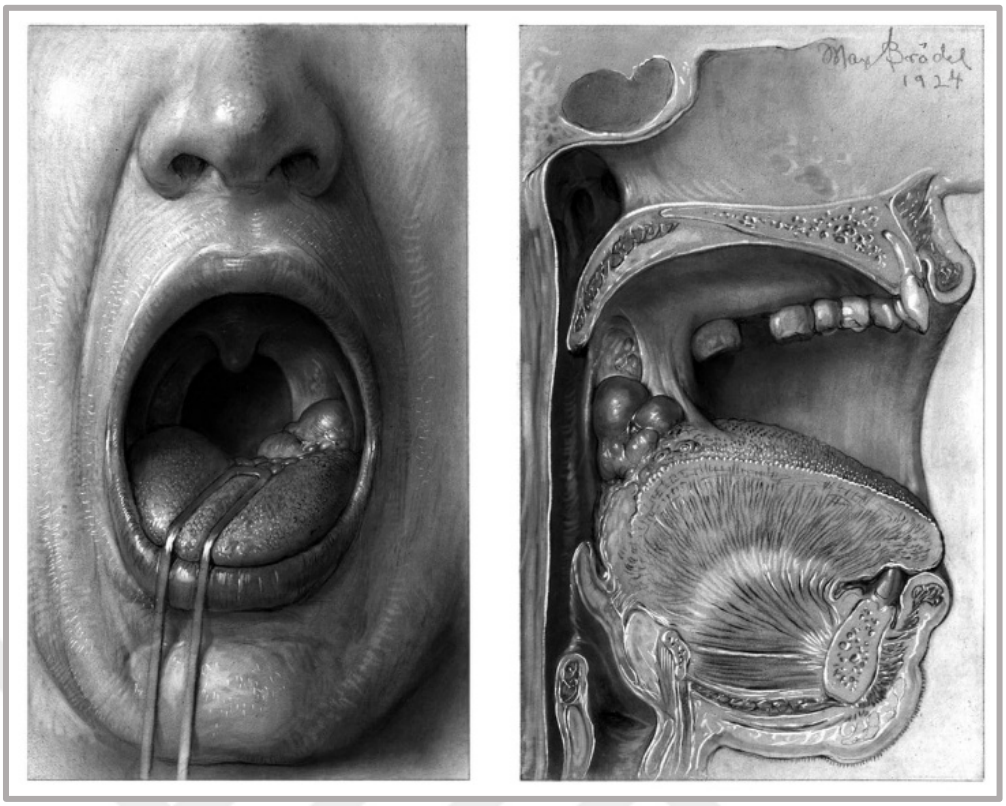

Görsel : 75 M. Brödel, Dilin Kökünde Fibroma, karbon tozu tekniği, 1924

Medikal illüstrasyon için kağıt, çizim araçları ve içinde anatomi parçalarının sergileneceği ortamın en uygun ortam olduğunu söyler. İlk dönemlerinde mürekkep ve kalemin teknik ve uygulama açısından doğru yöntem olduğunu düşünse de daha sonra bu tekniklerin canlı dokuların özelliklerini ve yapısal farklılıklarını yeterince öne çıkaramadığı düşüncesiyle kendi oluşturduğu 'Karbon Tozu Tekniği' olarak bilinen 'Halftone' metodu ile çalışmalarına devam eder (Brödel, 1941: s.670). Bu teknikte ilk olarak, tebeşir veya kaolin[6] ile kaplı ağır bir kâğıt hazırlayarak işe başladığı daha sonra, aydınger kâğıda çizdiği bir görüntünün genel formunun izini bırakarak onu ağır kâğıda temas ettirmiştir. Daha sonra kuru bir fırça ile sanki resim yapıyormuş gibi ana hatların üzerine karbon tozunu ince bir şekilde koymuştur. Bu işlem zengin bir derinlik hissi yaratmasına yol açmıştır. Çalışırken, bir silgiyle karbon tozundaki parlak alanlar oluşturmuş, gerektiğinde bir neşter kullanarak belirli ayrıntıları kazımış ve siyah suluboya veya karbon kalemle koyu olması gereken çizgileri koyulaştırmıştır. Karbon tozu tekniği olarak sunduğu bu teknik uzun bir süre en popüler teknik olarak kullanılmıştır (Middelton,2021: sciartmagazine.com).

[6] Killerin veya feldispatın doğal ayrışmasından kaynaklanan ince, yumuşak beyaz bir kil. Porselen ve çini yapımında, kağıt ve tekstillerde dolgu maddesi olarak ve tıbbi emicilerde kullanılır.

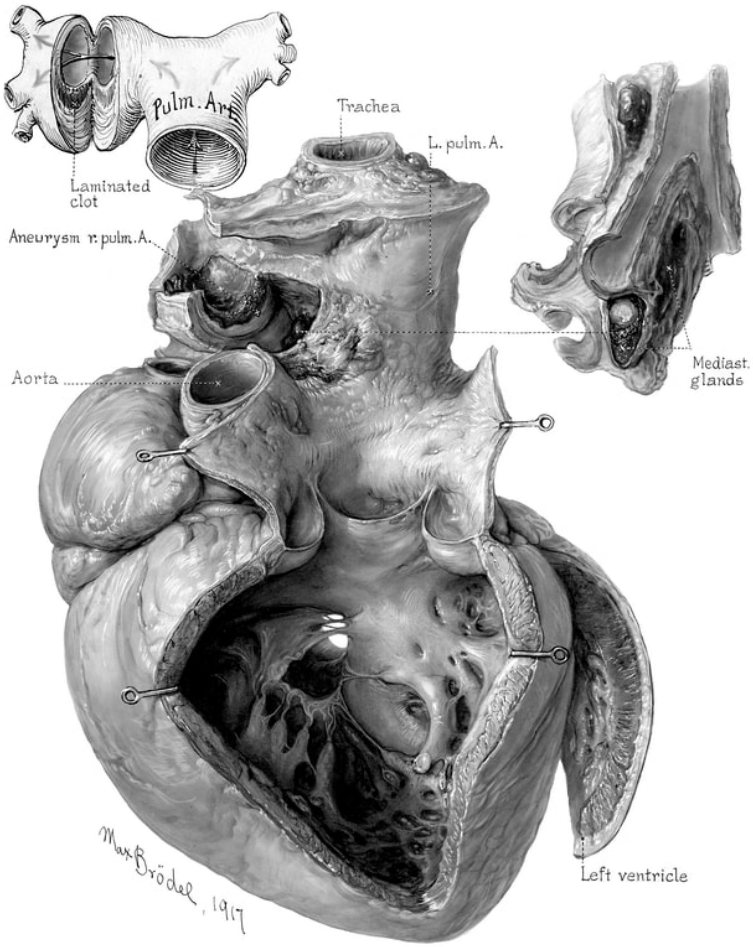

Görsel 76: M. Brödel, Pulmoner Anevrizma, 1917

Bu teknik görsellik açısından çok etkilidir ve diğer illüstratörler tarafından hızla benimsenir fakat Netter'e göre; bu metodunu benimsemiş görünen bazı sanatçılar, tekniği saplantı haline getirmişlerdir. İyi bir medikal illüstrasyon yapmanın öncelikle konunun özünü göstermek olması gerçeğini ıskalayarak sadece bu tekniği kullanır olmuşlardır (Netter, 1957: s. 364).

Lees'in Brödel'den aktardığına göre; "Bir resmi tasarlamanın tek yolu, zihin bir nesnenin anlamını kavrayana kadar kâğıt ve kalemi kendi haline bırakmaktır...tıbbi bir nesneyi kopyalamak medikal illüstrasyon değildir. Kamera iyi kopyalar ve genellikle göz ve elden daha iyi kopyalar...tıbbi çizimde tam kavrayış, uygulamadan önce gelmelidir."(Lees, 2011: https://gazette.jhu.edu.) Modern tıbbi illüstrasyonun babası olarak kabul edilen Brödel, zihninde tam bir resmini oluşturmadan önce, her tıbbi örneği mikroskop altında düşük güçte (x40 büyütme), orta güçte (x100 büyütme) ve yüksek güçte (x400 büyütme) incelediği yoğun gözleme dayalı tekniği geliştirmiştir (Middelton, 2021: https://www.sciartmagazine.com). Bu sayede elleriyle dokunduğu

konunun tüm dokularına, yapılarına, mat ya da parlak görünümlerdeki detaylarına gözleriyle de dokunmuştur.



Görsel 77: Max Brödel, 1917 JHU stüdyosunda

Patolojiyi ve insan anatomisini açıklamanın ve kanıtlamanın ancak iyi bir illüstrasyon ile mümkün olduğunu düşünen Brödel, çizerlerin konuyu her bir bakış açısıyla kavramak zorunda olduklarını düşünmüş, düşünsel bir imge olarak şekillendirdiği bilgilerini üst üste koyarak, gelecekteki çizimlerinin planlanmasını da sağlamıştır. Medikal illüstrasyonda asıl olanın illüstrasyonun çizim aşamasından önce düşünsel kurgu ve kompozisyonu tamamlayıp daha sonra çizim aşamasına geçilmesi gerektiğini belirtir. (Hosp, 1993, s.65-109).

Yaptığı araştırmaları sayesinde illüstrasyonlarını geliştiren Brödel, tıbbi illüstrasyon teknikleriyle ilgili şu açıklamada bulunur;

> "Teknik, bir seçim meselesidir. Yarım ton, sulu boya, yağlı boya, kara kalem, kurşun kalem, mürekkep ya da bunların kombinasyonu olan bir teknik. Unutulmamalıdır ki, teknikte artistik duygu, doğru teknik ressamlık, zarafet ve hız, nispeten bir dereceye kadar önemsizdir. Resmin uygulanması değil planlanması ve bilimsel olayların kaydedilmesi onu daha paha biçilmez yapar (Cullen, 1945: s.21)."

Johns Hopkins'te 17 yıl boyunca resim yapmaya devam eden Brödel, Dr. Kelly'nin jinekoloji ve böbrek, üreter ve mesane hastalıkları üzerine yazdığı ve ortak yazar olduğu kitaplar için binlerce illüstrasyon üretmiştir. 1910'da, Brödel 40 yaşında

ve tıbbi illüstratörlük kariyerinin zirvesindeyken, Dr. Kelly emekli olmuş ve sanatçının 357 illüstrasyonunu içeren son yayınını tamamlamıştır. Bu iki insan birlikte bilimsel illüstrasyonun yönünü ve seviyesini değiştirmişlerdir. Kelly'nin emekli olmasıyla onun için istihdam edilen Brödel'in finansmanı da sona ermiştir. Ancak Johns Hopkins Üniversitesi'nde yaptığı illüstrasyonları ile çalışmalarının popülaritesi artan Brödel, Amerika'nın en iyi özel kliniklerinden biri olan Mayo Clinic kadrosuna katılmak üzere acil bir davet almıştır (Middletan,2021: https://www.sciartmagazine.com).

Çalışma arkadaşı Cullent'in çabaları ve sponsor bulmasıyla Mart 1911'de Johns Hopkins Üniversitesi Uygulamalı Tıbbi Bilimler Sanat Departmanını kurar. Bu departman medikal illüstrasyonun geleceği için örnek oluşturan bir kuruluş olmuştur, 30 yıl boyunca direktörlük yapan Brödel, 200'den fazla medikal illustratör yetiştirmiştir (Cullen, 1945: s. 5).

Lees, Brödel'den en çok sevdiğim alıntı; "zihin nesnenin anlamını kavrayana kadar kağıt ve kalemi kendi haline bırakın…tıbbi illüstrasyon güzel bir resim çizmek değildir. Sadece bilimi bilmek değildir. Bilim ve sanatı alıp iletişim kurmak için birleştirebilmektir. Bugün de bunu yapmaya devam ediyoruz." (Lees, 2011: https://www.gazette.jhu.edu.)



Görsel 78: Max Brödel'in (solda siyah giyinmiş) 1917'de Johns Hopkins'deki Hunterian Binasının birinci katındaki sınıfında öğrencileriyle birlikte fotoğrafı. Arka duvar, öğrenciler için referans olması açısından anatomik tablolarla kaplanmıştır. Bu orijinal sınıfta, yaklaşık bir düzine öğrenci ve sıralarının yanı sıra anatomik örneklerin ve modellerin saklandığı dolaplar görülmektedir. JHU kütüphanesi arşivinden

1911'de Brödel'in yönetiminde açılan bölüm dünyadaki ilk medikal illüstrasyon programıdır. Öğrencilerde aradıkları kriterleri Brödel, Johns Hopkins'e verdiği bir bültende şöyle tanımlar; bölüme hem erkek hem de kadın olmak üzere beş öğrenci, "konuyu kelimelerle değil, resimlerle incelemek" için kaydolur. Brödel, öğrencilerinden her çizime diseksiyon odasında başlamalarını, anatomik ve histolojik bilgileri "kendi elleriyle, yavaş ve kapsamlı bir şekilde" kavramalarını, boyut ve derinlik algısı kazanmalarını ister. Ancak o zaman kâğıda kurşun kalem koymalarına izin verecektir. Brödel'in açtığı bu programın amacı, sanat ve tıp arasındaki uçurumu kapatmak ve gelecekte tıp dergilerini ve kitaplarını resimlemek için yeni nesil sanatçıları eğitmek ve onları, kendi kendini yetiştirmiş atalarının yıllarca süren deneme ve hayal kırıklıklarından kurtarmaktır (Middleton, 2021: https://www.sciartmagazine.com.)

Gürbüz'ün Lewis ve Dandy'den aktardığına göre; O sadece uzman bir öğretmen değil aynı zamanda muhteşem bir eğitmendir. Brödel: "Bir konuyu bir öğretmen tarafından öğrenmekten daha iyi bir yol yoktur." demiştir. Brödel'in program için adaylardan beklentisi sadece teknik ve yetenek değil, akılcı çalışma yetenekleri ve doğru bir gözlem olarak bilinmektedir. Program kurulduğunda öğrenciler patoloji kadar histolojiyi, anatomiyi iyi bir biçimde anlamış ve mükemmel bir bilgi birikimi oluşturmuşlardır (Gürbüz, 2016: s. 96)

Johns Hopkins'e yazdığı bir bültende; "Benim tarafımdan, enjeksiyon, diseksiyon, donmuş kesit veya rekonstrüksiyon yoluyla orijinal çalışma olmadan hiçbir çizim yapılmadı," şeklinde çalışma sistematiğini tanımlayarak, laboratuvar ve sanat atölyesi disiplinlerinin ne şekilde kullanılması gerektiğine kılavuzluk eder. Bununla beraber önemli bir sanatçı, anatomist, araştırmacı ve eğitmen olarak, tıbbi ve cerrahi tekniklerde görsel imajların önemini vurgulayarak, medikal illüstrasyonun bir bilim dalı haline gelmesini sağlar (Middleton, 2021: https://www.sciartmagazine.com.)

Brödel'in amacı, zamanının tıbbi literatürlerine göre geliştirdiği illüstrasyonları ile arşiv oluşturmak, daha fazla sanatçıyı bilime ve daha fazla tıp insanını da sanat öğrenmeye teşvik etmektir (Brödel, 1941: s. 668). Çalışmalarında, görüntünün derinliğini ve boyutunu arttıran, vurgu, gölge ve doku zenginliklerini, geliştirdiği tekniği sayesinde fotoğraf gibi gerçekçi ve özgün şekilde resmetmiştir. Alanın ihtiyaçlarına yönelik eksiklileri görmüş, öğrencilerin, anatomi, fizyoloji ve cerrahi

işlemler hakkında eğitilmeleri için eşsiz görsel materyalleri üretmiş, yarım Yüzyılı aşan sürede sayısız ders kitabı, makale ve reklamlarda tekrar tekrar başvurulan kaynak olmuştur (Hajar, 2011: s. 89). Brödel kuşkusuz, yaptığı katkılarla yeni bir alan açmış tıbbi illüstrasyonu, gelişimi için kurumsallaştırmıştır. Brödel, yeterli tıbbi bilgiye sahip olmak ile sanatsal beceriye sahip olmak arasında bir denge kurarak medikal illüstrasyonda devrim yaratmıştır. "Olağanüstü tekniğinin yanı sıra, çok yönlü, öğretici resimlerle fikirlerini tanıtmış ve başarılı çalışmaları, pek çok tıp sanatçısının çalışmalarını etkileyerek, geçen Yüzyılın tıp ve cerrahi basılı yayınlarının resimlenmesine katkıda bulunmuştur." (Schultheiss, Jonas. 1999: s. 114).

Bölümün mezunları üniversitelerde, hastanelerde, araştırma enstitülerinde ve kliniklerde tıbbi illüstratör olarak devam etmiş olan Brödel'in kendi öğrencileri daha sonra 1945'te oluşan Tıbbi İllüstratörler Derneği'nin (Association of Medical Illustrator/AMI) kurucu üyelerinin büyük bir yüzdesini oluşturmuşlardır. 1941 ve 1952 yılları arasında, Brödel tarafından eğitilmiş illüstratörler, benzer tıbbi illüstrasyon programlarından Amerika Birleşik Devletleri ve Kanada'da sekiz tane daha kurup yönetmişlerdir ve bu programlar haeln devam etmektedir. Sağlık bilimlerinde artan iletişim ihtiyacı, daha sonra bölümde fotoğrafçılık, tıbbi maketler ve sergi üretimi konularında ek eğitimlere yol açtı. 1959'da bölüm, Tıbbi ve Biyolojik İllüstrasyon alanında Yüksek Lisans derecesinde eğitim vermeye başlamıştır.



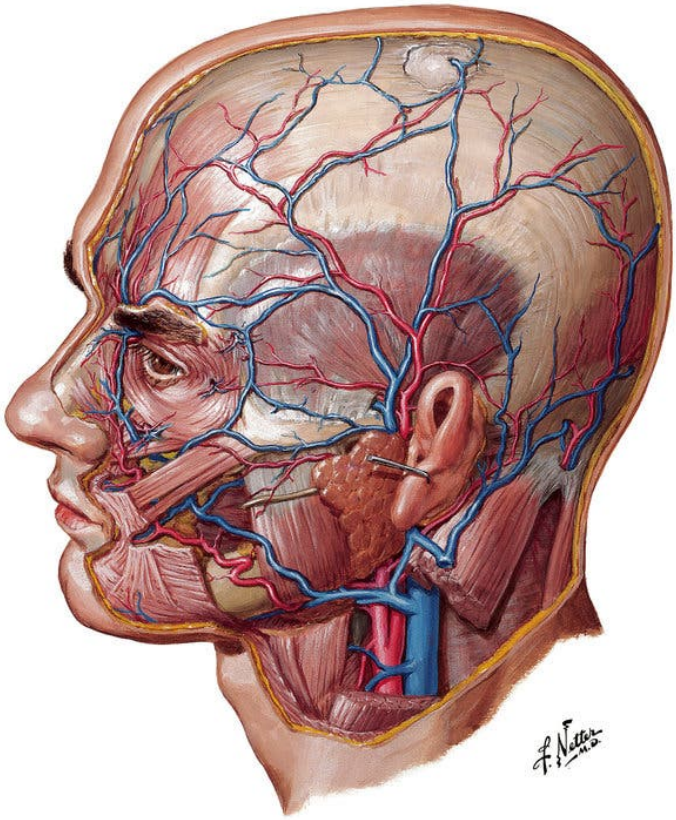

Görsel: 79 a) Frank H. Netter portresi b) "Atlas of Human Anatomy"den bir suluboya levha, yüz ve kafa derisinin damarlarını gösterir. Netter Images/Elsevier Inc.

Frank H. NETTER

Frank H. Netter 1906'da New York'ta doğdu. 1931'de MD derecesini aldığı New York Üniversitesi tıp fakültesine girmeden önce Sanat Öğrencileri Topluluğu ve Ulusal Tasarım Akademisinde (National Academy of Design) sanat eğitimi almıştır, öğrencilik yıllarında yaptığı defter eskizlerini portfolyo gibi kullanarak tıp fakültesindeki profesörlerinin ve diğer doktorların, makalelerini ve ders kitaplarını resimleyerek gelirini arttırmıştır. 1933'te New York Üniversitesi Cerrahi Uygulama Birimi kurulduktan sonra ek iş olarak resim yapmaya devam etse de nihayetinde yaptığı çalışmaların güzelliği, kalitesi ortadadır ve resimleri için daha fazla talep almaya başlar, böylece sanata tam zamanlı devam edip hekimlik yapmaktan vazgeçmeyi seçmiştir (https://netterreference.com.).

II. Dünya Savaşı sırasında Birleşik Devletler Ordusunda hizmet verdikten sonra, Dr. Netter CIBA İlaç Şirketi (şimdi Novartis Pharmaceuticals) ile 45 yıl sürecek bir işbirliğine başlamıştır bu birliktelik dünya çapındaki doktorlara ve diğer tıp

uzmanlarına çok tanıdık gelen olağanüstü tıbbi sanat koleksiyonunun üretilmesiyle sonuçlanmıştır.

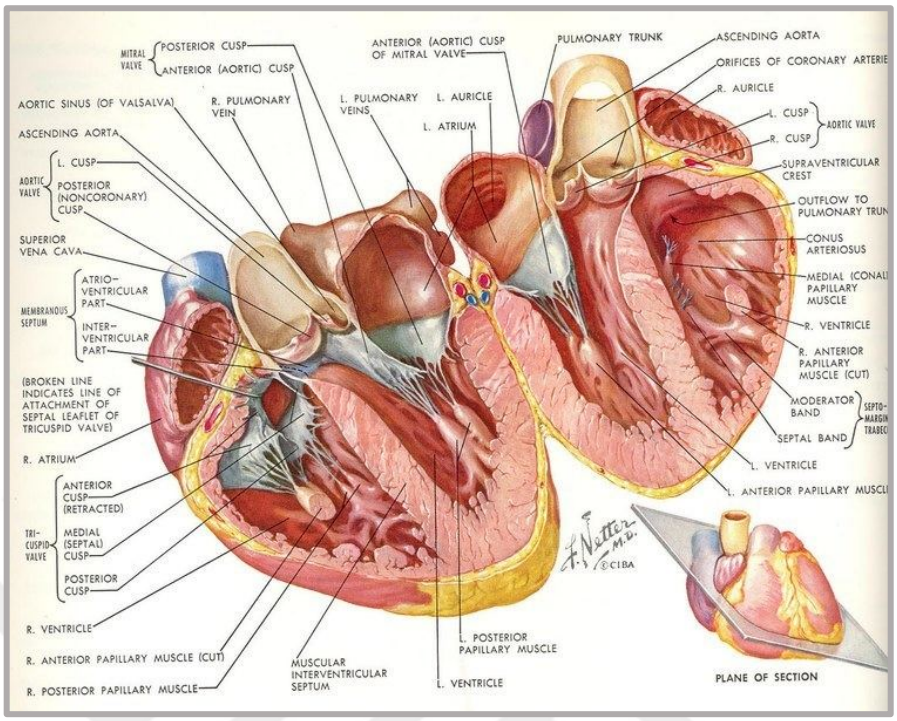

Görsel 80: Kalbin kesit görünümü

CIBA, kalp ilaç dijitalinin yeni bir formülünü geliştirmiştir. Hekim camiası için onu markalayacak bir tıbbi illüstratör'e ihtiyaç duymaya başladığında yine Netter'a başvurmuştur. Firmayı yaptığı çalışmalarla Netter temsil etmiştir. İnsan kalbinin tasvirini betimlemiş ve CIBA hekimlerden resim için sayısız talep almıştır (Scwan, 1988: s. 2). Netter, Ciba'nın sponsorluğu altında insan patolojisi ve insan anatomisine devasa bir illüstrasyon projesiyle başlamıştır.

Netter, 1940'lı yıllarda firma adına 'Clinical Symposia' serisi adıyla küçük fasiküller resimlemeye başlar, tıbbi, fizyolojik, anatomik bir olguya ya da belli bir hastalığa ayrılmış olan bu kitapçıklar ilaç firmasının dağıtım olanaklarıyla tıp dünyasına kısa sürede ulaşmıştır. Renkli ve gerçekçi görseller içeren bu kitaplar sadece yazılı olan literatürlere kıyasla çok daha çabuk kavranıp ve zevkle okunmuştur. Seri çok rağbet görünce firma bu kez bu çizimleri genişletip tasnif ederek 'CIBA Collection of Medical Illustrations' adı altında bir kitap serisi haline getirmiştir. Bu seri günümüzde 'Netter Atlası' olarak bilinir (Washko, 2006: s. 16).

Sanatı aracılığıyla insan vücudunun mimarisinin basit resimlerinden çok daha fazlasını yaratmış, iç içe geçmiş görüntüler ve ipuçlarından sahneler gösterip hepsini bir hikâye anlatmak için bir araya getirerek duyguyla anlatılan bir hikâyeleştirmeler sunmuştur. Bu yolla astım krizi geçiren bir kadının paniklemiş ifadesinden, kalp krizi geçiren orta yaşlı bir adamın yüzündeki yaklaşan kıyametin görünümüne kadar, görsel hikâye izleyicilerine empati kurma olanağı sunmuştur.

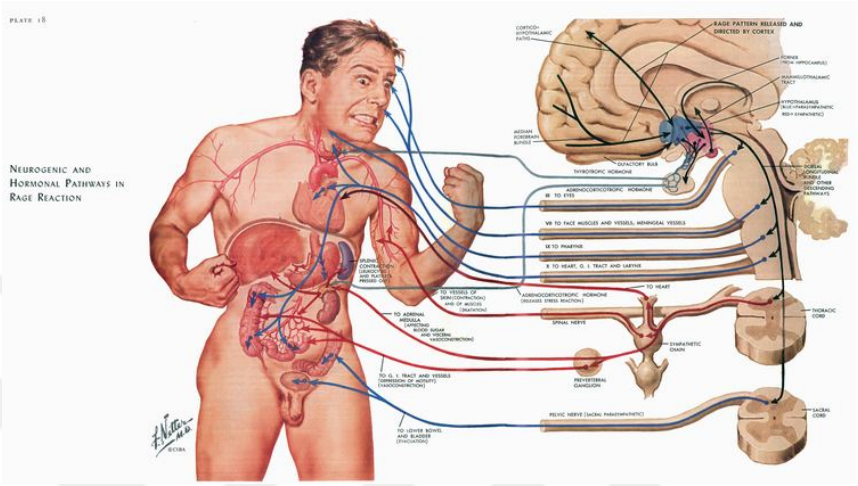

Görsel 81: Netter, Öfke reaksiyonunda nörojenik ve hormonal yollar

Resmi genellikle hızlı bir şekilde ince kağıt mendil üzerine çizer ve grafit transfer kağıdı kullanarak resmi illüstrasyon panosuna aktarırdı. Ardından, ustaca fırça darbeleriyle, en koyu renklerden başlayarak, bir sonraki açık tonları ve ardından bir sonraki açık tonları ekleyerek ve resim ortaya çıktıkça bir sonraki açık tonla devam ederek boyayı bırakırdı. Muhteşem çizimler ve etkin öğretim yardımcıları olan dramatik görüntüler yaratmıştır (Netter, Friedlaender 2014: s. 818). Büyük sanat yeteneğinin bir doktor olarak içgörüsüyle bir araya gelmesi ve buna paralel olarak renkli baskı sürecinin ilerlemesi, sağlık uzmanları ve bilim adamlarının yanısıra tüm insanlar için erişilebilir kılmış ve onu tıbbi illüstrasyonun ulaştığı zirveye yerleştirmiştir.

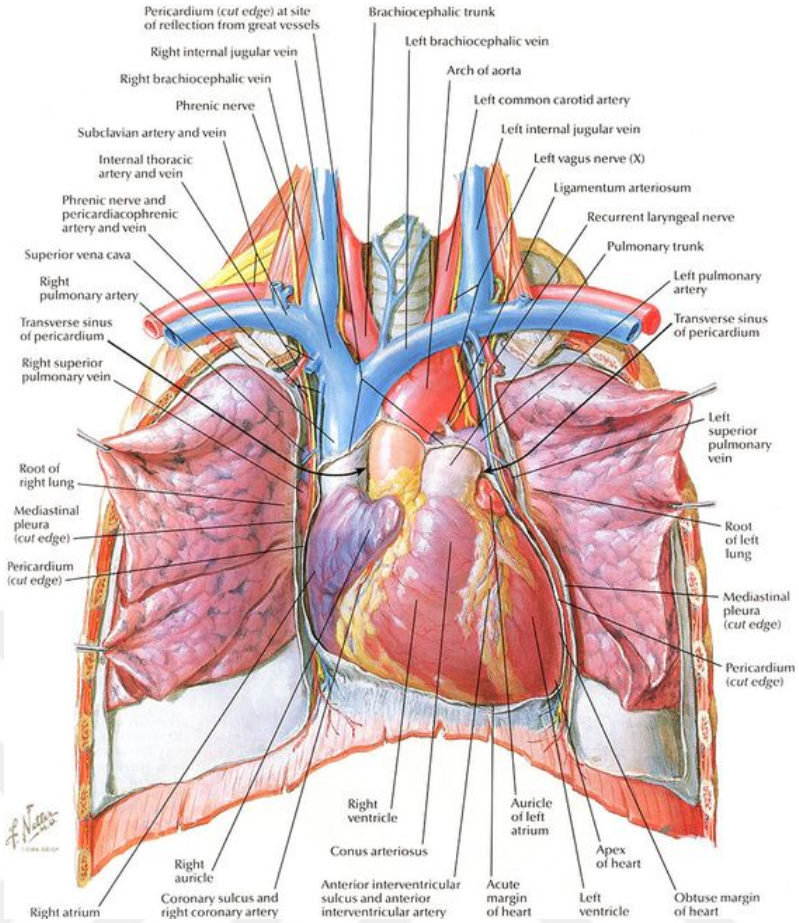

Görsel 82: F. Netter, Topografik Anatomi, Meme Bezi, Vücut Duvarı, Akciğerler, Kalp, Mediasten,

Dr. Netter'e göre: "Görünüşteki tuhaflık, tıbbi bir resim yapmanın en zor yanı onu çizmek değil, konunun en berrak şekilde ifade edilmesindeki yaklaşım, karar vermekteki bakış acısı, konsept ve planlanmasıdır." Buradan anlaşılmaktadır ki Brödel'de olduğu gibi Netter de illüstrasyonlarının doğruluk gücünü kâğıt üzerindeki fırça darbelerinden daha önce kurgulamaktadır.

Netter'e göre medikal illüstrasyonun başlıca üç fonksiyonu vardır;

Birincisi; Sahip oldukları düşünceleri açıklamak için bir konu üzerinde çalışan öğrencilere ve hekimlere yardım.

İkincisi; Yayınlanmış bir makalede, bir konferansta, özel bir görüşmede ya da bir derste diğerlerine düşüncelerimizi iletmeye yardımcı olması.

Üçüncüsü ise; Çeşitli yayımlarla veya kitaplarla nesiller boyunca görselleşmiş düşüncelerin korunmasına hizmet etmesidir (Netter, 1957: s. 86).

İyi bir tıbbi illüstrasyonun anatomide olduğu kadar, klinik bilgi ve fizyolojik fonksiyonları da içermesi gerektiğini savunmuş, anatomik yorumlarında sanat için geçerli olan esasları ve bilimsel klinik elementleri (böbrek, üreter ve idrar kesesi) illüstrasyonlarında olduğu gibi bütünleştirmiştir. Anatomi, klinik tıp ve fizyolojinin entegre olmasına öncülük etmiştir.

Netter'in üstün bir tıbbi çalışmasının ürünü olarak bilinen "The Netter Atlas of Human Anatomy" (Netter İnsan Anatomisi Atlası) önceki resimlerin bir araya getirilmesiyle 1989'da yayınlanmıştır. 4.000'in üzerinde tıbbi illüstrasyon içermekte ve 13 ciltlik bir seriden oluşmaktadır. "Sayfalarca bilgiyi, tıp öğrencilerine kısa sürede kazandıran bu görseller, çağlar öncesinden, Vesalius'dan gelen tıbbi çizim geleneğinde önemli bir gelişmeyi temsil etmektedir" (Efe, 2008: s. 61). Aynı zamanda onun bu estetik ve gerçekçi tıbbi illüstrasyonlarıyla sunduğu katkısı insan anatomisinin anlaşılmasındaki en etkili kaynaklardan biri olmuş bu sayede "20. Yüzyılın en büyük Tıbbi İllüstratörü" ve "Tıbbın Michelangelo"su olarak tanımlanmıştır.

Netter'in illüstrasyonları estetik açılardan takdir edilirken, aynı zamanda entelektüel birikim olarak da değerlendirilmektedir. Ne kadar güzel hazırlanmış olursa olsun, tıbbi bir konuyu açıklığa kavuşturmazsa, tıbbi illüstrasyon olarak bir öneminin olmadığı görüşünde olan Netter, "İnsanlar bir konuyu anlamışlarsa onu kafalarında üç boyutlu olarak hayal edebiliyorlar demektir." Şayet zihinde bir imaj oluşmuyorsa konu anlaşılmamış demektir (Sınav, 2008: s. 54) biçiminde de yorumlamıştır.

Yaptığı bu katkılar sadece yaşadığı Yüzyılı değil, günümüzü de etkilemektedir. Onun tıbbi illüstrasyonları yazılım teknolojisiyle iki boyutlu ve üç boyutlu olarak tıbbi eğitimlerin yanı sıra günümüz illüstratörleri tarafından yeniden üretimler için referans olarak kullanılmaktadır.

2.6.2. Türkiye'de Medikal İllüstrasyona Katkıda Bulunan Önemli İllüstratörler; Ahmet Sınav, Levent Efe ve TMİG Grubu

Tıbbi çizim ülkemizde (emekleme safhasında) halen çok fazla bilinmeyen bir profesyonel sanat olmakla birlikte bu alanda oldukça az gelişmelerin yaşandığı gözlenmektedir. Nedenleri arasında tıbbi illüstrasyonların maliyetinin yüksek olması ve profesyonel anlamda yetişmiş tıbbi illüstratör sayısının az olmasıdır. Bu noktada

Türkçe yazılmış tıp kaynaklarında kullanılan görsellerin az olması da bu durumu destekler niteliktedir. Ancak, konu kapsamında Yüzyıllar öncesine ait bazı Türkçe tıp el yazmalarındaki minyatür ve çizimleri günümüze dek ulaşmıştır. Bunlardan öne çıkan, zamanın Amasya Darüşşifasında Başhekimlik yapmış bir hekim olan Şerafettin Sabuncuoğlu'nun el yazmalarıdır. Söz konusu el yazmalarında resmedilen minyatür çizimlerle, günümüzde de olabilecek tedavi yöntemleri açıklanmıştır (Yıldırım ve Çağdır, 2008: 68). Ancak sonrasında tıp kitaplarında kullanılan tıbbi illüstrasyonların büyük bir kısmı yurtdışından tedarik edilmiştir.

Tıbbi illüstrasyon Yüzyıldan fazla bir süredir Batılı ülkelerde, özellikle de ABD üniversitelerinin lisans ve lisansüstü programlarında yer almakta (Seylan, 2016: s, 90) ve halende bu konuda çalışmalar yapılmaktadır. Ülkemizde ise son yıllarda tıbbi illüstrasyon adına birtakım adımlar atılmıştır. Bu adımlardan bir tanesi İstanbul Üniversitesi Cerrahpaşa Tıp Fakültesi'ne aittir. Tıbbi resimin önemini farkederek derslerinde kendi çizimlerini de kullanan Prof. Dr. Mehmet Yıldırım'ın öncülüğünde, profesyonel iki tıbbi ressamımız Dr. Levent Efe ve Prof. Dr. Ahmet Sınav'ın destekleriyle 2007 yılında bir "Tıbbi Resim Birimi" kurulmuştur (M. Yıldırım, 2008: s. 15). Bu birim tıbbi illüstrasyon adına Türkiye'de ilk kurulan birim olma özelliğine sahiptir. Ülkemizde tıbbi resmi tanıtmak geliştirmek ve bu konuda farkındalık oluşturmak için yeni kurulan "Tıbbi Resim Birimi" tarafından ve Dr. Levent Efe ile Dr. Ahmet Sınav'ın katılımlarıyla 2008 yılında "I. Cerrahpaşa Tıbbi Resim Günleri" adında geniş çaplı bir etkinlik düzenlenmiş, karma sergi ve Efe'nin yürüttüğü atölye çalışması gerçekleştirilmiştir.

Ayrıca, Ege Üniversitesi Bilgi ve İletişim Teknolojileri Uygulama ve Araştırma Merkezi'nde "Tıbbi Resimleme Birimi" kurulmuş ve bir süre hizmet verdikten sonra 2017 yılında kapatılmıştır. Diğer bir adım ise, On Dokuz Mayıs Üniversitesi Güzel Sanatlar Enstitüsü'nün girişimleriyle 2015'de Enstitü bünyesinde Tıbbi Resimleme Anabilim Dalı altında Tezli Yüksek Lisans programı açılmıştır. Bunlarla birlikte son zamanlarda ülkemizde tıbbi illüstrasyonun ilerlemesi adına bireysel çabaların dışında özellikle eğitim camiasında, üniversitelerin düzenlediği konferans, çalıştay ve tıbbi illüstrasyon sergileri gibi etkinliklerin yapıldığı gözlenmekte ve bu alana dikkat çekilmeye çalışılmaktadır. Günümüzde eksikliğini yeni yeni hissettiğimiz tıbbi illüstrasyonun ilk adımları gecikmiş adımlar olmasının yanı sıra ülkemizde halen

eksikliği söz konusu olmaya devam etmektedir. Bu bağlamda, Türkiye'de tıp tarihi boyunca her ne kadar bireysel gayretlenmeler olduysa da tıp ressamlığı kurumlaşamamıştır (Sınav, 2008: s. 57).

Ülkemizde profesyonel olarak bilinen iki önemli tıbbi illüstratör; Prof. Dr. Ahmet Sınav ve Dr. Levent Efe'dir. Profesyonel yaklaşımlar dışında ülkemizde doktorların bir kısmı eserlerine kendi çizimleri ile katkı sağlamaya çalışmaktadır (Anıl vd., 2008: s. 87). Prof. Dr. Ahmet Uğur Demir, Prof. Dr. Mehmet Yıldırım, Prof. Dr. Mustafa Aldur ve Uzman Dr. Ahmet Sadi Çağdır tıbbi illüstrasyon çizen tıp adamlarıdır. Ayrıca Merve Evren, Elif Ceren Çümen, Ebru Orallı ve Buket Serdar gibi tıbbi illüstratörler de günümüzde tıbbi illüstrasyon alanında uğraş vermektedirler (Yıldırım ve Çağdır, 2008: s. 73).

İlerleyen zamanlarda tıbbi illüstrasyonun önemi anlaşılacak ve bu alanda Türkiye adına tıbbi illüstratör sayısı artacaktır. Tıbbi illüstrasyon adına Cerrahpaşa Tıp Fakültesinde iki etkinlik düzenlenmiş ve Türkiye'nin her yerinden konuya ilgi duyan gerek alan içi gerekse alan dışı katılımcılar dinleyici ve uygulayıcı olarak yer almışlardır (Küçük, 2009: s. 131).

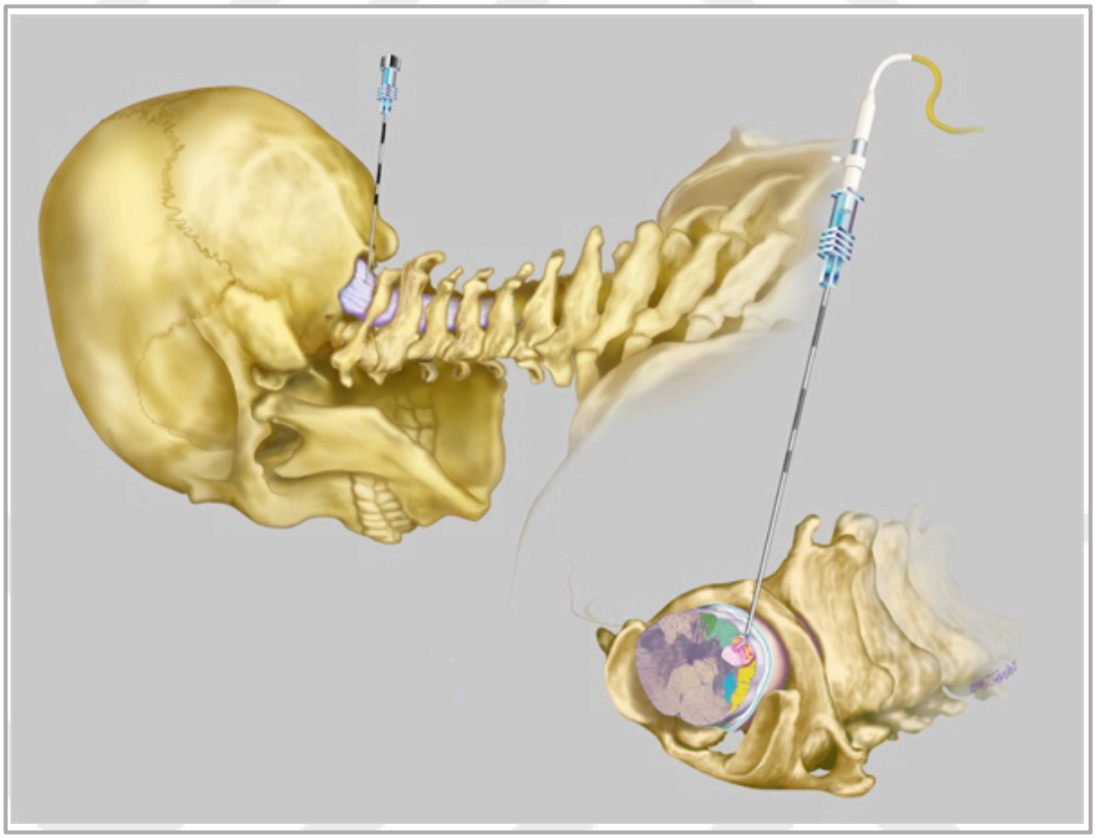

Görsel 83: Ahmet Sınav, Traktotomi işlemi

Ahmet SINAV, İnsan Anatomisi profesörü ve Kurul Sertifikalı tıbbi illüstratör olan Sınav, 1986 yılında Gülhane Askeri Tıp Fakültesi'nden yüksek lisans derecesini, 1987-1989 yıllarında ise Hacettepe Üniversitesi Tıp Fakültesi'nde anatomi eğitimi almıştır. 1998 yılına kadar GATA'da anatomi öğretmiş ve buradan emekli olduktan sonra ABD New York'ta Columbia Üniversitesi, College of Physicians and Surgeon Anatomy departmanında "Associate Research Scientist" ünvanıyla Klinik Anatomi dersleri vermiştir. Profesör olarak 3 yıl boyunca Augusta, Georgia Tıp Fakültesinde (MCG) çalışmış, tıbbi illüstrasyon öğrencilerine anatomi öğreterek makroskopik anatomi kursunu yönetmiştir. 2010 yılında Türkiye'ye dönen Sınav, Trakya Üniversitesi Güzel Sanatlar Fakültesi Dekanı ve aynı üniversitenin tıp fakültesinde 2014 yılına kadar tıp fakültesinde anatomi profesörü olarak çalışmıştır. Sınav 2001yılı itibariyle Tıbbi İllüstratörler Derneği'nin profesyonel üyesi ve 2010'dan beri de Tıbbi İllüstratörler Sertifika Kurulu (BCMI) üyesidir. 2013 yılında Gaziantep Sanko Üniversitesi Rektörlüğü'ne Kurucu Rektör olarak atanan Sınav, şu an İstanbul Bezm-i Alem Üniversitesi Temel Tıp Bilimleri Bölümü Anatomi Anabilim Dalı'nda görev yapmaktadır. Klinik anatomi, anatomik illüstrasyon ve internet tabanlı interaktif eğitim programları alanında birçok makale yazmış, seminer, konferans ve uygulamalı eğitimlerde eserler üretmiş olan Sınav, alandaki çalışmalarına devam etmektedir (Dursun, 2019: s. 68-69).

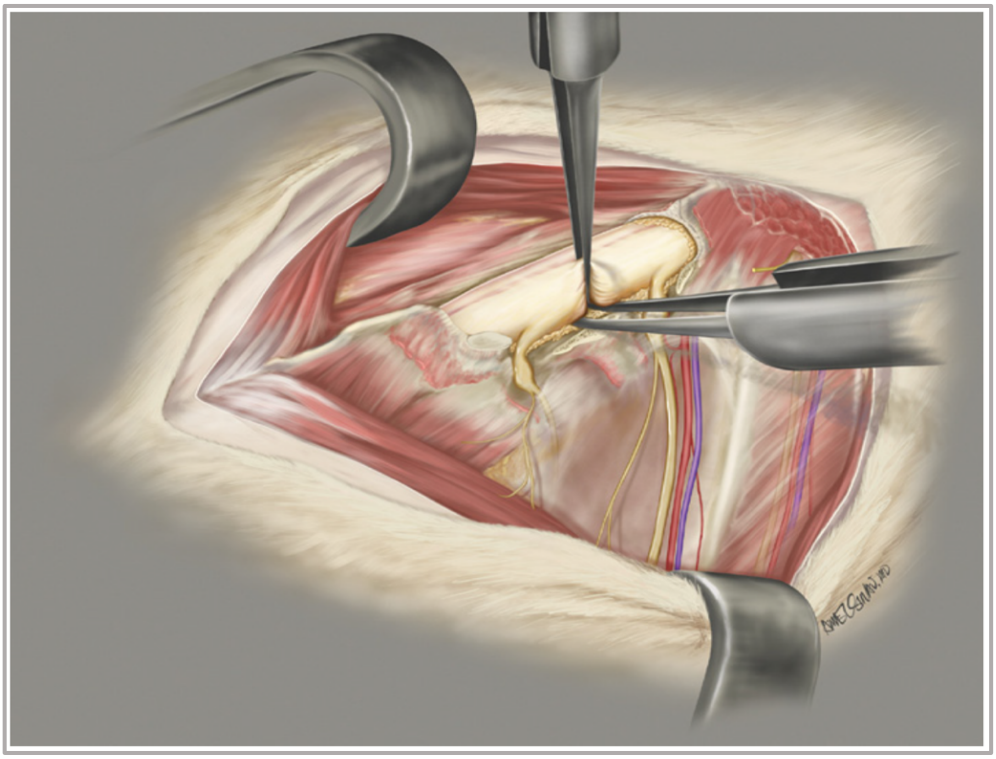

Görsel 84: Ahmet Sınav, Spinal Bypass cerrahisi

Levent EFE, Tıp eğitimini İstanbul Üniversitesi Cerrahpaşa Tıp Fakültesi'nde alan Levent Efe 1982 yılında mezun olmuş ve 1989 yılında Amerika'da Johns Hopkins Medical School'da tıbbi illüstrasyon eğitimi almış, sonrasında yerleştiği Avustralya Melbourne'da tıbbi illüstratör olarak dünya piyasasına hizmet vermeye başlamıştır (Dursun, 2019: 69).

Sayısız tıp kitabı, bilimsel makale ve tıbbi eğitim yayını için illüstrasyon ve animasyonlar yapmış olan Levent Efe, ağırlıklı olarak çalıştığı Cerrahi illüstrasyonu alanında uluslararası ödüller kazanmıştır (Hatun ve Efe, 2017: 2). Uluslararası platformda kendini kanıtlamış başarılı bir tıbbi illüstratör olarak, Tıbbı İllüstratörler Derneği'nin (CMI) sertifikalı ve Avusturalya İllüstratörleri'nin de (IA) üyesidir. Geniş bir tıbbi illüstrasyon arşivine sahip tıbbi illüstratör Efe, tıbbi illüstrasyon ve interaktif animasyon çalışmalarının yanı süre farklı illüstrasyon alanlarında da editöryal illüstrasyonlar üretmektedir. Levent Efe, Ahmet Sınav ve bazı tıp adamları tarafından ülkemizde tıbbi illüstrasyonun gelişimi adına, önemli adımlar atmışlardır.

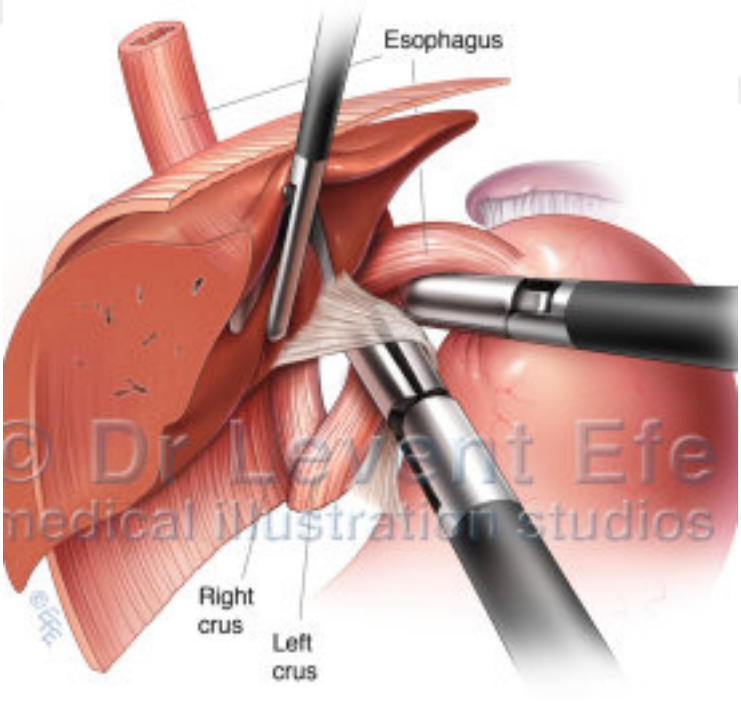

Görsel 85: Levent Efe, Nissen Fundoplication

2019 yılında Dr. Levent Efe'nin öncülüğünde oluşan Türk Medikal İllüstratörler Grubu (TMİG) dünyada benzeri olmayan bir eğitim ve paylaşım platformu haline

gelmiştir. Efe'nin davetiyle, dünya ölçeğinde çalışmalara imza atmış usta medikal görsel iletişimciler, bu platformda birikimlerini aktarmaktadırlar. Grup, Aralık 2022'de İstanbulda "Türk Medikal İllüstratörler Grubu, Uluslararası Sempozyum, İstanbul '22" başlıklı halka da açık olan etkinlikle, alandaki gelişmelerin paylaşımı ve medikal illüstrasyon sergisi ile ülkemizde bu disiplinin bilinirliği adına biraraya gelmişlerdir.

2.7. MEDİKAL İLLÜSTRASYON EĞİTİMİ VE EĞİTİM VEREN KURUMLARIN YAPISI

2.7.1. Medikal İllüstrasyon Eğitim Modeli

Çoğu tıbbi illüstratör, dört tıp fakültesinden birinden akredite ve bir yüksek lisans programından Yüksek Lisans derecesine sahiptir. Şu anda Amerika Birleşik Devletleri'nde ve Kanada'da her biri yılda 20 veya daha az öğrenci kabul eden üç akredite program bulunmaktadır. Bu programların müfredatları; Bütüncül insan anatomisi, Fizyoloji, Patoloji, Histoloji, Nöro anatomi, Embriyoloji ve Cerrahiyi içerir.

Günümüzde Kuzey Amerika'daki dört lisansüstü tıbbi illüstrasyon programı, Tıbbi İllüstratör için Akreditasyon İnceleme Komitesi'nin (ARC-MI) tavsiyesi üzerine Allied Health Education Program'ın (CAAHEP) Akreditasyon Komisyonu tarafından akredite edilmektedir.

Avrupa'da, Tıbbi İllüstratörler Kuruluşu[7] (Institute of Medical Illustrator/ IMI) ayrı bir akreditasyon programı yürütmektedir.

Tıbbi İllüstratörler Kuruluşu, tıbbi illüstrasyonun çeşitli disiplinlerini bir araya getirmek için 1968'de kurulmuş ve o zamandan beri IMI, mesleki standartları belirlemiş ve sürdürmüştür. Hem İngiltere'de hem de uluslararası alanda Klinik Fotoğrafçıları, Sağlık Hizmetleri Tasarımcılarını, Tıbbi Sanatçıları ve Klinik Video Yapımcılarını temsil etmektedir. IMI, konferanslar, kurslar, kaynaklar ve bölgesel

[7] Institute of Medical and Biological Illustration (IMBI)1968 de kurulur. 1989'da Institute of Medical Illustrators (IMI) olur. https://www.imi.org.uk/about/history-of-imi/ Erişim: 4 eylül 2022

toplantılar aracılığıyla tıbbi illüstrasyonu iyileştirmek ve geliştirmek için birlikte çalışan geniş yelpazeli bir profesyonel meslektaş ağı sağlamaktadır.

IMI, İngiltere'de Glasgow Caledonian Üniversitesi ile birlikte ilk Tıbbi İllüstrasyon Diploma programını başlatmış ve dünyadaki ilk Tıbbi İllüstrasyon BSc.[8] olarak doğrulanmıştır. Westminster Üniversitesi ile ortaklaşa Klinik Fotoğrafçılıkta ilk ve tek BSc'yi geliştirmiştir. Staffordshire ve Cardiff Üniversiteleri ile klinik fotoğrafçılık ve sağlık hizmetleri tasarımında yüksek lisans dersleri de geliştirilmiştir. Nitelikli üyeler, adlarından sonra MIMI[9] harflerini kullanma hakkına sahiptir.

IMI, üyelerine, işverenlere iyi kalifiye ve güncel personeli garanti eden bir Mesleki Davranış Kuralları ve Sürekli Mesleki Gelişim planı şemsiyesi sağlamayı amaçlamaktadır.

Programların yürütüldüğü üniversiteler ve bölümler şu şekildedir;

Kuzey Amerikadaki Medikal İllüstratörler Derneğinin (Associated Medical Illustrators AMI) akreditasyon programı yürüttüğü Master Dereceli Medikal İllüstrasyon Programları		
Üniversite	Yeterlik Seviyesi	Eğitim Süresi
Augusta University (önceki Georgia Regents University)	MSMI	2 yıl
Program Yön. **Bill Andrews**, MA, CMI, FAMI		
Department of Medical Illustration		
University of Illinois at Chicago	M.S.	2 yıl
Program Yön. **John Daugherty**, MS, CMI, FAMI		
Biomedical Visualization		
Johns Hopkins University School of Medicine	M.A.	2 yıl
Program Yön. **David Rini**, MFA, CMI, FAMI		
Program Department of Art as Applied to Medicine		
University of Toronto	M.Sc. BMC	2 yıl
Program Yön. **Jodie Jenkinson**, BA, MScBMC, PhD, FAMI		
Biomedical Communications BMC		
Rochester Institute of Technology	MFA	2 yıl
Program Yön. **Jim Perkins**, MFA, CMI, FAMI		
Department of Medical Illustration		

Görsel 86: Kuzey Amerikadaki Associated Medical Illustrators (AMI) nin akreditasyon programı yürüttüğü Master Dereceli Medikal İllüstrasyon Programları

[8] Bachelor of Science (B.Sc.), üniversite lisans derecesi. Avrupa Birliği ülkelerinde bu eğitim liseden sonra 3 yıl yüksek eğitimle, Amerika'da ise 4 yılda edinilir.
[9] MIMI: Member Institute of Medical Illustrators

Avrupadaki Institute of Medical Illustrators (IMI) ayrı bir akreditasyon programı yürütmektedir. Akredite edilmiş Bilimsel ve Medikal İllüstrasyon Programları
Üniversite
Staffordshire University
The Graduate and Postgraduate certificates in Clinical Photography or Graphic Design for Healthcare
Cardiff University
The Postgraduate Certificate in Clinical Photography
University of Dundee
The MSc in Medical Art
University of Dundee
The MSc in Forensic Art and Facial Identification
Glasgow School of Art and Glasgow University
The MSc In Medical Visualisation and Human Anatomy
Medical Artists' Education Trust
The Postgraduate Programme in Medical Art
Johns Hopkins School of Medicine, Baltimore
The MA in Medical and Biological Illustration,

Görsel 87:Avrupadaki Institute of Medical Illustrators (IMI) ayrı bir akreditasyon programı yürütmektedir. Akredite edilmiş Bilimsel ve Medikal İllüstrasyon Programları. AMI resmi sitesindeki bilgilere dayanarak oluşturulmuştur.

Tıp Hazırlık Derslerinde, Biyolojik veya Bilimsel İllüstrasyonda Lisans Derecesinde Eğitim veren Programlar Bachelor's Degree Majors in Pre-Medical, Biological or Scientific Illustration
Üniversite
Buena Vista University
BA Scientific Illustration / Pre-Medical Illustration
Cleveland Institute of Art
BFA Life Sciences Illustration
Ferris State University / Kendall College of Art & Design
BFA Pre-Medical Illustration
Iowa State University
BA Biological and Pre-Medical Illustration
Lucerne University of Applied Sciences and Arts
BA Illustration Nonfiction
Northern Illinois University
BFA Illustration, concentration in Scientific Illustration
Johns Hopkins School of Medicine, Baltimore
The MA in Medical and Biological Illustration,
Northern Illinois University
BFA Illustration, concentration in Scientific Illustration
Oglethorpe University
BA Studio Art — Medical and Scientific Illustration Track
Rochester Institute of Technology
BFA Medical Illustration
Rowan University / Dept Radio, TV & Film
BFA Biomedical Art and Visualization
University of Florida, College of Liberal Arts & Sciences
BA or BS-Biological Illustration
University of Georgia / Lamar Dodd School of Art
BFA Studio Art with a Scientific Illustration
University of Zurich
BA Design, Scientific Visualization
Virginia Commonwealth University
BFA Communication Arts, concentration in Scientific Illustration
University of Florida, College of Liberal Arts & Sciences
BA or BS-Biological Illustration
University of Florida, College of Liberal Arts & Sciences
BA or BS-Biological Illustration

Görsel 88 : Tıp Öncesi, Biyolojik veya Bilimsel İllüstrasyonda Lisans Derecesinde Eğitim veren Programlar. AMI resmi sitesindeki bilgilere dayanarak oluşturulmuştur.

AMI'a göre, Master of Science in Biomedical Communications (MScBMC), Kanada'da ve Dünyada Disiplinlerarası, araştırmaya dayalı, eğitim modeli olarak tektir ve türünün dört akredite programından biridir. Bu iki yıllık profesyonel yüksek lisans programı, öğrencileri bilim, tıp ve sağlığın görsel iletişiminde kariyer için hazırlamaktadır.

Lisans Derecesi Bachelor's Degree Minors
Üniversite
Louisiana Tech University
VISTA (Visual Integration of Science Through Art) Center BS or BA, Pre-medical Illustration
Olivet College
BA Biological Illustration concentration
Savannah College of Art and Design
BA Scientific Illustration minor
University of Illinois at Chicago
BS Life Science Visualization minor
University of Southern California, School Cinematic Arts
BA Science Visualization minor
University of Toronto Mississauga
BS Biomedical Communications minor (biology department)
Virginia Commonwealth University
BS Scientific Illustration minor (for biology majors - pre-medical)

Bakalorya Sonrası Sertifikalar Post-Baccalaureate Certificates
Üniversite
California State University Monterey Bay
Graduate Certificate in Science Illustration (1 year)
California State University Long Beach
Biomedical Illustration Prep Certificate (30 units taken during 4-year BA or BS deg
Minnesota State University / Moorhead
Certificate Scientific Illustration
Rhode Island School of Design / Continuing Education
Certificate Natural Science Illustration (3 year)
University of Washington / Continuing Education
Certificate Natural Science Illustration (8 months)
University of British Columbia / Extended Learning
Certificate in Biomedical Visualization and Communication (1 year online)

Görsel 89: Lisans Derecesi/Bachelor's Degree Minors, Bakalorya Sonrası Sertifika veren programlar/Post-Baccalaureate Certificates. AMI resmi sitesindeki bilgilere dayanarak oluşturulmuştur.

Bachelor of Arts, kısaca BAveya AB diye anılan üniversite lisans derecesi. Yedi sanat dalı, fen bilimleri ya da her ikisi de bir lisans dersi veya programı için verilen bir lisans derecesidir. Sanat programlarının lisans programı genellikle ülkeye, kuruma ve özel uzmanlıklara, majörlere veya küçüklere bağlı olarak üç ila dört yıl sürmektedir.

Tıbbi illüstratörler ve animatörlerin genel çalışma alanları:	
Üniversite, akademik tıp merkezi	Yayın şirketi (kitaplar veya dergiler)
Hastane, klinik veya tıbbi araş. uyg. kurumu.	Tıp eğitimi şirketi
Dernek (ticaret veya toplum)	Bilim iletişimi veya animasyon stüdyosu
Yazılım / uygulama şirketi / AR/ VR / UX / UI	Reklam ajansı/Medikal Reklam Ajansları
Tıbbi hukuk veya hukuk firması	İlaç, cihaz veya biyoteknoloji şirketi
Veterinerlik eğitimi	Federal hükümet, askeri

Görsel 90: AMI resmi sitesindeki bilgilere dayanarak oluşturulmuştur.

Günümüzde profesyonel bir tıbbi illüstratör olmak için gerekli beceri ve bilgileri edinmenin kabul edilen yolu, tıbbi illüstrasyon eğitimi veren yüksek lisans düzeyinde bir eğitim programına katılmaktır. Mevcut küresel koşullar göz önüne alınarak bu eğitimlerin çevrimiçi yapılıp yapılamayacağı hâlihazırda tartışma ve inceleme konusudur. Amerika'da pazarın önemli bir bölümü, tıbbi uygulama hatası, kişisel yaralanma ve ürün sorumluluğu davalarında uzman tanıklığını desteklemek için ispatlayıcı kanıtlar üretmeye odaklanan tıbbi yasal (medical legal) illüstrasyona ayrılmıştır. Bazı tıbbi illüstratörler, adli rekonstrüksiyon, oftalmolojik illüstrasyon, belirli bir cerrahi uzmanlık veya protez yapımı gibi tıbbın belirli bir alanında uzmanlaşırlar, bazıları illüstratörler ise içerik uzmanı olarak ders kitaplarının veya dergi makalelerinin yazarları ya da ortak yazarlarıdır. E-öğrenme mobil uygulamaları, AR/VR platformları, karma gerçeklik simülasyonları, animasyonlar, oyunlar, öğretim platformları, Massive Open Online Course (MOOC) ve diğer uygulamalar oluşturmak için etkileşimli UX/UI tasarımında yetkin olanlara artan bir ihtiyaç görülmektedir.

Tıbbi illüstratörlerin tipik olarak deneyimledikleri çeşitli görevler nedeniyle, biyokomünikasyon endüstrisinin mevcut ihtiyaçlarını karşılamak için çok çeşitli sanat yöntemleri ve medya üretim becerileri sergilemeleri gerekmektedir. Bu yöntem ve beceriler, somut ortamlardaki ileri çizim, boyama ve heykel tekniklerinden, ticari ve grafik sanatın üretiminde yer alan işlevsel kavram ve tekniklere, durağan ve hareketli ortamlarda güncel bilgisayar grafiği becerilerine kadar uzanır.

Giderek artan sayıda tıbbi animatör, bilimsel hikâye ortaya çıkarken veri keşif sürecine rehberlik etmek için araştırma verilerini ve moleküler etkileşimleri analiz eden ve modelleyen araştırma laboratuvarlarında çalışmaktadır. Biyokimya, genomik ve hesaplamalı moleküler biyoloji alanındaki disiplinler arası bilgi, yakın etkileşimi mümkün kıldığından bilim insanı ile sanatçı arasındaki sınırları belirsizleşmektedir.

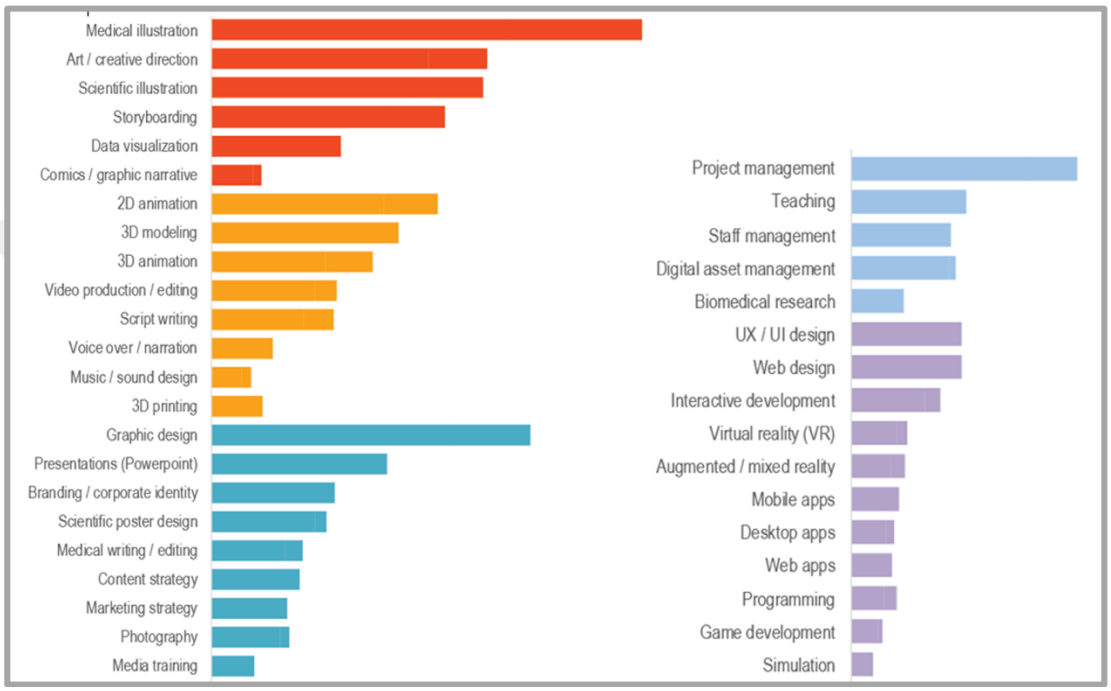

Görsel 91: AMI (Medikal İllüstratörler Derneği)'nin 2018 üye anketine göre Tıbbi illüstratörlerin üretim ve becerilerine dayalı görev yelpazesindeki çalışma alanları.

İnsanlar kendi bedenleri ve sağlık hizmetleri seçenekleri hakkında daha fazla bilgi talep ettikçe, hasta eğitimi ve sağlık okuryazarlığı girişimlerinde tıbbi illüstrasyonların ve animasyonların rolü tıp eğitimi ve halk sağlığını iyileştirmek için hayati önem taşımaya devam edecektir.

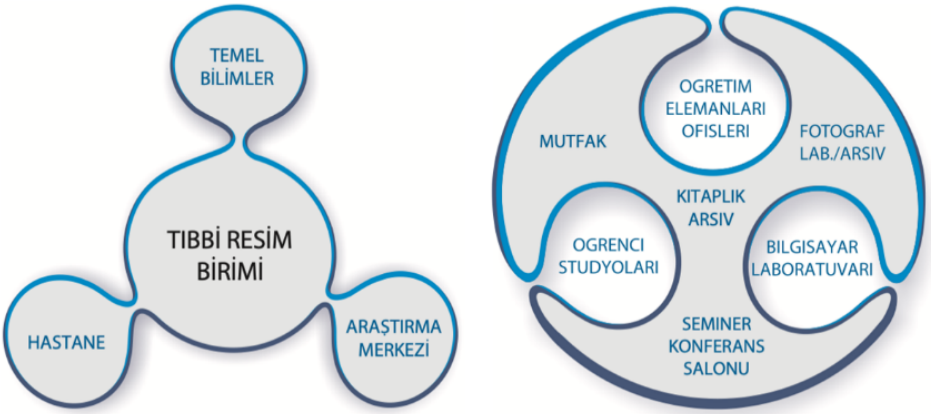

Görsel 92 : Medikal İllüstrasyon Eğitim Fiziki yapılanma modeli, University of Augusta, Medical College of Georgia referans alınarak oluşturulmuştur. Medical Illustration/Tıbbi Resim Yüksek Lisans Programı

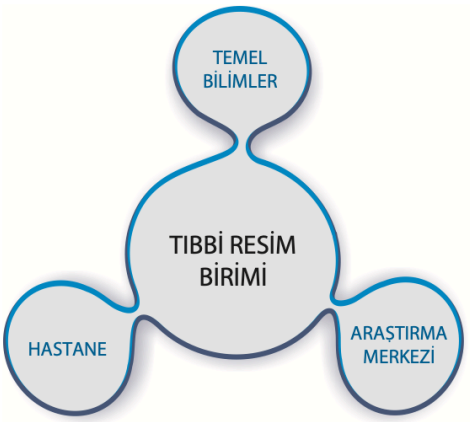

Tıbbi Resim Yüksek Lisans Programı

1. Yıl

Güz Dönemi: Tıbbi Resim Teknikleri IA
Elektronik Medya I
Gros Anatomi I *

Bahar Dönemi: Tıbbi Resim Teknikleri IB
Elektronik Medya II
Cerrahi Teknikler
Gros Anatomi II *

2. Yıl

Yaz Dönemi: Cerrahi Gözlem ve Taslak Cizim I
Tıbbi Resim Teknikleri IIA
Multimedya I

Güz Dönemi: Cerrahi Gözlem ve Taslak Cizim II
Tıbbi Resim Teknikleri IIB
Multimedya II
Uygulamalı Patoloji *

Bahar Dönemi: Eğitim Kaynakları Yönetimi
Problem Araştırması
Master Projesi

* Tıp öğrencileri ile birlikte alınır.

Görsel 93: University of Augusta, Medical College of Georgia müfredatına dayanarak oluşturulmuştur. referans alınarak oluşturulmuştur. Medical Illustration/Tıbbi Resim Yüksek Lisans Programı

İnsan genomundan en son robotik cerrahi tekniğe kadar, doğru ve etkili tıbbi illüstrasyona olan talep sürekli olarak genişlemektedir. Tıbbi illüstrasyonlar ve

animasyonlar, tıbbi, biyolojik ve ilgili bilgileri yaymak için kullanılan hemen hemen tüm medya ve pazarlarda görülmektedir.

Tıbbi illüstrasyonlar, basılı multimedya ve etkileşimli tasarımlar ve sergiler için yaygın ve tutarlı bir şekilde kullanılırken, özellikle animasyon içeren eğitimlerde de giderek daha fazla kullanılmaktadır. Tıbbi illüstratörlerin hepsi olmasa da çoğu, artık üç boyutlu olarak da çalışmakta, heykelsi anatomik öğretim modelleri ve müze sergileri ile simüle edilmiş tıbbi prosedürler için modeller ve hastalar için protez parçalar oluşturmada da oldukça aktif rol almaktadırlar.

Tıbbi illüstratörler tipik olarak deneyimledikleri geniş bir görev yelpazesi nedeniyle, biyokomünikasyon endüstrisinin mevcut ihtiyaçlarını karşılamak için çok çeşitli sanat yöntemleri ve medya üretim becerileri gerçekleştirmelidirler. Bu yöntem ve beceriler, somut ortamlardaki gelişmiş çizim, resim ve heykel tekniklerinden, ticari ve grafik sanatların üretiminde yer alan işlevsel kavram ve tekniklere, durağan ve hareketli ortamlarda güncel bilgisayar grafiği becerilerine kadar uzanır (Görsel 91).

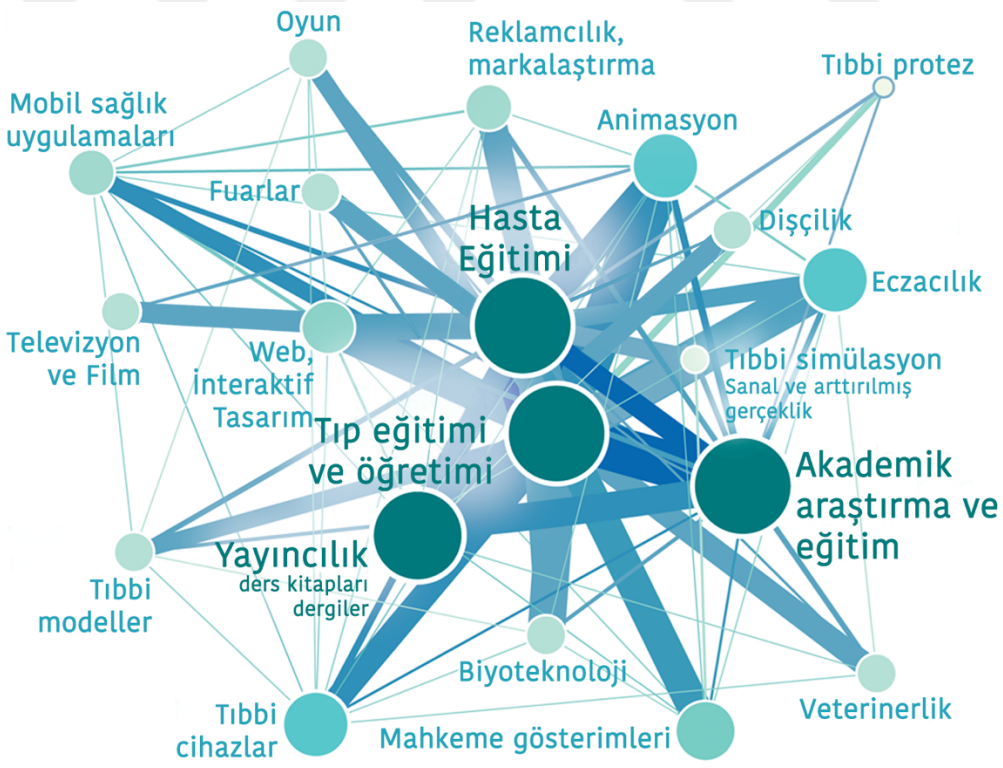

Görsel 94: Medikal İllüstratörlerin kariyer alanları AMI'nin 2018 üye anketine göre belirlediği çalışma alanları ve ölçekleri

Halihazırda ülkemiz hukuk sisteminde kullanılamayan Amerikan mahkemelerinde sıkça başvurulan "medikal legal illüstrasyonlar", avukatlar tarafından, kişisel yaralanma ve tıbbi uygulama hatası davalarında yargıçlar ve jüriler için karmaşık tıbbi bilgileri netleştirmede kullanılmaktadır. Medikal illüstrasyonlar, basılı multimedya ve etkileşimli tasarımlar ve sergiler için yaygın ve tutarlı bir şekilde kullanılırken, özellikle animasyon içeren eğitimlerde de giderek daha fazla kullanılmaktadır. Medikal illüstratörlerin hepsi olmasa da çoğu, artık üç boyutlu olarak da çalışmakta, heykelsi anatomik öğretim modelleri, müze sergileri ile simüle edilmiş tıbbi prosedürler için modeller ve hastalar için protez parçalar oluşturmada da oldukça aktiftirler.

Medikal illüstratörler tipik olarak deneyimledikleri geniş bir görev yelpazesi nedeniyle, biyo-komünikasyon endüstrisinin mevcut ihtiyaçlarını karşılamak için çok çeşitli sanat yöntemleri ve medya üretim becerileri gerçekleştirmelidirler. Bu yöntem ve beceriler, somut ortamlardaki gelişmiş çizim, resim ve heykel tekniklerinden, ticari ve grafik sanatların üretiminde yer alan işlevsel kavram ve tekniklere, durağan ve hareketli ortamlarda güncel bilgisayar grafiği becerilerine kadar uzanır.

İllüstratörün karmaşık biyolojik ve tıbbi bilgileri tam olarak anlamasını ve ardından kavramsallaştırmasını sağlamak için genel olarak biyoloji ve tıp biliminde güçlü bir temel gereklidir. Konular, gerçek dünyadaki doğrudan gözlemlenebilen yapılardan, moleküler süreçler gibi teorik ve görünmeyen yapılara kadar çeşitlilik gösterir. Bu tür karmaşık bilgileri, çeşitli izleyicilerle iletişim kuran iki boyutlu ve üç boyutlu görüntülere dönüştürmek için son derece gelişmiş görselleştirme becerileri esastır.

ÜÇÜNCÜ BÖLÜM

3. MEDİKAL İLLÜSTRASYONUN EĞİTİM VE ÖĞRENME ÜZERİNDEKİ ETKİSİ

Tıbbi illüstrasyonun öğrenme üzerindeki etkisini anlama arayışında Leonardo Da Vinci (1452-1519) ve Andreas Vesalius, Joannis Stephani van Calcarensis (1514-1564), Jan Van Rimsky gibi ünlü anatomist ve illüstratörlerin çalışmaları, tıp alanında belirleyici bir iç görü sağlamak için oldukça önemli bir değere sahip olmuştur. Yıllarca tıp eğitim kurumlarındaki öğrenciler, insan vücudunun anatomisini ve fizyolojisini öğrenmek ve anlamak için bu ustaların betimlemelerini kullandılar. Modern eğitimde öğrencilerin öğrenme sırasında tıbbi illüstrasyonla nasıl etkileşime girdiği konusunda çok az literatür bulunsa da, eğitim ve öğrenme aşamasında görsel ve metinsel bilgileri birleştirmenin önemine değinen bir çok bilim insanı vardır.

Günümüzde modern anatomik çizimler, kadavraları incelemek yerine modern görüntüleme teknikleriyle vücudu anlamamıza dayanmaktadır. Daha önce sadece otopside görülen birçok patoloji, hasta hâlâ yaşarken modern görüntüleme teknikleriyle tespit edilmektedir. Örneğin kardiyolojide ekokardiyograf ve kalp cerrahı görüntüleme ve illüstrasyon yoluyla iletişim kurar. Geleneksel illüstrasyon ve bilgisayarlı görüntüler tıp eğitiminde karşılıklı olarak birbirine yardımcı olur. Örneğin, video destekli cerrahide, öğrenciler için cerrahi öğrenme deneyimini geliştirmede geleneksel illüstrasyonla video destekli cerrahi sinerjik bir şekilde çalışma sergiler görünümdedir (Hajar, 2011: s. 90).

Öğrenme sırasında tıbbi resimlerin önemi konusunda bir fikir birliği olmasına rağmen, ülkemiz bağlamında, tıbbi resimlerin öğrencilerin öğrenme yöntemleri üzerindeki etkisi hakkında sınırlı literatür mevcuttur. Çalışmamızda bu konuya dikkat çekmek ve farkındalık oluşturmak hedef odaklı görsel eğitim materyalleri üretmenin, eğitim kalitesine katkı sağlayabileceğini, öğrencinin ve eğitimcinin bilgi aktarımı alanında konforunu destekleyerek daha verimli ve etkili ortamlar sunabileceğine yönelik bir yapı izlenmiştir.

Frank Netter (Netter, 1957: s. 358), tıbbi illüstrasyonun tarihi boyunca, özellikle bilim, sanat ve eğitim alanlarında yapılmış önemli katkılara atıfta bulunur. Ancak, eğitim programlarını tasarlayanların ve tıbbi illüstratörlerin, öğrencilerin bir öğrenme aracı olarak tercih ettikleri illüstrasyon türlerinin ve neyi daha kolay kavradıklarının farkında olmalarına ihtiyaç vardır. Pandey ve Zimitat'a göre (2006:8), öğrencilerin anatomiye nasıl yaklaştıklarına dair pek çok anektotsal rapor vardır, ancak öğrencilerin anatomiyi nasıl öğrendiklerine dair çok az araştırma olduğunu belirtmişler ve öğrencilerin anatomi öğrenmede; ezberleme, anlama ve görselleştirmenin önemine ilişkin algılarını doğrulamaya çalışmışlar ve öğrencilerin başarılı anatomi öğreniminin, anlama ve görselleştirme ile birlikte ezberlemeyi gerektirdiğini düşündüklerini ortaya koymuşlardır. Siu-Kay Pun'a (2007:9;11) göre görsel okuryazarlık, öğrencilerin bir görüntüden anlam çıkarmak için bir görüntüdeki tasarım öğelerini ve ilkelerini analiz etmelerini sağlayan görselleştirme, sezgi, yaratıcılık ve hayal gücü gibi sağ beynin işlevlerini içerir. Görsel okuryazarlığın gelişimi, farklı düşünmeyi ve yaratıcılığı besleyen çok disiplinli bilgiyi kapsadığı için gereklidir (Pun 2007: s. 10)

Tıp öğrencilerinin, eğitiminin zor ve eğitim programlarının zorlu olduğu bilinen bir gerçektir. Anatomi, fizyoloji ve histoloji gibi tıp eğitiminin temel alanlarında görsel kullanımı önem arz eder. Bu bağlamda, tıbbi bilginin görselleştirilmesi görevini üstlenen medikal illüstratör bilgi tasarım ekibinin vitrini rolünü üstlenir ve böylece tıp eğitiminin görsel dökümanının ortaya konmasında birincil bir göreve sahip olur. Tasarım esnasında kullanılan renkler algıya önemli ölçüde etki eder. Nitekim Tufte (1997:55; 2003:77), çizgiler ve şekiller gibi unsurları zıtlaştırdığı ve canlı bir görsel etkiye katkıda bulunduğu için bir kompozisyonda rengin önemini vurgular. Görsel oluşturulurken kullanılan tasarım ilkeleri; birlik, çeşitlilik, yakınlık ve tekrarın yanı sıra hiyerarşi ve egemenliğinde görsel okuryazarlığa hizmet ederek kompozisyonun tasarım açısından iyi dengelenmiş bir sistemde yapılandırılması ve düzenlenmesi için gerekli kılar. Tasarım öğeleri ve ilkeleri genellikle kompozisyonlarda form, yapı, estetik nitelikler ve nesnelerin düzeni gibi yönleri vurgulamak için uygulanır. Görselleştirmede yer alan tasarım özelliklerinin bütüncül ve eksiksiz kapsamı tasarım özelliklerinin nitelikleri ve işlevlerinin, tıbbi çizimler bünyesinde yer almasını kaçınılmaz kılmaktadır.

Gerek tasarımcılar gerekse illüstratörler, tasarımla beraber metinsel öğeleri ve ilkeleri, görsel olarak belirli bir mesajı iletecek şekilde büyük bir hünerle organize etme becerisine sahiptir (Tufte 1997:55). Görsel tasarımdan faydalanacak olan kitleyi tanımak, illüstratörlerin tasarım öğelerini ve ilkelerini görsel okuryazar için daha kolay anlaşılabilecek şekilde yapılandırmasına ve düzenlemesine olanak tanıyacaktır. Öğrenme amacıyla oluşturulan çizimlerde tasarım öğelerinin ve ilkelerinin uygunluğu hakkında daha derin bir anlayış kazanılmalıdır. Stewart'ın bakış açısına göre, bir görsel tasarım oluşturulurken seçilen tasarım öğeleri, çizgiyi kompozisyonda ifade sağlayan bir unsur olarak, doku ve şekli ise kompozisyonda boyut ve yapı vurgusu için gerekli olan, enerji üreten bir unsur olarak gören bir akış içerisinde kullanımda olmalıdır (Stewart 2002:1-6).

3.1. MEDİKAL, BİLİMSEL VE TEKNİK İLLÜSTRASYONDA KULLANILAN GÖSTERİM YÖNTEMLERİ

Bilimsel, medikal ve teknik illüstrasyonlarda vaz geçilmez klasik sunum ve görünüm yöntemleri vardır. Gelişen teknoloji ve tekniklerin tarzı ve karmaşıklığı bazı açılardan belgeledikleri bilimsel ilerlemelere ayak uydurmuş olsa da, denenmiş ve gerçek sunum yaklaşımlarının neredeyse her alanında illüstratörlerin repertuarının temel dayanakları olacağını söylemek doğru olur. (Kelvin, 1992: s. 41).

Kelvin bu görünüm modlarını şu şekilde sıralamaktadır;

Ara Kesit Görünümler (Cross-Section)**,**

Kesit Görünümler (Cut away)**,**

Hayalet (Şeffaf) Görünümler (Phantom/Ghosted)**,**

Metin ve Etiketleme (Labeling)

Patlatılmış Görünümler (Exploded)**,**

Kapsamlı Çizimler (Generic Illustations)**,**

Akış Şemaları ve Diyagramlar (Flowcharts And Diagrams)**,**

Çizelgeler ve Grafikler (Charts And Graphs),

Yıllar içinde tekrar tekrar değerlerini kanıtlamış olan bu klasik gösterim yöntemlerinin çoğu bu çalışmanın üçüncü bölümünü oluşturan illüstrasyonlar hazırlanırken de kullanılmış ve uygun görsellerle eşleştirilerek, örneklemeler yapılmıştır. Bir patlatma görünümü veya diğer sunum yöntemlerinden herhangi birini

kullanma seçimi, genellikle konudan çok sanatçının göstermeye çalıştığı şey tarafından belirlenir. Bu yöntemler sayesinde sanatçı, izleyicinin konuyla ilgili her bir parçanın özelliklerini görmesini ve tanımlamasını sağlar.

Hayalet Gösterimler; Hayali gölgeleme/şeffalaştırma veya röntgen görselleştirmeleri, iç yapıları ortaya çıkarmak için bir yüzeyin dışından şeffaf bir görünüm oluşturur. Genellikle insanlar, düzenli olarak 3D montaj modelleri ve insan anatomisi ile ilgilendikleri için, makine mühendisliği ve tıbbi illüstrasyon alanında gölgeli görünüm tekniklerini yoğun olarak kullanırlar. Bilgisayar destekli tasarım ve bilgisayar grafikleri alanındaki araştırmacılar, 3B modellerin şeffaflık düzeylerini oluşturmak için farklı yaklaşımlar üzerinde çalışmaktadırlar. Şeffaflığın üretilmesi için standart yaklaşımları tartışan birkaç kitap ve kılavuz bulunmaktadır. Örneğin, Hodges ve Thomas, modeller içinde tıkanmış parçaların konumuyla ilgili önemli bilgileri iletmek için şeffaflığın işlenmesi için kural ve ilkeleri özetleyerek bu yöntemi ifadelendirmişlerdir (Zezi, 2014: s.8).

Herhangi bir sanat biçiminde olduğu gibi, farklı amaçlar için kullanılan farklı illüstrasyon türleri vardır. Konunun doğru ve yararlı bir tasvirini sağlamak için bilimsel ve teknik illüstrasyonlarda belirli perspektifler ve açılar kullanılır. Kullanılan bakış açısı, uygulanmasına ve izleyicinin ihtiyaçlarına bağlıdır. Bilimsel ve teknik illüstratörlerin başvurduğu altı temel gösterim yöntemi vardır. Bunlar, kesit göstermek, hayali görünüm, kesip çıkarmak, patlatılmış görünüm, adım adım gösterim, bilgi grafikleri ve animasyonları içerir (Caudill, 2014; s. 9).

Kesit, öznenin dışının içini ortaya çıkarmak için kesildiği bir görüntüdür. J. Diepstraten, D. Weiskopf ve T. Ertl'e göre, "teknik resimlerdeki kesit çizimler, kullanıcının katı, opak bir nesnenin içini görmesine izin verir". Kesit çizimi seçmek, "uzamsal sıralama ile ilgili belirsizlikleri önler, ön plan ve arka plan nesneleri arasında keskin bir kontrast sağlar ve uzamsal sıralamanın iyi anlaşılmasını kolaylaştırır" (Diepstraten vd. 2003; s. 523). Kesit görüntüler, tıp, bilim, üretim ve imalat ve reklamcılık gibi birçok alanda popülerdir.

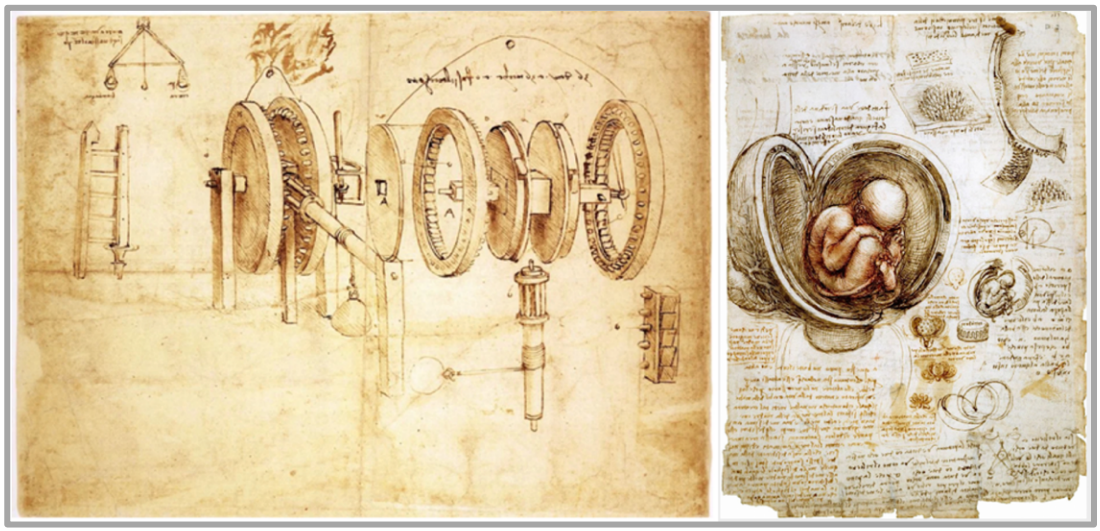

Görsel 95: Leonardo Da Vinci nin çizimlerinden Patlatılmış ve Kesit görünüm

Patlatılmış görünüm (exploded view), ayrıca resimli parça analizi (illustrated parts breakdown; IPB) olarak da adlandırılır, tüm parçaları ayrılmış bir nesneyi gösterir. Patlatılmış görünüm, parçaların bir bütün oluşturmak için nasıl bir araya geldiklerini gösterir. Bu, tüm bileşenlerin nerede bağlandıklarını göstermek ve çok az veya hiç kelime içermeyen bir görselleştirme vermek için kullanışlı bir yöntemdir. Parçaların bir bütüne nerede oturduğunu göstermek gerektiğinde, patlatma görünümü öncelikle inşaat amaçları için kullanılır. Esasen bu yöntem, gestaltın tamamlama ilkesini örnekler.

Hayalet görünüm (ghost/phantom view), veya hayalet görünüm, gizlenmiş olabilecek diğer yönleri göstermek için görüntünün bir bölümünü saydam yapar. Bu, bir kesit görüntüsünün sağladığı etkiye benzer. Ancak illüstratör, engel olan bir parçayı kesmek yerine görüntünün o kısmını gizler. Bu, nesneyi hafifçe çizerek, ancak o bölümü şeffaf ve detaysız bırakarak elde edilir. Sonuç, bir röntgen görme etkisine benzer. Hayali görünüm, kesitle aynı amaçların çoğu için kullanılır.

Adım adım görünüm (step by step view), bir dizi talimatı göstermek için ayrı resimlerin kullanımına dayanan bu yöntem, çizimlerin tipik olarak her birinin bir öncekinin üzerine inşa edilecek şekilde sıralanmasına dayanır. Adım adım çizimler, metne eşlik etmede veya tek başına ayakta durmada faydalı olabilir ve genellikle bir süreci açıklamak için dâhil edilir.

Animasyon, illüstratörün seçimlerine en son eklenen tekniktir**.**Teknolojinin de yardımıyla teknik ressamlar artık 2 boyutlu veya 3 boyutlu ve hareketle çalışabilmektedir. Animasyonlar yüksek veya düşük çözünürlüklerde oluşturulabilir, bu da sanatçının gerekli ayrıntı miktarını belirlemesine olanak tanır. Bu, hareketleri ve süreçleri açıklarken çok yardımcı olur. Animasyonlar genellikle ürünlerle birlikte eğitici videolar veya yazılımlar olarak satılır. Birçok şirket, küresel erişim için bu animasyonları web sitelerine de yükler.

3.2. ANATOMİ EĞİTİMİ İÇİN YENİ BİR PERSPEKTİFLE PLEXUS BRACHIALIS ÜZERİNE; GÖSTERİMLER VE BULGULAR

Bu çalışmada Anatomik İllüstrasyonda Plexus Brachıalıs Üzerine Yeni Bir Perspektiften yola çıkılarak araştırmacı tarafından çizimleri yapılan ve gösterimleri sonucunda çeşitli bulgulara ulaşılan Plexus Brachialis hakkında kısa bir açıklama yapmak konunun anlaşılırlığına katkı sağlayacağından gerekli görülmüştür.

Plexus Brachialis; Medula spinalisten çıkan C5-T1 spinal sinirlerin Ramus Terminalis'lerinin bir araya gelmesiyle oluşturdukları sinir ağına verilen addır. C4 ve T2 spinal sinirlerden küçük birer dal da bu sinir ağına katılır. Brachial Plexus yaralanmalari obstetrik (doğumsal) nedenler dışında; travma, torakal çıkış sendromu, irradiyasyon, tümör infiltrasyonu, brakial nöritis ve basıya neden olan anevrizma gibi vasküler sorunlara bağlı olarak da gelişebilir (Leblebicioğlu, 2005: s, 227). Erken klinik tanımlamalara göre Londra'da uygulama yapan ve eğitim veren İskoçyalı doktor ve kadın doğum eğitmeni William Smellie'nin (1697-1763) doğumda Brachial Plexus yaralanmasının bilinen ilk tanımını yaptığı bilinmektedir[10].

[10] Bu bilgi Smelli'nin ölümünden (1697-1763) 1 yıl kadar sonraya tarihlenen "A Collection of Cases and Observations in Midwifery", Volume: 2 (MDCCLXVIII - 1768), London, MDCCLlV" (Vol I. 1754) başlıklı kitapta aktarılmaktadır.



Görsel 96: Doğum sırasında brakial pleksus elemanlarının yaralanmasına sebep olabilecek uygulamaların gösterimi. William Smellie (1697-1763), A Treatise on That Subject And Collection of Cases, First Worcester Edition MDCCXCIII (1793) Plate; 19, 24, 32

Geçmişte uygulanan tedaviler hakkında çok az şey bilinmesine rağmen, periferik sinirler ve lezyonları için çok sayıda farklı referans vardır. William Smellie obstetrik Brachial Plexus felci ilk kez 1764'te bildirir ve terim 1872'de Duchenne de Boulogne tarafından icat edilir. 1885'te Klumpke, Brachial Plexusun alt köklerinin felcini tanımlar. 19. Yüzyılın sonlarında patofizyoloji çalışmaları yapılır ve 20. Yüzyılın başlarında ilk cerrahi müdahaleler gerçekleşir. Günümüzde mikrocerrahi teknikleri, tedavinin nasıl ilerleyeceğine dair protokoller ve bu lezyonun rehabilitasyon tedavisi mevcuttur ve iyi sonuçlar vermektedir. Brachial Plexus lezyonlarında tanı, ayırıcı tanı ve lezyonun boyutu genellikle klinik bulgular ve fizik muayene ile yapılsa da yardımcı tanı yöntemi olarak radyolojik görüntüler kullanılmaktadır (Vazquez, 2012: s. 620) Anatomi eğitiminde zor anlaşılan bir konu olması çalışmamızda bu konunun seçilmesine neden olarak görülmüştür. Bu çalışmada Plexus Brachialis görselleştirmesi ve konu anlatım görselleri konunun tıp öğrencilerince daha iyi özümsenmesine yardımcı olmayı amaçlamıştır.

Plexus Brachialisi oluşturan bu sinirler literatürde 5 başlık altında ele alınmaktadır. Clavicula ile topografik ilişkilerine göre clavicula'nın üst kısmında kalan bölüm pars supraclavicularis, alt tarafında kalan bölüm ise pars[11] infraclavicularis olarak isimlendirilir.

C5 - C6 Spinal sinirler birleşerek **Truncus Superior'u**

[11] Pars; Latincede bölüm, parça, kısım demektir.

C7 tek başına **Truncus Medius'u**
C8-T1 Spinal sinirler birleşerek **Truncus Inferior'u** oluştururlar.

3.3. PLEXUS BRACHIALIS ÇİZİMLERİNDE KULLANILAN İLLÜSTRASYONLAR VE SUNUM YÖNTEMLERİ[12]

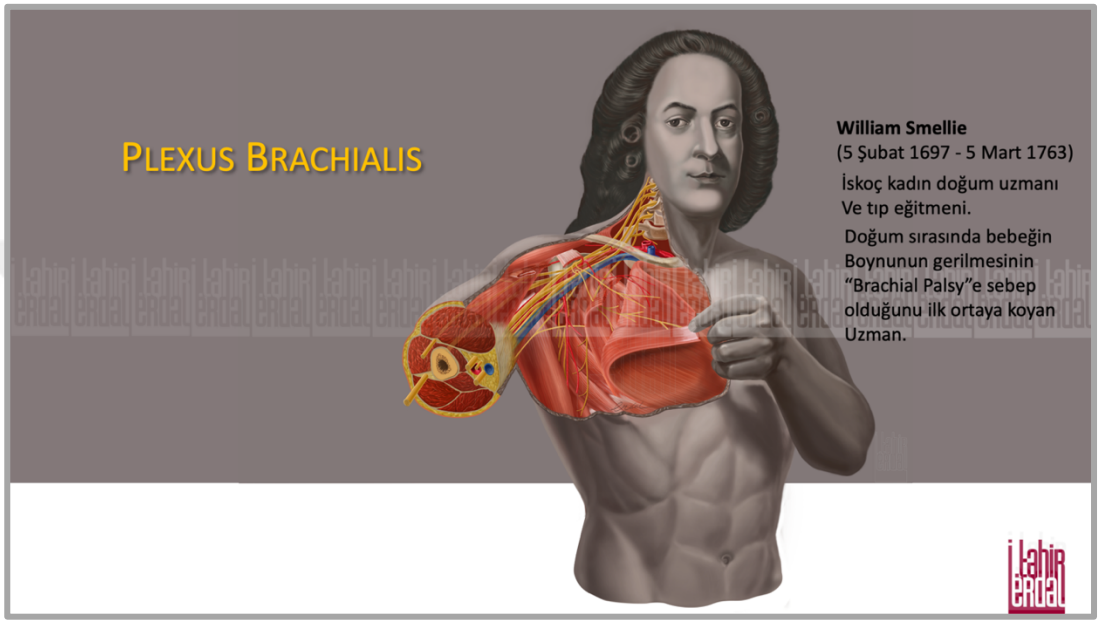

Görsel 97: William Smellie[13], Plexus Brachialis'i gösteriyor

Ara Kesit Görünümleri (Cross-Section); Bu yaklaşımla illüstratör "nesneyi ikiye bölerek içini, bileşenlerini ve yapısını ortaya çıkarır. Bu sayede dilimi belirli iç bileşenlere hedefleyerek izleyiciye hem iç yapıların yerleşimini hem de tek tek bileşenin ayrıntılı kompozisyonunu gösterebilir. Görüntüleme alanını en iyi şekilde gösterecek açı ve düzlemi seçerken dikkatli bir planlama gereklidir. Nesne üç boyutlu veya düz önden görünümler olarak çizilebilir (Bkz. Görsel). Örnek görselde kolun kesiti gösterilirken başka bir konuda endüstriyel bir yapı ya da bir elektrikli ev aletinin belirli özelliklerini göstermek için bu yönteme başvurulabilir.

[12] Bu bölümdeki tüm illüstrasyonlar,tasarımlar ve sunum yazara aittir.
[13] Doğum sırasında Brachial Plexus yaralanmasının "brachial palsy/brakiyal felç"e sebep olduğunu ilk öne süren kişidir, bu nedenle oluştulan illüstrasyonda konuya işaret eden ve gösteren kişi olarak betimlenmiştir.

Kes-Çıkar Görünümler (Cut away); bu yöntem, patlatılmış görünümün aksine, bir nesnenin tüm parçalarını birleştirilmiş ve çalışma konumlarında gösterir, böylece ilişki ve eylemsizlik veya bileşenlerin kolayca takip edilmesini sağlar.

Bu tür bir illüstrasyonda, yapının bir kısmı veya bazen yarısı, iç işleyişi ortaya çıkaran bir pencere oluşturarak "kesilir". Böylece konuya aşina olan izleyici kitlesi bütünün parçalarını zihninde kolaylıkla birleştirebilir. Teknik, trimetrik izdüşüm ve perspektif çizim becerisi gerektirir. Ayrıca, birlikte hareket etme ve doğru kesit görünümler, mükemmel çizim becerilerinin yanı sıra iç ve dış yapıları doğru ilişkilerinde görselleştirme becerisi gerektirir. Karmaşık tıbbi ve biyolojik kesitler için bu yöntemi kullanabilmek üç boyutlu düşünebilme ve uzam algısının güçlü olmasını gerektirir.

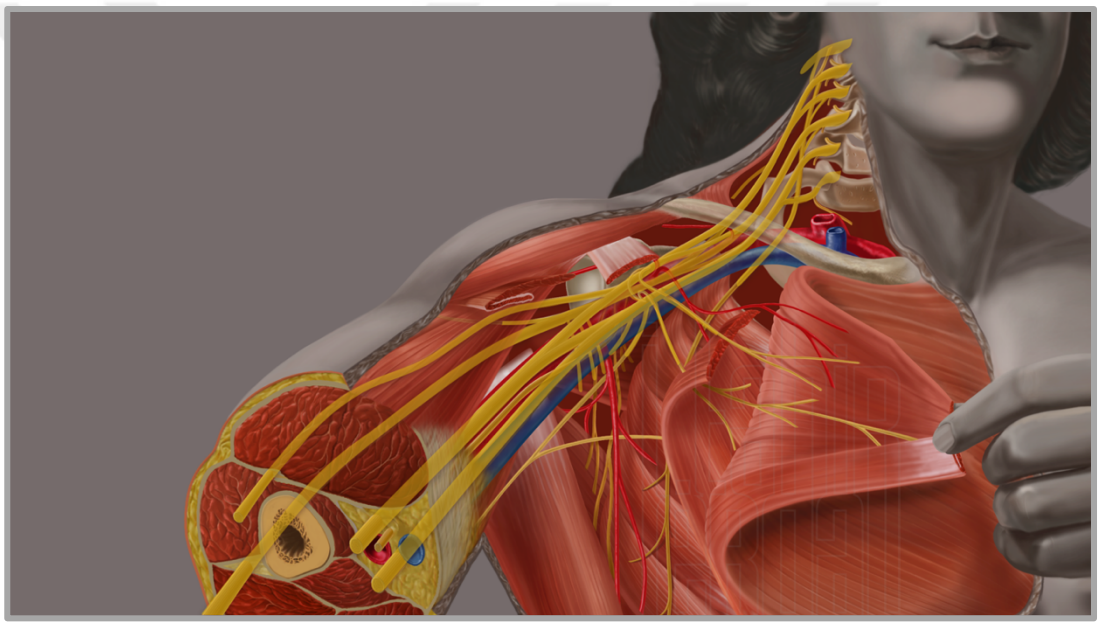

Görsel 98: Plexus Brachial, konu başlangıcı genel görünüm.

Renk; önemli yapıları vurgular ve okuyucuların çizimlerdeki farklı alanları ayırt etmelerini sağlar. Renk, anatomik yapıların gerçekçi görünümlerini andırması ve okuyucuların bunları ayırt etmesini sağlaması nedeniyle tıbbi illüstrasyonlarda da önemli bir rol oynar. Anatomik yapıların görünümünü ve işlevlerini vurgulamak için tıbbi çizimlerde standart renk kodlaması kullanılır. (Mascaro, 1984: s, 7), anatomik ve cerrahi illüstrasyondaki renklerin yalnızca “bilgi ve netlik nedenleriyle benimsenen, çeşitli dokular için bazı yaygın renk atamaları şunlardır: arterler için kırmızı, damarlar için mavi, sinir ve yağ için sarı, lenfatikler için açık yeşil, kas için tuğla kırmızısı, fasya için beyazımsı sarı, kemik için kirli beyaz veya bej ve safra için koyu yeşil.

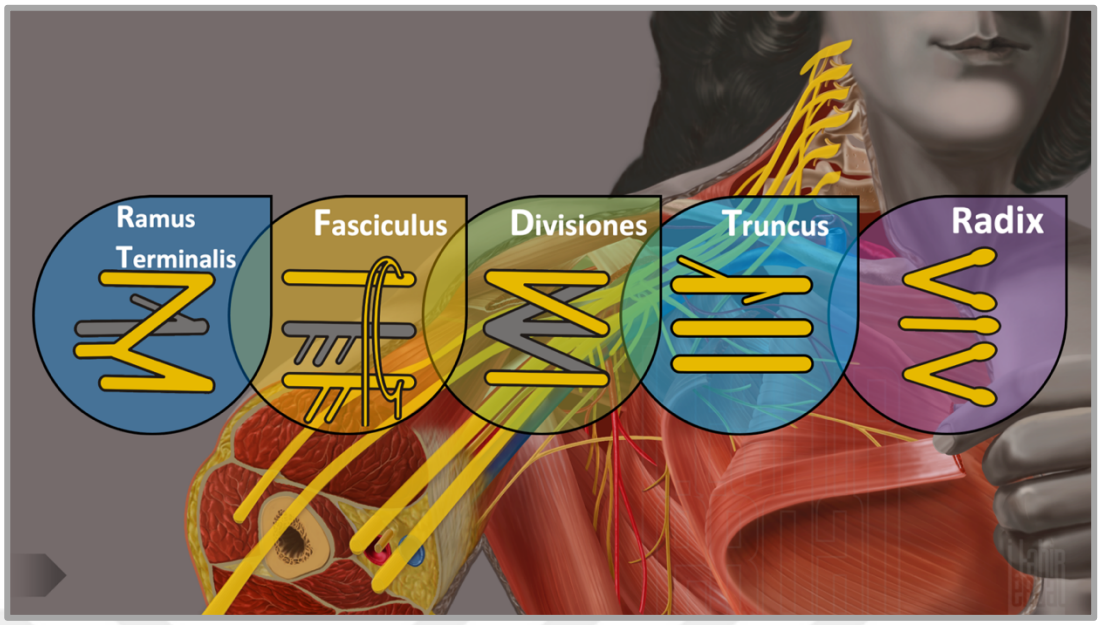

Görsel 99: Plexus Brachialis konu anlatımında kullanılan 5 başlık için tasarlanan piktogramların gösterimi

Plexus Brachialis, sinirlerin akış güzergahı sırasında; Kökler, Truncus, Divisions, Fasciculus ve Dallar (Rami Terminalis) olarak 5 bölüm / istasyon şeklinde ele alınıp anlatılmaktadır. Plexus Brachialis'in kompleks yapısı iki boyutlu soyutlama ile sadeleştirilerek beş konu başlığı için piktogramlar tasarlanmış, sunum sırasında ilgili her bir bölümün sol üst köşesinde etiket olarak kullanılmıştır. Sunum süresince bölümlere ait piktogramlar değişerek kılavuzluk etmiştir.

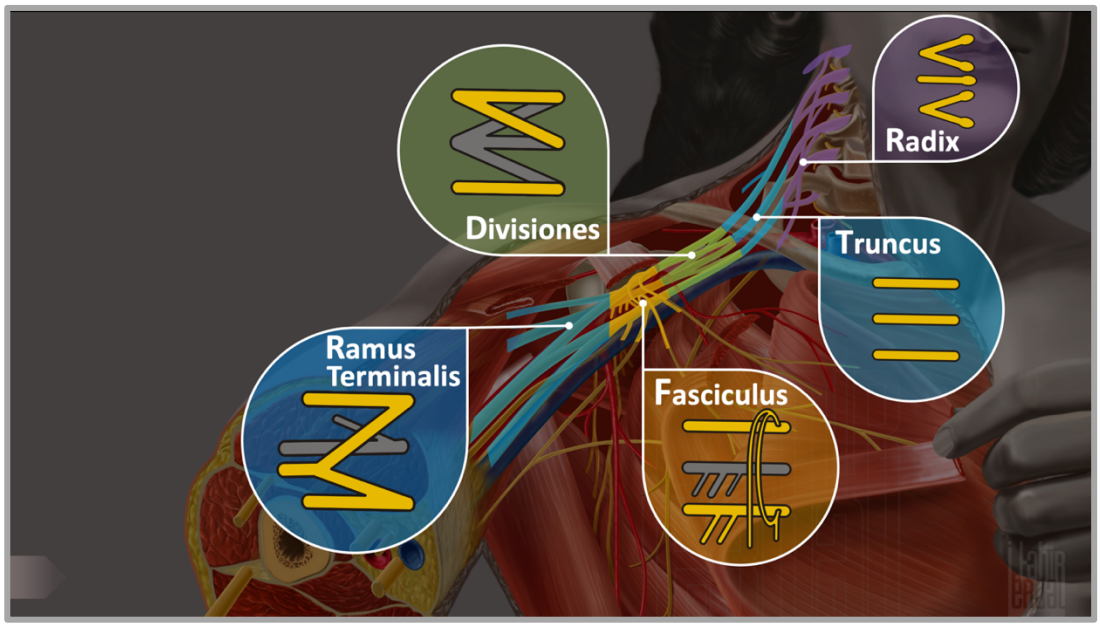

Görsel 100: Plexus Brachialis, Radix (Kökler), Truncus, Divisions, Fasiculus ve Ramus Terminalis'i lokalize eden piktogramların ilgili bölümleri gösterimi.

3.3.1. Radix (Kökler) Gösterimi

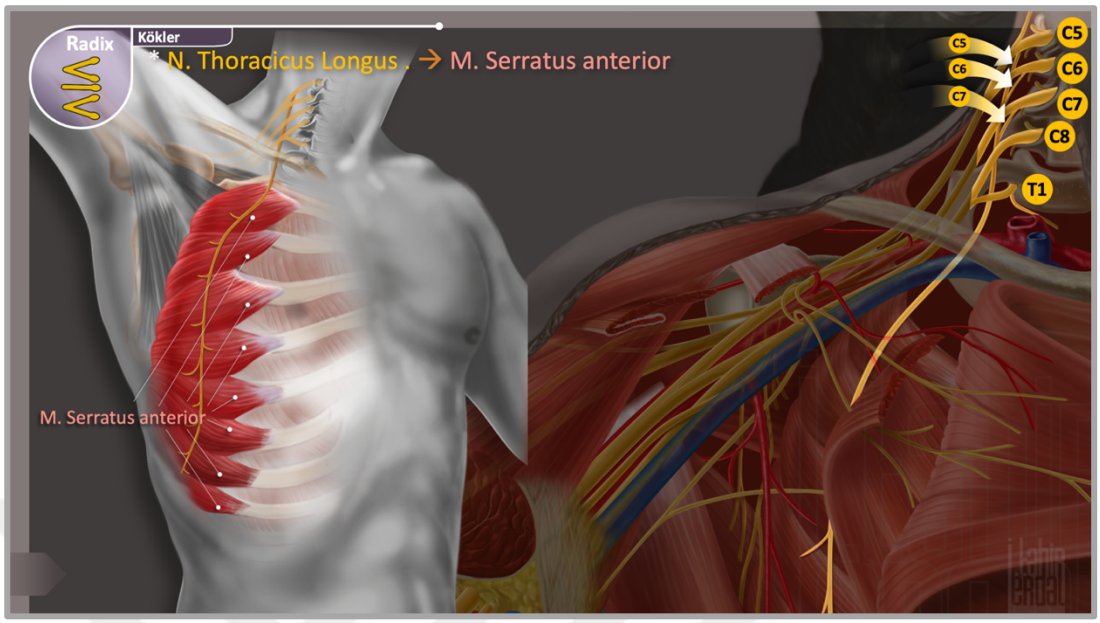

Görsel 101: C5, C6, C7 den dallanan sinirlerin N. Thoracicus Longus'la birleşimi Costa1 ile Clavicula arasından geçerek m. Pektoralis major'un lateral tarafından M. Serratus Anterior'ın üzerine yüzeyel seyri ve dağılımları.

Hayalet / Şeffaf Görünümler (Phantom/Ghosted); Üç boyutlu anatominin birçok katmanını aydınlatmak için oldukça etkili bir araçtır ve ayrıca uzun bir prosedür durumuna zamanın sıkıştırılmasına yardımcı olur. Bu yöntemle katı yapılar yarı saydam hale gelerek, mekân, beden ya da bir obje ile onu çevreleyen ortam arasındaki mekânsal ilişki bozulmadan gizlenmiş bileşenlerin görülmesine olanak sağlar. Teknik, hem tıbbi hem biyolojik hem de yapısal nesnelerle iyi çalışır ve kesitler veya kes-çıkar görünümlerle birlikte kullanılabilir.

Hayali görünümün gölgeleme etkisi, deneğin dış yapısal bütünlüğünün bozulmadan kalmasına izin vererek, bu tekniği özellikle dış yapının bölümlerini içeren herhangi bir şey göstermeye gerek olmadığında arzu edilir hale getirir. Örneğin, yukarıdaki görselde cildin bir kısmında teknik uygulanarak altındaki Thoracicus Longus sinir, serratus kaslar ve göğüs kafesinin bir bölümü ve bunların vücuttaki yerleşimi gösterilmiştir.

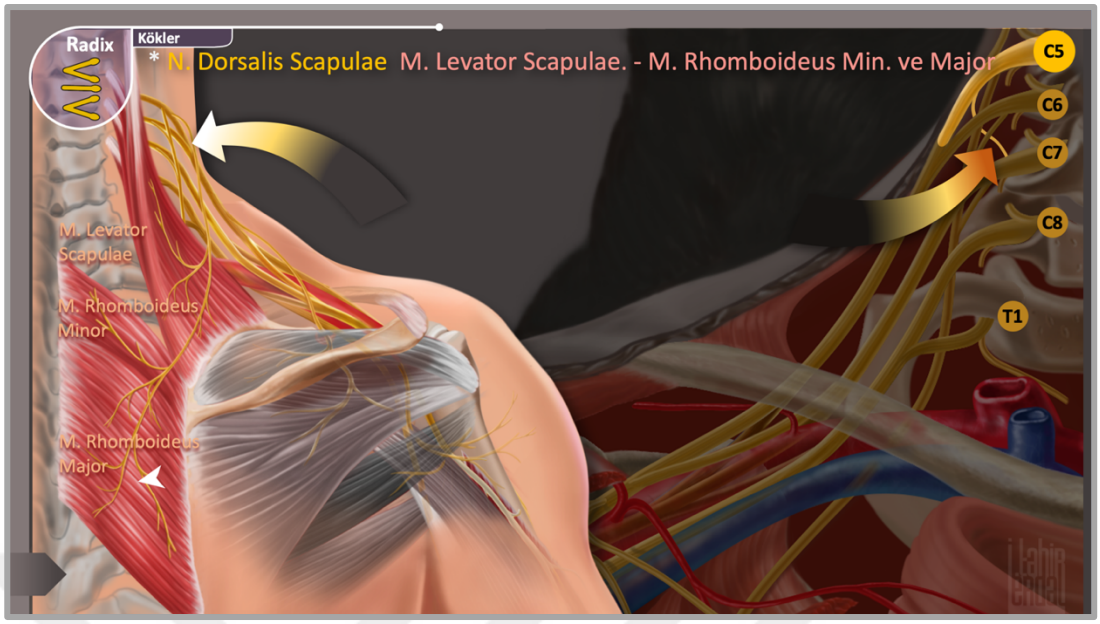

Görsel 102: C5 Kökünden dallanan N.Scapula Dorsalis'in boynun posterior (arkasına) seyri ve inerve ettiği M. Levator Scapula, M. Rhomboideus min. ve M. Rhomboideus maj. kaslara dağılımı.

Ok'lar; bir sunum ya da görüntüde aşağıdakileri yapabilen önemli grafik öğelerdir:

- Bir nesneyi vurgular,
- Yön / hareket / bükülme / dönüşüm / gelişim / zaman geçişi,
- Uzamsal ilişkileri büyük ölçüde geliştirir (üç boyutlu oklar kullanıldığında)

Özensiz iyi uygulanmamış bir ok, etkisiz bir şekilde veya uygun olmayan boyut, şekil veya renkte oluşturulduğunda, zarif bir illüstrasyonun estetiğini büyük ölçüde azaltabildiği gibi işlevsiz kalacaktır. Medikal ve bilimsel illüstrasyonlarda önemli yeri olan ok'lar ya da yön belirteçleri, bu çalışmadaki bir çok sahnede hareket ifadesi ya da vurgu için kullanılmıştır.

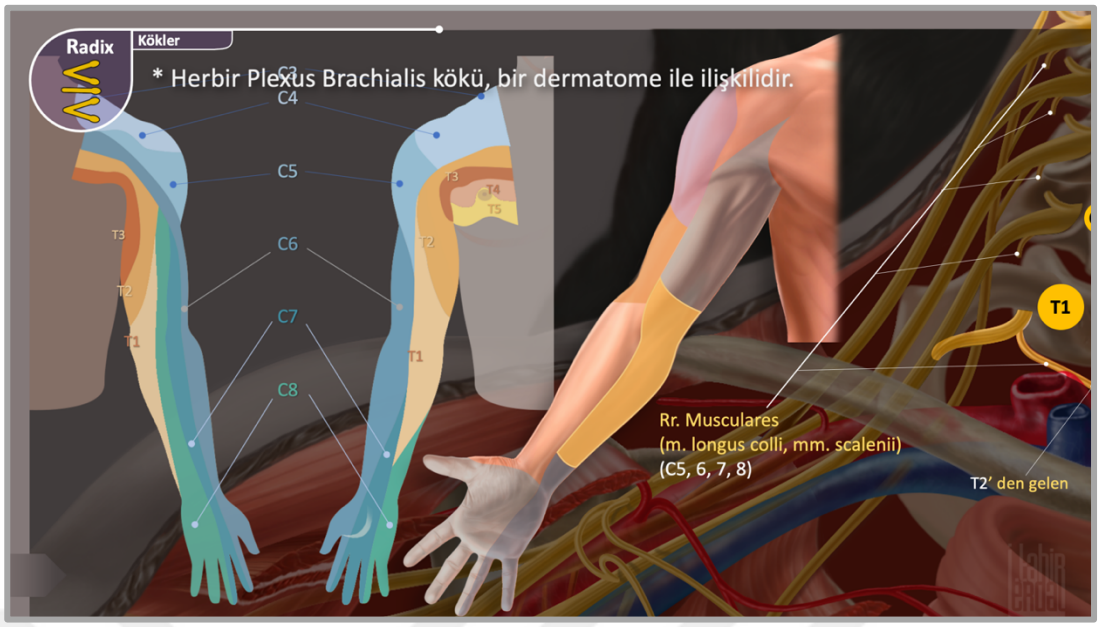

Görsel 103:Brachial Plexus Köklerinin dermatome ile ilişkileri.

Bilgi grafikleri veya bilgi niteliğinde grafikler; çizelgeler veya grafikler gibi verileri görüntülemek için kullanılır (bkz. Görsel). Bunlar tipik olarak az detaylıdır ve belirli bir amaca hizmet eder. Tasarım, bilgileri hızlı ve okunması kolay bir şekilde sunmaya odaklanmıştır. Bilgi grafikleri, yüzdelerin veya istatistiklerin görüntülendiği broşürlerde ve kılavuzlarda yaygındır.

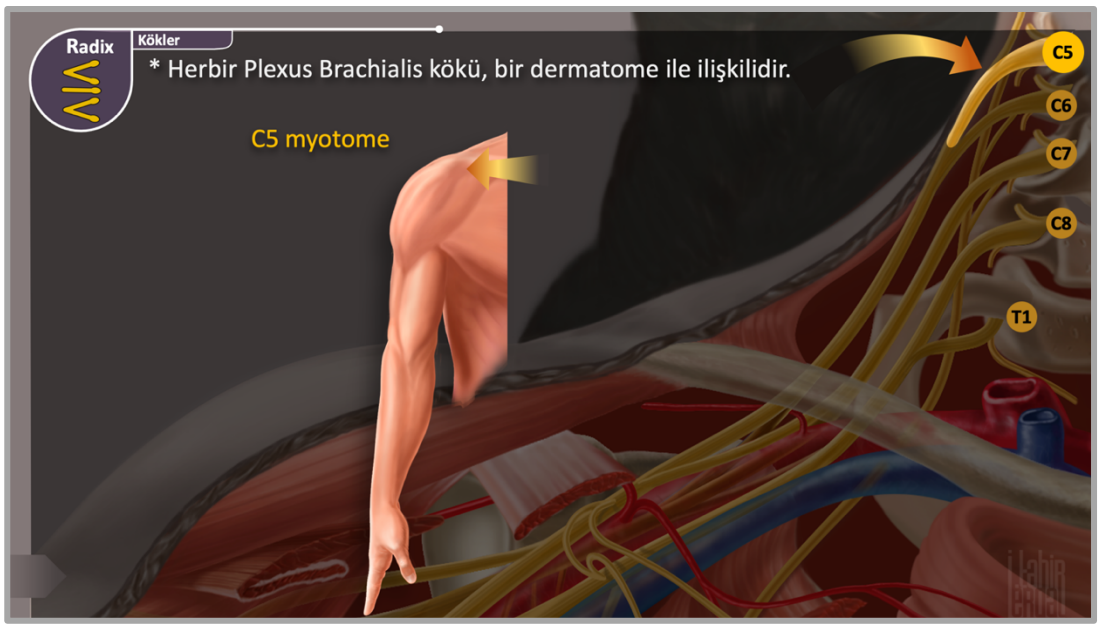

Görsel 104: C5 kökünün omuz ve kolun abduction'una etkisinin gösterimi.

Denge; bir kompozisyondaki öğelerin görsel dağılımını destekler ve üç bileşenden oluşur; simetrik, asimetrik ve mozaik denge. Simetrik denge, benzer nesnelerin

merkezi bir eksenin her iki tarafına yerleştirilmesidir, asimetrik denge ise düzensiz nesnelerin dinamik ve sistematik olmayan bir şekilde düzenlenmesidir. Mozaik denge, bir sayfada çok fazla unsurun uygulanmasıdır.

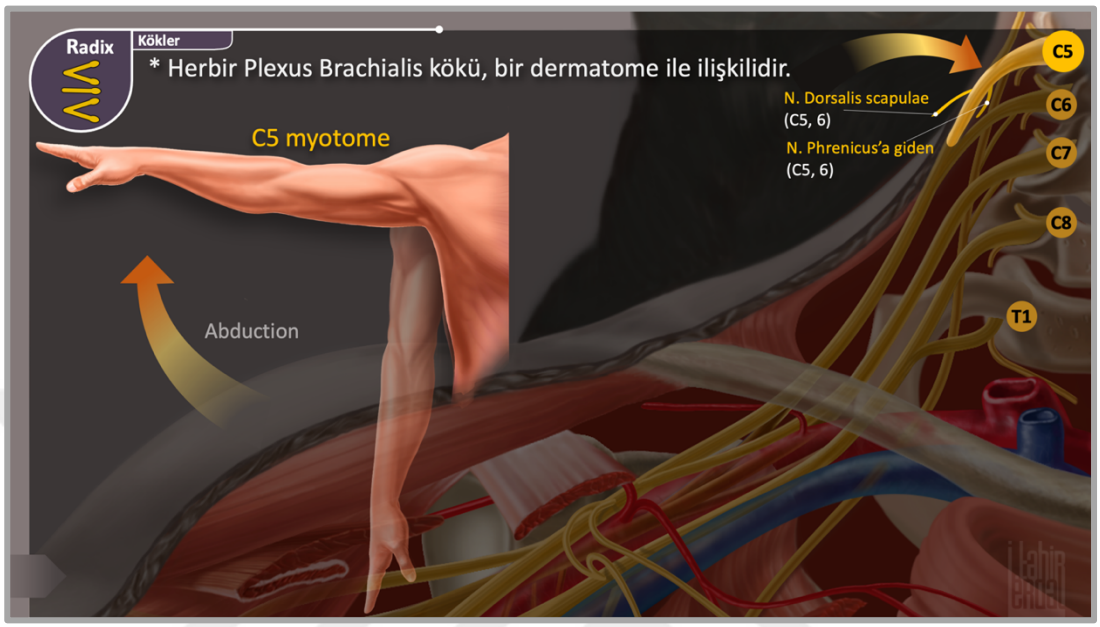

Görsel 105: C5 kökünün omuz ve kolun abduction'una etkisinin gösterimi.

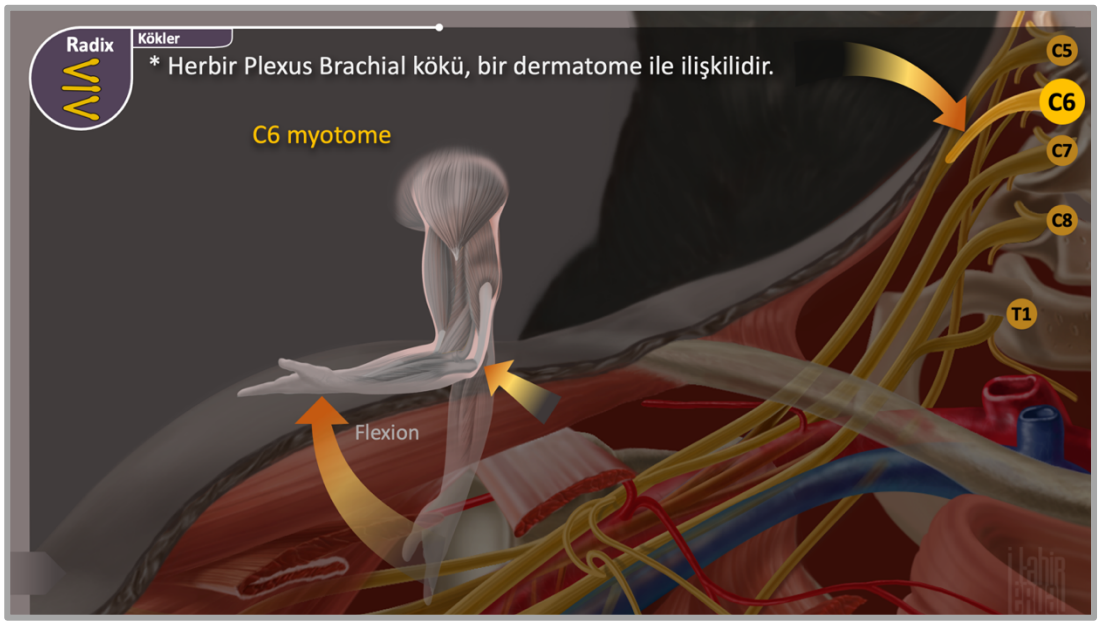

Görsel 106: C6 kökünün dirsek ve kolun flexion'una etkisinin gösterimi

Hareket ve ok'ların kullanımı; Anatomik yapıların eylemlerini veya işlemlerini göstermek için tıbbi illüstrasyonlarda hareket önemlidir. Statik ve hareketli tıbbi çizimlerde hareketi sezdirmek için okların uygulanması, anlamaya yardımcı olmada hayati bir rol oynar. Hareketi gösteren okların etkinliği Radix anlatımında gösterilmiştir.

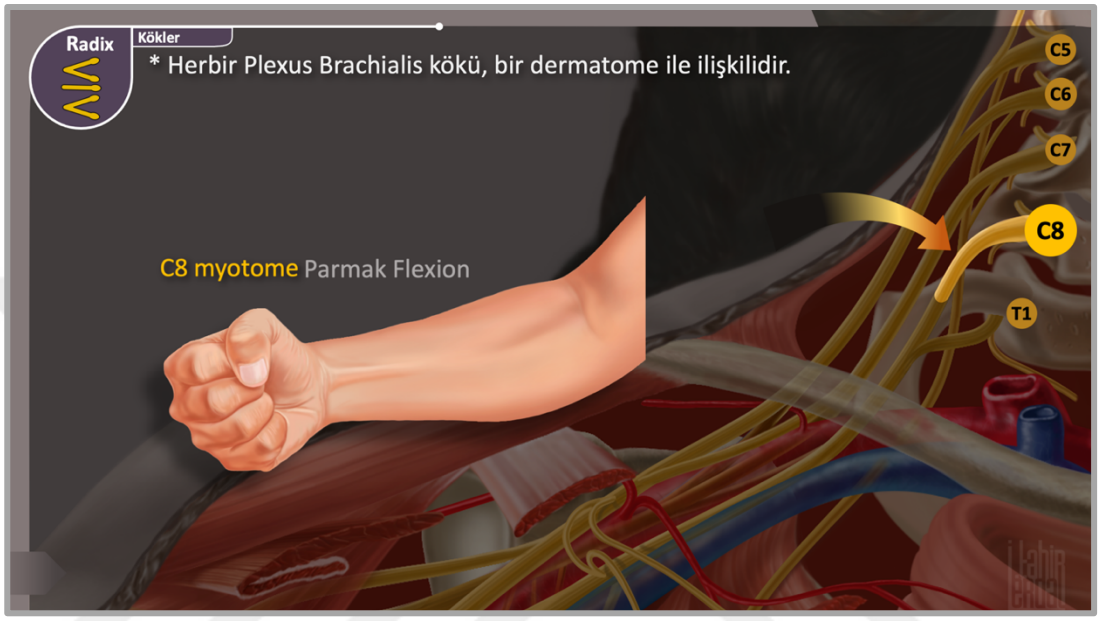

Görsel 107 : C8 kökünün parmak flexion'una etkisinin gösterimi

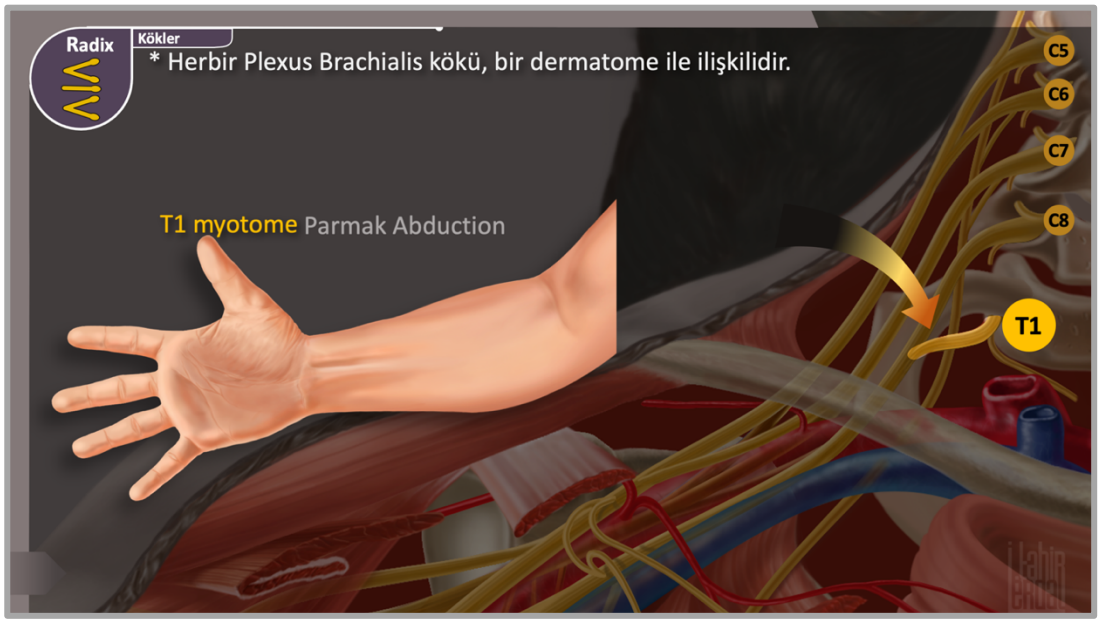

Görsel 108: T1 kökünün parmak abdüksiyonuna etkisinin gösterimi.

3.3.2. Truncus (Gövde)

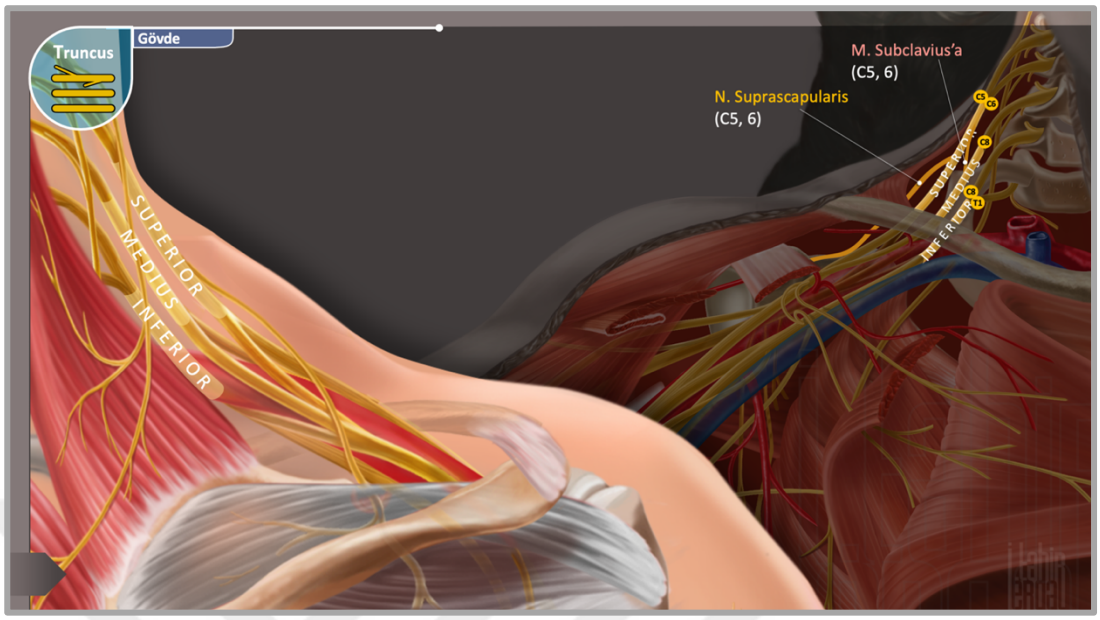

Görsel 109: Köklerden hemen sonra başlayan ve Superior (Üst), Medius (orta) ve Inferior (alt) Truncus'ların Anterior (ön) ve Posterior (arka) gösterimi.

Görsel Hiyerarşi ve hakimiyet; bir kompozisyonda en çok göze çarpandan daha az belirgin olana kadar değişen nesnelerin seviyesini belirlerken, baskınlık bir öğenin diğeri üzerindeki etkisini gösterir.

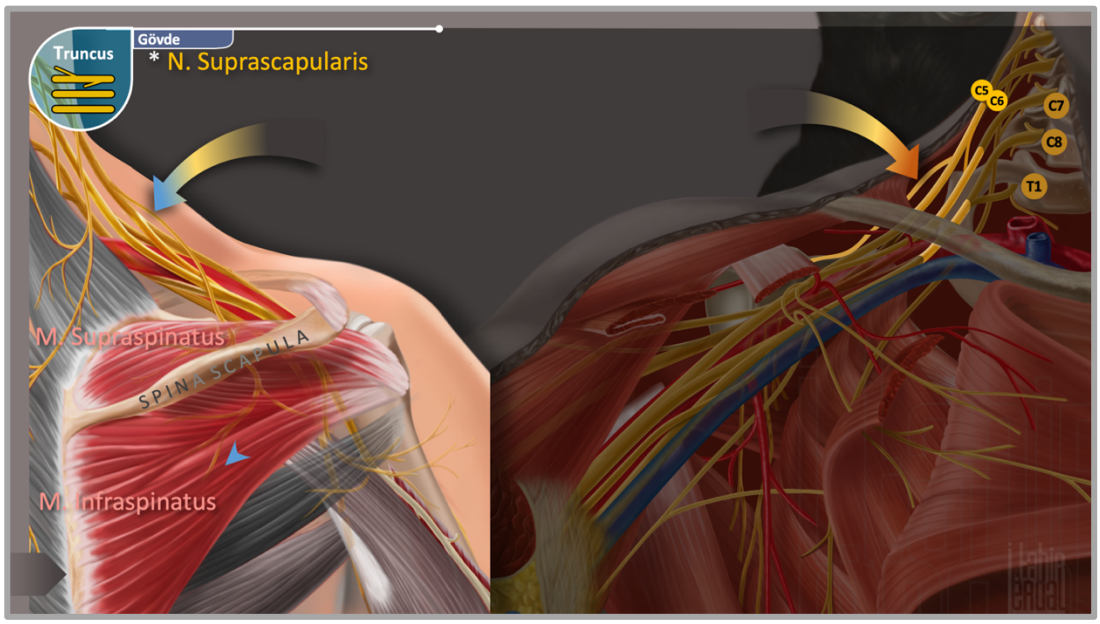

Görsel 110: Superior Truncus'dan dallanan N. Suprascapularisin posteriorda scapulayı kaplayan M. Supraspinatus ve spina scapulanın altından seyrederek M. infraspinatusa seyrinin gösterimi.

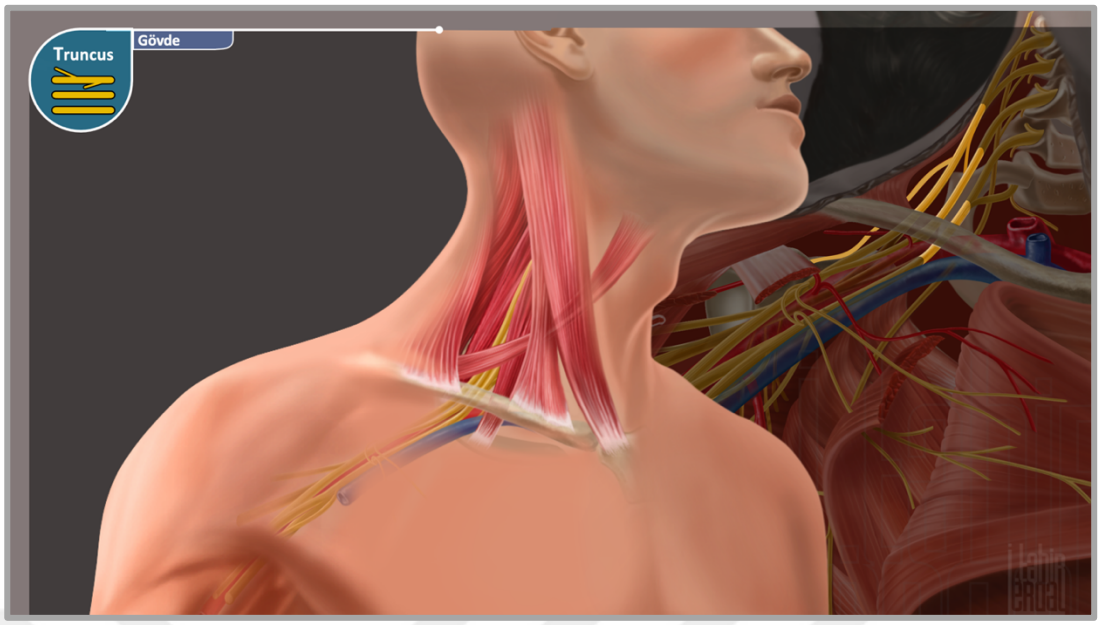

Görsel 111: Truncus bölümüne uygulanan Interscalene block anestezisinin; Clavicula - M. Scalenius Anterior ve M. Scalenius Mediusun oluşturduğu üçgen lokasyonunun gösterimi.

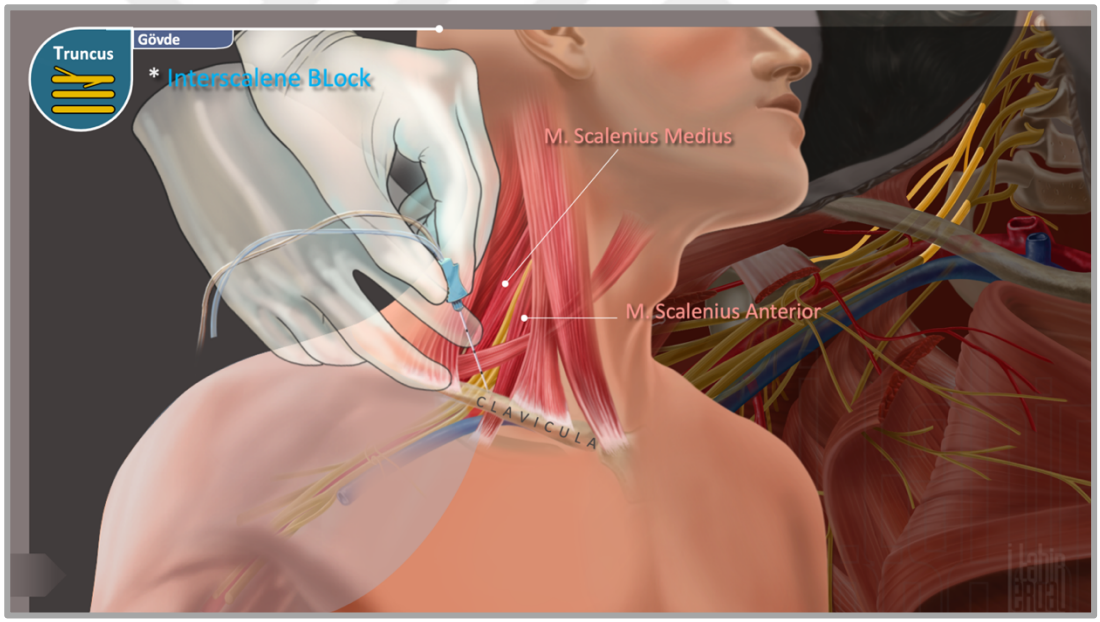

Görsel 112: Truncus bölümüne uygulanan Interscalene block anestezisinin; uygulanmasının gösterimi.

Odak Noktası (Vurgu), Hareket, Yön; Etiket yazılarına ait yönledirme çizgileri ve enjektörün(katater) hareket yönü, ilgiyi aynı noktaya odaklayarak, anlatılmak istenen işlemin ya da öyküyü illüstrasyon sahnesinin merkezine almaktadır.

Işık Ve Gölge; Sol üst aydınlatma kaynağı, resim sanatı ve desen çalışmalarında olduğu gibi tıbbi illüstrasyonda da bir gelenektir. Bu, 1) sağ elini kullanan bir

operatörün veya enstrümantasyonun tasvir edildiği görüntülerde gölge oluşmasını önlemek için üstten gelen güneş ışığına ve iç aydınlatmaya göre içgüdüsel olarak yorumlanan üst aydınlatma ve 2) soldan gelen ışığın bir kombinasyonudur (Suk vd. 2010: s. 88).

Tıbbi ve bilimsel gösterimde, uzlaşım, sol üst ışık kaynağının, gölgenin ve gölgenin nesnenin sağ alt kısmına doğru düşeceği şekilde varsayılmasıdır. Tutarlı bir ışık kaynağı yönü gerçekçiliği artırır. Farklı ışık kaynaklarının betimlenmesi dikkatli ve özel bir amaçla yapılmalıdır. Elektronik bir flaş tarafından oluşturulan gibi doğrudan bir ön ışık, nesneleri düzleştirme eğilimindedir ve doğal olmayan gölgeler oluşturur. Sol üst aydınlatma, özellikle cerrahi gösterim için yararlı bir kuraldır, çünkü cerrahlar da dahil olmak üzere nüfusun çoğunluğu sağ elini kullanır ve böylece odak alanının daha net bir şekilde aydınlatılmasına olanak tanır. Sağdan gelen bir ışık kaynağı, elden veya aletten doğrudan ilgi alanına istenmeyen bir gölge düşürür. Sol üst aydınlatma, odak alanının daha net aydınlatılmasını sağlar. Bir çift el varsa, bir aktif katılımcıdan sağ ve sol olmalıdır. İki sol veya iki sağ eli göstermek, kasıtlı bir amaç olmaksızın genellikle kafa karıştırıcı olabilir.

3.3.3. Divisiones (Bölünmeler)



Görsel 113 : Truncusların devamında ön ve arka bölünmeleri

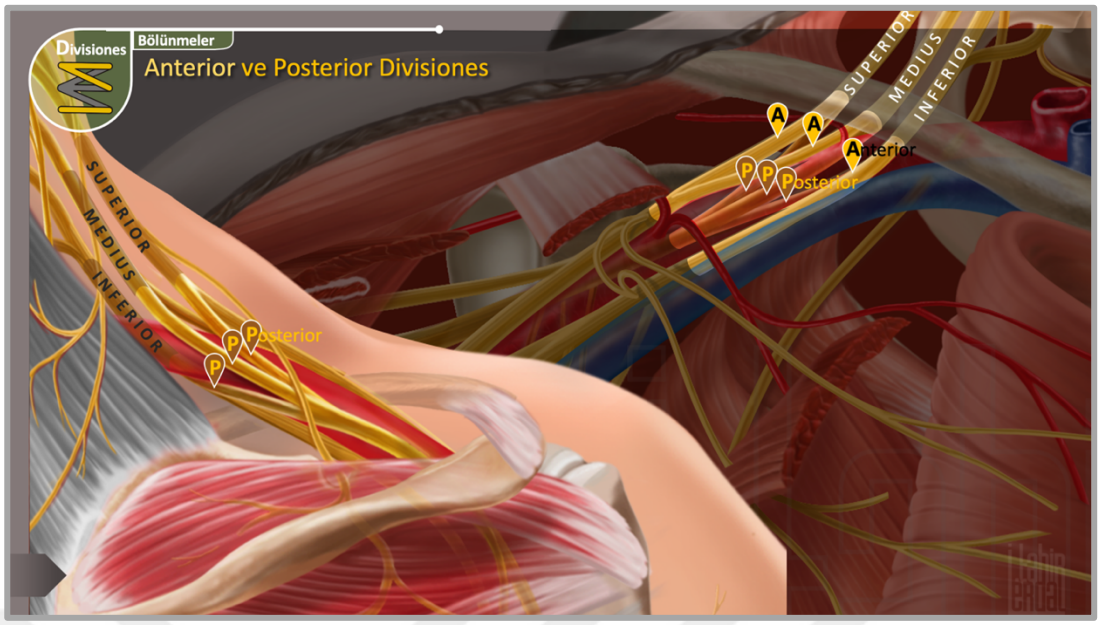

Görsel 114: Divisiones (bölünmeler); Anterior'dan (önden), Potserior'dan (arkadan) gösterimi.

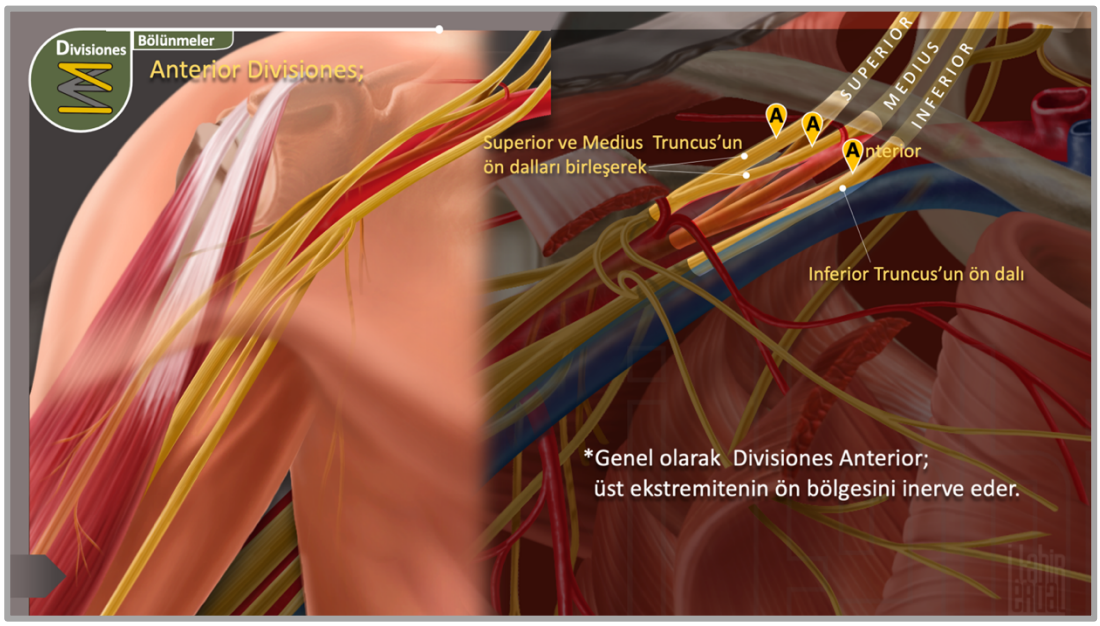

Görsel 115: Üst ekstremitenin ön bölgesini inerve eden Divisiones Anterior

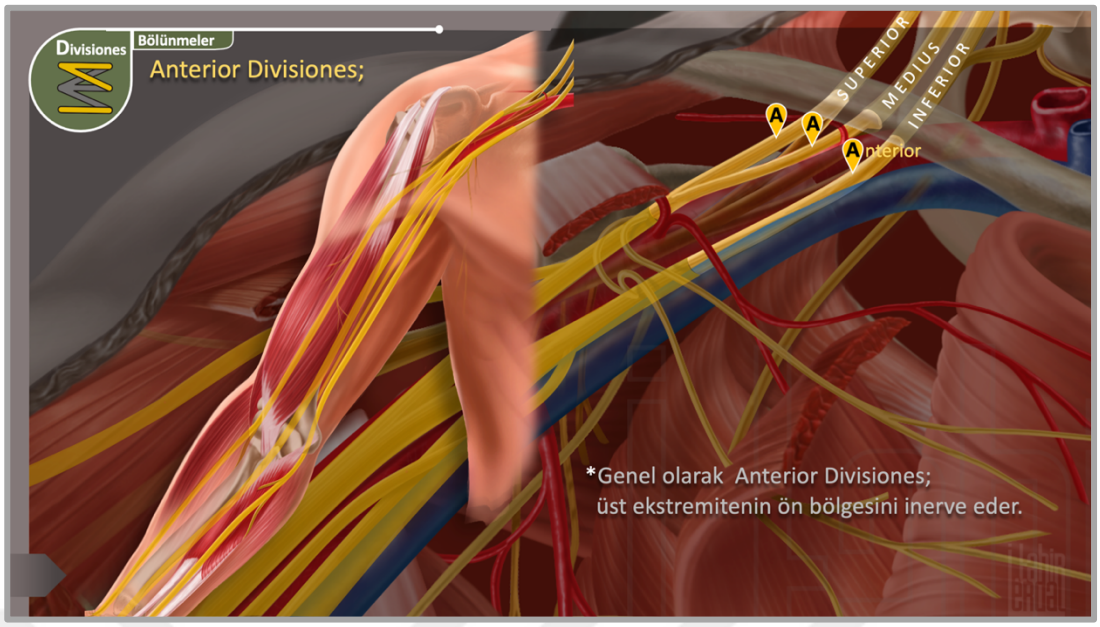

Görsel 116: Anterior Divisiones seyir yolu itibariyle genel olarak ventralis kasları inerve ettiğinin gösterimi.

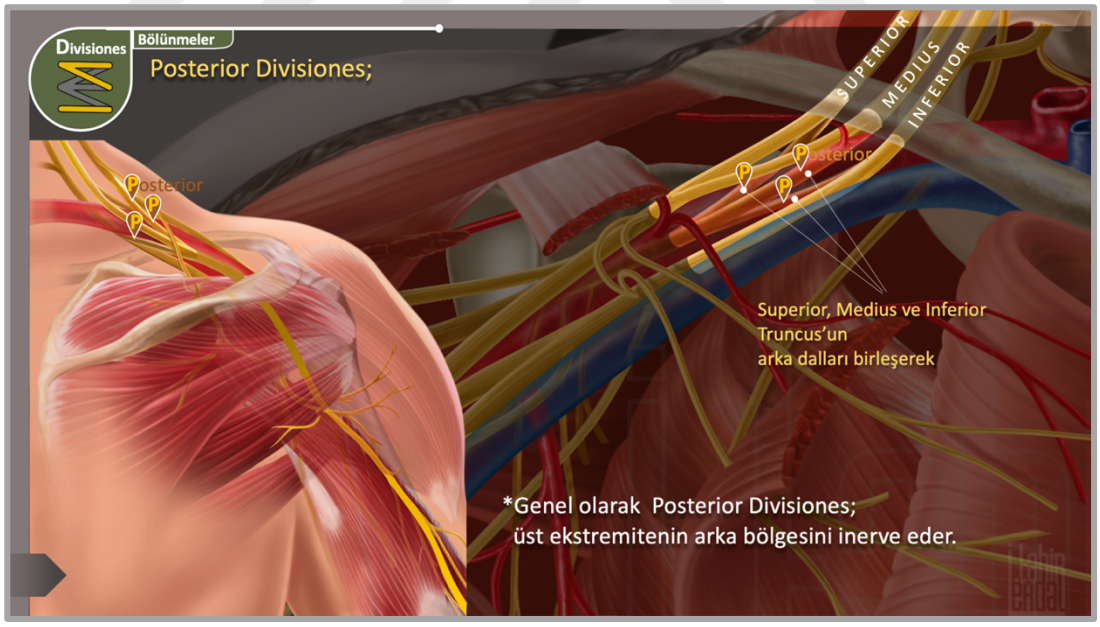

Görsel 117: Posterior Division'ların seyir yolu itibariyle genel olarak dorsalis kasları inerve ettiğinin gösterimi.

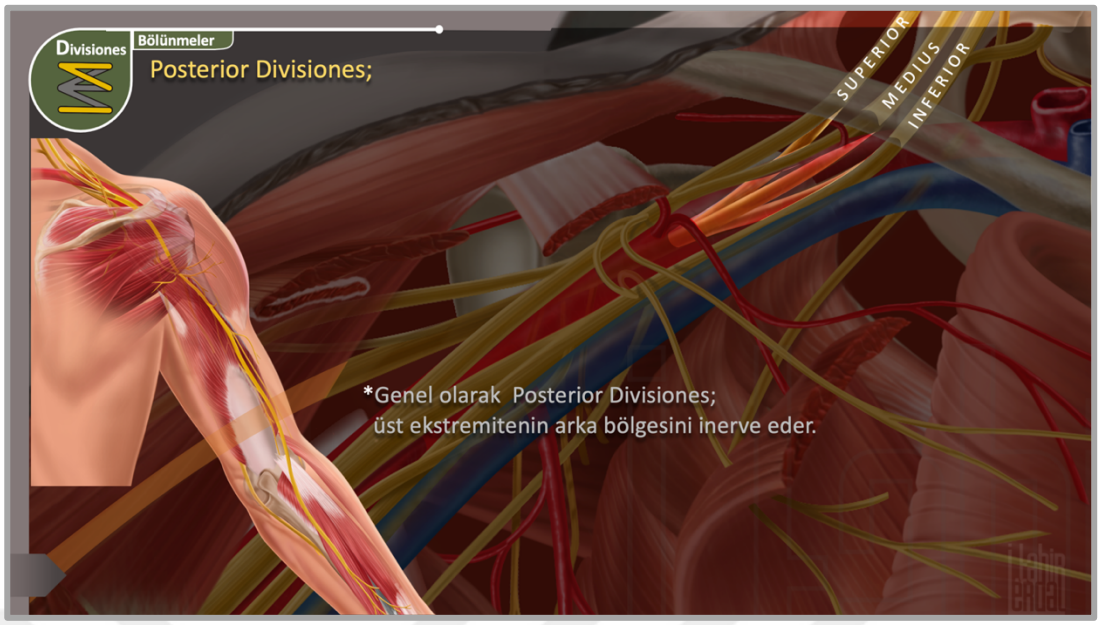

Görsel 118: Posterior Divisiones'ın seyir yolu itibariyle genel olarak dorsalis (arka) kasları inerve ettiğinin gösterimi.

Şeffaflık; Şeffaflık, bir yapıyı diğerinin arkasında gösterme tekniğidir, örneğin şeffaf deriden kasları ve kemiği göstermek. Üç boyutlu anatominin birçok katmanını aydınlatmak için oldukça etkili bir araçtır ve ayrıca uzun bir prosedür durumuna zamanın sıkıştırılmasına yardımcı olabilmektedir. Saydamlığı iletmek için, bir arka plan nesnesi ön plan kenarlarının ve ayrıca ön plan vurgulu alanlarının çevresinde kaybolur. Bu ilke birçok araçta aynıdır.

Ölçek; Bir parça içindeki ölçek, genellikle kırmızı kan hücresi, cerrahi alet veya hatta bir cerrahın parmak ucu gibi bilinen boyutlu bir öğeyle oluşturulabilir. Herhangi bir görsel ipucu mevcut değilse, örneğin 1 mm gibi bir ölçek çubuğu eklemek uygundur.
Oryantasyon; Bir yönlendirme eki dâhil etmek, izleyiciyi üç boyutlu uzayda bir odak alanına ve/veya belirli bir görünüme hızlı bir şekilde yönlendirmenin etkili bir yoludur.

3.3.4. Fasiciculus

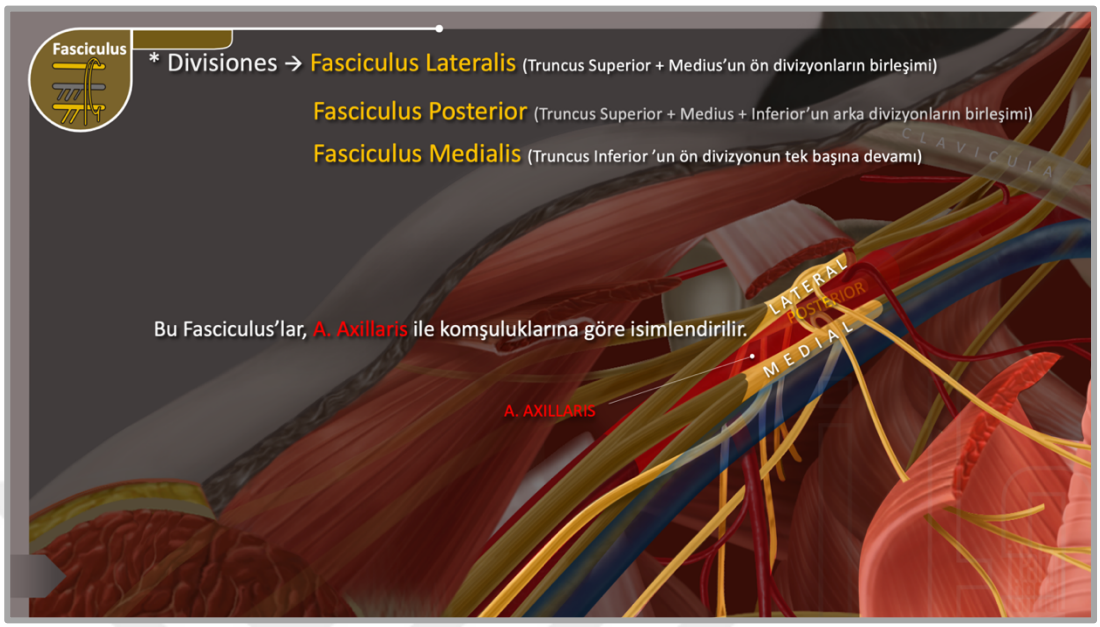

Görsel 119: Fasciculus Lateralis , Posterior ve Medialis dallanmalarının genel görünümü.

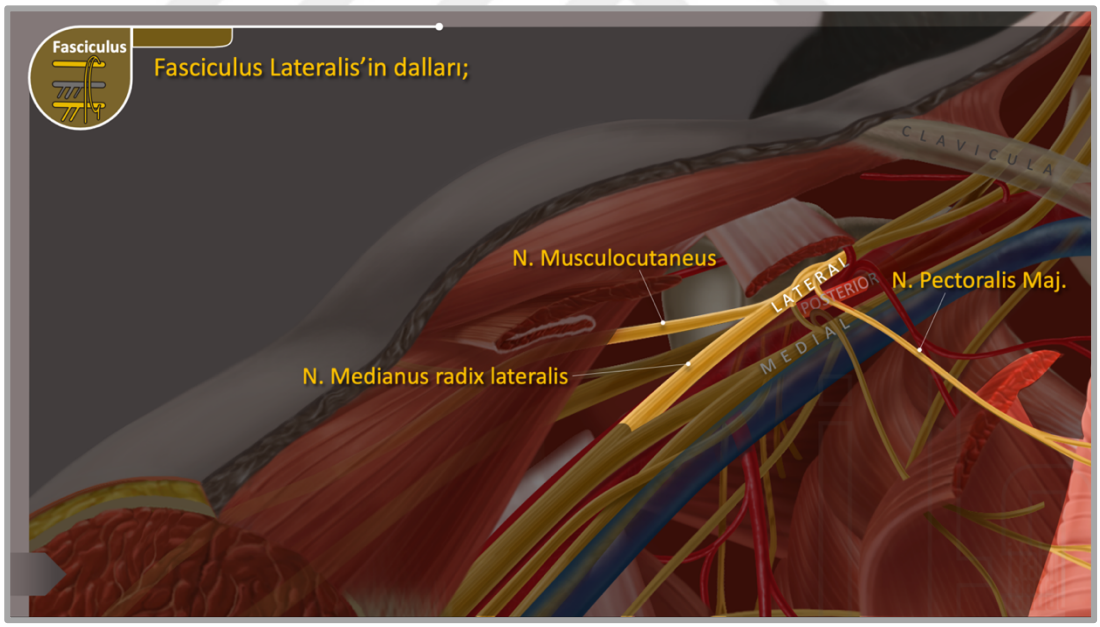

Görsel 120: Fasciculus Lateralis'in dallarının genel görünümü.

Metin ve Etiketleme; Metin önemli bir tasarım öğesidir, kompozisyonda doğal estetik değere ve görsel akış dinamiklerine sahip olduğu unutulmamalıdır. Grafik tasarımda Tipografik genel bir kural olan, ne kadar az yazı tipi kullanılırsa o kadar iyidir, kuralı burada da geçerlidir.. Etiketlemede sık karşılaşılan hata, çok küçük veya çok büyük yazı tipleri kullanmaktır. Metnin yazı tipi boyutunun, tasarımının ve okunabilirliğinin

dikkatle değerlendirilmesi, bir görüntünün pedagojisini ve iletişimini geliştirmede etkili bir araçtır.

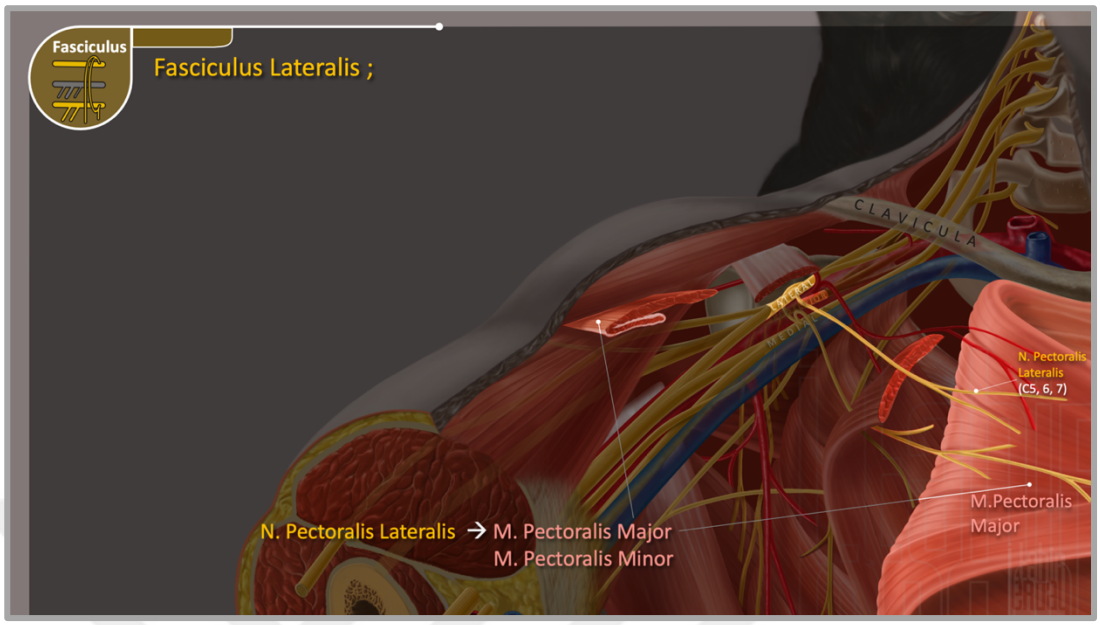

Görsel 121: Lateral ve Medial Fasciculus'lardan dallanıp M. Pectoralis Major'e giden N. Pectoral Lateralis ve N. Pectoralis Medialis'in seyri.

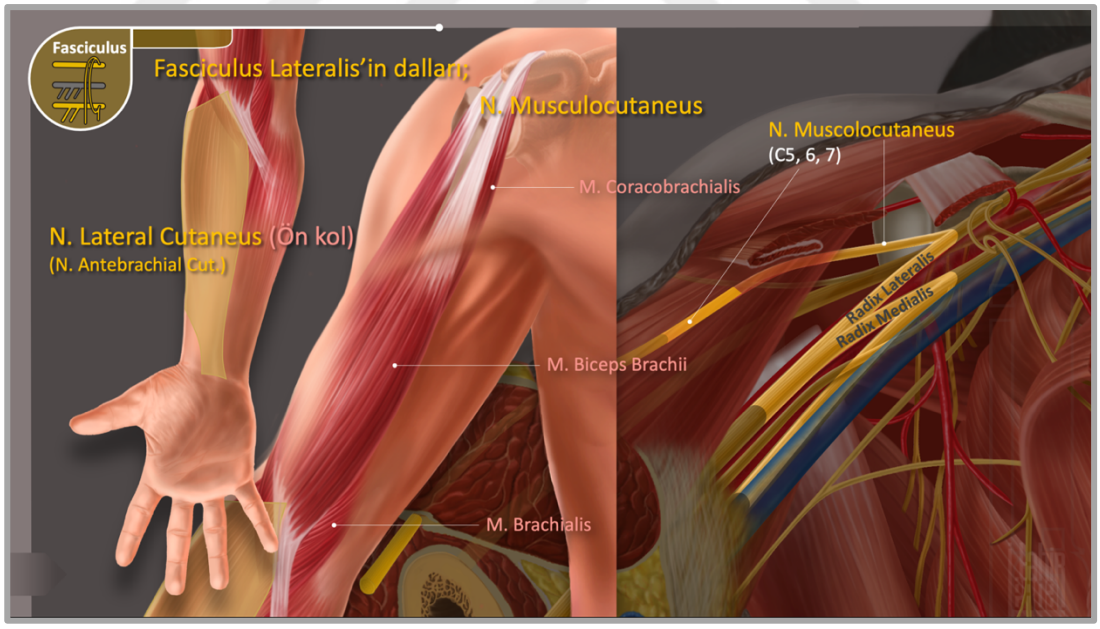

Görsel 122: Fasciculus Lateralis'in dalları

Etiketleme, okuyucunun gözünü belirli ve önemli noktaya yönlendirdiği ve görsel ile metinsel malzeme arasındaki bağlantı olarak düşünüldüğü için tıbbi illüstrasyonlarda önemlidir. Bu çalışma için dahili, harici ve hibrit etiketleme olmak üzere üç farklı format kullanılmıştır. ***Dahili etiketleme*****,** metni doğrudan yapılar üzerinde gösterirken

(Radix Medialis gibi), ***harici etiketleme*** durumunda yapıların yanına yerleştirilir (M.Brachialis gibi). Hibrit etiketleme, harici ve dahili etiketlemenin bir kombinasyonudur.



Görsel 123: Fasciculuslar Lateralis ve Fasciculus Medialis'in terminal dallara seyri

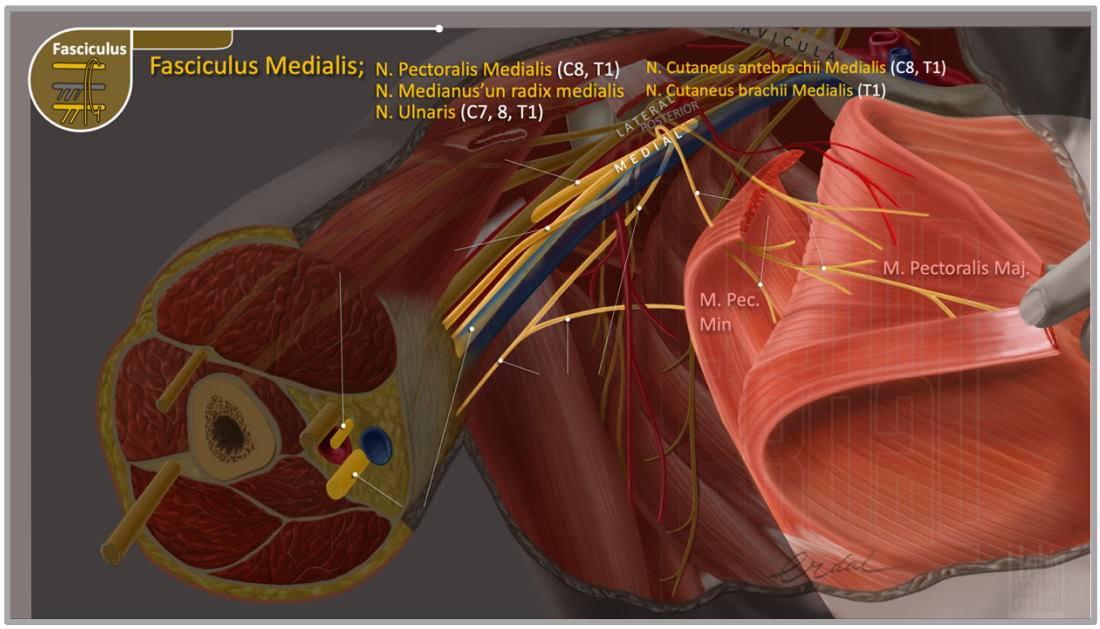

Görsel 124: Fasciculus Medialis'den dallanıp M. Pectoralis Major'a giderken M.Pectoral Minor'dan geçen N. Pectoralis Medialis'in seyri.

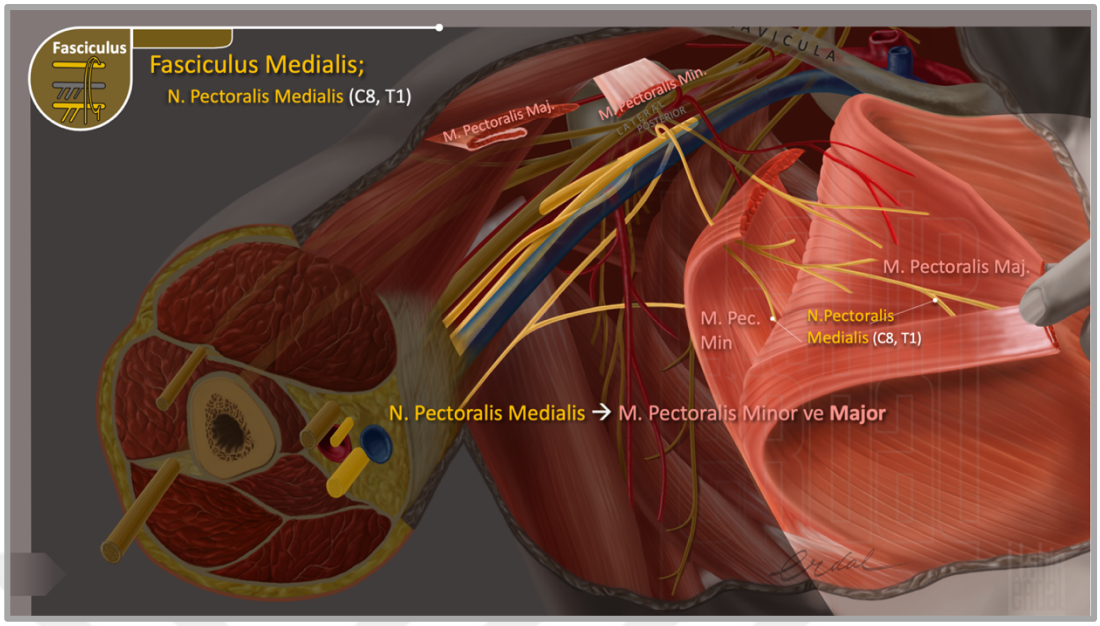

Görsel 125: Fasciculus Medialis (C8, T1)

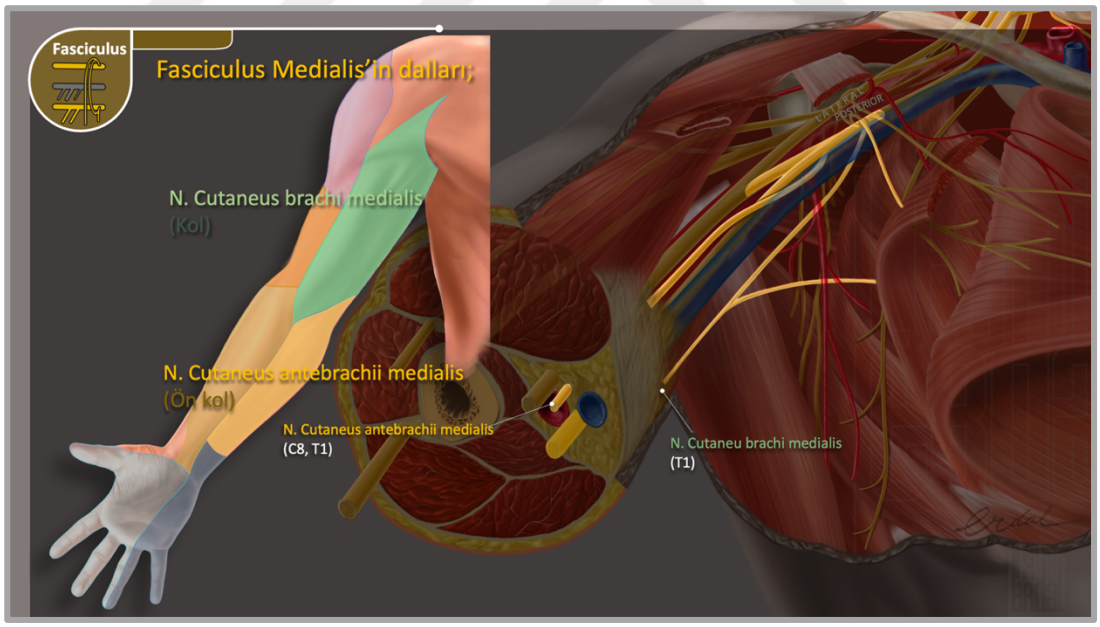

Görsel 126: Faciculus Medialis'in Dalları: N. Cutaneus brachi medialis, N.Cutaneus antebrachii medialis

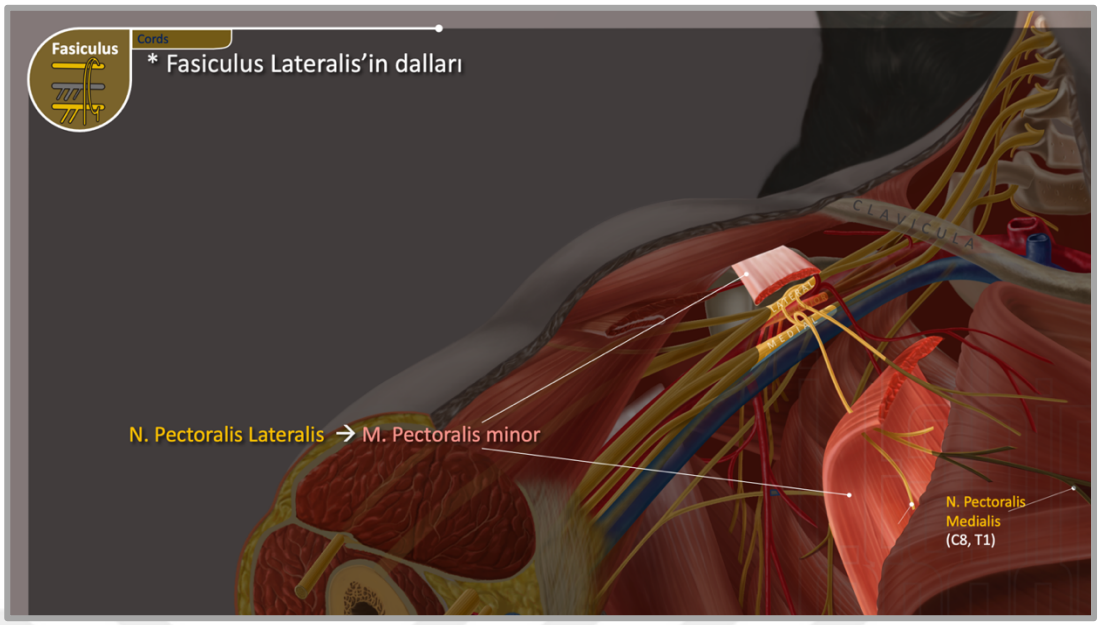

Görsel 127: Lateral ve Medial Fasiculus'lardan dallanıp M. Pectoralis Major'a giderken M.Pectoral Minor'dan geçişi

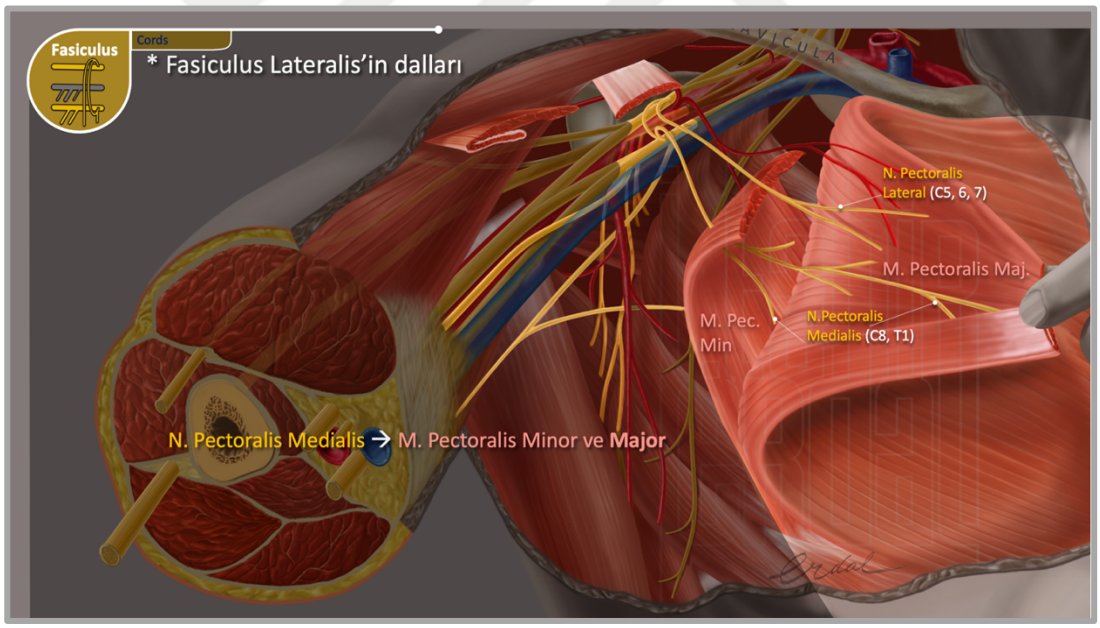

Görsel 128: Lateral ve Medial Fasiculus'lardan dallanıp M. Pectoralis Major'e giden N. Pectoral Lateralis (C5,6,7) ve N. Pectoralis Medialis (C8, T1)'in M. Pectoralis majör ve minor'a seyrinin görünümü.

Renk, önemli yapıları vurgular ve okuyucuların çizimlerdeki farklı alanları ayırt etmelerini sağlar. Renk, anatomik yapıların gerçekçi görünümlerini andırması ve okuyucuların bunları ayırt etmesini sağlaması nedeniyle tıbbi illüstrasyonlarda da

önemli bir rol oynar. Anatomik yapıların görünümünü ve işlevlerini vurgulamak için tıbbi çizimlerde standart renk kodlaması kullanılır.

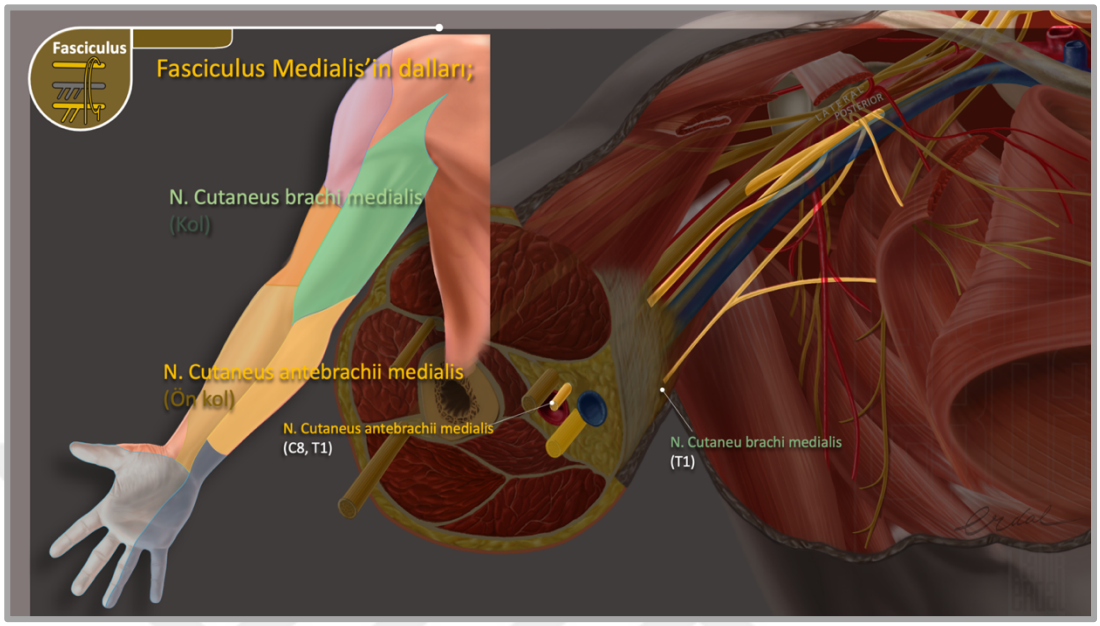

Görsel 129: Fasciculus Medialis'den dallanıp M. Cutaneus brachi medalis giden N. Cutaneus brachi medalis (T1) ve M. Cutaneu antebrachii medalis giden N. Cutaneu antebrachii medalis'e seyri ve inervasyon alanlarının renk kodları ile gösterimi.

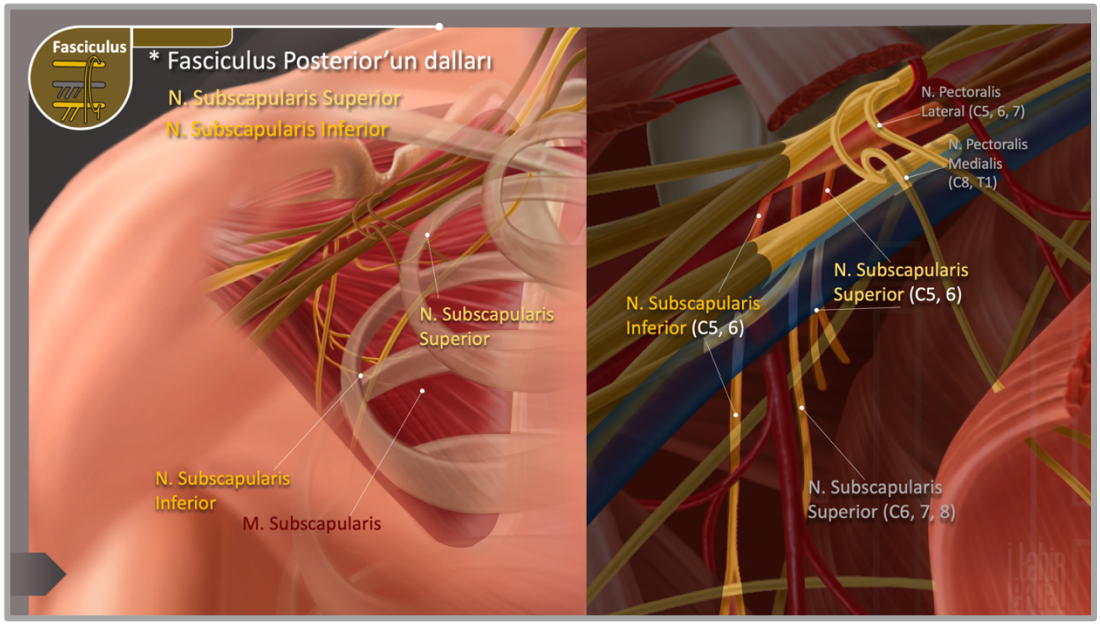

Görsel 130: Facisiculus Posteriordan dallanan ve Scapulanın anterior (ön) kısmını kaplayan M. Suprascapularis kasını inerve eden N.Suprascapularis Superior(C5,6) ile N.Subscapularis Inferior(C5,6)'un seyrinin görünümü

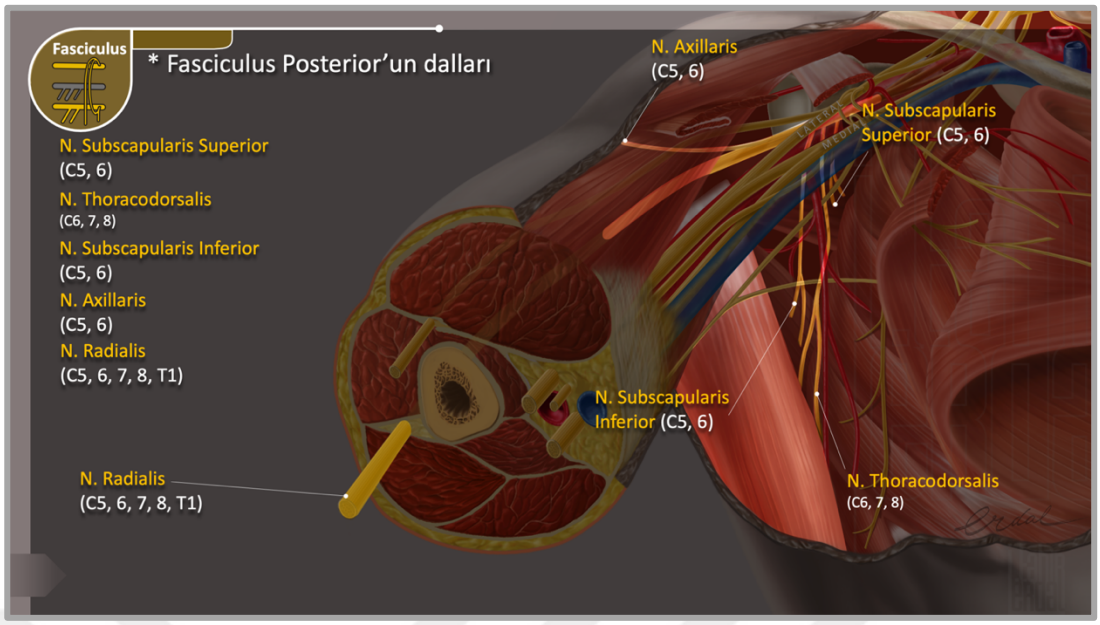

Görsel 131 : Fasciculus Posteriorun dalları

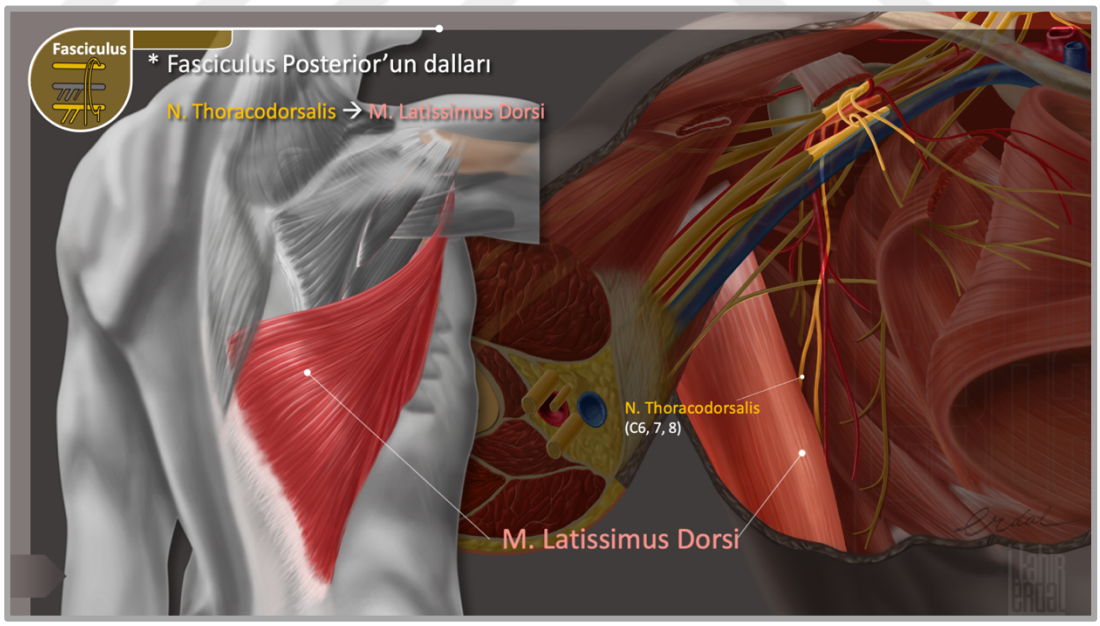

Görsel 132: Fasciculus Posteriordan dallanan N. Thoraciodorsalis (C6,7,8)'in lateralden posteriora devam eden en M. Latissimus Dorsi'ye seyrinin görünümü

3.3.5. Rami Terminalis (Dallar)



Görsel 133: Rami Terminalis dallarının metaforik anlatımı

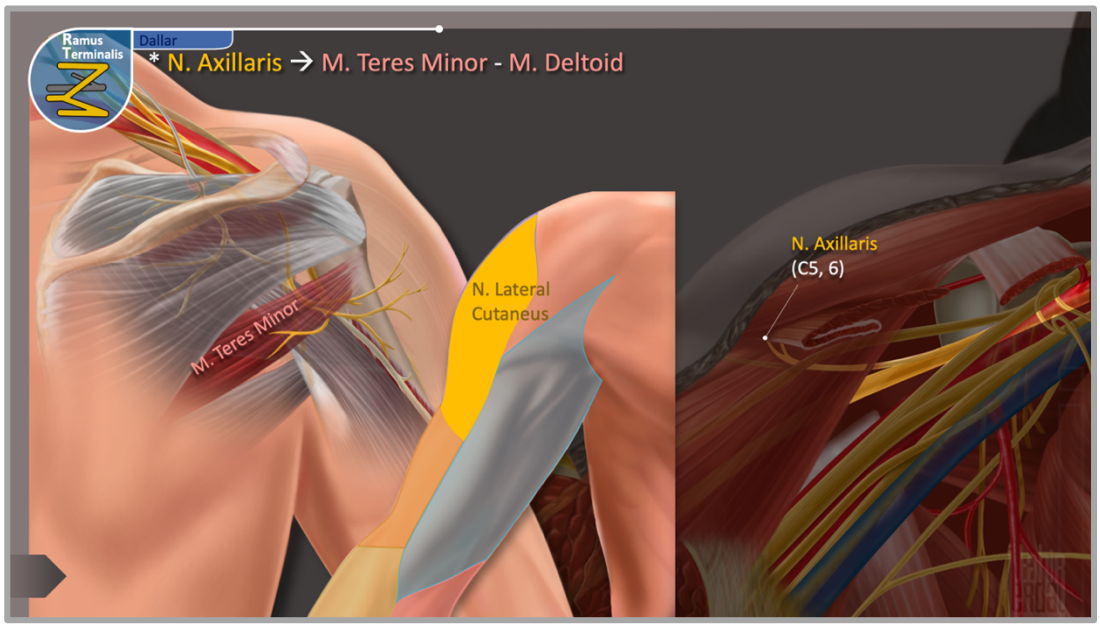

Görsel 134: N. Axillaris'in M. Teres minör ve M. Deltoid'i inervasyonu

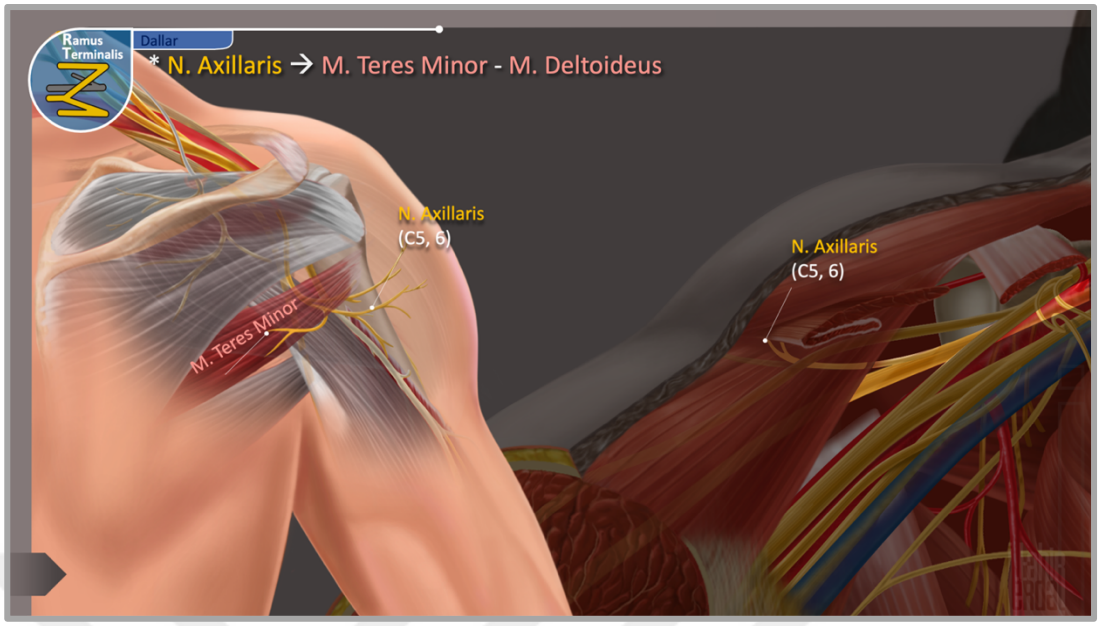

Görsel 135: N. Axillaris'in M. Teres minör inervasyonu



Görsel 136: N. Axillaris'in M. Deltoid'i inervasyonu

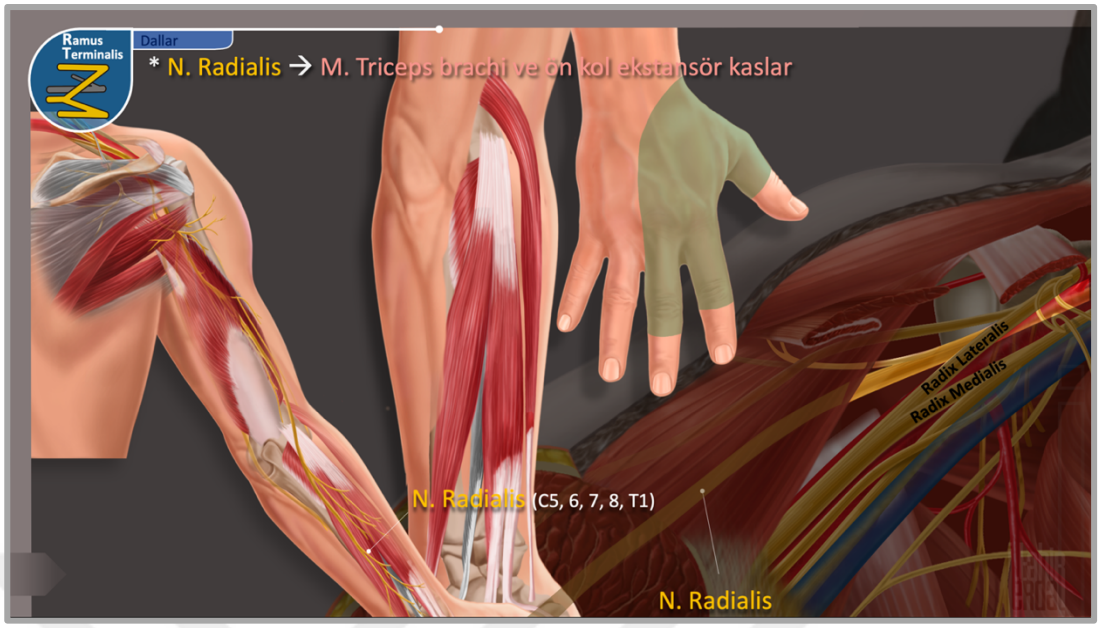

Görsel 137: N. Radialis'in M. Triceps ve ön kol kaslarını inervasyonu

Birlik ve çeşitlilik / Unity and Variety; bir kompozisyondaki farklı unsurlar arasında bir aidiyet duygusunu teşvik ederken, çeşitlilik, unsurların farklı niteliklerini vurgular..

Parçalar ve bütünler, herhangi bir disiplinde bir süreklilik üzerinde var olur. Nasıl kelimeler gibi sözlü öğeler bir araya getirilerek cümleler oluşturulursa, resimler gibi görsel öğeler de bir araya getirilerek sayfa düzeninde bir akış oluşturulur.

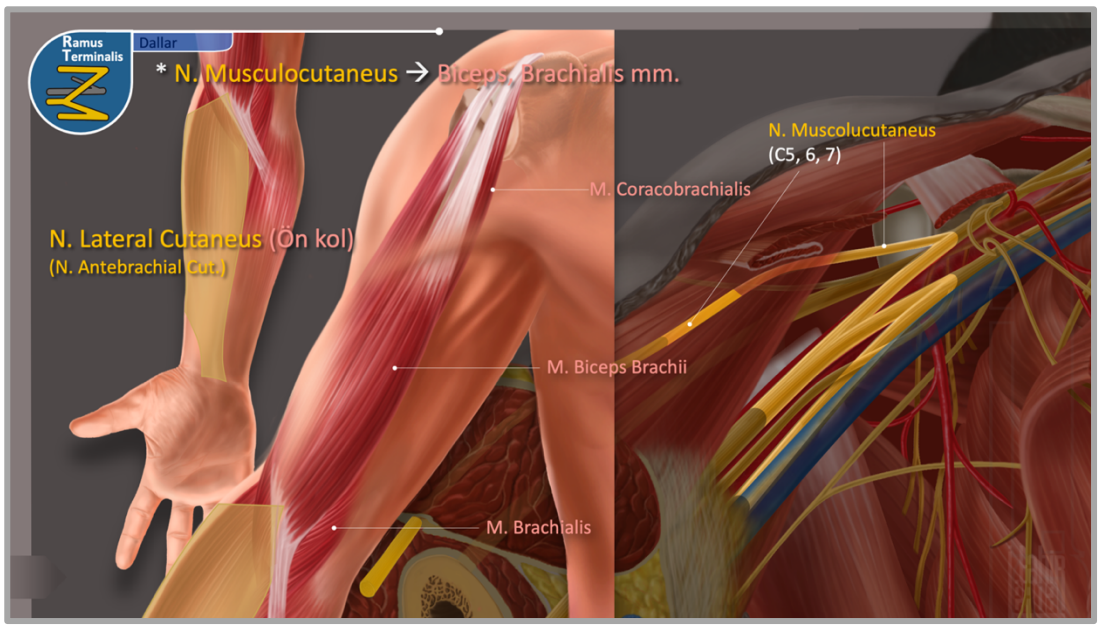

Görsel 138: N. Musculocutaneus'un Biceps, Brachialis mm. ve ön kol kasların inervasyonu

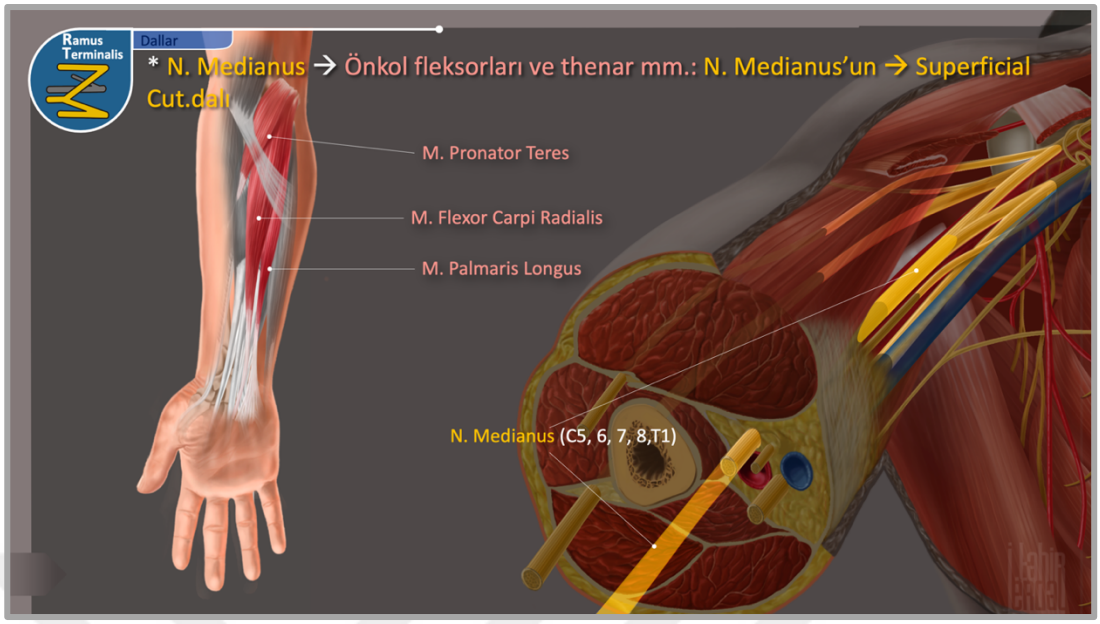

Görsel 139 : N. Medianus'un ön kol fleksor kaslarını inervasyonu

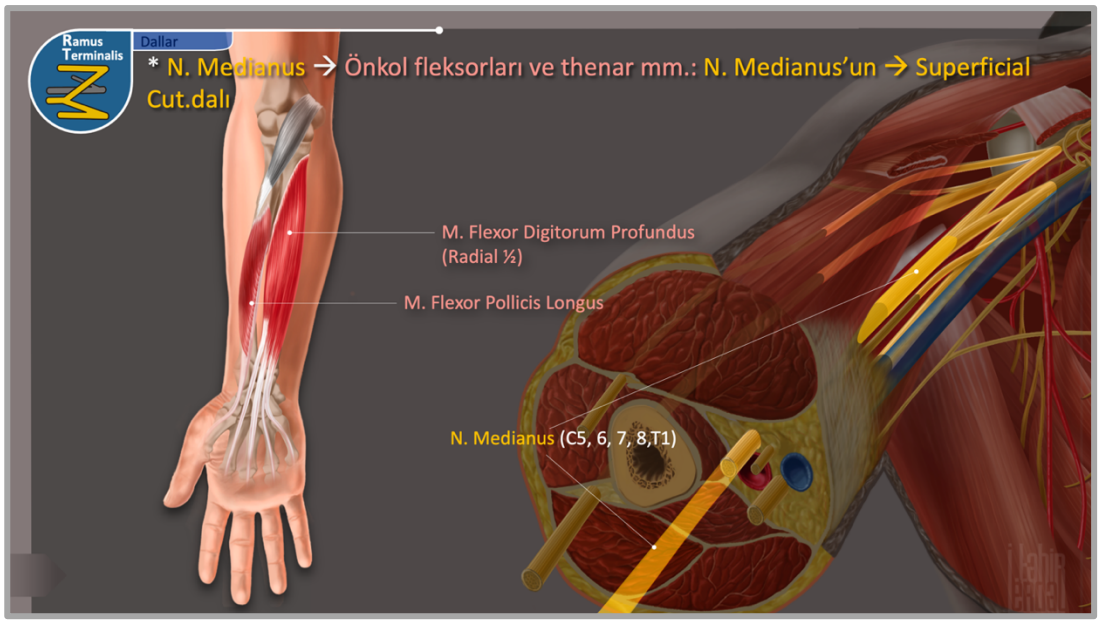

Görsel 140: N. Medianus'un derin ön kol fleksor kaslarını inervasyonu

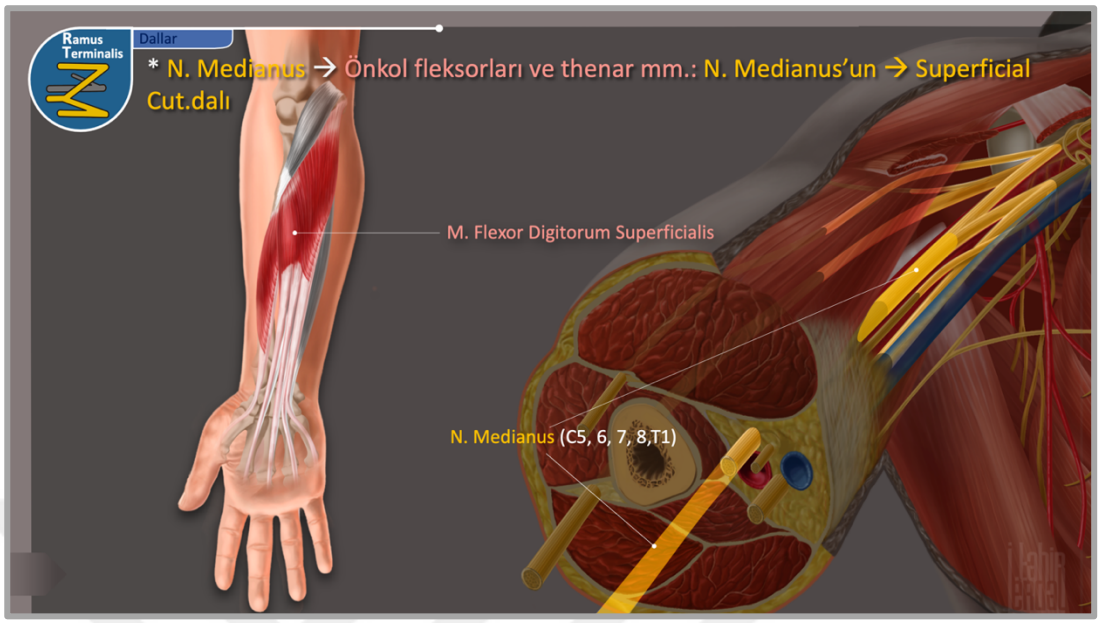

Görsel 141: N. Medianus'un ön kol M. Flexor Digitorum Superficialis kaslarını inervasyonu

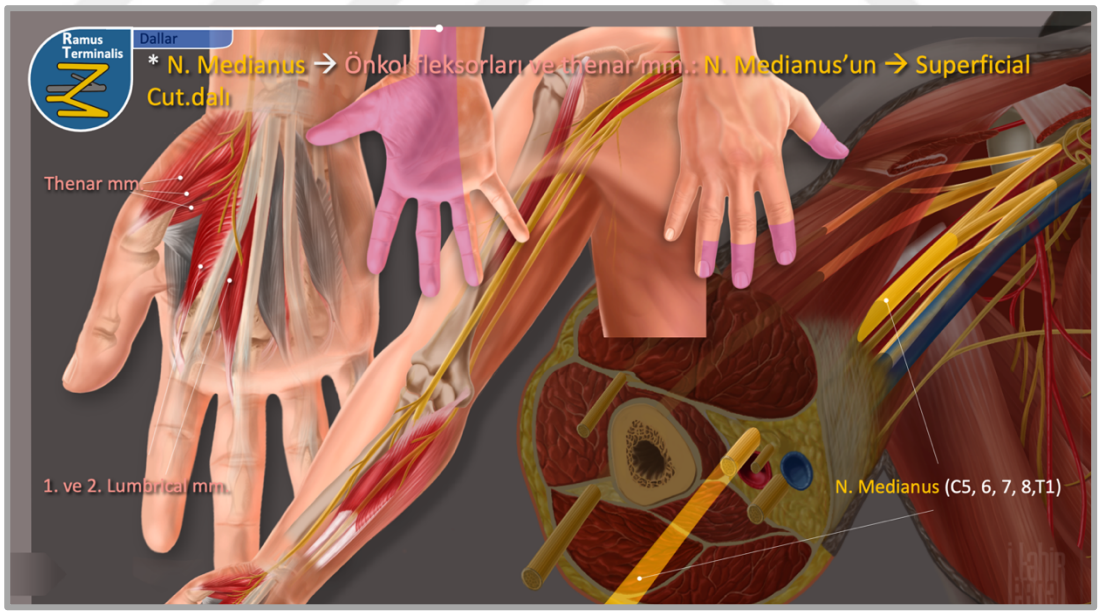

Görsel 142: N. Medianus'un ön kol flexorların ve Thenar kasların inervasyonu

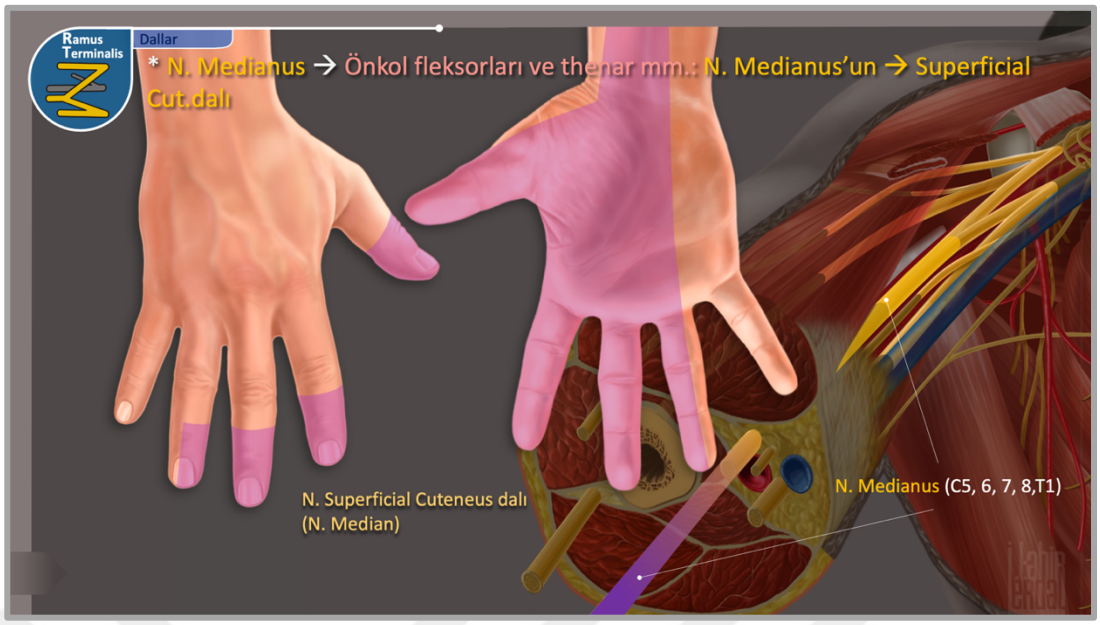

Görsel 143 : N. Medianus'un eldeki inervasyonu etki alanı

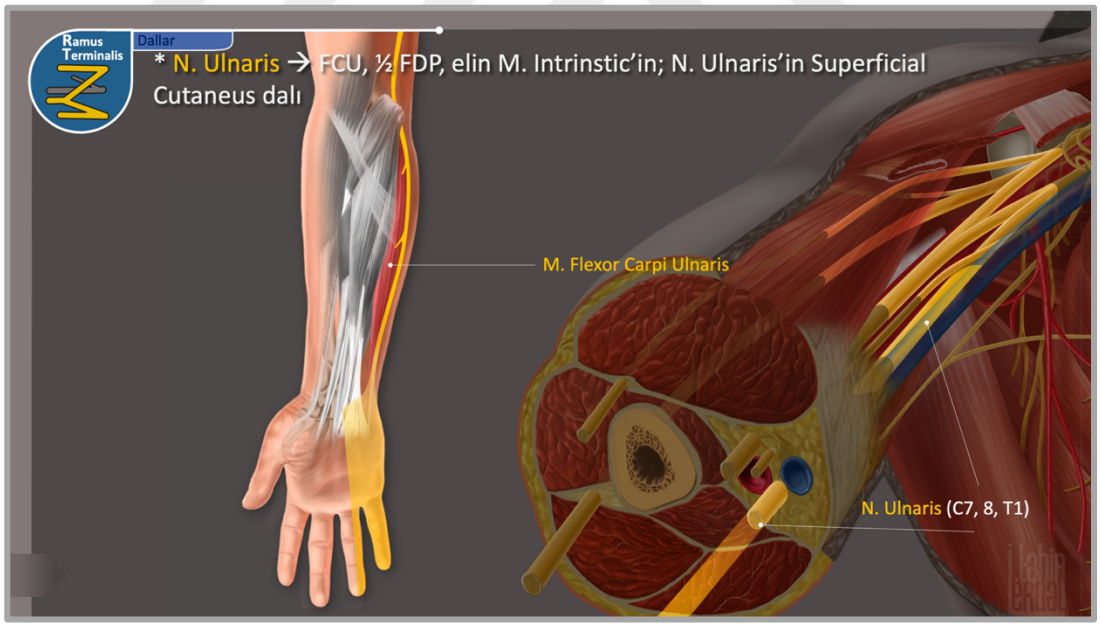

Görsel 144 : N. Ulnaris'in M. Flexor carpi ulnaris inervasyonu

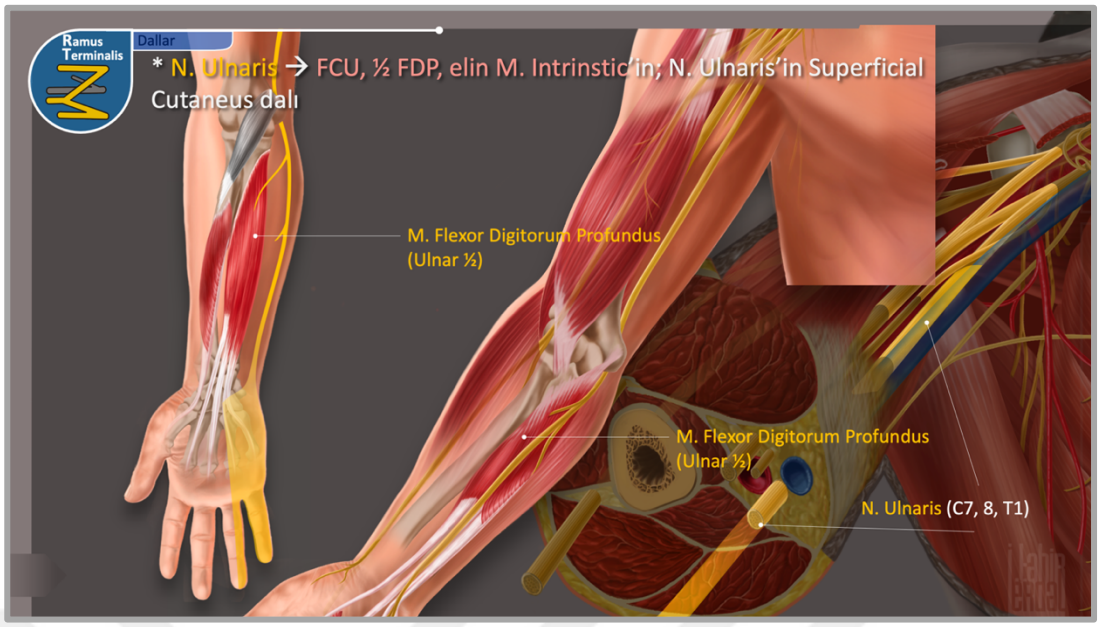

Görsel 145: N. Ulnaris'in M. Flexor Digitorum Profundusu ulnar sinir dalının inervasyonu

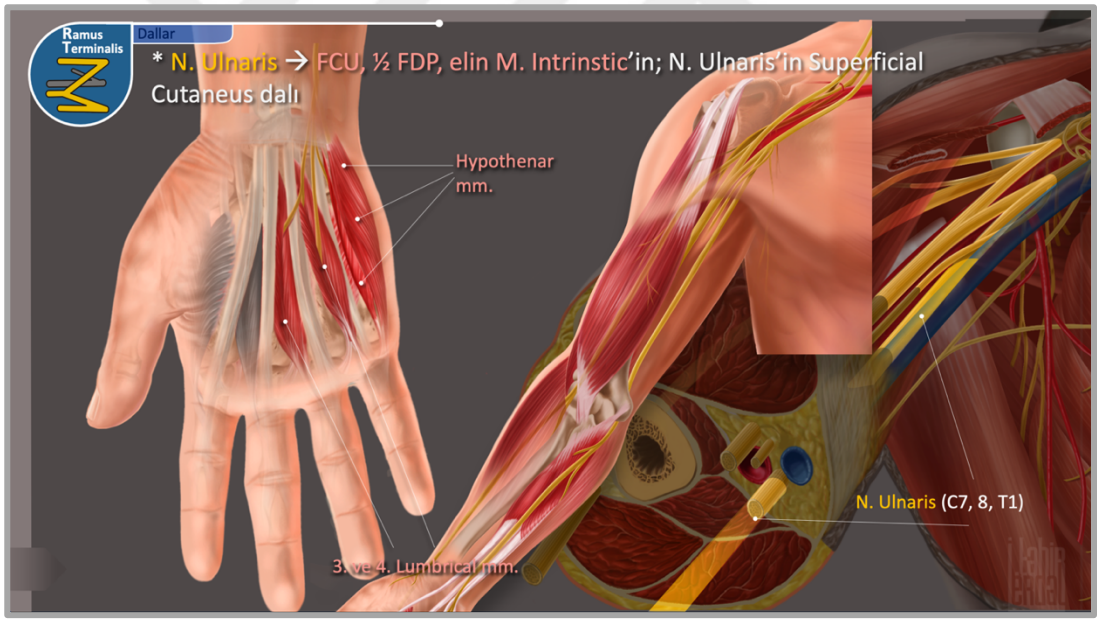

Görsel 146: N. Ulnaris'in Hypotenar mm. inervasyonu

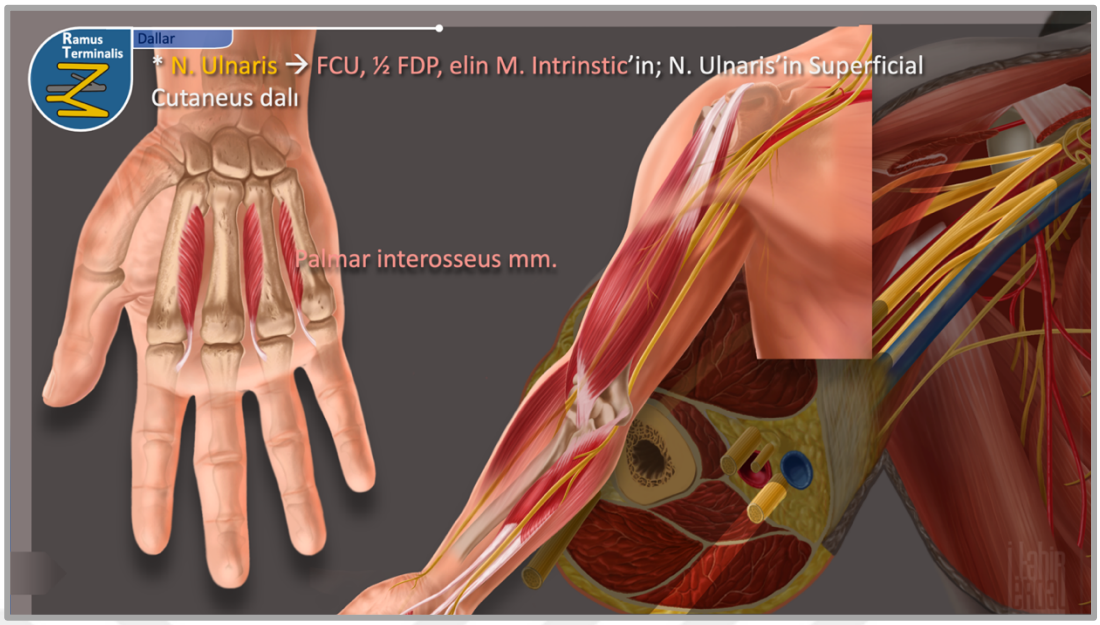

Görsel 147: N. Ulnaris'in Palmar interosseus mm. inervasyonu

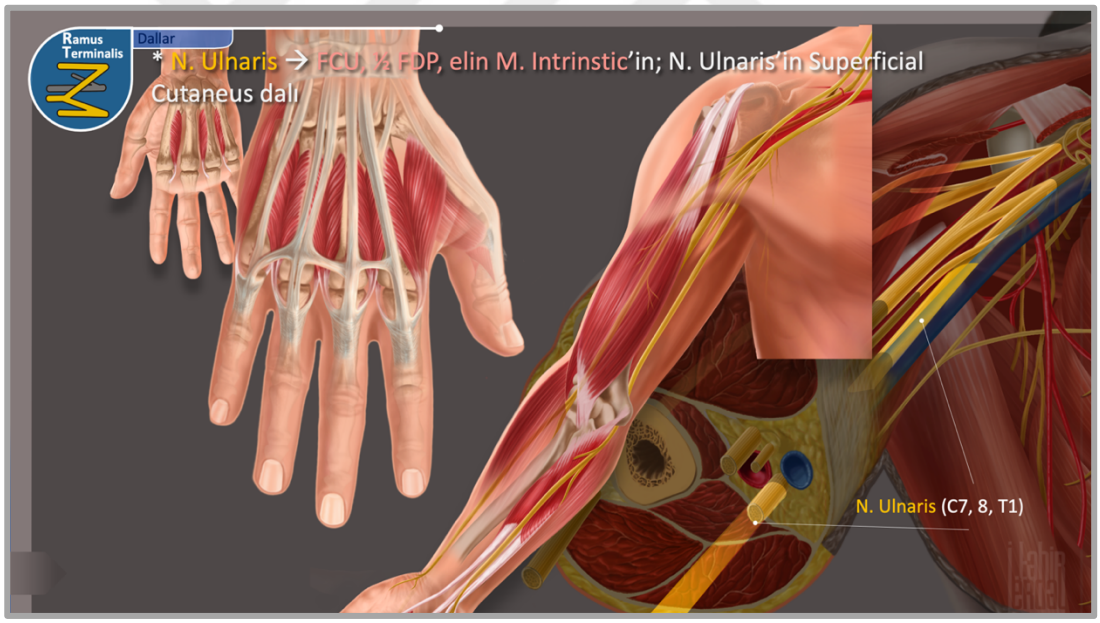

Görsel 148: N. Ulnaris'in eldeki yüzeyel inervasyonu

Görüntüleme teknolojisindeki yeni gelişmeler, patolojiyi göstermek için güçlü araçlardır, ancak illüstrasyon, anatomik gösterimlerde ya da hastalık süreçlerini seçici olarak iletmek için bir köşe taşı olmaya devam etmektedir. Bir çizim, bir yapının önemli özelliklerini öğretme ve tartışma amacıyla vurgulayabilir. Herhangi bir tıbbi konunun grafik temsili, tıbbi bilginin iletilmesinde çok etkili bir araçtır. Tıp

öğrencileri, yazılı veya sözlü kelime için çözümü zor olan anatomik gerçekleri ve ayrıntıları öğrenmek için illüstrasyona güvenirler. Çoğu zaman, bir illüstrasyon, ilgili, faydalı ve önemli bilgileri kelimelerden çok daha etkili bir şekilde iletir. Özellikle cerrahi disiplinler için, öğrenciler önemli kavramları öğrenirken 2 boyutlu çizimler ve 3 boyutlu modeller gibi araçlara güvenirler. İllüstrasyon kullanımı, bir fotoğrafta belirgin olmayan ayrıntıları vurgulayabileceğinden öğrenme ve meslektaşlarla iletişim, bağlamında öğretimin ayrılmaz bir parçasıdır. (Hajar, 2011: s. 90) Günümüzde modern anatomik çizimler, kadavraları incelemek yerine modern görüntüleme teknikleriyle vücudu anlamamıza dayanmaktadır. Daha önce sadece otopside görülen birçok patoloji, hasta hâlâ yaşarken modern görüntüleme teknikleriyle tespit edilmektedir, örneğin kardiyolojide ekokardiyograf ve kalp cerrahı görüntüleme ve illüstrasyon yoluyla iletişim kurar. Geleneksel illüstrasyon ve bilgisayarlı görüntüler tıp eğitiminde karşılıklı olarak birbirine yardımcı olur. Örneğin, video destekli cerrahi, öğrenciler için cerrahi öğrenme deneyimini geliştirmede geleneksel illüstrasyonla sinerjik bir şekilde çalışıyor gibi görünmektedir. Sanat, tıp eğitiminde her zaman iletişim ikilemlerinin çözülmesine yardımcı olmuştur. İnsan vücudunun inceliklerini ve karmaşık işlevlerini öğrenmeye istekli doktorlar ve öğrenciler olduğu sürece, tıbbi kavramları açıklamaya her zaman ihtiyaç olacaktır. Görselleştirme, anlamanın anahtarıdır; bu nedenle görsel yardımlar öğrenme süreci için esastır. Bilgisayar grafikleri ve görüntülemedeki ilerlemeler, bu tür görsel yardımcıların yaratılması ve üretilmesi için çok büyük yeni fırsatlar sunmasının yanısıra, en gelişmiş mikroskoplarla bile görülemeyecek kadar küçük olan hücre altı süreçler bilgisayar animasyonlarıyla canlandırılabilmektedir. İnternet ve kablosuz teknoloji, bilginin yaygın olarak ve herkes tarafından kolayca erişilebilir olmasını sağlar. Tıbbi ve bilimsel bilgi katlanarak genişledikçe, görsel yaratma yöntemleri büyümeye ve gelişmeye devam ettikçe ve bilginin doktorlara, hastalara ve halka dağıtılma biçimleri çoğaldıkça, tıbbi illüstrasyon bu kavramları ve yöntemleri alır - hem basit hem de karmaşık-ve onları hayata geçirir (Hajar, 2011: s. 91).

3.4. KOCAELİ ÜNİVERSİTESİ TIP FAKÜLTESİ ÖĞRENCİLERİNE YENİ BİR PERSPEKTİFLE SUNULAN "PLEXUS BRACHIALIS" GÖSTERİMİNİN ÖĞRENCİLER TARAFINDAN NASIL ALGILANDIĞI ÜZERİNE DEĞERLENDİRME

31 Mayıs tarihinde toplam 156 öğrencinin hazır bulunduğu Anatomi Dönem I dersinde "Plexus Brachialis" konusunun anlatımı için hazırlanan Medikal illüstrasyonları içeren ve 50 slayttan oluşan sunum seti, dersin öğretim elemanı Prof. Dr. Tuncay Çolak tarafından eğitim materyali olarak kullanılmış ve ders sonrası öğrencilerin medikal illüstrasyon hakkında bilgi ve farkındalık durumunun yanısıra Plexus Brachialis konusunun anlaşılabilirliğine katkısını ölçmek amaçlı toplam 15 sorudan oluşan anket uygulanmıştır. Bu anketlerin istatistiksel analizlerinde elde edilen sonuçlar aşağıda detaylı olarak verilmiştir.

T.C.
KOCAELİ ÜNİVERSİTESİ
Sosyal ve Beşeri Bilimler Etik Kurulu

Sayı : E-10017888-100-237626 27.05.2022
Konu : Eğitim - Öğretim İşleri (Tahir ERDAL)

SOSYAL BİLİMLER ENSTİTÜSÜ MÜDÜRLÜĞÜNE

İlgi : 11.05.2022 tarihli, 228842 sayılı ve "Eğitim - Öğretim İşleri (Etik Kurul Onayı)" konulu yazı

Sosyal ve Beşeri Bilimler Etik Kurulu'nun 26/05/2022 tarih ve 2022/06 no lu toplantısında alınan 13 sıra sayılı kararı aşağıda sunulmuştur.

Bilgilerinize arz ederim.

Karar No 13: Sosyal Bilimler Enstitüsü Müdürlüğünün 11.05.2022 tarih ve 228842 sayılı yazısı görüşüldü. Plastik Sanatlar Sanatta Yeterlik öğrencisi İhsan Tahir ERDAL'ın, Prof. Dr. Nigar POSTEKİ'nin danışmanlığında yürüttüğü "Medikal İllüstrasyonda Anatomi Eğitimi İçin Yeni Bir Perspektifle Gösterimler ve Yaklaşımlar: Kocaeli Üniversitesi Tıp Fakültesi Örneği" başlıklı sanatta yeterlik tezi kapsamında yapacağı anket uygulamasında, bilimsel araştırma ve yayın etiği açısından bir sakınca olmadığına oy birliği ile karar verildi.

Prof.Dr. İbrahim ŞİRİN
Kurul Başkanı

Belge Doğrulama Adresi :https://turkiye.gov.tr/kocaeli-universitesi-ebys

Sosyal ve Beşeri Bilimler Etik Kurulu Kocaeli Üniversitesi Umuttepe Yerleşkesi 41380, Kocaeli
Tel:+90 (262) 303 10 01 Faks:+90 (262) 303 10 33
E-Posta :rekiletisim@kocaeli.edu.tr Elektronik Ağ :http://www.kocaeli.edu.tr
Kep Adresi: kocaeliuniversitesi@hs01.kep.tr

Bilgi için: Pelin ÜNALDI DOLGUN
Raportör
Telefon No: 303 10 49

Görsel 149: Etik kurul onay yazısı

KOCAELİ ÜNİVERSİTESİ TIP FAKÜLTESİ ÖĞRENCİLERİNİN
MEDİKAL İLLÜSTRASYON HAKKINDAKİ FARKINDALIK DÜZEYLERİ

1. Medikal İllüstrasyon (Tıbbi Resim) hakkında bir bilginiz var mı?
   Evet ( ) Hayır ( )

2. Medikal illüstrasyon ile ilk nerede karşılaştınız?

   .....

   .....

3. Plexus Brachialis konu anlatımında kullanılan medikal illüstrasyonlar ve sunum tekniği daha önceki derslerle kıyaslandığında, anlaşılabilirlik açısından katkı derecesi nedir?
   (1) (2) (3) (4) (5)

4. Anatomik yapıların çizimi-şekli, yorumu doğru mu?
   (1) (2) (3) (4) (5)

5. Anatomik yapılar net olarak algılanabiliyor mu?
   (1) (2) (3) (4) (5)

6. Anatomi dersinde Plexus Brachialis konusunun eğitimi için kullanılması yararlı olur mu?
   (1) (2) (3) (4) (5)

7. Plexus Brachialis konusu için bakış açısı veya pozisyonlama doğru yapılmış mı?
   (1) (2) (3) (4) (5)

8. Görüntü/Görselleştirmenin, anatomik yapıların tanınabilirliği açısından katkı derecesi nedir?
   (1) (2) (3) (4) (5)

9. Renk, ışık ve doku kullanımı bakımından anatomik görsel anlatım dili yeterli mi?
   (1) (2) (3) (4) (5)

10. Plexus Brachialis konu anlatımı için hazırlanan görsellerde **Radix** (Kökler) alt başlığının içerdiği görsellerin, konunun anlaşılabilirliğine katkı derecesi nedir?
    (1) (2) (3) (4) (5)

11. Plexus Brachialis konu anlatımı için hazırlanan görsellerde **Truncus** (Gövde) alt başlığının içerdiği görsellerin, konunun anlaşılabilirliğine katkı derecesi nedir?
    (1) (2) (3) (4) (5)

12. Plexus Brachialis konu anlatımı için hazırlanan görsellerde **Divisiones** (Bölünmeler) alt başlığının içerdiği görsellerin, konunun anlaşılabilirliğine katkı derecesi nedir?
    (1) (2) (3) (4) (5)

13. Plexus Brachialis konu anlatımı için hazırlanan görsellerde **Fasciculus** başlığının içerdiği görsellerin, konunun anlaşılabilirliğine katkı derecesi nedir?
    (1) (2) (3) (4) (5)

14. Plexus Brachialis konu anlatımı için hazırlanan görsellerde **Ramus Terminalis** başlığının içerdiği görsellerin, konunun anlaşılabilirliğine katkı derecesi nedir?
    (1) (2) (3) (4) (5)

15. Plexus Brachialis için hazırlanmış olan sunumun ve sunum tekniğinin başkaca Anatomi dersi konularının anlatımı ve eğitimi için uyarlanıp kullanılması yararlı olur mu?
    (1) (2) (3) (4) (5)

Görsel 150: Değerlendirmede kullanılan anket soruları

3.4.1. Kocaeli Üniversitesi Tıp Fakültesi Öğrencilerinin Medikal İllüstrasyon (Tıbbi Resim) Konusuna İlişkin Bilgi Durumları

SEÇENEKLER	1	2	3	4	5
SORULAR	SAYI	SAYI	SAYI	SAYI	SAYI
3	2	5	47	67	35
4	1	1	23	57	71
5	1	8	32	57	55
6	1	9	30	48	65
7	2	2	27	53	66
8	1	4	29	50	68
9	2	2	28	61	58
10	2	5	26	68	51
11	2	3	24	65	57
12	3	4	33	53	59
13	3	3	24	55	68
14	2	6	37	50	56
15	1	5	24	39	82

Görsel 151: Kocaeli Üniversitesi Tıp Fakültesi Öğrencilerinin Medikal İllüstrasyon (Tıbbi Resim) Konusuna İlişkin Bilgi Durumları

3.4.2. Kocaeli Üniversitesi Tıp Fakültesi Öğrencilerinin Medikal İllüstrasyon (Tıbbi Resim) Konusuna İlişkin Farkındalık Düzeyleri (ilk nerede karşılaştıkları)

SEÇENEKLER	1	2	3	4	5
SORULAR	YÜZDE	YÜZDE	YÜZDE	YÜZDE	YÜZDE
3	1.28%	3.2%	30.12%	42.94%	22.43%
4	0.65%	0.65%	15.03%	37.25%	46.4%
5	0.65%	5.22%	20.91%	37.25%	35.94%
6	0.65%	5.88%	19.6%	34.64%	42.48%
7	1.33%	1.33%	18.00%	35.33%	44.00%
8	0.65%	2.63%	19.07%	32.89%	44.73%
9	1.32%	1.32%	18.54%	40.39%	38.41%
10	1.31%	3.28%	17.10%	44.73%	33.55%
11	1.32%	1.98%	15.89%	43.04%	37.74%
12	2.00%	2.00%	16.00%	35.33%	39.33%
13	1.96%	1.96%	15.68%	35.94%	44.44%
14	1.32%	3.97%	24.50%	33.11%	37.08%
15	0.66%	3.31%	15.89%	25.82%	54.30%

Görsel 152: Kocaeli Üniversitesi Tıp Fakültesi Öğrencilerinin Medikal İllüstrasyon (Tıbbi Resim) Konusuna İlişkin farkındalık düzeylerini gösteren dağılım tablosu.

3.4.3. Öğrencilerinin Plexus Brachialis konu anlatımında kullanılan medikal illüstrasyonlar ve sunum tekniğinin konunun anlaşılabilirlik düzeyine ilişkin görüşleri.

3. Plexus Brachialis konu anlatımında kullanılan medikal illüstrasyonlar ve sunum tekniği daha önceki derslerle kıyaslandığında, **anlaşılabilirlik açısından** katkı derecesi nedir?

	f	%
Kesinlikle Katılmıyorum	2	1,28
Katılmıyorum	5	3,2
Kısmen Katılıyorum	47	30,12
Katılıyorum	67	42,94
Kesinlikle Katılıyorum	35	22,43
Toplam	156	
Kayıp veri	0	
TOPLAM	156	100

% 95,49

Görsel 153: Kullanılan medikal illüstrasyonlar ve sunum tekniğinin konunun anlaşılabilirlik düzeyine ilişkin görüşlerini gösteren değerlendirme tablosu.

Plexus Brachialis konu anlatımında, kullanılan medikal illüstrasyonlar ve sunum tekniği daha önceki derslerle kıyaslandığında, anlaşılabilirlik açısından katkı derecesinin tespit edilmesine yönelik soruya katılımcılar % 22,43 oranında "Kesinlikle katılıyorum",% 42,94 oranında " Katılıyorum", % 30,12 oranında "Kısmen Katılıyorum", %3,2 oranında Katılmıyorum, %1.28 oranında "Kesinlikle katılmıyorum" şeklinde cevap vermişlerdir. Buna göre, anlaşılabilirlik açısından katkı derecesinin" katılımcılar tarafından yüksek bulunduğu söylenebilir.

3.4.4. Kocaeli Üniversitesi Tıp Fakültesi Öğrencilerinin görüşlerine göre Plexus Brachialis konusunun Anatomik yapıların çizimi-şekli ve yorumunun doğruluğuna ilişkin görüşleri.

4. Anatomik yapıların çizimi-şekli, yorumu size göre doğru mu?

	f	%
Kesinlikle Katılmıyorum	1	0,65
Katılmıyorum	1	0,65
Kısmen Katılıyorum	23	15,03
Katılıyorum	57	37,25
Kesinlikle Katılıyorum	71	46,4
Toplam	153	
Kayıp veri	-3	
TOPLAM	156	100

% 98,68

Görsel 154: Anatomik yapıların çizimi-şekli ve yorumunun doğruluğuna ilişkin görüşleri gösteren değerlendirme tablosu.

Plexus Brachialis konusunun *Anatomik yapıların çizimi-şekli, yorumu doğru mu?* Şeklinde sorulan soruya katılımcılar % 46,4 oranında "Kesinlikle katılıyorum" % 37,25 oranında " Katılıyorum", % 15,03 oranında "Kısmen Katılıyorum", % 0,65

oranında Katılmıyorum, %0,65 oranında "Kesinlikle katılmıyorum" şeklinde cevap vermişlerdir. Buna göre, katılımcılar yüksek oranda doğru bulduklarını beyanetmişlerdir.

3.4.5. Kocaeli Üniversitesi Tıp Fakültesi Öğrencilerinin Plexus Brachialis konusunun Anatomik yapılar net olarak algılanabiliyor mu? şeklinde yöneltilen soruya ilişkin görüşleri.

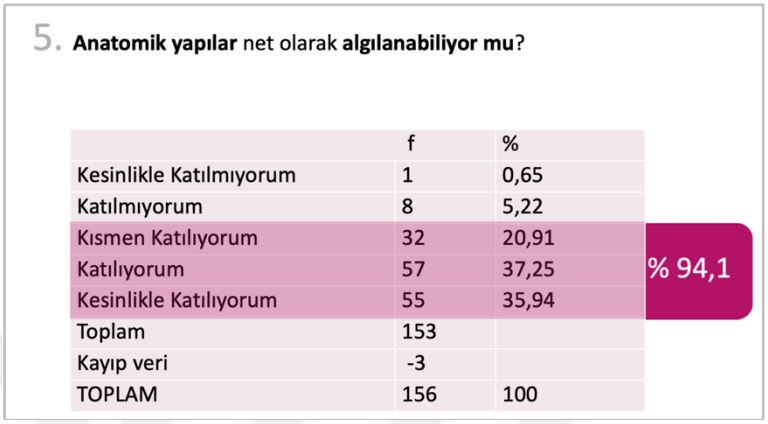

5. **Anatomik yapılar** net olarak **algılanabiliyor mu**?

	f	%
Kesinlikle Katılmıyorum	1	0,65
Katılmıyorum	8	5,22
Kısmen Katılıyorum	32	20,91
Katılıyorum	57	37,25
Kesinlikle Katılıyorum	55	35,94
Toplam	153	
Kayıp veri	-3	
TOPLAM	156	100

% 94,1

Görsel 155: Anatomik yapıların net bir şekilde açıklanıp açıklanmadığına ilişkin görüşleri gösteren değerlendirme tablosu.

Plexus Brachialis konusunun *Anatomik yapılar net olarak algılanabiliyor mu?* şeklinde yöneltilen soruya katılımcılar % 35,94 oranında "kesinlikle katılıyorum"",% 37,25 oranında " Katılıyorum", % 20,91 oranında "Kısmen Katılıyorum", % 5,22 oranında Katılmıyorum, % 0,65 oranında "Kesinlikle katılmıyorum" şeklinde cevap vermişlerdir. Bu sonuçlara göre, soruya katılımcıların yüksek oranda *Anatomik yapılar net olarak algılanabiliyor*" şeklinde cevap verdikleri görülmektedir.

3.4.6. Kocaeli Üniversitesi Tıp Fakültesi Öğrencilerinin Anatomi dersinde Plexus Brachialis konusunun eğitimi için kullanılması yararlı olur mu? Şeklinde yöneltilen soruya ilişkin görüşleri

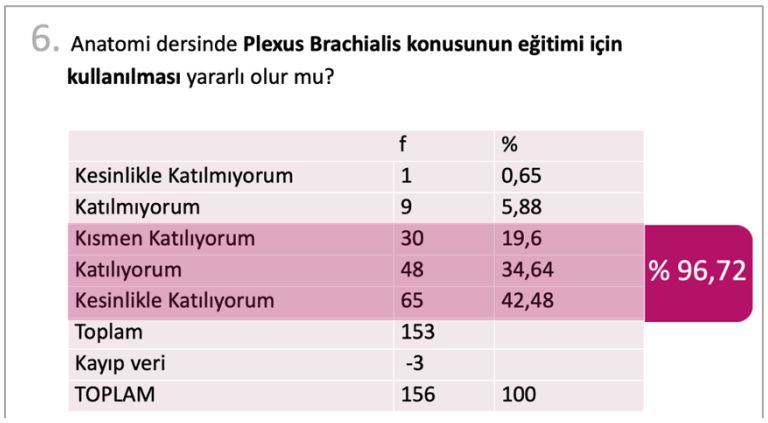

6. Anatomi dersinde **Plexus Brachialis konusunun eğitimi için kullanılması** yararlı olur mu?

	f	%
Kesinlikle Katılmıyorum	1	0,65
Katılmıyorum	9	5,88
Kısmen Katılıyorum	30	19,6
Katılıyorum	48	34,64
Kesinlikle Katılıyorum	65	42,48
Toplam	153	
Kayıp veri	-3	
TOPLAM	156	100

% 96,72

Görsel 156: Hazırlanan illüstrasyonların Anatomi dersinde kullanımının yararlılığına ilişkin görüşleri gösteren değerlendirme tablosu.

Anatomi dersinde **Plexus Brachialis konusunun eğitimi için kullanılması yararlı olur mu?** Şeklinde yöneltilen soruya katılımcılar % 42,48 oranında "kesinlikle katılıyorum"",% 36,64 oranında " Katılıyorum", % 19,6 oranında "Kısmen Katılıyorum", % 5,88 oranında Katılmıyorum, % 0,65 oranında "Kesinlikle katılmıyorum" şeklinde cevap vermişlerdir. Bu sonuçlara göre, katılımcılar Anatomi dersinde Plexus Brachialis konusunun eğitimi için kullanılmasının yüksek oranda yararlı olacağı yönünde olumlu cevap verdikleri söylenebilir.

3.4.7. Kocaeli Üniversitesi Tıp Fakültesi Öğrencilerinin Plexus Brachialis konusu için bakış açısı veya pozisyonlama doğru yapılmış mı? Şeklinde yöneltilen soruya ilişkin görüşleri

7. Plexus Brachialis konusu için **bakış açısı veya pozisyonlama** size göre doğru yapılmış mı?

	f	%	
Kesinlikle Katılmıyorum	2	1,33	
Katılmıyorum	2	1,33	
Kısmen Katılıyorum	27	18	
Katılıyorum	53	35,33	% 97,33
Kesinlikle Katılıyorum	66	44	
Toplam	150		
Kayıp veri	-6		
TOPLAM	156	100	

Görsel 157: Hazırlanan illüstrasyonların bakış açısı ve pzisyonlamasına ilişkin görüşleri gösteren değerlendirme tablosu.

Plexus Brachialis konusu için ***bakış açısı veya pozisyonlama*** doğru yapılmış mı? şeklinde sorulan soruya katılımcılar % 44 oranında "kesinlikle katılıyorum"",% 35,33 oranında " Katılıyorum", % 18 oranında "Kısmen Katılıyorum", % 1,33 oranında Katılmıyorum, % 1,33 oranında "Kesinlikle katılmıyorum" şeklinde cevap vermişlerdir. Bu sonuçlara göre, katılımcıların Plexus Brachialis konusu için **bakış açısı veya pozisyonlama** doğru yapılmış mı? sorusuna yüksek oranda olumlu cevap verdikleri söylenebilir.

3.4.8. Kocaeli Üniversitesi Tıp Fakültesi Öğrencilerinin Plexus Brachialis konusunun Görüntü/Görselleştirmenin, anatomik yapıların tanınabilirliği açısından katkı derecesi nedir? şeklinde yöneltilen soruya ilişkin görüşleri

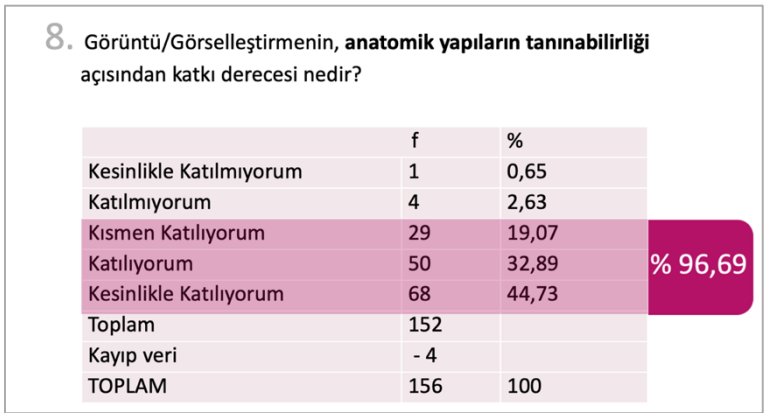

8. Görüntü/Görselleştirmenin, **anatomik yapıların tanınabilirliği** açısından katkı derecesi nedir?

	f	%	
Kesinlikle Katılmıyorum	1	0,65	
Katılmıyorum	4	2,63	
Kısmen Katılıyorum	29	19,07	
Katılıyorum	50	32,89	% 96,69
Kesinlikle Katılıyorum	68	44,73	
Toplam	152		
Kayıp veri	- 4		
TOPLAM	156	100	

Görsel 158: Hazırlanan illüstrasyonlarda anatomik yapıların tanınabilirliğine ilişkin görüşleri gösteren değerlendirme tablosu.

Plexus Brachialis konusunun Görüntü/Görselleştirmenin, ***anatomik yapıların tanınabilirliği*** açısından katkı derecesi nedir?şeklinde yöneltilen soruya katılımcılar % 44,73 oranında "kesinlikle katılıyorum"",% 32,89 oranında " Katılıyorum", % 19,07 oranında "Kısmen Katılıyorum", % 2,63 oranında Katılmıyorum, % 0,65 oranında "Kesinlikle katılmıyorum" şeklinde cevap vermişlerdir. Bu sonuçlara göre, katılımcıların, "Görüntü/Görselleştirmenin, **anatomik yapıların tanınabilirliği** açısından katkı derecesi"nin yüksek olduğu yönünde cevap verdikleri söylenebilir.

3.4.9. Kocaeli Üniversitesi Tıp Fakültesi Öğrencilerinin Plexus Brachialis konusunun Renk, ışık ve doku kullanımı bakımından anatomik görsel anlatım dili yeterli mi? Şeklinde yöneltilen soruya ilişkin görüşleri.



9. Renk, ışık ve doku kullanımı bakımından **anatomik görsel anlatım dili yeterli mi?**

	f	%	
Kesinlikle Katılmıyorum	2	1,32	
Katılmıyorum	2	1,32	
Kısmen Katılıyorum	28	18,54	
Katılıyorum	61	40,39	% 97,34
Kesinlikle Katılıyorum	58	38,41	
Toplam	151		
Kayıp veri	-5		
TOPLAM	156	100	

Görsel 159: Hazırlanan illüstrasyonlarda anatomik görsel anlatım dilinin yeterliliğine ilişkin görüşleri gösteren değerlendirme tablosu.

Plexus Brachialis konusunun Renk, ışık ve doku kullanımı bakımından ***anatomik görsel anlatım dili yeterli mi****?* şeklinde yöneltilen soruya katılımcılar % 38,41 oranında "kesinlikle katılıyorum",% 40,39 oranında " Katılıyorum", % 18,54 oranında "Kısmen Katılıyorum", % 1,32 oranında Katılmıyorum, % 1,32 oranında "Kesinlikle katılmıyorum" şeklinde cevap vermişlerdir. Bu sonuçlara göre; anatomik görsel anlatım dilinin yüksek oranda yeterli bulunduğu söylenebilir.

3.4.10. Kocaeli Üniversitesi Tıp Fakültesi Öğrencilerinin Plexus Brachialis konu anlatımı için hazırlanan görsellerde "Radiks (Kökler)" alt başlığının içerdiği görsellerin konunun anlaşılabilirliğine katkı derecesi nedir? Şeklindeki soruya ilişkin görüşleri.

10. Plexus Brachialis konu anlatımı için hazırlanan görsellerde ***Radix*** (Kökler) alt başlığının içerdiği görsellerin, **konunun anlaşılabilirliğine** katkı derecesi nedir?

	f	%	
Kesinlikle Katılmıyorum	2	1,31	
Katılmıyorum	5	3,28	
Kısmen Katılıyorum	26	17,10	
Katılıyorum	68	44,73	% 95,38
Kesinlikle Katılıyorum	51	33,55	
Toplam	152		
Kayıp veri	-4		
TOPLAM	156	100	

Görsel 160: Hazırlanan illüstrasyonlarda anatomik görsel anlatım dilinin yeterliliğine ilişkin görüşleri gösteren değerlendirme tablosu.

Plexus Brachialis konu anlatımı için hazırlanan görsellerde ***Radiks*** (kökler) alt başlığının içerdiği görsellerin konunun anlaşılabilirliğine katkı derecesi nedir?şeklindeki soruya katılımcılar % 33,55 oranında "kesinlikle katılıyorum"",% 44,73 oranında " Katılıyorum", % 17,10 oranında "Kısmen Katılıyorum", %3,28 oranında Katılmıyorum, %1.31 oranında "Kesinlikle katılmıyorum" şeklinde cevap vermişlerdir. Bu sonuçlara göre, soruya katılımcıların çoğunluğunun katkı düzeyinin yüksek olduğunu belirttiği söylenebilir.

3.4.11. Kocaeli Üniversitesi Tıp Fakültesi Öğrencilerinin;Plexus Brachialis konu anlatımı için hazırlanan görsellerde "Truncus (Gövde)" alt başlığının içerdiği görsellerin, konunun anlaşılabilirliğine katkı derecesi nedir? Şeklinde sorulan soruya ilişkin görüşleri.

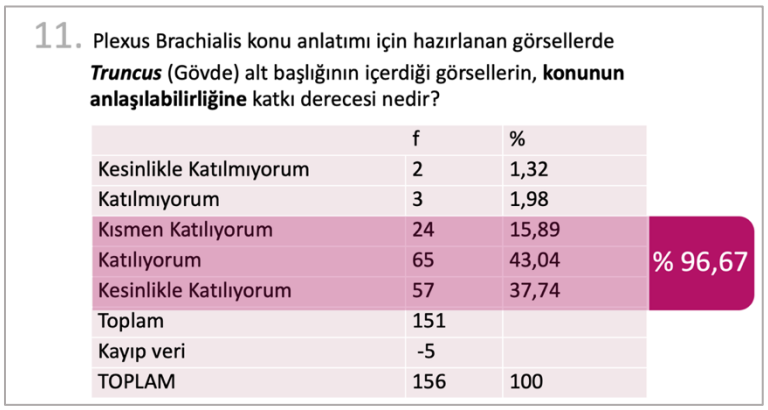

11. Plexus Brachialis konu anlatımı için hazırlanan görsellerde ***Truncus*** (Gövde) alt başlığının içerdiği görsellerin, **konunun anlaşılabilirliğine** katkı derecesi nedir?

	f	%
Kesinlikle Katılmıyorum	2	1,32
Katılmıyorum	3	1,98
Kısmen Katılıyorum	24	15,89
Katılıyorum	65	43,04
Kesinlikle Katılıyorum	57	37,74
Toplam	151	
Kayıp veri	-5	
TOPLAM	156	100

% 96,67

Görsel 161: Hazırlanan illüstrasyonlarda Truncus konusunun anlaşılabilirliğine ilişkin görüşleri gösteren değerlendirme tablosu.

Plexus Brachialis konu anlatımı için hazırlanan görsellerde ***Truncus*** (Gövde) alt başlığının içerdiği görsellerin, **konunun anlaşılabilirliğine** katkı derecesi nedir? şeklinde sorulan soruya katılımcılar %37,74 oranında "kesinlikle katılıyorum",% 43,04 oranında " Katılıyorum", % 15,89 oranında "Kısmen Katılıyorum", % 1,98 oranında Katılmıyorum, % 1,32 oranında "Kesinlikle katılmıyorum" şeklinde cevap vermişlerdir. Bu sonuçlara göre, sorulan soruya katılımcıların yüksek oranda görsellerin katkı sağladığı şeklinde cevap verdiği söylenebilir.

3.4.12. Kocaeli Üniversitesi Tıp Fakültesi Öğrencilerinin Plexus Brachialis konu anlatımı için hazırlanan görsellerde "Divisiones (Bölünmeler)" alt başlığının içerdiği görsellerin, konunun anlaşılabilirliğine katkı derecesi nedir? Şeklinde ilişkin görüşleri

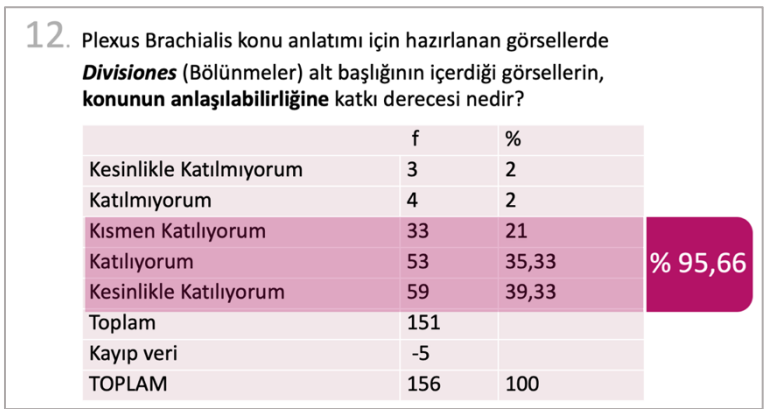

12. Plexus Brachialis konu anlatımı için hazırlanan görsellerde ***Divisiones*** (Bölünmeler) alt başlığının içerdiği görsellerin, **konunun anlaşılabilirliğine** katkı derecesi nedir?

	f	%
Kesinlikle Katılmıyorum	3	2
Katılmıyorum	4	2
Kısmen Katılıyorum	33	21
Katılıyorum	53	35,33
Kesinlikle Katılıyorum	59	39,33
Toplam	151	
Kayıp veri	-5	
TOPLAM	156	100

% 95,66

Görsel 162: Hazırlanan illüstrasyonlarda Divisiones konusunun anlaşılabilirliğine ilişkin görüşleri gösteren değerlendirme tablosu.

Plexus Brachialis konu anlatımı için hazırlanan görsellerde, ***Divisiones*** (Bölünmeler) alt başlığının içerdiği görsellerin, **konunun anlaşılabilirliğine** katkı derecesinin tespit edilmesine yönelik sorulan soruya katılımcılar %39,33 oranında "kesinlikle katılıyorum"",% 35,33 oranında " Katılıyorum", % 21 oranında "Kısmen Katılıyorum", % 2 oranında Katılmıyorum, % 2 oranında "Kesinlikle katılmıyorum" şeklinde cevap vermişlerdir. Bu sonuçlara göre, Plexus Brachialis konu anlatımı için hazırlanan görsellerde ***Divisiones*** (Bölünmeler) alt başlığının içerdiği görsellerin, **konunun anlaşılabilirliğine** katkı derecesinin katılımcılar tarafından yüksek bulunduğu söylenebilir.

3.4.13. Kocaeli Üniversitesi Tıp Fakültesi Öğrencilerinin Plexus Brachialis konu anlatımı için hazırlanan görsellerde; "Fasciculus" başlığının içerdiği görsellerin, konunun anlaşılabilirliğine katkı derecesi nedir? şeklinde yöneltilen soruya ilişkin görüşleri

13. Plexus Brachialis konu anlatımı için hazırlanan görsellerde ***Fasciculus*** başlığının içerdiği görsellerin, **konunun anlaşılabilirliğine** katkı derecesi nedir?

	f	%	
Kesinlikle Katılmıyorum	3	1,96	
Katılmıyorum	3	1,96	
Kısmen Katılıyorum	24	15,68	
Katılıyorum	55	35,94	% 96,06
Kesinlikle Katılıyorum	68	44,44	
Toplam	152		
Kayıp veri	-4		
TOPLAM	156	100	

Görsel 163: Hazırlanan illüstrasyonlarda Fasciculus konusunun anlaşılabilirliğine ilişkin görüşleri gösteren değerlendirme tablosu

Plexus Brachialis konu anlatımı için hazırlanan görsellerde ***Fasciculus*** başlığının içerdiği görsellerin, **konunun anlaşılabilirliğine** katkı derecesi nedir? şeklinde sorulan soruya katılımcılar % 44,44 oranında "kesinlikle katılıyorum"",% 35,94 oranında " Katılıyorum", % 15,68 oranında "Kısmen Katılıyorum", % 1,96 oranında Katılmıyorum, %1,96 oranında "Kesinlikle katılmıyorum" şeklinde cevap vermişlerdir. Bu sonuçlara göre, Plexus Brachialis konu anlatımı için hazırlanan görsellerde ***Fasciculus*** başlığının içerdiği görsellerin, **konunun anlaşılabilirliğine** katkı derecesi nedir? şeklinde sorulan soruya katılımcılar tarafından konunun anlaşılabilirliğine katkı düzeyinin yüksek bulunduğu söylenebilir.

3.4.14. Kocaeli Üniversitesi Tıp Fakültesi Öğrencilerinin Plexus Brachialis konu anlatımı için hazırlanan görsellerde "Ramus Terminalis" başlığının içerdiği görsellerin, konunun anlaşılabilirliğine katkı derecesi nedir? Şeklinde yöneltilen soruya ilişkin görüşleri

14. Plexus Brachialis konu anlatımı için hazırlanan görsellerde ***Ramus Terminalis*** başlığının içerdiği görsellerin, **konunun anlaşılabilirliğine** katkı derecesi nedir?

	f	%	
Kesinlikle Katılmıyorum	2	1,32	
Katılmıyorum	6	3,97	
Kısmen Katılıyorum	37	24,50	% 94,69
Katılıyorum	50	33,11	
Kesinlikle Katılıyorum	56	37,08	
Toplam	151		
Kayıp veri	-5		
TOPLAM	156	100	

Görsel 164: Hazırlanan illüstrasyonlarda Ramus Terminalis konusunun anlaşılabilirliğine ilişkin görüşleri gösteren değerlendirme tablosu

Plexus Brachialis konu anlatımı için hazırlanan görsellerde ***Ramus Terminalis*** başlığının içerdiği görsellerin, **konunun anlaşılabilirliğine** katkı derecesinin tespit edilmesine yönelik sorulan soruya katılımcılar % 37,08 oranında "kesinlikle katılıyorum"",% 33,11 oranında " Katılıyorum", % 24,50 oranında "Kısmen Katılıyorum", %3,97 oranında Katılmıyorum, %1.32 oranında "Kesinlikle katılmıyorum" şeklinde cevap vermişlerdir. Plexus Brachialis konu anlatımı için hazırlanan görsellerde ***Ramus Terminalis*** başlığının içerdiği görsellerin, **konunun anlaşılabilirliğine** katkı derecesi nedir? şeklinde sorulan soruya katılımcılar tarafından konunun anlaşılabilirliğine katkı düzeyinin yüksek bulunduğu söylenebilir.

3.4.15. Kocaeli Üniversitesi Tıp Fakültesi Öğrencilerinin Plexus Brachialis için hazırlanmış olan sunumun ve sunum tekniğinin başkaca Anatomi dersi konularının anlatımı ve eğitimi için uyarlanıp kullanılması yararlı olur mu? Şeklindeki yöneltilen soruya ilişkin görüşleri.

15. Plexus Brachialis için hazırlanmış olan sunumun ve sunum tekniğinin **başkaca Anatomi dersi konularının anlatımı ve eğitimi için uyarlanıp kullanılması** yararlı olur mu?

	f	%	
Kesinlikle Katılmıyorum	2	0,66	
Katılmıyorum	6	3,31	
Kısmen Katılıyorum	37	15,89	% 96,01
Katılıyorum	50	25,82	
Kesinlikle Katılıyorum	56	54,30	
Toplam	151		
Kayıp veri	-5		
TOPLAM	156	100	

Görsel 165: Hazırlanan illüstrasyonlarda Ramus Terminalis konusunun anlaşılabilirliğine ilişkin görüşleri gösteren değerlendirme tablosu

Plexus Brachialis için hazırlanmış olan sunumun ve sunum tekniğinin **başkaca Anatomi dersi konularının anlatımı ve eğitimi için uyarlanıp kullanılması** yararlı olur mu? Şeklindeki soruya katılımcılar % 37,08 oranında "kesinlikle katılıyorum"",% 33,11 oranında " Katılıyorum", % 24,50 oranında "Kısmen Katılıyorum", %3,97 oranında Katılmıyorum, %1.32 oranında "Kesinlikle katılmıyorum" şeklinde cevap vermişlerdir. Bu sonuçlara göre, "Plexus Brachialis için hazırlanmış olan sunumun ve sunum tekniğinin başkaca Anatomi dersi konularının anlatımı ve eğitimi için uyarlanıp kullanılması yararlı olur mu?" şeklinde yöneltilen soruya katılımcıların yüksek oranda yararlı olacağı yönünde cevap verdikleri söylenebilir. Öğrenci grubunu öğrenme sırasında tıbbi illüstrasyonları kullanma, anlama ve tercih etme biçimleri üzerinde nasıl dikkate değer bir etkiye sahip olduğunu göstermektedir. Bu bulgularla, belirli bir öğrenme ortamında öğrenciler tarafından daha iyi anlaşılması için öğrenme materyalinin dikkatli bir şekilde hazırlanmasının önemi gösterilmektedir. İllüstrasyonların örnekleri, bu disiplinler tıp eğitiminin temelini oluşturduğu için Anatomi ve Fizyoloji'ye dayanmaktadır. Öğrencilerin görüşleri arasındaki farklılıkların ve karşılaştırmaların belgelenebilmesi için tüm öğrenciler, çalışmaya tutarlılık sağlamak amacıyla aynı illüstrasyonlara ve sunuma maruz bırakıldı. Katılımcıların bir öğrenme aracı olarak tıbbi illüstrasyonlarla ilgili görüşlerini keşfetmek için açık uçlu sorular soruldu. Açık uçlu sorular, öğrencilerin resimlerle ilgili kişisel deneyimlerine ve tercihlerine dayalı olarak yorumlarda bulundukları, yapılandırılmış bir sorgulama yaklaşımı için bir platform oluşturdukları için bu çalışmanın geçerliliğini ve güvenilirliğini artırmıştır. Çizimlerin takdimi, tüm öğrencilerin aynı tasarım özelliklerine maruz kalmasını sağlamak için yapılandırılmıştır.

SONUÇ

Anatomi Eğitiminde Medikal İllüstrasyon, Anatomi Eğitimi İçin Yeni Bir Perspektifle Gösterimler Ve Yaklaşımlar: Kocaeli Üniversitesi Tıp Fakültesi Örneği adlı bu tez, anatomi ve sanat olacak şekilde iki alandan yola çıkılarak oluşturulmuştur. Anatomik bedenin görselleştirilmesi ile başlayan anatomi sanat ilişkisi, anatomik illüstrasyonun daha sonra genişleyerek multidisipliner bir alan olan medikal illüstrasyona evrilmesi süreci bağlamında ele alınmıştır.

Birinci bölümde; anatomik bedenin görselleştirilmesi ve anatomi sanat ilişkisi, medikal illüstrasyona giden süreçte tıp ve sanat ilişkisi, illüstrasyonun tanımı türleri ve işlevlerine değinilerek, tıp ve sanatın birlikte ele alındığı ve anatomik incelemelerin görselleştirilmesi gerekliliğini oluşturan ilerleyici gelişimsel yapılanmalarda, resim-çizim-baskı tekniklerinin etkileşiminin tarihsel alt yapıda irdelenerek betimlenmesi amaçlanmış ve bu amaç doğrultusunda betimsel verilere ulaşılmıştır.

Çalışmanın ikinci bölümünde ise, tıbbi illüstrasyonun tanımsal yapılanmaları ve önemliliği vurgulanarak, anatominin tarihçesi, Avrupa'da modern anatominin doğuşu ve yükselişi ile anatomik bedenin görsel temsili, anatominin ve Avrupa'da anatomik illüstrasyonun gelişimi, diseksiyon uygulama alanı olarak anatomi tiyatroları ve görsellerin yaygınlaşmasında grafik sanatı ve baskı teknikleri ilişkisi, medikal illüstrasyona katkıda bulunan önemli illüstratörler, modern anatominin doğuşu, Max Brödel ve medikal illüstrasyonun kurumsallaşması, Frank H. Netter önderliğinde anatomik illüstrasyonun gelişimi, ele alınmıştır. Yine medikal illüstrasyon eğitimi ve eğitim veren kurumların yapısı, medikal illüstrasyon eğitim modeli, medikal illüstratörler derneği (AMI), Türkiye'de tıbbi illüstrasyon ve eğitimine de bu bölümde yer verilmiştir.

Araştırmanın üçüncü bölümünde ise, anatomi eğitiminde kullanılmak üzere belirlenen "Plexus Brachialis" konusunu içeren ve araştırmacı tarafından hazırlanan medikal illüstrasyonların Kocaeli Üniversitesi Tıp Fak. öğrencilerine sunulması ve işlevselliklerinin belirlenmesine yönelik uygulanan anket sorularından elde edilen sonuçlar ve bulgulara ilişkin yorumlar yer almaktadır. Araştırmanın bulguları, Kocaeli Üniversitesi Tıp Fakültesi'nde 2020 - 2022 yılları arasında yapılan anket çalışmasının verileri ve betimsel kısmı ise literatür taraması esnasında elde edilen kavramsal veriler

ile oluşturulan çerçeveden oluşmuştur. Bu bağlamda yapılan anketler sonucunda "Plexus Brachialis" konusunu içeren ve araştırmacı tarafından hazırlanan medikal illüstrasyonların eğitimde konunun anlaşılmasını ve görselleştirmenin katkısını ortaya koyan sonuçlara ulaşılmasını sağlamıştır. Bu sonuçlar doğrultusunda Anatomik İllüstrasyonda Plexus Brachialis Üzerine Yeni Bir Perspektif ile hazırlanan gösterimler tıp fakültesi öğrencilerinin "Plexus Brachialis" konusunu araştırmacı tarafından çizimleri gerçekleştirilen "Plexus Brachialis" illüstrasyonları ile daha net ve anlaşılır bir şekilde algıladıklarını ifade ettikleri verilere ulaşmamızı sağlamıştır. Leonardo Da Vinci (1452-1519) ve Andreas Vesalius Jan Van Calcander(1514-1564) Rimsky gibi ünlü anatomist ve illüstratörlerin çalışmaları ile tıbbi illüstrasyonun öğrenme üzerindeki etkisini anlama çabası tarihsel süreçle beraber tıp alanında belirleyici bir iç görü sağlamıştır. Buradan hareketle tıp eğitiminde öğrencilerin öğrenme esnasında tıbbi illüstrasyonla nasıl etkileşime girdiği konusunda literatürün azlığı söz konusu olmakla beraber, eğitim ve öğrenme aşamasında görsel ve metinsel bilgileri birleştirmenin önemine değinen bir çok bilim insanı ve çalışmaları mevcuttur. Bu bağlamda çalışmamızın verileri önem arz etmektedir. Sonuç olarak tıp fakültesi öğrencilerinin öğrenme davranışlarının bir bölümü olarak eğitimlerinde tıbbi illüstrasyonların kullanımı ve anlaşılması, öğrenmeye yönelik algı düzeylerinin yüksek olduğu sonucuna varmamızı sağlamıştır.

Plexus Brachialis, sinirlerin akış güzergahı sırasında; Kökler, Truncus, Divisions, Fasciculus ve Dallar (Rami Terminalis) olarak 5 bölüm / istasyon şeklinde ele alınıp anlatılmaktadır. Plexus Brachialis'in kompleks yapısı iki boyutlu soyutlama ile sadeleştirilerek beş konu başlığı için piktogramlar tasarlanmış, sunum sırasında ilgili her bir bölümün sol üst köşesinde etiket olarak kullanılmıştır. Sunum süresince bölümlere ait piktogramlar değişerek kılavuzluk etmiştir.

Anket sorularına yönelik araştırmacı tarafından çizimleri yapılan konular ise aşağıda verildiği gibidir;

- Plexus Brachialis, Radix (Kökler), Truncus, Divisions, Fasiculus ve Ramus Terminalis'i lokalize eden piktogramların ilgili bölümleri gösterimi.
- C5, C6, C7 den dallanan sinirlerin N. Thoracicus Longus'la birleşimi Costa1 ile Clavicula arasından geçerek m. Pektoralis major'un lateral tarafından M. Serratus Anterior'ın üzerine yüzeyel seyri ve dağılımları

- C5 Kökünden dallanan N.Scapula Dorsalis'in boynun posterior (arkasına) seyri ve inerve ettiği M. Levator Scapula, M. Rhomboideus min. ve M. Rhomboideus maj. kaslara dağılımı.
- Brachial Plexus Köklerinin dermatome ile ilişkileri.
- C5 kökünün omuz ve kolun abduction'una etkisinin gösterimi.
- C6 kökünün dirsek ve kolun flexion'una etkisinin gösterimi (İllüstrasyon yazara aittir).
- C8 kökünün parmak flexion'una etkisinin gösterimi (İllüstrasyon yazara aittir).
- T1 kökünün parmak abdüksiyonuna etkisinin gösterimi (İllüstrasyon yazara aittir).
- Köklerden hemen sonra başlayan ve Superior (Üst), Medius (orta) ve Inferior (alt) Truncus'ların Anterior (ön) ve Posterior (arka) gösterimi.
- Superior Truncus'dan dallanan N. Suprascapularisin posteriorda scapulayı kaplayan M. Supraspinatus ve spina scapulanın altından seyrederek M.infraspinatusa seyrinin gösterimi.
- Truncus bölümüne uygulanan Intercalene block anestezisinin; Clavicula - M. Scalenius Anterior ve M. Scalenius Mediusun oluşturduğu üçgen lokasyonunun gösterimi.
- Truncus bölümüne uygulanan Intercalene block anestezisinin; uygulanmasının gösterimi.
- Truncusların ön ve arka bölünmeleri
- Divisions (bölünmeler); Anterior'dan (önden), Potserior'dan (arkadan) gösterimi.
- Anterior Divisiones seyir yolu itibariyle genel olarak ventralis kasları inerve ettiğinin gösterimi.
- Posterior Division'ların seyir yolu itibariyle genel olarak dorsalis kasları inerve ettiğinin gösterimi.
- Posterior Divisiones'ın seyir yolu itibariyle genel olarak dorsalis (arka) kasları inerve ettiğinin gösterimi.
- Fasiculus Lateralis , Posterior ve Medialis dallanmalarının genel görünümü.
- Fasiculus Lateralis'in dallarının genel görünümü.
- Lateral ve Medial Fasiculus'lardan dallanıp M. Pectoralis Major'e giden N. Pectoral Lateralis ve N. Pectoralis Medialis'in seyri.

- Fasciculus Lateralis'in dalları
- Fasciculuslar Lateralis ve Fasciculus Medialis'in terminal dallara seyri
- Fasiculus Medialis'den dallanıp M. Pectoralis Major'a giderken M.Pectoral Minor'dan geçen N. Pectoralis Medialis'in seyri.
- Fasciculus Medialis (C8, T1)
- Faciculus Medialis'in Dalları: N.Cutaneus brachi medialis, N.Cutaneus antebrachii medialis
- Lateral ve Medial Fasiculus'lardan dallanıp M. Pectoralis Major'a giderken M.Pectoral Minor'dan geçişi
- Lateral ve Medial Fasiculus'lardan dallanıp M. Pectoralis Major'e giden N. Pectoral Lateralis (C5,6,7) ve N. Pectoralis Medialis (C8, T1)'in M. Pectoralis majör ve minor'a seyrinin görünümü.
- Fasciculus Medialis'den dallanıp M. Cutaneus brachi medalis giden N. Cutaneus brachi medalis (T1) ve M. Cutaneu antebrachii medalis giden N. Cutaneu antebrachii medalis'e seyri ve inervasyon alanlarının renk kodları ile gösterimi.
- Facisiculus Posteriordan dallanan ve Scapulanın anterior (ön) kısmını kaplayan M. Suprascapularis kasını inerve eden N.Suprascapularis Superior(C5,6) ile N.Subscapularis Inferior(C5,6)'un seyrinin görünümü
- Fasciculus Posteriorun dalları
- Fasciculus Posteriordan dallanan N. Thoraciodorsalis (C6,7,8)'in lateralden posteriora devam eden en M. Latissimus Dorsi'ye seyrinin görünümü
- Rami Terminalis dallarının metaforik anlatımı
- N. Axillaris'in M. Teres minör ve M. Deltoid'i inervasyonu
- N. Axillaris'in M. Teres minör inervasyonu
- N. Axillaris'in M. Deltoid'i inervasyonu
- N. Radialis'in M. Triceps ve ön kol kaslarını inervasyonu
- N. Musculocutaneus'un Biceps, Brachialis mm. ve ön kol kasların inervasyonu
- N. Medianus'un ön kol fleksor kaslarını inervasyonu
- N. Medianus'un derin ön kol fleksor kaslarını inervasyonu
- N. Medianus'un ön kol M. Flexor Digitorum Superficialis kaslarını inervasyonu
- N. Medianus'un ön kol flexorların ve Thenar kasların inervasyonu

Araştırmacı tarafından çizimleri gerçekleştirilen illüstrasyonların örnekleri, Anatomi ve Fizyoloji'ye dayanmaktadır. Öğrencilerin görüşleri arasındaki farklılıkların ve karşılaştırmaların belgelenebilmesi için tüm öğrenciler, çalışmaya tutarlılık sağlamak amacıyla aynı illüstrasyonlara ve sunuma maruz bırakılmışlardır.

Katılımcıların bir öğrenme aracı olarak tıbbi illüstrasyonlarla ilgili görüşlerini keşfetmek için açık uçlu sorular sorulmuş, açık uçlu sorular, öğrencilerin resimlerle ilgili kişisel deneyimlerine ve tercihlerine dayalı olarak yorumlarda bulundukları, yapılandırılmış bir sorgulama yaklaşımı için bir platform oluşturmuştur. Bu platform yapılandırılırken, çizimlerin sunumu hazırlanırken araştırmacı tarafından özellikle sunumda tüm öğrencilerin aynı tasarım özelliklerine maruz kalması sağlanmıştır.

Bu çalışmadan, gelecekteki araştırmalar için değerli olabilecek çeşitli öneriler ortaya çıkmaktadır. Bu çalışmada belirlenen konunun bütünü için hazırlanan illüstrasyon seti ve sunumu, başka konular ve sınıflardaki tıp öğrenci grupları veya hemşirelik veya diş hekimliği gibi diğer tıp disiplinlerinde okuyan öğrenciler üzerinde gelecekteki araştırmalar için kullanılabilir. Görüşme oturumları sırasında öğrencilerden kendilerine özgü anatomik yapı çizimleri oluşturmaları veya önceki çalışma oturumlarından kaba çizimler sağlamaları istenebilir. Çizerek öğrenme yöntemleri tartışılıp, geliştirilerek dersler daha etkileşimli hale getirilebilir. Tıp öğrencilerinin anatomik yapılarla ilgili kendi kavramsallaştırmalarını incelemek, bu yapıları nasıl kavradıkları konusunda daha derin bir anlayış sağlayacaktır.

Tasarım özelliklerinin tıp öğrencilerinin illüstrasyon kullanımı üzerindeki etkisi açısından da daha iyi bir anlayış elde edilebilir. Tıp öğrencilerinin öğrenme sırasında medyayı tercih etmelerine ve öğrenme stillerine ilişkin daha derin bir anlayış ve daha fazla bilgi edinilebilir. Tıp biliminin görselleştirilmesi bağlamında Güzel Sanatlar Fakültelerinin ilgili bölümleri ile (Grafik-Resim-Heykel) ortak projeler geliştirilebilir. Tıbbi illüstrasyonlardaki tasarım özelliklerinin bu kurumlardaki öğrencilerin öğrenmeleri üzerindeki etkisini belirlemek için Türkiye'de ve yurtdışında tıp fakültelerinde benzer çalışmalara daha fazla araştırmaya ihtiyaç vardır. Konu setleri ve modüllerin farklı sunumlar geliştirilerek mevcut tıp eğitimi ortamında, bu karşılaştırmalar, öğrenme amaçlı tıbbi illüstrasyonların yapımının ve tasarımının öneminin anlaşılmasına katkıda bulunacaktır. Bu çalışma, Türkiye ve yurtdışındaki diğer tıbbi illüstratörlerle araştırma işbirliği olasılığını gündeme getirebilir. Etkili işbirliği sayesinde, illüstrasyonların tıp bilimi, araştırma ve teknoloji alanlarındaki

mevcut rolü geliştirilebilir. Teknolojideki sürekli gelişmeler ve eğitim ortamlarının yeniden yapılandırılması nedeniyle tıbbi illüstratörün rolü de işbirliği yoluyla değerlendirilmelidir.

Sanat, tıp eğitiminde her zaman iletişim sorunları açısından çözümleyici bir rol oynamıştır. İnsan vücudunun inceliklerini ve karmaşık işlevlerini öğrenmeye istekli doktorlar ve öğrenciler olduğu sürece, tıbbi kavramların açıklanması her zaman öncelikli bir gereklilik olarak karşımıza çıkacaktır. Görselleştirme, anlamanın anahtarıdır; bu nedenle görsel tasarımlar öğrenme süreci için temel materyalleri oluşturmaktadır. Bilgisayar grafikleri ve görüntülemedeki ilerlemeler, bu tür görsel materyellerin yaratılması ve üretilmesi için çok büyük yeni ortamlar sunmaktadır. Tıbbi ve bilimsel bilgi katlanarak genişledikçe, görsel tasarımlar ve tasarım yapma yöntemleri bilginin dolaşımına her kesimde daha da çok olanak tanıyacaktır.

KAYNAKÇA

1. Kitaplar

ALBINUS, B. S. (1749). Tabulae sceleti et musculorum corporis humani.

BASMAJIAN J.V. (1971) Grant's Method of Anatomy. 8th ed. Williams and Wilkins Co, Baltimore. P. ix. Bay J.C. (1960) Albrecht

MOORE ve DALLEY, 1999). The History and the Art of Anatomy: a source of inspiration even nowadays Alexandra Mavrodi, George Paraskevas, Panagiotis Kitsoulis

BECER, Emre, (1990). İletisim ve Grafik Tasarım, Dost Yayın, 2. Baskı, Ankara

BECER, Emre, (2013). İletişim ve Grafik tasarım. Ankara: Dost Kitabevi Yayınları.

BREDEKAMP, Horst, , DÜNKEL, Vera and SCHNEIDER, Birgit. (2015) The Technical Image: A History of Styles in Scientific Imagery. Chicago: University of Chicago Press.

BRISCOE, Mary Helen (1996) "Preparing Scientific Illustration" Springer NewYork

BUHRER EM. 1974. The Unknown Leonardo. 1st Ed. London, UK: Hutchison & Co. 319 p.

CAUDILL, Cindy M. (2014) "Technical Illustration: The Changes And Challenges Presented By Advancements In Technology", B.A. University of Central Florida

CHOULANT, Ludwig (1920) HISTORY AND BIBLIOGRAPHY OF ANATOMIC ILLUSTRATION, The University of Chicago Press, İllinois

COLE FJ. 1975. A history of comparative anatomy - from Aristotle to the eighteenth century. New York: Dowe Publications. 524 p.

COLLADO, Vazquez , JIMENEZ, Antona, CARRILLO J M, Obstetric brachial palsy, a historical review. Rev Neurol. 2012 Nov 16;55 (10): 619-25. https://pubmed.ncbi.nlm.nih.gov/23143963/

CRAFT, Naomi (2018) Tıpta Çığır Açan Buluşların Küçük Kitabı (Çeviri: AKPINAR, Ömer) Tübitak Popüler Bilim Kitapları Ankara

CROSBY, R.W. ve Cody. J. (1991). Max Brödel: The man who put art ınto medicine. New York, NY: Springer-Verlag New York Inc.

CUNNINGHAM, Andrew, and JARDINE Nicholas. (1990) Romanticism and the Sciences. Cambridge [England]: Cambridge University Press.

FORD, Brain J.(1993). Images of Science: A History of Scientific Illustration (New York: Oxford University Press, 1993.

HOPKİNS, John, (2010) Basic Fashion Design Drawing, AVA Book Production, Singapore

HODGES, Elaine R. S. (1989) The Guild Handbook of Scientific Illustartion. Van Nostrand Reinhold Publish.

HUNTER, William. (1774) Anatomia uteri humani gravidi tabulis illustrata [The Anatomy of the Human Gravid Uterus Exhibited in Figures] (Birmingham: John Baskerville, 1774), 1.

KEMP, Martin., and WALLACE Marina. (2000). Spectacular bodies: The art and science of the human body from Leonardo to now. Published jointly by the Hayward Gallery and the University of California Press, London.

KEMP, Martin, (2000) Science in Culture, Armed with anatomy, NATURE/VOL 408 : 23, s.406

KEMP, Martin, (2007), Leonardo, Dost Yayınevi, Ankara.

KELVIN , George V. "Illustrating for Science", Watson-Guptill Publication, N.Y. 1992

KORNELL, Monique, CAZORT, Mimi. and K.B. Roberts, The Ingenious Machine of Nature: Four Centuries of Art and Anatomy (Ottawa: National Gallery of Canada, 1996), 43-70.

LAURENZA, Domenico, (2012) Art and Anatomy in Renaissance Italy Images from a Scientific Revolution by The Metropolitan Museum of Art, New York, pp.48

LEE, Jennifer B. and MANDELBAUM. (1999) Miriam, Seeing is Believing: 700 Years of Scientific and Medical Illustration (New York: New York Public Library, 55.

LYONS, Alberts S., PETRUCELLİ, R. Joseph, 1987: s.405-410 Medicine An Illustrated History; s.405 s.321

MacCURDY, Edward. (1928) The Mind of Leonardo da Vinci, NewYork, Dodd, Mead&Company. pp.360

MOORE, K.L., DALLEY A.F. (1999) Clinically oriented Anatomy. 4th ed. Williams and Wilkins, Lippincott. P. 2.

NETTER, F. H. (2011), İnsan Anatomi Atlası, 5. Baskı, İstanbul, Nobel Tıp Kitapevi.

OSKAY, Ünsal. (1997). İletişimin A B C' si. İstanbul: Der Yayınları.

PEDRETTI, Carlo. (2004) Leonardo da Vinci, TAJ Books UK. pp.232

PERSAUD, Thomas.V.N.: (1984) Early History of Human Anatomy. Charles C. Thomas, Springfield, Illinois,

PERSAUD, T.V.N. (VID), F.R.C.Path (2014) A HISTORY OF HUMAN ANATOMY,. Charles C Thomas • Publisher, Illinois. U.S.A.

PETRUCELLI, R. J. (1987), Art and science. *Medicine: an Illustrated History* Lyons & R.J.Petrucelli (eds) . New York: Abradale Press

RETI, Ladislao, BÜHRER, M. Emil (1990) The Unknown Leonardo, Abradale Press. NewYork pp.328

RICHTER, I. A. The Notebooks of Leonardo Da Vinci. Oxford: OUP 1952, 18, 371.

RICHARDSON R. (2008). The Making of Mr. Gray's Anatomy: Bodies, Books, Fortune, Fame. New York: Oxford University Press; p. 322.

RIFKIN, B. A., ACKERMAN, M. J., ve FOLKENBERG, J. (2013). Human anatomy: Depicting the body from the renaissance to today. London. Birleşik Krallık: Thames & Hudson.

RUDWICK, Martin. J. S. (1976). The emergence of a visual language for geological science 1760-1840. History of science, 14, 149-195.

SAPPOL Michael (2006) Dream anatomy. Bethesda, Md.: U.S. Dept. of Health and Human Services, National Institutes of Health, National Library of Medicine; Washington, D.C: For sale by the Supt. of Docs., U.S. G.P.O.

SCHUMACHER, G. H. (2007). Theatrum Anatomicum in history and today. Int. J. Morphol., 25(1):15-32, 2007.S.17

SMELLIE, William (1793), A Treatise on That Subject And Collection of Cases, First Worcester Edition MDCCXCIII (1793) National Library of Medicine Plate; 19, 24, 32

STEWART, M. (2002) Launching the imagination-a compherensive guide to basic design. McGraw Hill New York

SMELLIE, W. (1793). A set of anatomical tables, with explanations, and an abridgment of the practice of midwifery, with a view to illustrate a treatise on that subject, and collection of cases. Worcester, Birleşik Krallık: Isaiah Thomas.

SINGER Charles (1989) A History of Biology to About the Year 1900 A General Introduction to the Study of Living Things. IOWA STATE UNIVERSITY PRESS

SINGER, Charles. (1957) A Short History of Anatomy and Physics from Greeks to Harvey S.67) Dover Publication Inc.

SIRIASI Nancy G. (1990)Medieval and early Renaissance medicine: an introduction to knowledge and practice. The University of Chicago Press, Ltd., London

SCHUMACHER, Gert-Horst. Theatrum Anatomicum in history and today. Int. J. Morphol., 25(1):15-32, 2007.

TANSES, Gülsoy, (1999) Reklam Terimleri ve Kavramları Sözlüğü, Adam Yayınları, İstanbul s. 247

THOMAS Charles C. (1984), Early History of Human Anatomy, Illinois.

THORNTON, John L.A. (1983) MEDICAL BOOK ILLUSTRATION A short history Oleander Press, Cambridge N.Y.

TUFTE, Edward R. (1997) The Visual Display of Quantitative Information. Cheshire, CT: Graphics Press.

TUFTE, Edward R. (2003) Visual Explanations; Images and Quantities, Evidence and Narrative. Graphic Press.

UÇAR, T. Fikret. (2014). Görsel iletişim ve grafik tasarımı. İstanbul: İnkılap Kitabevi.

YILDIRIM, Mehmet (2000) İnsan Anatomisi, Nobel Tıp, İstanbul 2000, s.1

WIGAN, M. (2012). Görsel illüstrasyon sözlüğü (M. E. Uslu, Çev.). İstanbul: Literatür Yayıncılık.

WILTSE, L. L. & PAİT, G. T. (1998) Herophilus of Alexandria (325-255 B. C.). Lippincott Williams & Wilkins 23, 1904-1914, 1998.

2. Makaleler, Bildiriler, Diğer Basılı Yayınlar

ALESANDRINI, K. L. (1984) “Pictures and adult learning.” Elsevier Sciene Publishers B,V., Amsterdam, 1984 Instructional Science, 13, 63–77

ALGHAMDI Malak A. ZIERMANN Janine M., DIOGO, Rui (2017) An Untold Story: The Important Contributions of Muslim Scholars for the Understanding of Human Anatomy Department of Anatomy, Howard University College of Medicine, Washington, DC 20059 The Anatomical Record · January 2017 DOI: 10.1002/ar.23523

ANIL, Afitap. PEKER, Tuncay. TURGUT Hasan Basri, GÜLEKON, Nadir (2008). Yapılmış Bazı Yayınlarda Kullanılan Tıbbi Çizimler, Poster Bildiri Özetleri, Günümüzde Tıbbi Resim, İ.Ü. Cerrahpaşa Tıp Fakültesi Sürekli Tıp Eğitimi Etkinlikleri, Mayıs 2008 s.85-103

ANSARY, M.A. ve El Nahas, A.M. (2000). Medical illustration in uk. its current and potential role in medical education. The Journal of Audiovisual Media in Medicine, 23(2,) 69-72.

AMBROSE, T. Charles (2014). Andreas Vesalius (1514-1564) – An Unfinished Life, Acta Medico-Historica Adriatica, V.12 no2, p.217-230

BERKOWİTZ, Carin. (2011) "The Beauty of Anatomy: Visual Displays and Surgical Education in Early-Nineteenth-Century London." Bulletin of the History of Medicine 85, no. 2 (2011): 248-278.

BRÖDEL, Max (1941), "Medical illustration." *Journal of the American Medical Association* 117.9 (1941): 668-672

CALDWELL, Janice McLarren.(2006) "The Strange Death of the Animated Cadaver: Changing Conventions in Nineteenth-Century British Anatomical Illustration." Literature and Medicine 25, no. 2 , 325-357

CALKINS, C. M., FRANCIOSI, J. P., KOLESARI, G. L. (1999) Human anatomical science and illustration: the origin of two inseparable disciplines. Clinical Anatomy 1999, 18, 120 – 9.

DOI: 10.1002/(sici)1098-2353(1999)12:2<120::aid-ca7>3.0.co;2-v

CAUDILL Cindy M., (2014) "Technical Illustration: The Changes And Challenges Presented By Advancements In Technology", B.A. University of Central Florida, 2014 s.19

CULLEN, S. Thomas (1945) Max Brödel, (1870-1941); Director of the First Department of Art as Applied to Medicine in the World. Bull Med Library Assoc 33:5 pp.4-29

DIEPSTRATEN, J., D. Weiskopf, and T. Ertl. (2003) "Interactive Cutaway Illustrations." *Computer Graphics Forum* 22.3 (2003): 523-532. *Business Source Premier.* Web. 27 Dec. 2003.

DUCHASTEL, Philippe (1978) Illustrating Instructional Texts. Educational Technology,18 (11), 36-39.

DUCHASTEL, Philippe., & WALLER, Robert. (1979). Pictorial illustration in instructional texts. Educational Technology, November 19, 20–25.

DUNN, M. Peter (1997). Leonardo da Vinci (1452–1519) and reproductive anatomy. Arch Dis Child Fetal Neonatal Ed 77: p.249–251

EDGERTON, Samuel, Y. (1985). The renaissance development of the scientific illustration. Science and the arts in the renaissance, 168-197.

EFE, Levent, (2008), "Tıbbi Resim ve Günümüzdeki Uygulamaları: Tıbbi Resim Birimi Mezunları İçin Meslek Seçenekleri, Tıbbi Ressam, Tıbbi Fotoğrafçı, Anaplastolojist ve Tıbbi Animatörlük Meslekleri", İ.Ü. Cerrahpasa Tıp Fakültesi Sürekli Tıp Eğitimi Etkinlikleri, Günümüzde Tıbbi Resim, s.61.66

EGMOND Florike and ZWİJNENBERG, Robert, (2003) "Bodily Extremities: Preoccupations with the Human Body in Early Modern European Culture", Aldershot: Ashgate, 2003, pp. 92-128

EKNOYAN, G. De Santo NG. (1997). "Realdo Colombo (1516-1559). A reappraisal. Am J. Nephrol, 17(3-4), 8-261, doi: 10.1159/000169111

EKNOYAN Garabed (2000) Michelangelo: Art, anatomy, and the kidney Kidney International, Vol. 57 (2000), pp. 1190–1201

FERRARİ, Giovanni.(1987) Public Anatomy Lessons and the Carnival: The Anatomy Theatre of Bologna. (Nov., 1987), Oxford University Press. pp. 50-106

GHOSH ,Sanjib Kumar (2015) Evolution of Illustrations in Anatomy: A Study from the Classical Period in Europe to Modern Times. Anatomical Sciences Education March/Aprıl 2015. 8: pp.175–188

GHOSH, Sanjib Kumar, (2016). "Human Cadaveric Dissection: a Historical Account from Ancient Greece to the Modern Era," Anatomy & Cell Biology 48, no. 3 (September 2015), accessed April 29, 2016.

GHOSH ,Sanjib Kumar, KUMAR, Ashutosh (2019). The rich heritage of anatomical texts during Renaissance and thereafter: a lead up to Henry Gray's masterpiece, Anat Cell Biol 2019:52:357-368

GÜRÜNLÜOĞLU Raffi, GÜRÜNLÜOĞLU Aslin, WILLIAMS A. Susan, ÇAVDAR Safiye (2013) The History and Illustration of Anatomy in teh Middle Ages. J Med Biogr 2013 21:219 s.220

HAJAR, Rachel., (2011). Medical illustration: Art in medical education. History of Medicine, Heart Vıews, 2(12), 83-91.

HAJAR Rachel, "Medical Illustration: Art in Medical Education," Heart Views 12, no. 2 (2011): 83-91

HIATT JR, HIATT N. 1995. The forgotten first career of Doctor Henry Van Dyke Carter. J Am Coll Surg 181:464–466.

HILDEBRAND R. (1996). Illustration of humans in the anatomy of the Renaissance: Andrea Vesalius' De humani corporis fabrica libri septem, Basel 1543. Ann Anat 178:375–384.

HILDEBRAND R. (2005) Attic perfection in anatomy: Bernhard Siegfried Albinus (1697-1770) and Samuel Thomas Soemmering (1755-1830). Ann. Anat. 187: 555-573.

HODGES Elaine, (2003) The Guild Handbook of Scientific Illustration (Hoboken: John Wiley, 2003), 493

HUISMAN, Tim. (1992). Squares and dioptres: The drawing system of a famous anatomical atlas. Tractrix 4:1–11

JOUTSİVUO T. (1997) Vesalius and De humani corporis fabrica: Galen's errors and the change of anatomy in the sixteenth century. Hippokrates (Helsinki) 79:98–112.

LEBLEBİCİOĞLU, Gürsel (2005) Brakial Pleksus Yaralanmalari Türk Nöroşirürji Dergisi, 2005, Git: 15, Sayi: 3, 227-249

LEVIE, W. H., & LENTZ, R. (1982). Effects of text illustrations: A review of research. Educational Communication and Technology Journal, 30(4), 195–232. (s.212)

LONGO D. Lawrence, REYNOLDS P. Lawrence (2016) Wombs with a view; Illustrations of the Gravid Uterus from the Renaissance through the Nineteenth Century. Springer Publishing Switzerland

LYNM, Cassio. (2003) Image in The Scientific Article: Decision and Visual Communication , Science Editor, September-October Vol 26 No 5 155

KAUFMAN M.H. 2005. John Bell (1763–1820), The 'father' of surgical anatomy. J Med Biogr 13:73–81.

KEMP, Martin (2010), Style and non-style in anatomical illustration:From Renaissance Humanism to Henry Gray, Journal of Anatomy. s.193

KEMP, Martin, (1998) Vincian Velcro / Science and Image: s. Nature, Vol 396

MAGNER Lois M. (2002) A History of the Life Sciences THIRD EDITION, REVISED AND EXPANDED. MARCEL DEKKER, INC N.Y.

MASCARO D. (1984). The use of color in anatomical and surgical illustration. Journal of Biocommunication. Nov:11(4):4-16.

MAVRODI Alexandra, PARASKEVAS, George. KITSOULIS, Panagiotis (2013) The History and the Art of Anatomy: a source of inspiration even nowadays. Vol . 118, n . 3: 267-276, 2013

MAYER, Richard E., GALLINI, Joan K. (1990) Department of Educational Psychology, When Is an Illustration Worth Ten Thousand Words? Journal of Educational Psychology, Vol. 82, No. 4,715-726 *Şema*

McCULLOCH NA, Russel D, McDonald SW. (2002). William Hunter's Gravid Uterus: The specimens and plates. Clin Anat 15:253–262.

NETTER, Frank H. (1957), Medical llustration: History, Significance And Practice, Bulletin N. Y. Academy of Medicine, Vol33, No5, pp.357-368.

NETTER, Frank H. (1967). The role of illustration in medical education and medical progress. *Journal of the Mount Sinai Hospital*, *4*(34), 396-400.

NETTER FM., FRIEDLAENDER E. Gary (2014) Art in Science; *Frank H. Netter, MD and a Brief history of medical Illustration, Clinical Orthoapedics and Related Research 17 Jan. 2014,* pp.812-819

OLRY, Régis. (2009) Medieval neuroanatomy: The text of Mondino Dei Luzzi and the plates of guido da Vigevano Pages 113-123 | Published online: 23 Sep

OHRY, Avi, TSAFRIR Jenni. (2008) Medical Illustration: From Caves To Cyberspace, 2008 s: 99-109 Health Information and Libraries Journal ;18

PARENT, André. (2007) Félix Vicq d'Azyr: Anatomy, Medicine and Revolution, Can. J. Neurol. Sci. 2007; 34: 30-37

PARK, Katharine (1994) Renaissance Quarterly, Vol. 47, No. 1 (Spring, 1994), pp. 1-33 Published by: The University of Chicago Press

PETTERSSON, Rune. (1997). Learning From Visuals The 29th Annual Conference of the International Visual Literacy Association University Park, Pennsylvania, October 18 - 22, 1997. s.4

PANDEY, Priti. ZIMITAT, Craig. (2006), Medical Students' Learning of Anatomy: Memorisation, Understanding and Visualisation. Medical Education 2007:41:7-14

PUN, S-K. (2007). Visual literacy for engineering undergraduates. International Journal of Education and Information Technologies 1(1):9-15.

PYLE, Cynthia M. (1996) The Art And Scienceof Renaissance Natural History, VIATOR 27 , s. 265-321

RUSSELL, Gül. A. (2013). "Vesalius and the Emergence of Veridical Representation in Renaissance Anatomy," Progress in Brain Research 203 (2013): 3-32.

SAPPOL, M. (2002). Dream Anatomy. Washington: National Library of Medicine.

SARI, Nil, (2008), "Tıp İçinde Sanat ve Sanat İçinde Tıp" İ.Ü. Cerrahpasa Tıp Fakültesi Sürekli Tıp Eğitimi Etkinlikleri, Günümüzde Tıbbi Resim

SAVAGE-Smith E. The depiction of human anatomy in the Islamic world. In: Maddison F and Savage-Smith E (eds) Science, tools & magic. Part one: Body and spirit, mapping the universe, vol. 12 of Nasser D. Khalili Collection of Islamic Art. 2 Vols, London: The Nour Foundation in association with Azimuth Editions and Oxford University Press, 1997, pp.14–24.

SCHULTHEISS, Dirk. JONAS, Udo. (1999). Max Brödel (1870-1941) and Howard A. Kelly. Urogyynecology and the birth of modern medical illustration. European Journal of Obstetrics & Gynecology and Reproductive Biology 86 (1999) pp.113-115

SHOKEIR, A. A. & Hussein, M. I. (1999) The urology of pharaonic Egypt. British Journal of Urology 1999,18, 755 – 61.

SINAV, Ahmet. (2008). Günümüzde Tıbbi Resim; Tıbbi Resmin Tıp Eğitimine Katkıları. İ.Ü. Cerrahpaşa Tıp Fakültesi Sürekli Tıp Eğitimi Etkinlikleri, s. 53-60

SINAV, Ahmet, (2008), "Bir Tıbbi Resim Biriminin Anatomisi", İ.Ü. Cerrahpaşa Tıp Fakültesi Sürekli Tıp Eğitimi Etkinlikleri, Günümüzde Tıbbi Resim, s.54.

STELMACKOWICH, Cindy. (2006) Ars Medica: Medical Illustration through the Ages Exhibition catalogue Publications, Thomas Fisher Rare Book Library University of Toronto 505-506

STIVAKTAKIS, Stathis ve Krevetzakis, Eva. (2018) Journal of Advances in Education Research, Vol. 3, No.1, February 2018 p. 67

SUK, Ian. GÖKASLAN, Ziya L., Gary P. Lees, Corinne Sandone, (2010) "The Art of the Critique: Techniques-based tools for critical thinking" JBC Vol. 36, No. 3 2010 s. 81-94

THORNTON F.L.A. JOHN L. (1983) MEDICAL BOOK ILLUSTRATION A short history THE OLEANDER PRESS Cambridge New York 1983

TSAFRIR, Jenni. OHRY Avi (2000) Medical illustration: from caves to cyberspace, 8th International Congress on Medical Librarianship, London, 2–5 July 2000.

TSAFIR, J., ve Ohry, A. (2001). Medical illüstration: From caves to cyberspace. Health information & Libraries Journal, 2(18), 99-109. doi: 10.1046/j.1471-1842.2001.d01-16.x

Van GIJN, J. (2009) Fe´lix Vicq d'Azyr (1748–1794) J Neurol (2009) 256:1384–1385 DOI 10.1007/s00415-009-5211-6

VAN URK, Hero, Nancy DUIN, Jenny SUTCLIFFEA (1992) History of MEDICINE From Prehistory to the Year 2020 MORGAN SAMUEL EDITIONS

VANDAM, L. D. (1997) Some personal reflections on anatomic illustration with particular regard to regional anesthesia. Anesthesia and Analgesia, 18, 691 – 6.

YILDIRIM, Mehmet ve ÇAGDIR, Ahmet Sadi, (2008), "Türkiye'de Tıbbi Çizime Genel Bakış" .Ü. Cerrahpaşa Tıp Fakültesi Sürekli Tıp Eğitimi Etkinlikleri, Günümüzde Tıbbi Resim, s.68.

YILDIRIM, Mehmet, (2008), "Tıp Fakültelerinde Bir Tıbbi Resim Biriminin Gerekliliği", .Ü. Cerrahpaşa Tıp Fakültesi Sürekli Tıp Eğitimi Etkinlikleri, Günümüzde Tıbbi Resim, s.12.

WASHKO, Rita M, 2006 Frank H Netter, Medicine's Michelangelo: An Editorial Perspective: Science Editor. Vol 29 pp.16-18

ZAMPIERI Fabio, ELMAGHAWRY Muhammed, ZANATTA Alberto (2015). Andreas Vesalius: Celebrating 500 years of dissecting nature. Global Cardiology Science and Practice · October 2015 s.1-20

- **Tezler**

CEYLAN, Günsel, (1999), "Artistik Anatomi ve Çağdaş Türk Resim Sanatında Yeri", (Yüksek Lisans Tezi) A.Ü. Sosyal Bilimler Enstitüsü, Eskişehir.

COBER, Katherine (2015). Dissecting Race: An Examination of Anatomical Illustration and the Absence of Non-White Bodies by (Degree of Master of Arts) Dalhousie University Halifax, Nova Scotia

DURSUN, Şahin (2019). Vektör Tabanlı Tıbbi İllüstrasyon Uygulamaları, Selçuk Üniversitesi, sosyal Bilimler Enstitüsü Grafik Anabilim Dalı, Konya

GÜRBÜZ Esra Turhan, (2016). Bilimsel ve Görsel Bir Anlatım Olan Tıbbi İllüstrasyonun Tarihsel Gelişiminin İncelenmesi. (Yüksek Lisans Tezi) Dokuz Eylül Güzel Sanatlar Enstitüsü, Grafik Anasanat Dalı, İzmir

KAYA, Sefa Ersan. (2020) Disiplinlerarası İlişkiler Bağlamında Medikal İllüstrasyonun Nazal Cerrahi Eğitimindeki Yeri – Fotoğraf ve Yazılı Anlatım İle Karşılaştırılması. (Doktora Tezi) Ondokuz Mayıs Üniversitesi Lisansüstü Eğitim Enstitüsü, Güzel Sanatlar Eğitimi Ana Bilim Dalı, Samsun

KÜÇÜK, M. (2009). Tıbbi illüstrasyon tasarımının gelişim süreci, Türkiye'de kullanımı ve uygulama örnekleri (Yüksek Lisans Tezi) Dumlupınar Üniversitesi, Sosyal Bilimler Enstitüsü, Grafik Anabilim Dalı, Kütahya

OSTERGREN, Marilyn. (2013) How Scientists Develop Competence in Visual Communication, Doctor of Philosophy University of Washington

ZEZI Ai, (2014) "Scale-Based Exploded Views: Evaluating Object Selection Methods On Mobile Devices" Dalhousie University Halifax, Nova Scotia August

ZURİTA Ahsiya Rebecca (2016) Evolution and Influence of Art in Scientific Illustration. (Senior Projects) Ammandale Hudson New York.

- **Bildiriler**

PETTERSSON Rune (1997) Learning From Visuals The 29th Annual Conference of the International Visual Literacy Association University Park, Pennsylvania, October 18 - 22,. s.4

OHRY, Avi, TSAFRIR Jenni. (2000) Medical Illustration: From Caves To Cyberspace, 8th International Congress on Medical Librarianship, London, 2–5 July 2000.

3. Elektronik Kaynaklar

Godefridi Bidloo medicinae doctoris & chirurgi, Anatomia humani corporis : centum & quinque tabulis 1685
https://archive.org/details/gri_33125008642049/page/n231/mode/2up Erişim: 22 Nisan 2021
William Hunter (1815) The anatomy of the human gravid uterus exhibited in figures. https://archive.org/details/b32882129/page/n17/mode/2up Erişim: 22 Nisan 2021
Nathalie MIDDELTON, https://www.sciartmagazine.com/spotlight-the-art-of medicine.html Erişim: 22 Ağustos 2021,
Human anatomy : a visual history from the Renaissance to the digital age. Benjamin A. Rifkin, 2011
https://archive.org/details/humananatomyvisu0000rifk Erişim: 2 Eylül 2021,
https://ami.org/about-ami/history-of-the-ami AMI Erişim: (17 Ağustos 2022).
Smellie, William, 1697-1763; Smellie, William, 1697-1763. Treatise on the theory and practice of midwifery; History of Medicine Collections (Duke University) NcD.
https://archive.org/details/collectionofcase00smel
Erişim: 12 Temmuz 2021
https://archive.org/details/ldpd_11384808_000/page/n4 Erişim: 13 Mayıs 2021
Jean Marc Bourgery (1797-1849) Atlas of human anatomy and surgery : traité complet de l'anatomie de l'homme : selection of the most important coloured plates
https://archive.org/details/atlasofhumananat0000bour/page/22/mode/2up
Erişim: 20 Mayıs 2021
http://www.alai.it/classici-italiani/il-primo-atlante-anatomico-con-figure-a-grandezza-naturale-1823-1831 Erişim: 17 Ekim 2021
https://shoulderelbow.org/1821-charles-bell-on-the-nerves/;https://alchetron.com/Charles-Bell#-;
http://hosted.lib.uiowa.edu/histmed/frankenstein/anatomy.html
Erişim: 19 Ekim 2021
https://netterreference.com/ELSEVIER/p/aboutus Erişim: 3 Aralık 2021
Huisman Tim (1992) The Drawing System Of A Famous Anatomical
https://www.gewina.nl/journals/tractrix/huisman92.pdf Erişim: 6 Haziran 2021 Atlas
https://www.themorgan.org/drawings/item/109872 Erişim: 21 Aralık 2022
http://beckerexhibits.wustl.edu/rare/win/HirschfeldPl68.htm Erişim: 7Aralık 2020
http://figure-drawings.blogspot.com/2010/03/jean-baptiste-francois-leveille-french.html Erişim: 15 Kasım 2021
https://commons.wikimedia.org/wiki/Category:Henry_Vandyke_Carter#/media/File:Henry_Vandyke_Carter_(self-portrait,_1870).jpg Erişim: 23 Kasım 2022
Névrologie; ou, Description et iconographie du système nerveux et des organes des sens de l'homme avec leur mode de préparation. Ludwik Hirschfeld Maurycy (1852)
https://archive.org/details/b28082187/page/206/mode/2up Erişim: 11Kasım 2021
https://umanitoba.ca/faculties/health_sciences/medicine/units/anatomy/HumanAnatomybegining.html, Erişim: 7 Haziran 2020 (Mondini Anatomia)

https://archive.org/details/B-001-001-774 Erişim: 7 Mayıs 2022 A Short History of Anatomy & Physiology from the Greeks to Harvey, Charles Singer (1957)
http://www.heartviews.org on Tuesday, April 17, 2018, IP: 37.104.219.162 Erişim: 21 Kasım 2021
https://www.tandfonline.com/doi/abs/10.1080/09647049709525696 Erişim: 22 Aralık 2021
www.nature.com Erişim: 12 Ağustos 2021
https://www.ncbi.nlm.nih.gov/pubmed/5233124 (16 Erişim: 13 Mayıs 2020
https://www.kja-artists.com/open.asp?port=&n=Ancient-Egypt_making-mummies%20illustration&p=22574 Erişim: 22 Ekim 2022
https://21stcenturyrenaissanceprintmaker.wordpress.com/2014/03/28/intaglio-printing-process/kuru kazı örnekleri. Erişim: 20 Ağustos 2020

https://gazette.jhu.edu/2011/07/18/a-century-of-medical-illustration/ Erişim: 13 Mart 2020, Garry Lees

- **Görseller Kaynaklar**

Görsel 4: https://gallerix.org/storeroom/4012/ Erişim:3 Ocak 2021
Görsel 5: Robert Hooke, Margaret Espinasse, 1962, University of California Press, s. 58 Plate VI
Görsel 6: Genel kanı ile analiz edilmiş illüstrasyon türlerinin altı temel grupta gösterimi (Yazar tarafından oluşturulmuştur)
Görsel 4: Levin, Anglin ve Carney'e göre iyi bir illüstrasyonun yerine getirmesi gereken işlevler. (Yazar tarafından oluşturulmuştur)
Görsel 5: *İ*llüstrasyonların işlevsellik bakımından bütüncül sınıflandırılması ve Açıklayıcı resimlerin işlevleri (Yazar tarafından oluşturulmuştur)
Görsel 6: a) 80. Yılında Cumhuriyeti Afişleyen Adam İhap Hulusi Görey, Ender Merter, Literatür Yayıncılık 2003, s. 90
b) https://medium.com/@katjabelkina/5-great-uses-of-2d-illustration-in-advertising-27cbf921084d Erişim: 22 Ekim 2021
c) http://kenjoudrey.com/advertising.html Erişim: 22 Ekim 2021
Görsel 7: https://www.digitalartsonline.co.uk/features/illustration/illustration-tips-for-packaging/#12 Erişim: 12 Ağustos 2020
https://bashooka.com/inspiration/illustration-in-packaging-designs/
Görsel 8: https://barebellamag.com/top-10-best-indian-fashion-designers-in-2022/ Erişim: 6 Ağustos 2020
Görsel 9: https://design.tutsplus.com/tutorials/what-is-editorial-illustration-how-to-get-into-it--cms-35776 Erişim; 19 Eylül 2020 c. https://www.katieharnett.com/ Erişim 24 Eylül 2020
Görsel 10 : http://www.jessieandkatey.com/ Erişim 18 Eylül 2020
Görsel 11:https://timeweb.com/ru/community/articles/chto-takoe-illyustraciya%20 Erişim 15 Aralık 2020
Görsel 12: https://hatchillustrations.com/audi-line-art Erişim: 18 Ağustos 2022
Görsel 13: Yoshihiro Inomoto, "Kesit çizim-Cutaway drawing"1969 Automobile quarterly, The Conniseur's Magazine of Motoring Today, Yesterday and Tomorrow, Volume VIII, Nr 1 s.4

Görsel 14: https://www.domestika.org/en/blog/6439-10-architectural-illustrators-to-follow-and-get-inspired-in-2021 Erişim: 22 Temmuz 2022
Görsel 15: Mary Helen Briscoe, "Preparing Scientific Illustration" Springer NewYork 1996, s, 10-11-12-13
Görsel 16: Journal Of Natural Science Illustration • Vol. 49 | No. 1 | 2017) https://www.gnsi.org/science-art-com Erişim: 8 Ağustos 2022
Görsel 17:
https://commons.wikimedia.org/wiki/File:Titlepage_to_%27Materia_Medica%27_Wellcome_L0051528.jpg Erişim: 21 Ağustos 2021
Görsel 18 : Korkmaz, Hülya 2013, Bilimsel Biyolojik İllüstrasyonların Grafik Değerlendirmeleri, Yüksek Lisans Tezi, s.53,129,130
Görsel 19:
https://www.scienceart.com/image/?id=5655&m=24357&pagename=Key_Players_in_the_Ocean_Food_Web#.Yyr4T-xBwWo Erişim: 21 Eylül 2022
Görsel 20 : https://egypt-museum.com/the-mummification-process/
Erişim: 19 Eylül 2022
Görsel 21: http://www.jucamuro.com/en/images/82442/12681/ Erişim: 21 Aralık 2021
Görsel 22: a) Alcmaeon (Croton'dan /yk. M.Ö. 500) T.V.N. (VID) PERSAUD, M.D, A History of Human Anatomy, 2014: s.22
b) Hipokrat (Chios M.Ö. 460 - M.Ö. 370) History of Medicine, Dr. Jenny Sutcliffe, Nancy Duin Barnes&Noble Inc. 1992 s. 18 c) Aristoteles (Selanik / M.Ö. 384-322)
Görsel 23: Paris Nouvelle Tıp Fakültesi'nin ana girişi önündeki taş kabartma (çap 1.20 m), P.F. Niclausse 1955'den. Theatrum Anatomicum in History and Today, Gert-Horst Schumacher, 2007, Int. J. Morphol., 25(1):15-32, s.16
Görsel 24: T.V.N. (VID) PERSAUD, M.D, A History of Human Anatomy, 2014: s.22 Yorumcu; Fortolo, Antonio 1528, Cushing Whitney Tıp Kütüphanesi
Görsel 25: Un told Story: The Important Contrubutions Of Muslim Scholars For The Understanding Of Human Anatomy, Malak A. Alghamdi, Janine M. Ziermann, Rui Diogo, The Anatomical Record, 2017, s.4
Görsel 26: Charles SINGER, A Short History of Anatomy and Physiology From the Greeks to Harvey 1957 s.74
Görsel 27:
https://www.nlm.nih.gov/exhibition/historicalanatomies/ketham_home.html
Erişim: 20 Ekim 2020
Görsel 28: Art and Anatomy in Renaissance Italy, Domenico Lourenza, The Metropolitan Museum of Art N.Y. 2012, s.6
Görsel 29:
https://www.scienceart.com/image/?id=5655&m=24357&pagename=Key_Players_in_the_Ocean_Food_Web#.Yyr4T-xBwWo Erişim 21 eylül 2022
Görsel 30: LYONS, Alberts S., PETRUCELLİ, R. Joseph, 1987: s.405-410 Medicine An Illustrated History; s.321
Görsel 31: https://www.thinking3d.ac.uk/Ashmole1298/ Erişim: 2 Kasım 2021
c) https://islaminindonesia.wordpress.com/tag/ibn-al-nafis/ Erişim: 4 Kasım 2021
Görsel 32: John ARDERNE, "De arte phisicale et de cirurgia of master John Arderne, surgeon of Newark " William Wood & Co.1922 Plate 2-13
Görsel 33: https://en.wikipedia.org/wiki/Lucan_portrait_of_Leonardo_da_Vinci
Erişim: 12 Ocak 2021
PPEDRETTİ, Carlo (2004). Leonardo Da Vinci, TAJ Books s. 114b-123c
Görsel 34: PEDRETTİ, Carlo (2004). Leonardo Da Vinci,TAJ Books s.114a-112b-c

Görsel 35: PEDRETTİ, Carlo (2004). Leonardo Da Vinci, TAJ Books s.116a-117b-170c
Görsel 36: PEDRETTİ, Carlo (2004). Leonardo Da Vinci, TAJ Books s.118a-117b
Görsel 37: a.Michelangelo Buonarroti (1475–1564) 'nin Marcello Venusti tarafından yapılmış portresi b. Son Yargı'dan Aziz Bartholomew. Fresk. Sunak duvarından detay, Sistine Şapeli / Vatikan
Görsel 38: Gravür, sayfa (38.4 x 58.9 cm). Metropolitan Sanat Müzesi, Satın Alma, Joseph Pulitzer Bequest, 1917 (17.50.99)
Görsel 39:
https://www.nlm.nih.gov/exhibition/historicalanatomies/ketham_home.html
Erişim 10 Haziran 2021
Görsel 40:
https://www.nlm.nih.gov/exhibition/historicalanatomies/ketham_home.html
Erişim 9 Haziran 2021
Görsel 41:
https://www.nlm.nih.gov/exhibition/historicalanatomies/ketham_home.html Erişim 13 Eylül 2021
Görsel 42: Padua Üniversitesi "Tıp Salonu" b.) "De Humani Corporis Fabrica 1543" s.174-164-200 ZAMPIERI, Fabio, ZANATTA, Alberto. ELMAGHAWRY, Mohammed (2015) Global Cardiology Science and Practice, Alberto Andreas Vesalius: Celebrating 500 years of dissecting nature. s. 2-5 / Isagoge Breves, 1535 Baskısı İç kapak ve s.60-61, National Library of Medicine, Bethesta Maryland
Görsel 43: https://huntington.org/verso/toast-vesalius Erişim 2 Ekim 2021
Görsel 44: Vesalius, Humani Fabrica (1555) 2. Baskı Ön kapak / Detay.
1874 baskısı, İç kapak resminden detay. (Yazar tarafından renklendirilmiştir)
Görsel 45: De Humani Corporis Fabrica'nın (Vesalus1543a) İç kapak resminden detay.
Görsel 46: ESTIENNE, Charles. (1546) La dissection des parties du corps humain' 's.96-97-303
Görsel 47: a) https://www.rct.uk/collection/421331/gerard-de-lairesse-1640-1711 Erişim 17 Aralık 2022
b) https://historyofinformation.com/detail.php?id=1889 Erişim 17 aralık 2022
Görsel 48: "Anatomia Humani Corporis" 1685. Tabula 52
Görsel 49: "Tabulae Sceleti Et Musculorum Corporis Humani". Colombia Üniversitesi Tıp ve Cerrahi Kütüphanesi Arşivi
https://de.wikipedia.org/wiki/Bernhard_Siegfried_Albinus Erişim: 21 Ekim 2022
https://images.rkd.nl/rkd/thumb/650x650/50e0e83f-e45d-bcb9-9790-8eadcafd875a.jpg Erişim: 21 Ekim 2022
Görsel 50: Leiden'de Unıversiteits bibliotheek okuma odası özel koleksiyon
Görsel 51: HUNTER, William (1774) "The Anatomy of the Human Gravid Uterus" Tab. VI – Tab. XX, Birmingham
Görsel 52: HUNTER, William (1774) "The Anatomy of the Human Gravid Uterus" Tabula XXVI, Birmingham
Görsel 53: "Planches Pour Le Traité De Lanatomie Du Cerveau", Chez Louis Duprat-Duverger, PARIS, PL.I, PL.XXXI, PL.III, PL.VII, PL.XV, PL.II
Görsel 54: Anatomia Universale, FIRENZE, Viscera Tav.IX, Tavola Particolare XVI-XVIII
http://www.alai.it/classici-italiani/il-primo-atlante-anatomico-con-figure-a-grandezza-naturale-1823-1831 Erişim: 21 Aralık 2021

Görsel 55: BELL, John (1794) Engravings, Explaining the Anatomy of the Bones, Muscles and Joints, Edinburgh : Bell & Bradfute, Royal College of Physicians, London. s.43-PL.V
Görsel 56: BELL, Charles, (1821)
http://hosted.lib.uiowa.edu/histmed/frankenstein/anatomy.html
Erişim: 20 Kasım 2021
PERSAUD, T.V.N. (VID), F. R. C. Path (2014) A History Of Human Anatomy,. Charles C Thomas • Publisher, Illinois. U.S.A. s.223
https://commons.wikimedia.org/wiki/File:The_anatomy_of_the_brain._Wellcome_L0019331.jpg Erişim: 20 Kasım 2021
Görsel 57: BOURGERY, Jean-Baptiste Marc (1836) Traité complet de L'anatomie De L'homme Comprenant La Médecine Opératire II), Sanatçı: Nicolas Henri Jacob (1782-1871) PL.75-PL.67
https://www.themorgan.org/drawings/item/109872 Erişim:21 Aralık 2022
Görsel 58: Ludwik Hirschfeld (1866) Ludwik Hirschfeld (1853) Névrologie; ou, Description et iconographie du système nerveux et des organes des sens de l'homme avec leur mode de preparation. Paris: V. Masson, PL.68, PL.81
http://beckerexhibits.wustl.edu/rare/win/HirschfeldPl68.htm Erişim: 15 Ocak 2021
Görsel 59: Henry Gray'in (1859) , Anatomy, Descriptive And Surgical. Philadelphia s.17,152,219,316
https://commons.wikimedia.org/wiki/Category:Henry_Vandyke_Carter#/media/File:Henry_Vandyke_Carter_(self-portrait,_1870).jpg Erişim: 12 Ağustos 2021
Görsel 60:https://commons.wikimedia.org/wiki/File:Bartolomeo_Passarotti_-_Lezione_di_anatomia.jpg Erişim: 15 Ağustos 2022
Görsel 61: a. Raphael, veya sonra kopya. Vücudun lateral kasları ve diğer anatomik çalışmalar, b. Vücudun yan kasları. c. Vücudun yan kasları
Görsel 62: https://tr.m.wikipedia.org/wiki/Dosya:Anatomical_theatre_Leiden.jpg
Erişim: 12 Temmuz 2021
Görsel 63: https://anatomiesofintelligence.github.io/posts/2018-10-14-anatomical-theatre-leiden-engraving Erişim: 22 Haziran 2022
Görsel 64:
https://en.wikipedia.org/wiki/Anatomical_Theatre_of_Padua Erişim: 2 Haziran 2021
https://imaginoso.com/italy/bologna/archiginnasio-palace-anatomical-theater Erişim 1 Haziran 2021
Görsel 65: https://www.atlasobscura.com/places/gustavianum-museum Erişim: 2 Haziran 2021
https://www.discoverpistoia.it/museo-della-sanita-di-pistoia-agli-albori-della-moderna-medicina/ Erişim: 2 Haziran 2021
Görsel 66: https://anatomia.library.utoronto.ca/about/timeline_technique Erişim: 19 Temmuz 2022
Görsel 67: SAPPOL, Michael. (2003) Dream Anatomy, Bethesda, Md.:U.S. Dept. of Health and Human Services, National Institutes of Health, National Library of Medicine; Washington, D.C. s. 163
Görsel 68: https://www.tugboatprintshop.com/woodcut_bowingflower.htm
Eişim: 26 Şubat 2021
Görsel 69:
https://21stcenturyrenaissanceprintmaker.wordpress.com/2014/03/28/intaglio-printing-process/ Erişim: 20 Ağustos 2021

https://21stcenturyrenaissanceprintmaker.wordpress.com/2014/03/28/intaglio-printing-process/kuru kazı örnekleri, Erişim: 20 Ağustos 2021
Görsel 70: SAPPOL, Michael (2003). Dream Anatomy, Bethesda, Md.:U.S. Dept. of Health and Human Services, National Institutes of Health, National Library of Medicine; Washington, D.C. s. 165
Görsel 71: SAPPOL, Michael. Dream Anatomy, (2003) Bethesda, Md.:U.S. Dept. of Health and Human Services, National Institutes of Health, National Library of Medicine; Washington, D.C. s. 167
Görsel 72: SAPPOL, Michael. Dream Anatomy, (2003) Bethesda, Md.:U.S. Dept. of Health and Human Services, National Institutes of Health, National Library of Medicine; Washington, D.C. s. 167
Görsel 73: Anatomist Francesco Bertinatti'nin dersi. Paolo Morgari "Elementi di anatomia fisiologica applicata alle belle arti figurative" 1837-1839. National Library of Medicine.
Görsel 74: https://www.sciartmagazine.com/spotlight-the-art-of-medicine.html Erişim: 20 Ekim 2021
Görsel 75: https://www.sciartmagazine.com/spotlight-the-art-of-medicine.html Erişim: 20 Ekim 2021
Görsel 76: https://www.sciartmagazine.com/spotlight-the-art-of-medicine.html Erişim: 23 Ekim 2021
Görsel 77: https://pages.jh.edu/jhumag/0400web/34.html Erişim: 28 Ekim 2021 https://medicalart.johnshopkins.edu/history-archives/faculty-remembered/ Erişim: 28 Ekim 2021
Görsel 78: Smruti K. Patel, William T. Couldwell, James K. Liu (2011). Max Brödel: his art, legacy, and contributions to neurosurgery through medical illustration, J. Neurosurg / Vol. 115: July 2011, p.189
Görsel 79: https://alchetron.com/Frank-H-Netter Erişim: 30 Kasım 2022
Görsel 80: https://alchetron.com/Frank-H-Netter Erişim: 30 Kasım 2022
Görsel 81: https://alchetron.com/Frank-H-Netter Erişim: 30 Kasım 2022
Görsel 82: https://www.deambulatoresubito.com/netter-atlante-di-anatomia-umana/ Erişim: 12 Eylül 2021
Görsel 83: SINAV Ahmet, Traktotomi işlemi
Görsel 84: SINAV Ahmet, Spinal Bypass cerrahisi
Görsel 85: https://www.leventefe.com.au/portfolio/ Erişim: 1 Kasım 2022
Görsel 86: https://ami.org/medical-illustration/enter-the-profession/education/graduate-programs Erişim 24 Ağustos 2022
Görsel 87: https://www.imi.org.uk/resources/education-cpd/accredited-university-courses/ Erişim: 24 Ağustos 2022
Görsel 88: https://ami.org/medical-illustration/enter-the-profession/education/undergraduate-programs Erişim: 25 Ağustos 2022
Görsel 89: https://ami.org/medical-illustration/enter-the-profession/education/graduate-programs Erişim: 25 Ağustos 2022
Görsel 90: AMI resmi sitesindeki bilgilere dayanarak oluşturulmuştur.
Görsel 91: https://ami.org/medical-illustration/enter-the-profession/careers Erişim 7 Temmuz 2021
Görsel 92: Tıbbi Resim Yüksek Lisans Programı
Görsel 93: http://catalog.augusta.edu/preview_program.php?catoid=43&poid=9866&returnto=5262 Erişim: 7 Temmuz 2021
Görsel 94: https://www.ami.org/medical-illustration/enter-the-profession/careers

Erişim: 25 Ağustos 2022
Görsel 95: Leonardo Da Vinci nin çizimlerinden Patlatılmış ve Kesit görünüm PEDRETTİ, Carlo (2004). Leonardo Da Vinci, TAJ Books s.114a-112b-c
Görsel 96: SMELLIE, William (1793), A Treatise on That Subject And Collection of Cases, First Worcester Edition MDCCXCIII (1793) Plate; 19, 24, 32
Görsel 97: William Smellie, Plexus Brachialis'i gösteriyor. **(İ.y.a.)**
Görsel 98: Plexus Brachial, konu başlangıcı genel görünüm. **(İ.y.a.)**
Görsel 99: Plexus Brachialis konu anlatımında kullanılan 5 başlık için tasarlanan piktogramların gösterimi. **(İ.y.a.)**
Görsel 100: Plexus Brachialis, Radix (Kökler), Truncus, Divisions, Fasiculus ve Ramus Terminalis'i lokalize eden piktogramların ilgili bölümleri gösterimi. **(İ.y.a.)**
Görsel 101: C5, C6, C7 den dallanan sinirlerin N. Thoracicus Longus'la birleşimi Costa1 ile Clavicula arasından geçerek m. Pektoralis major'un lateral tarafından M. Serratus Anterior'ın üzerine yüzeyel seyri ve dağılımları. **(İ.y.a.)**
Görsel 102: C5 Kökünden dallanan N.Scapula Dorsalis'in boynun posterior (arkasına) seyri ve inerve ettiği M. Levator Scapula, M. Rhomboideus min. ve M. Rhomboideus maj. kaslara dağılımı. **(İ.y.a.)**
Görsel 103: Brachial Plexus Köklerinin dermatome ile ilişkileri. **(İ.y.a.)**
Görsel 104: C5 kökünün omuz ve kolun abduction'una etkisinin gösterimi. **(İ.y.a.)**
Görsel 105: C5 kökünün omuz ve kolun abduction'una etkisinin gösterimi. **(İ.y.a.)**
Görsel 106: C5 kökünün omuz ve kolun abduction'una etkisinin gösterimi. **(İ.y.a.)**
Görsel 107: C8 kökünün parmak flexion'una etkisinin gösterimi. **(İ.y.a.)**
Görsel 108: T1 kökünün parmak abdüksiyonuna etkisinin gösterimi. **(İ.y.a.)**
Görsel 109 : Köklerden hemen sonra başlayan ve Superior (Üst), Medius (orta) ve Inferior (alt) Truncus'ların Anterior (ön) ve Posterior (arka) gösterimi. **(İ.y.a.)**
Görsel 110: Superior Truncus'dan dallanan N. Suprascapularisin posteriorda scapulayı kaplayan M. Supraspinatus ve spina scapulanın altından seyrederek M.infraspinatusa seyrinin gösterimi. **(İ.y.a.)**
Görsel 111: Truncus bölümüne uygulanan Intercalene block anestezisinin; Clavicula - M. Scalenius Anterior ve M. Scalenius Mediusun oluşturduğu üçgen lokasyonunun gösterimi. **(İ.y.a.)**
Görsel 112: Truncus bölümüne uygulanan Intercalene block anestezisinin; uygulanmasının gösterimi. **(İ.y.a.)**
Görsel 113: Truncusların devamında ön ve arka bölünmeleri. **(İ.y.a.)**
Görsel 114: Divisiones (bölünmeler); Anterior'dan (önden), Potserior'dan (arkadan) gösterimi. **(İ.y.a.)**
Görsel 115 : Üst ekstremitenin ön bölgesini inerve eden Divisiones Anterior **(İ.y.a.)**
Görsel 116: Anterior Divisiones seyir yolu itibariyle genel olarak ventralis kasları inerve ettiğinin gösterimi. **(İ.y.a.)**
Görsel 117: Posterior Division'ların seyir yolu itibariyle genel olarak dorsalis kasları inerve ettiğinin gösterimi. **(İ.y.a.)**
Görsel 118: Posterior Divisiones'ın seyir yolu itibariyle genel olarak dorsalis (arka) kasları inerve ettiğinin gösterimi. **(İ.y.a.)**
Görsel 119: Fasiculus Lateralis , Posterior ve Medialis dallanmalarının genel görünümü. **(İ.y.a.)**
Görsel 120: Fasiculus Lateralis'in dallarının genel görünümü. **(İ.y.a.)**
Görsel 121: Lateral ve Medial Fasiculus'lardan dallanıp M. Pectoralis Major'e giden N. Pectoral Lateralis ve N. Pectoralis Medialis'in seyri. **(İ.y.a.)**
Görsel 122: Fasiculus Lateralis'in dalları. **(İ.y.a.)**

Görsel 123: Fasciculuslar Lateralis ve Fasciculus Medialis'in terminal dallara seyri **(İ.y.a.)**
Görsel 124: Fasciculus Medialis'den dallanıp M. Pectoralis Major'a giderken M.Pectoral Minor'dan geçen N. Pectoralis Medialis'in seyri. **(İ.y.a.)**
Görsel 125: Fasciculus Medialis (C8, T1) **(İ.y.a.)**
Görsel 126: Faciculus Medialis'in Dalları: N. Cutaneus brachi medialis, N.Cutaneus antebrachii medialis **(İ.y.a.)**
Görsel 127: Lateral ve Medial Fasiculus'lardan dallanıp M. Pectoralis Major'a giderken M.Pectoral Minor'dan geçişi **(İ.y.a.)**
Görsel 128: Lateral ve Medial Fasiculus'lardan dallanıp M. Pectoralis Major'e giden N. Pectoral Lateralis (C5,6,7) ve N. Pectoralis Medialis (C8, T1)'in M. Pectoralis majör ve minor'a seyrinin görünümü. **(İ.y.a.)**
Görsel 129: Fasciculus Medialis'den dallanıp M. Cutaneus brachi medalis giden N. Cutaneus brachi medalis (T1) ve M. Cutaneu antebrachii medalis giden N. Cutaneu antebrachii medalis'e seyri ve inervasyon alanlarının renk kodları ile gösterimi. **(İ.y.a.)**
Görsel 130: Facisiculus Posteriordan dallanan ve Scapulanın anterior (ön) kısmını kaplayan M. Suprascapularis kasını inerve eden N.Suprascapularis Superior(C5,6) ile N.Subscapularis Inferior(C5,6)'un seyrinin görünümü **(İ.y.a.)**
Görsel 131: Fasciculus Posteriorun dalları **(İ.y.a.)**
Görsel 132: Fasciculus Posteriordan dallanan N. Thoraciodorsalis (C6,7,8)'in lateralden posteriora devam eden en M. Latissimus Dorsi'ye seyrinin görünümü **(İ.y.a.)**
Görsel 133: Rami Terminalis dallarının metaforik anlatımı **(İ.y.a.)**
Görsel 134: N. Axillaris'in M. Teres minör ve M. Deltoid'i inervasyonu **(İ.y.a.)**
Görsel 135: N. Axillaris'in M. Teres minör inervasyonu **(İ.y.a.)**
Görsel 136: N. Axillaris'in M. Deltoid'i inervasyonu **(İ.y.a.)**
Görsel 137: N. Radialis'in M. Triceps ve ön kol kaslarını inervasyonu **(İ.y.a.)**
Görsel 138: N. Musculocutaneus'un Biceps, Brachialis mm. ve ön kol kasların inervasyonu **(İ.y.a.)**
Görsel 139: N. Medianus'un ön kol fleksor kaslarını inervasyonu **(İ.y.a.)**
Görsel 140: N. Medianus'un derin ön kol fleksor kaslarını inervasyonu **(İ.y.a.)**
Görsel 141: N. Medianus'un ön kol M. Flexor Digitorum Superficialis kaslarını inervasyonu **(İ.y.a.)**
Görsel 142: N. Medianus'un ön kol flexorların ve Thenar kasların inervasyonu **(İ.y.a.)**
Görsel 143: N. Medianus'un eldeki inervasyonu etki alanı. **(İ.y.a.)**
Görsel 144: N. Ulnaris'in M. Flexor carpi ulnaris inervasyonu. **(İ.y.a.)**
Görsel 145: N. Ulnaris'in M. Flexor Digitorum Profundusu ulnar sinir dalının inervasyonu. **(İ.y.a.)**
Görsel 146: N. Ulnaris'in Hypotenar mm. İnervasyonu. **(İ.y.a.)**
Görsel 147: N. Ulnaris'in Palmar interosseus mm. İnervasyonu. **(İ.y.a.)**
Görsel 148: N. Ulnaris'in eldeki yüzeyel inervasyonu**. (İ.y.a.)**
Görsel 149: Etik kurul onay yazısı. **(İ.y.a.)**
Görsel 150: Değerlendirmede kullanılan anket soruları **(İ.y.a.)**
Görsel 151: Kocaeli Üniversitesi Tıp Fakültesi Öğrencilerinin Medikal İllüstrasyon (Tıbbi Resim) Konusuna İlişkin Bilgi Durumları **(İ.y.a.)**
Görsel 152: Kocaeli Üniversitesi Tıp Fakültesi Öğrencilerinin Medikal İllüstrasyon (Tıbbi Resim) Konusuna İlişkin farkındalık düzeylerini gösteren dağılım tablosu. **(İ.y.a.)**

Görsel 153: Kullanılan medikal illüstrasyonlar ve sunum tekniğinin konunun anlaşılabilirlik düzeyine ilişkin görüşlerini gösteren değerlendirme tablosu. **(İ.y.a.)**
Görsel 154: Anatomik yapıların çizimi-şekli ve yorumunun doğruluğuna ilişkin görüşleri gösteren değerlendirme tablosu. **(İ.y.a.)**
Görsel 155: Anatomik yapıların net bir şekilde açıklanıp açıklanmadığına ilişkin görüşleri gösteren değerlendirme tablosu. **(İ.y.a.)**
Görsel 156: Hazırlanan illüstrasyonların Anatomi dersinde kullanımının yararlılığına ilişkin görüşleri gösteren değerlendirme tablosu. **(İ.y.a.)**
Görsel 157: Hazırlanan illüstrasyonların bakış açısı ve pzisyonlamasına ilişkin görüşleri gösteren değerlendirme tablosu. **(İ.y.a.)**
Görsel 158: Hazırlanan illüstrasyonlarda anatomik yapıların tanınabilirliğine ilişkin görüşleri gösteren değerlendirme tablosu. **(İ.y.a.)**
Görsel 159: Hazırlanan illüstrasyonlarda anatomik Görsel anlatım dilinin yeterliliğine ilişkin görüşleri gösteren değerlendirme tablosu. **(İ.y.a.)**
Görsel 160: Hazırlanan illüstrasyonlarda anatomik Görsel anlatım dilinin yeterliliğine ilişkin görüşleri gösteren değerlendirme tablosu. **(İ.y.a.)**
Görsel 161: Hazırlanan illüstrasyonlarda Truncus konusunun anlaşılabilirliğine ilişkin görüşleri gösteren değerlendirme tablosu. **(İ.y.a.)**
Görsel 162: Hazırlanan illüstrasyonlarda Divisiones konusunun anlaşılabilirliğine ilişkin görüşleri gösteren değerlendirme tablosu. **(İ.y.a.)**
Görsel 163: Hazırlanan illüstrasyonlarda Fasciculus konusunun anlaşılabilirliğine ilişkin görüşleri gösteren değerlendirme tablosu **(İ.y.a.)**
Görsel 164: Hazırlanan illüstrasyonlarda Ramus Terminalis konusunun anlaşılabilirliğine ilişkin görüşleri gösteren değerlendirme tablosu **(İ.y.a.)**
Görsel 165: Hazırlanan illüstrasyonlarda Ramus Terminalis konusunun anlaşılabilirliğine ilişkin görüşleri gösteren değerlendirme tablosu **(İ.y.a.)**

ÖZGEÇMİŞ

İhsan Tahir ERDAL

Eğitim

- 1991 Uludağ Üniversitesi Eğitim Fakültesi Resim-İş Eğitimi Bölümü, Grafik Anasanat Dalı
- 2006 KOÜ. GSF. Plastik Sanatlar Bölümü Anasanat Dalında "Gestalt Kuramının Grafik Tasarıma Etkileri" / Yüksek Lisans.

Yabancı Dil

İngilizce

Deneyim

- 1992-95 Fatih İlköğretim Okulu Siirt-Baykan Resim Öğretmeni.
- 1995-97 Gebze - Çayırova İlköğretim Okulu Resim Öğretmeni.

Akademik Deneyim

- 1997 - (Devam ediyor) Kocaeli Üniversitesi Güzel Sanatlar Fakültesi Grafik Tasarım Bölümü

Sanatsal Etkinlikler

- **Kişisel Sergiler**
- 2022 Kocaeli Üniversitesi Tıp Fakültesi Anatomi ABD. Anatomik İllüstrasyon Sergisi
- 2008 Devlet Güzel Sanatlar Galerisi Heykel – Bursa
- 2007 AKM - Atatürk Kültür Merkezi Sanat Galerisi - Taksim / İstanbul
- 2005 Kocaeli Büyükşehir Belediyesi Sanat Galerisi - İzmit
- **Ulusal ve Uluslararası Karma Sergiler**
- 2022 TMİG Medikal İllüstrasyon Karma Sergisi
- 2022 EKİNOKS Uluslararası Davetli Karma Sergi Haliç Üni. (online)
- 2022 UBAK 14TH. International Scientific Research Congress Mixed Exhibition (online)
- 2022 EDU 2nd. International Art Modern Exhibition (online)

- 2022 ASES International Art Mixed Exhibition (online)
- 2022 EDU 2nd. International Art Modern Exhibition (online)
- 2022 KOÜ. GSF Öğretim Elemanları "Yaşasın Cumhuriyet" temalı karma sergi
- 2019 100.Yılında Atatürk ve Kurtuluş Savaşı, 100 Ressam 100 Eser; İzmit Gar Sanat Galerisi
- 2012 Kocaeli Üniversitesi GSF Büyük Buluşma
- 2011 KOÜ. GSF Öğretim Elemanları Karma Sergisi / KOÜ.GSF Antre Sanat Galerisi
- 2010 KOÜ. GSF Öğretim Elemanları Karma Sergisi / Sabancı Kültür Merkezi Kocaeli
- 2009 KOÜ. GSF Öğretim Elemanları Karma Sergisi / Kocaeli Büyükşehir Belediyesi Sanat Galerisi
- 2008 Uludağ Üniversitesi Mezunlar Sergisi / Devlet Güzel Sanatlar Galerisi Bursa
- 2008 KOÜ. GSF Öğretim Elemanları Karma Sergisi / GOSB Teknopark Kocaeli
- 2004 Türkiye Jokey Kulübü 6. Resim Yarışması Sergileri
- 2006 Türkiye Jokey Kulübü 7. Resim Yarışması Sergileri
- 2004 VII. Uluslararası TÜRKSAV Karma Resim Sergisi / Zafer Çarşısı Sanat Galerisi Ankara
- 2003 VI. Uluslararası TÜRKSAV Karma Resim Sergisi / Cemal Reşit Rey Sergi Salonu-İstanbul
- 2003 VI. Uluslararası TÜRKSAV Karma Resim Sergisi / Zafer Çarşısı Sanat Galerisi-Ankara
- 2002 KOÜ. GSF Öğretim Elemanları Karma Sergisi / Kocaeli Büyükşehir Belediyesi Sanat Galerisi
- 2002 KOÜ. GSF Öğretim Elemanları Karma Sergisi / İzmit Ticaret Odası Sanat Galerisi

Makaleler, Bildiriler, Diğer Basılı Yayınlar

Dergi Makalesi Tek Yazarlı

- Erdal, İhsan Tahir (2022), Sanatı Tıbba, Tıbbı Sanata Evirmek: Max Brödel, GÖRÜNÜM 2022 / Sayı 13 / Kocaeli Üniversitesi Güzel Sanatlar Fakültesi Dergisi s.52-77

Bildiri Yayınlanmamış

- Erdal, İhsan Tahir (2014), Examination of effects of Gestalt theory on graphic design. 3 rd World Conference on Design, Arts and Education. May. 02-03 2014, Dubrownik, Croatia
- Erdal, İhsan Tahir (2015), The Role of Ihap Hulusi Görey in the creation of the visual identity of Turkey in the Early Republic Period as a graphic designer. 4 th World Conference on Design, Arts, Jun. 26-28 2015, Christian University, St. Petersburg, Russia