OLGU SUNUMU
CASE REPORT

Türk Psikiyatri Dergisi 2020;XX(X):XX
https://doi.org/10.5080/u23940

Otizm Benzeri Davranış ve Atipik Psikotik Belirtileri Olan Lujan-Fryns Sendromu Fenotipi: Olgu Sunumu

ARTICLE IN PRESS

Bahadır GENİŞ[1], Ferit ŞAHİN[2], Behcet COŞAR[3]

ÖZET

Lujan-Fryns Sendromu (LFS) hafif-orta dereceli mental retardasyon, marfanoid görünüm, doğumda hipotoni, hipernazal konuşma, karakteristik kraniyofasiyal görünüm ve normal testis boyutunu içeren bir dizi semptom olarak tanımlanmaktadır. LFS ile ilgili herhangi bir epidemiyolojik veri yoktur. Elde edilen bilgiler olgu raporlarına dayanmaktadır. Biz de burada LFS tanılı bir hastayı sunuyoruz.

29 yaşındaki erkek hastanın zihinsel geriliği, saldırganlığı, persekütuar sanrıları, kendisine referansla "Ona zarar verdiler. O çok üzgün." gibi ters zamir kullanma, karakteristik kraniyofasiyal ve marfanoid görünümü vardı. Muayene ve genetik analizden sonra, zekâ geriliği nedeni olarak Frajil X, Klinefelter, Marfan ve Down sendromları ile homosistinüri elimine edildi. LFS ön tanıydı. MED12 geninin 22. ekzomunda mutasyon saptanmadı; ancak hasta şu anda Tüm Ekzom Dizisi (WES) için değerlendirilmektedir. Hastaya psikotik semptomlar için risperidon (4 mg/gün) ile impuls kontrolü ve antiepileptik etki için karbamazepin (200 mg/gün) başlandı. Yaklaşık 8 aylık takipten sonra dürtü kontrolü, psikotik belirtileri ve saldırganlık belirgin şekilde düzeldi.

LFS'nin spesifik gen mutasyonu belirlenmediğinden, vaka teşhisi klinik değerlendirmeye ve genetik analize bağlı olmak zorundaydı. Bu sendromları tam olarak tanımlamak veya sınıflandırmak kolay olmamakla birlikte, bildirilen her vaka bu zorlukların üstesinden gelmede bir adım olacaktır.

Anahtar Sözcükler: Lujan Fryns Sendromu, psikotik bozukluklar, otizm, MED 12, delüzyon, Frajil X sendromu

SUMMARY

Lujan-Fryns Syndrome Phenotype with Autism-Like Behavior and Atypical Psychotic Symptoms: Case Report

Lujan-Fryns Syndrome (LFS) is defined as a set of symptoms including mild-moderate mental retardation, marfanoid appearance, hypotonia at birth, hypernasal speech, characteristic craniofacial appearance and normal testis size. The frequency of the syndrome is not known thus the information obtained is solely based on case reports. Hereby, we present a patient with LFS diagnosis.

The 29-year old male patient had mental retardation, aggression, and persecutory delusions, characteristic craniofacial and marfanoid features. During his speech pronominal reversal was observed ('the hurt him, he is so upset' when talking abour himself). After examination and genetic analysis, fragile X, Klinefelter, Marfan and Down syndromes and homocystinuria were eliminated as causes of mental retardation. A preliminary diagnoses of LFS done. No mutation was detected in exon 22 of the MED12 gene; but. Whole Exome Sequencing (WES) is ongoing. The patient was started on risperidone (4 mg/day) for psychotic symptoms and carbamazepine (200 mg/day) for impulse control and as an antiepileptic. After a follow up of 8 months, impulse control, psychotic symptoms and aggression improved significantly.

Since the specific gene mutation of LFS was not determined in our case, we solely had to depend on clinical evaluation and genetic analysis. Although it is not easy to fully define or classify these syndromes, we believe every reported case will be a step in overcoming these difficulties.

Keywords: Lujan Fryns Syndrome, psychotic disorders, autism, MED 12, delusion, Fragile X syndrome

Geliş Tarihi: 27.03.2019, **Kabul Tarihi:** 28.09.2019**, Çevrimiçi Yayın Tarihi:** 05.05.2020

[1]Uzm., Çaycuma Devlet Hastanesi, Psikiyatri Bl., Zonguldak, [2]Uzm., [3]Prof., Gazi Üniv. Hastanesi, Psikiyatri Bl., Ankara.

Dr. Bahadır Geniş, e-posta: bahadirgenis06@gmail.com

GİRİŞ

Lujan-Fryns Sendromu (LFS) ilk olarak Lujan ve arkadaşlarının (1984) marfanoid görünüm, X kromozomuna bağlı zihinsel gerilik, hipernazal konuşma, davranış bozuklukları, atriyal septal defekt ve eklem hipereksensibilite semptomlarını paylaşan dört erkek vakayı rapor ettikleri zaman tanındı. Fryns ve Buttiens (1987) tarafından benzer iki olgu raporunun ardından LFS'nin sınırları netleşti.

LFS için başlıca klinik tanı kriterlerinin şunlar olduğu bildirilmiştir: 1) Hafif-orta zekâ geriliği 2) Marfanoid görünüm 3) Doğumda yaygın hipotoni ve hipernazal ses 4) Normal ikincil cinsel gelişim ve testiküler boyut 5) belirgin alın, uzun dar yüz, maksiller hipoplazisi, yüksek ve dar burun köprüsü ile uzun burun, kısa ve derin filtrum, ince üst dudak ve yüksek kemerli damak ile karakteristik kraniyofasiyal görünüm (Fryns 1991).

LFS için tanı kriterleri psikiyatrik semptomları içermemesine rağmen, komorbid davranış bozuklukları ve psikotik semptom (Lalatta ve ark. 1991), agresyon (Lacombe ve ark. 1993), otistik davranış (Purandare ve Markar 2005), bilişsel bozukluklar (Wittine ve ark. 1999), utangaçlık (Purandare ve Markar 2005), hiperaktivite (Purandare ve Markar 2005) ve yeme bozukluğu (Alonso ve ark. 2006) gibi psikiyatrik belirtili olgular bildirilmiştir.

Biz de burada otistik davranışlar ve psikotik semptomların eşlik ettiği bir LFS vakasını sunuyoruz.

OLGU

Engelli bir devlet çalışanı olarak çalışan 29 yaşındaki bekar erkek lise mezunu, polikliniğimize ailesiyle birlikte başvurdu.

Hasta **şikâyeti** olduğuna inanm**ıyor**du. Aileden edinilen öyküsü, tekrarlayan davranışlar, irritabilite, iletişim kısıtlılığı ve persekütuar sanrılar gibi şikayetleri **içeriyordu.** Aile, sosyal ilişkilerini bozan endişeli bir durum olduğunu bildirdi. Hasta, önceki bir ay boyunca cinsel videolar izleme, ebeveynlerine fiziksel temasta bulunma gibi cinsel uygulamaları olan artmış dürtüsel davranışlar sergilemişti. Yakınları hastanın heyecanlandığında yüz ifadelerinin değiştiğini, ellerini çırptığını, sıktığını ve yumruklarını salladığını bildirdi ve çocukluğundan beri iletişim problemleri ile sınıfta uygunsuz bir şekilde bağırma, arkadaşlarına vurma, oyun kurallarını ihlal etme ve isteği yerine getirilmediğinde ağlama gibi uyumsuz davranışlara sahipti. Liseye girdiğinden beri persekütuar düşünceleri mevcut olmasına rağmen, önceki 3-4 yıl içerisinde sanrısal bir seviyeye ulaşmıştı. Görüşme sırasında hasta ters zamir kullanımıyla üçüncü kişi olarak kendini kastediyordu (Örneğin, "Ona zarar verdiler, o çok üzgün"). Hastanın alkol veya madde kullanımı, geçmiş kafa travması veya geçmiş merkezi sinir sistemi enfeksiyonu öyküsü yoktu.

Hastanın 8 yaşında başlayan basit, parsiyel epileptik nöbet öyküsü vardı ve bu nöbetler için 6 yıl boyunca sodyum valproat ile tedavi edilmişti. Son epileptik nöbet 11 yıl önce gerçekleşti. Ayrıca 10 yaşından beri çeşitli dozlarda (maksimum 6 mg/gün) risperidon kullanıyordu.Aile öyküsü, annesinin hamilelik sırasında tedavi altında olan hipotiroidizm teşhisini ve hemşire olarak çalıştığı sağlık merkezinde bilinmeyen dozlarda radyasyona maruz kaldığını içeriyordu. Hasta normal doğum ve doğum kilosu ile miadında olarak bir hastanede dünyaya geldi. Ventilatör veya küvez desteği gerektiren solunum sıkıntısı yoktu. Ancak, 3 aydan sonra zayıf emmeye bağlı olarak ek mamayla beslendi. Aşıları zamanında yapıldı. Hastanın, bebeklik döneminden beri göz teması sınırlıydı ve yürüme ile konuşma gibi kaba motor becerileri, sosyal becerileri ve dil gelişimi gecikmişti.

Hastanın çocukluk çağı hiperaktivitesi ve diğerlerine kalem ucu veya pergel gibi keskin nesnelerle vurma, itme veya yaralama gibi şiddet davranışları gösterdiği öğrenildi. Hasta zihinsel yetersizliği nedeniyle özel eğitim sınıflarına katılmıştı. Şiddet içeren davranışları, cinsel davranışlarda artış ve sosyal temas kurmakta zorluk çekme ergenlikte devam etti. Hastaya mental motor gerilik tanısı kondu (IQ = 45) ve zorunlu erkek askerlik hizmetinden çıkarıldı. Geçtiğimiz bir yıl boyunca üç meslektaşı olan belge tescil bürosunda engelli memur olarak çalıştı ve zorluklarla karşılaştığında onlardan yardım aldı. Uyanma zorluğu veya işe gitmek istememesi konusundaki problemleri, üst düzey arkadaşları ve meslektaşları tarafından tolere edildi.

Hastanın eskiden hemşire olarak çalışan 53 yaşındaki annesi; şimdi çocuklarına bakıyordu. 8 yıl önce kronik depresyon tanısı almış ve sertralin kullanmıştı (100 mg/gün). Hipotiroidizmi dışında başka bir tıbbi hastalığı yoktu. Emekli makine mühendisi olan baba, zihinsel ya da fiziksel hastalık öyküsü olmadan 59 yaşındaydı. Ebeveynler akraba değildi ve genetik ya da psikolojik bozukluk öyküleri yoktu. Hastanın, on beş yaşında Frajil X sendromu olan ve epilepsi tanısı konmasından bu yana valproik asit (750 mg/gün) kullanan 21 yaşında bir kardeşi vardı. Şekil 1, hastanın ve aile üyelerinin fenotiplerini göstermektedir.

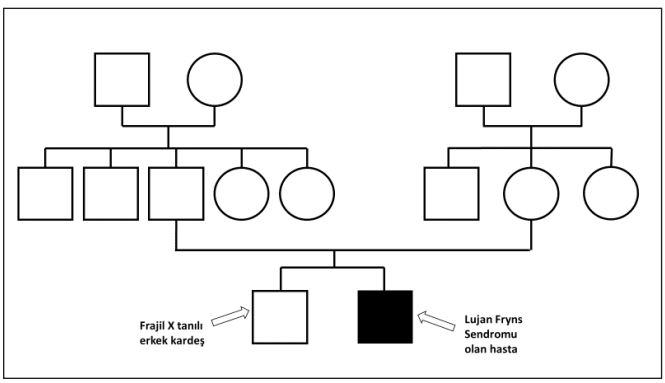

Şekil 1. Hastanın Aile Ağacı

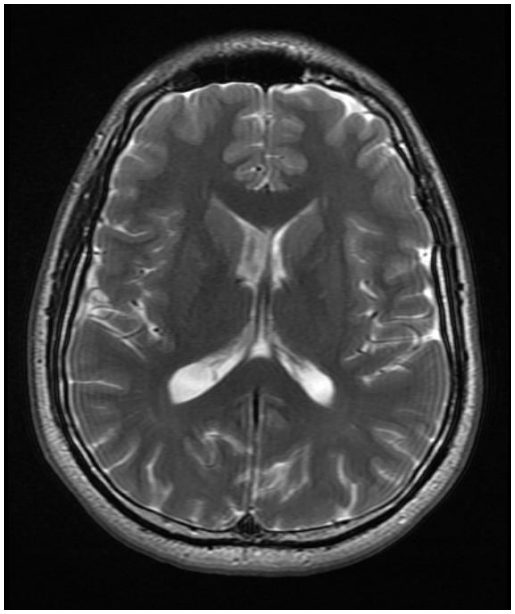

Şekil 2. Hastanın T2 Aksiyal MR Görüntüsü

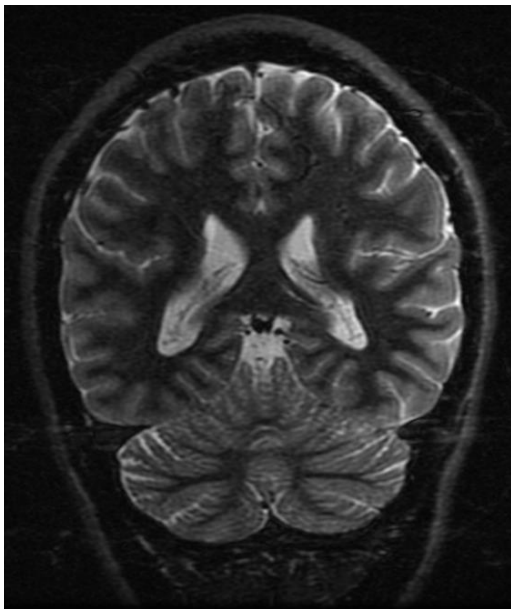

Şekil 3. Hastanın T2 Koronal MR Görüntüsü

Psikiyatrik muayenesinde hastanın öz bakımı kısmen azalmıştı, görüşmeciye ilgisizdi ve neredeyse hiç göz teması yoktu. Yönelimi normal ve bilinçliydi; spontan dikkat ve istemli dikkati zayıf, kısa süreli belleği zayıf, ancak uzun süreli belleği ve anlık hatırlaması normaldi. Soyut düşüncesi kötü, objektif düşüncesi ve algısı normaldi. Konuşması teğetti ve düşünce içeriğinde persekütuar sanrılar vardı. Duygudurumu irritabl, duygulanımı sınırlı ve labildi. Konuşması kendiliğinden değildi ve blokları vardı. Yargılaması, öğretmenlerinin kasıtlı olarak ona hiçbir şey öğretmediği ve babasının desteği ile onu hala rahatsız ettikleri konusunda ısrar eden persekütuar sanrılar tarafından bozulmuştu. Görüşme sırasında yerinde oturmakta zorlanması, düşünce içeriği sorgulandığında sesini yükseltmesi ve bağırması impuls kontrolünün azaldığının belirtisiydi. Hastanın IQ seviyesi testle değerlendirilmese de psikiyatrik muayene temelinde hafif zihinsel geriliği olduğuna karar verildi. Geçmişteki orta-şiddetli zekâ geriliği tanısı, geçmişte epileptik nöbetinin olması ve teste uyumsuzluğundan kaynaklanmış olabilir. Yükselmiş prolaktin seviyesi (70,48 ng/mL), saptanan tek biyokimyasal anormallikti ve bu durum kullandığı antipsikotik ilaca bağlandı. EEG sonuçları, yaygın, hafif serebral disfonksiyonun zemininde kısmi başlangıçlı epilepsiyi destekledi. Kraniyal MRG hastanın hareketleri nedeniyle suboptimaldi ancak görüntüleme normal sınırlardaydı ve difüzyon kısıtlaması yoktu (Şekil 2 ve 3).

Hastanın kardeşinde Frajil X sendromunun teşhisi göz önüne alındığında, hastanın 189 cm boy, 201 cm kol açıklığı, üst (tepe-simfizis pubis): alt ekstremite (pubis-taban) oranı 0,75 ve ters zamirle konuşma gibi belirtileri tıbbi genetik bölümüne danışılarak değerlendirildi.

Hastanın fizik muayenesi ile dar-düşük omuz, belirgin supraorbital çıkıntı, kalın ve ortada birleşme eğiliminde olan kaşlar, uzun filtrum, yüksek damak, kifoz, geniş sol el ve ayak başparmağı, düşük ense saç çizgisi olduğu saptandı.

Mevcut sendromik verileri, zihinsel geriliği ve marfanoid görünümü birlikte değerlendirilerek, homosistinüri ve Frajil X, Marfan, Klinefelter, Down ve Lujan-Fryns sendromu ön tanıları düşünüldü. Hastada kromozomal mutasyon yoktu, ancak hastanın kardeşinde Frajil X sendromu teşhisi sırasında yapılan genetik analizlerde 46XY karyotip vardı. Frajil X sendromu, bu sendromda sıklıkla görülen (%95) makroorşidizmin yokluğu nedeniyle ekarte edildi (Rajaratnam ve ark. 2017). Normal plazma homosisteininin (<10 μmol / L) belirlenmesi ve idrarda bulunmaması homosistinüriyi ortadan kaldırdı. 46XY karyotipi Klinefelter ve Down sendromlarını elimine etti. Marfan sendromu için lens luksasyonu ve miyopi muayenesinde oftalmolojik muayeneye dayalı ayırıcı tanı negatif sonuç verdi. Hastaneden taburcu olma aşamasında, LFS ile eşlik eden kalp hastalıkları ve diğer genetik hastalıklar için kardiyoloji incelemesi planlandı. Ancak, hasta kardiyoloji incelemesine katılmadı; bu nedenle kardiyak bozukluklar hakkında veri elde edilemedi. Hasta takip sırasında yapılan iki ekokardiyografi randevusunu kaçırdı. Hastaneye giriş sırasında yapılan EKG, herhangi bir kalp problemi göstermedi, ancak ekokardiyografi ile ilgili veri eksikliği önemli bir sınırlama olarak kaldı. Deri elastikiyeti, göz muayenesi ve EKG normal sınırlar içinde olduğu için Marfan sendromu dışlandı. Ayrıca, zihinsel geriliği varlığı, Marfan sendromundan uzaklaşan nedenlerden biriydi. Bu nedenle, ilişkili FBN1 gen analizi için genetik test istenmedi. Hastanın perseveratif davranış bozukluğu, bozulmuş zihinsel beceri, marfanoid görünüm, yaşıtlarına kıyasla gecikmiş gelişme, normal ikincil seks gelişimi, normal testis büyüklüğü ve karakteristik kraniyofasiyal

görünüm durumunun LFS ile ilişkili olduğu düşünüldü. Hastada yüksek damak anomalisi olmasına rağmen, hipernazal konuşması yoktu. Bu bulgulara dayanarak, MED12 geninin 22. ekzomunda (NM 005120) mutasyon analizi yapıldı. Periferik kandan elde edilen edilen DNA, ekzom 22'yi kodlayan bölgede herhangi bir patojenik mutasyona sahip değildi. Bu nedenle, şu anda devam etmekte olan Tüm Ekzom Dizileme (Whole Exome Sequencing-WES) başlatıldı. Ancak bu analiz henüz sonuçlanmadı.

Polikliniğimizdeki değerlendirmelerden önce hasta amisülpirid (200 mg/gün) ve risperidon (2 mg/gün) kullanıyordu. Saldırganlık ve persekütuar sanrıları göz önüne alındığında, amisülpirid tedavisi geri çekildi ve risperidon dozu 4 mg/gün şeklinde titre edildi. Hastanın davranış problemleri, ilk ay takip ziyaretinde kısmen devam ettiği için dürtü kontrolü ve antiepileptik etki sağlamak için karbamazepin (200 mg/gün) ilave edildi. Yaklaşık 8 aylık bir takip süresinde, cinsiyetle ilgili davranışlarda ve persekütuar sanrılarında kısmi iyileşmeler ve saldırganlıkta belirgin bir iyileşme oldu. Göz teması kısıtlılığı devam etmesine rağmen, sosyal aktivitesi kısmen artmıştı. Çalışma ortamındaki orta düzeyde performansında herhangi bir değişiklik olmadı.

TARTIŞMA

Medyatör kompleksi alt birimi 12 olarak bilinen MED12, birlikte gen aktivitesini düzenleyen 25'ten fazla alt birim içeren bir makromoleküler medyatör kompleksinin alt ünitesini kodlar. Ayrıca MED12, RNA polimeraz II transkripsiyonunda da rol alır (Narayanan ve Phadke 2017).

LFS, MED12 gen mutasyonuyla ilişkilendirilmiştir. Ancak, Opitz-Kaveggia sendromunda ve Ohdo sendromunda da MED12 gen mutasyonu bildirilmiştir (Prescott ve ark. 2016), bu sendromlar arasındaki ana farklılıkların hem klinik bulgular hem de ekzom mutasyonlarındaki farklılıklardan kaynaklandığı öne sürülmektedir. LFS'yi bu sendromlardan ayıran temel kriterlerden biri, marfanoid görünümün varlığıdır. MED12 geninin 22. ekzom mutasyonu kısmen LFS'ye özgüdür, ancak teşhis için yeterli değildir (Prescott ve ark. 2016). Beşinci kromozomun kısa kolundaki terminal delesyon ile LFS arasında bir ilişki olabileceği de bildirilmiştir (Stathopulu ve ark. 2003). Literatürdeki bu raporlar, LFS ile ilgili yapılan mutasyon çalışmalarının, henüz kesin olmadığını, öyle ki genetik analizden ziyade klinik bulgulara dayandığını göstermektedir.

Psikiyatrik belirtiler geçmişte LFS tanı kriterlerinin bir parçası olmasa da, LFS hastalarının % 90'ında en az bir psikiyatrik belirti bildirilmiştir (Lerma-Carrillo ve ark. 2006). LFS vakalarının % 80'inde de davranış bozuklukları eş tanısı bildirilmiştir (Purandare ve Markar 2005). LFS'de sosyal ilişkiler kurma güçlüğü, aşırı utangaçlık ve kendini izole etme gibi otizm benzeri davranışlar en sık görülen semptomlardır (Lerma-Carrillo ve ark. 2006). Hastamızda göz teması kısıtlılığı, sosyal ilişkilerde olumsuz deneyimler, iletişim sorunları, basmakalıp hareketler ve ters zamir kullanımı gibi otizm benzeri semptomlar da görüldü. Zamirlerin tersine çevrilmesi, "ben ve diğeri" kavramlarının karşı ilişkisinde bozulma olarak kabul edilmektedir ve zihinsel gerilik, sağırlık ve körlük gibi bozukluklarda da bildirilmiştir. Bu bozuklukların insidansı bilinmemektedir (Gernsbacher ve ark. 2016). Duygusal değişkenlik, LFS'de bildirilen ikinci en yaygın semptom kümesidir (Lerma-Carrillo ve ark. 2006). Ancak, bu semptomlar LFS'ye özgü değildir ve engelli hastaların çoğunda görülür. Saldırganlık ve anksiyete, hastamızda ana şikayetlerdi ve bu onun sosyal çevresinde daha fazla kısıtlamaya neden oldu.

LFS vakalarının sadece %9,37'sinde psikotik belirtiler bildirilmiştir (Lerma-Carrillo ve ark. 2006). Hastamızda, eğitiminin lise aşamasında başlamış olan zarar görmeye ilişkin düşünceleri, psikiyatri değerlendirmesinden önceki 3-4 yıl içerisinde sanrılara dönüşmüştü. Lalatta ve arkadaşları (1991) tarafından bildirilen dört LFS hastasının birinde işitsel halüsinasyonlar, bir diğerinde ise pozitif ve negatif belirtiler gözlenmiştir. Psikiyatri perspektifinden bakıldığında, duygusal ve davranışsal belirtiler LFS'de ilginç ve sıra dışı olabilir ve bu gibi belirtilerin tanınmasında zorluk çekilebilir. Ayrıca, LFS'nin fiziksel fenotipinin zaman içinde değiştiği, ergenlikten önce teşhisin zor olduğu bildirilmiştir (Fryns 1991). De Hert ve arkadaşları (1996) ise şizofreni ve zekâ geriliği belirtileri ile başvuran hastalarda LFS'nin ayırıcı tanıda yer alması gerektiğini vurgulamıştır.Biri LFS olan MED12 ile ilişkili hastalıklarda nöbetler ve EEG anormallikleri görülmüştür

(Lyons 2008). Bununla birlikte, literatürdeki LFS vakalarında nöbetler nadiren bildirilmiştir (Schwartz ve ark. 2007). Valproatı 6 yıl kullanan hastamızda 8 yaşında basit parsiyel nöbetler başlamıştı. Son nöbet 11 yıl önce meydana geldi. Mevcut EEG, yaygın serebral disfonksiyon zemininde kısmi epilepsi başlangıcını destekledi. Hastanın kliniğinde epilepsi olmadığı için antiepileptik tedaviye başlanmadı. Bununla birlikte, daha sonraki takipte dürtü kontrolü ve antiepileptik etkileri sağlamak için karbamazepin (200 mg/gün) verildi. Lujan ve arkadaşları (1984), 9 yaşında EEG'de fokal-motor nöbeti tespit edilen, primidon (500 mg/gün) ve fenitoin (300 mg/gün) ile düzelen benzer bir vaka rapor etmişlerdir. Bir başka vakada da 8 yıldır ateşe bağlı nöbetler rapor edilmiştir.

SONUÇ

LFS'de tanı; öykü, klinik semptomlar ve genetik değerlendirmeye dayanır. LFS için spesifik bir tedavi yoktur. Tedavi tespit edilen semptomlara yöneliktir. LFS'ye özgü bir psikiyatrik bozukluk belirtilmemiş olsa da bu hastalarda dürtü kontrol sorunları, saldırganlık, psikotik belirtiler, nöbet ve uyku bozukluklarının erken tanınması ve tedavisi önemlidir.

Hastamızdaki semptomların ve psikiyatrik bozuklukların yanı sıra, sıklıkla otizmle ilişkili olan ancak LFS'de bildirilmeyen ters zamir kullanımı gözlendi. Hastamızda tespit edilen bu semptom, LFS hastalarında ayrıntılı konuşma ve dil değerlendirmesinin gerektiğini göstermektedir. İlişkili genetik mutasyonlar halen araştırılmaktadır ve zaman alan genetik testlerdeki gecikme LFS teşhisinin zorluğunu daha da karmaşıklaştıran çözülmemiş problemler arasındadır. Literatürdeki LFS hakkındaki bu veriler göz önüne alındığında, olağandışı olduğu düşünülen her bir psikiyatrik semptomun, diğer disiplinlerle iş birliği içinde mümkün olduğu kadar kapsamlı bir şekilde değerlendirilmesi ve izlenmesi gerekir. Bu sendromları tanımlamak veya sınıflandırmak zor olsa da her vaka bu zorlukların üstesinden gelmek için ileri bir adım olacaktır.

KAYNAKLAR

Alonso P, Pintos G, Almazan F ve ark. (2006) Eating disorder in a patient with phenotypical features of Lujan-Fryns syndrome. Clin Dysmorphol 15: 181-4.

De Hert M, Steemans D, Theys P ve ark. (1996) Lujan-Fryns syndrome in the differential diagnosis of schizophrenia. " Am J Med Genet 67: 212-4.

Fryns JP (1991) X-linked mental retardation with marfanoid habitus. Am J Med Genet 38: 233.

Fryns JP, Buttiens M (1987) X-linked mental retardation with marfanoid habitus. Am J Med Genet 28: 267-74.

Gernsbacher MA, Morson EM, Grace EJ (2016) Language and Speech in Autism. Annu Rev Linguist 2: 413-25.

Lacombe D, Bonneau D, Verloes A ve ark. (1993) Lujan-Fryns syndrome (X-linked mental retardation with marfanoid habitus): report of three cases and review. Genet Couns 4: 193-8.

Lalatta F, Livini E, Selicorni A ve ark. (1991) X-linked mental retardation with marfanoid habitus: first report of four Italian patients. Am J Med Genet 38: 228-32.

Lerma-Carrillo I, Molina JD, Cuevas-Duran T ve ark. (2006) Psychopathology in the Lujan-Fryns syndrome: report of two patients and review. Am J Med Genet A 140: 2807-11.

Lujan JE, Carlin ME, Lubs HA ve ark. (1984) A form of X-linked mental retardation with marfanoid habitus. Am J Med Genet 17: 311-22.

Lyons M (2008) MED12-Related Disorders. Adam MP, Ardinger HH, Pagon RA, Wallace SE, Bean LJH, Stephens K, Amemiya A (Ed), Seattle, GeneReviews.Narayanan DL, Phadke SR (2017) A novel variant in MED12 gene: Further delineation of phenotype. Am J Med Genet A 173: 2257-60.

Prescott TE, Kulseth MA, Heimdal KR ve ark. (2016) Two male sibs with severe micrognathia and a missense variant in MED12. Eur J Med Genet 59: 367-72.

Purandare KN, Markar TN (2005) Psychiatric symptomatology of Lujan-Fryns syndrome: an X-linked syndrome displaying Marfanoid symptoms with autistic features, hyperactivity, shyness and schizophreniform symptoms. Psychiatr Genet 15: 229-31.

Rajaratnam A, Shergill J, Salcedo-Arellano M ve ark. (2017) Fragile X syndrome and fragile X-associated disorders. F1000Res 6: 2112.

Schwartz CE, Tarpey PS, Lubs HA ve ark. (2007) The original Lujan syndrome family has a novel missense mutation (p.N1007S) in the MED12 gene. J Med Genet 44: 472-7.

Stathopulu E, Ogilvie CM, Flinter FA (2003) Terminal deletion of chromosome 5p in a patient with phenotypical features of Lujan-Fryns syndrome. Am J Med Genet A 119a: 363-6.

Wittine LM, Josephson KD, Williams MS (1999) Aortic root dilation in apparent Lujan-Fryns syndrome. Am J Med Genet 86: 405-9.