

TÜRK
ÜROONKOLOJİ
DERNEĞİ - 1999

16.

ÜROONKOLOJİ KONGRESİ

08 – 12 Kasım 2023

Gloria Golf Otel, Antalya

KONGRE KİTABI

BİLİMSEL PROGRAM

16. Üroonkoloji Kongresi

9 KASIM 2023, PERŞEMBE	
SALON A	
08:30 – 09:00	**Cumhuriyetimizin 100. Yılı Açılış Konuşmaları** **Dr. Güven Aslan** 16. Üroonkoloji Kongresi Başkanı **Dr. Bülent Önal** Ürolojik Cerrahi Derneği Başkanı **Dr. Cenk Yücel Bilen** Türk Üroonkoloji Derneği Başkanı
09:00 – 11:00	**DR. FERRUH ZORLU PROSTAT KANSERİ OTURUMU** **Oturum Başkanları: Dr. Güven Aslan, Dr. Cenk Yücel Bilen**
09:00 – 09:15	Tarama: Yeni Biyobelirteçler ve Stratejiler **Dr. Christopher P. Evans** **Soru-Cevap için ekstra 5 dakika*
09:20 – 09:35	**Ailevi Prostat Kanseri Olan Erkekleri Nasıl Değerlendirmeliyiz? PROBASE Çalışması Sonuçları** **Dr. Peter Albers** **Soru-Cevap için ekstra 5 dakika*
09:40 – 09:55	Prostat Kanserinde Germline Değerlendirme: Ne zaman ve Niye? **Dr. Derya Tilki** **Soru-Cevap için ekstra 5 dakika*
10:00 – 10:15	**Aktif İzlem: Takip Biyopsilerine Gerçekten Gerek Var Mı? PROMM-AS Çalışması Sonuçları** **Dr. Peter Albers** **Soru-Cevap için ekstra 5 dakika*
10:20 – 10:35	PSMA döneminde Prostat Kanser için Lenfadenektomi **Dr. Derya Tilki** **Soru-Cevap için ekstra 5 dakika*
10:40 – 10:55	Klinik N0 ancak Cerrahi Sonrası Patolojik N1 Hastalık: Ne Yapmalı? **Dr. Alberto Bossi** **Soru-Cevap için ekstra 5 dakika*
11:00 – 11:30	KAHVE MOLASI
11:30 – 12:30	**UYDU SEMPOZYUMU** Sorularla Prostat Kanserinde Androjen Deprivasyon Tedavisi ve Löprolid **Oturum Başkanı: Dr. Cenk Yücel Bilen** **Konuşmacılar: Dr. Pervin Hürmüz, Dr. Yüksel Ürün, Dr. Ahmet Güdeloğlu** RECORDATI
12:30 – 13:30	ÖĞLE YEMEĞİ
13:30 – 14:15	**SEMI-LIVE** Ürolojik Kanserlerde Robotik Lenfadenektomi **Oturum Başkanı: Dr. Levent Türkeri** **Konuşmacı: Dr. Benjamin Chung** **Bu oturumda salon içine çay-kahve almak serbest olacaktır.* CORDAMED
14:15 – 14:45	KAHVE MOLASI

9 KASIM 2023, PERŞEMBE			
SALON A			
14:45 – 15:45	**UYDU SEMPOZYUMU** LYNPARZA – Profound Çalışması **Oturum Başkanı: Dr. Fehmi Narter** **Konuşmacı: Dr. Yüksel Ürün, Dr. Serdar Çelik** AstraZeneca		
15:45 – 16:45	**TESTİS ADRENAL OTURUMU** **Oturum Başkanları: Dr. Can Öbek, Dr. Ender Özden**		
15:45 – 16:00	Testis Kanseri Tedavisinde Cerrahi Uygulamalarda Yeni Yaklaşımlar **Dr. Peter Albers** **Soru-Cevap için ekstra 5 dakika*		
16:05 – 16:20	Adrenal Cerrahi Öncesi Endokrin Değerlendirmede Kritik Konular **Dr. Özlem Çelik** **Soru-Cevap için ekstra 5 dakika*		
16:25 – 16:40	Robotik Adrenalektomi / Adrenal Koruyucu Cerrahi **Dr. Benjamin Chung** **Soru-Cevap için ekstra 5 dakika*		
16:45 – 17:45	**UYDU SEMPOZYUMU** Prostat Kanseri – Abirateron 500 MG TB **Oturum Başkanı: Dr. Güven Aslan** **Konuşmacı: Dr. Kamil Çam, Dr. Çağatay Arslan** janssen		
17:45 – 19:45	**VİDEO BİLDİRİ OTURUMU** **VS-01 – VS-14** **SALON A** **Oturum Başkanları:** **Dr. Haluk Akpınar** **Dr. Cemil Aydın** **Değerlendirici:** **Dr. Hüseyin Eren** **Dr. Serkan Akan**	**PROSTAT HASTALIKLARI SÖZEL BİLDİRİ OTURUMU** **SS-001 – SS-025** **SALON B** **Oturum Başkanları:** **Dr. Ozan Bozkurt** **Dr. Mutlu Değer** **Değerlendirici:** **Dr. İbrahim Güven Kartal** **Dr. Taha Çetin**	**MESANE TÜMÖRÜ SÖZEL BİLDİRİ OTURUMU** **SS-026 – SS-051** **SALON C** **Oturum Başkanları:** **Dr. Murat Koşan** **Dr. Fatih Gökalp** **Değerlendirici:** **Dr. Murat Gülşen**
Bildiri detaylarına 11.ve 14. syf. ulaşabilirsiniz.			

16. Üroonkoloji Kongresi

9 KASIM 2023, PERŞEMBE / KURSLAR	
10:00 – 16:00	**Robotik Cerrahi Kursu** **Salon B**
10:00 – 10:30	Açılış **Dr. Levent Türkeri** **Dr. Sinan Sözen**
10:30 – 12:00	Olgular Eşliğinde Ürolojide Robotik Cerrahi **Dr. Saadettin Eskiçorapçı**
12:00 – 16:00	Pratik Eğitim ve Simülasyon **Dr. Levent Türkeri, Dr. Sinan Sözen, Dr. Saadettin Eskiçorapçı**
14:00 – 17:00	**Transperineal MR/US Füzyon Prostat Biyopsi Kursu** **Salon C**
14:00 – 14:30	Dünden Günümüze Transperineal Biyopsi, Genel Bilgi **Dr. Talha Müezzinoğlu**
14:30 – 15:00	Transperineal Prostat Biyopsisinde MR Değerlendirme, Hedefleme ve Yeniden Biyopside Dikkat Edilmesi Gerekenler **Dr. Bora Özveren**
15:00 – 15:30	Transperineal MR/US Füzyon Prostat Biyopsi- Nasıl Yapıyorum? **Dr. Çağ Çal**
15:30 – 17:00	Cihaz Üzerinde Pratik ve Sorular Tüm Eğitmenler ve Kursiyerler Fantom Üzerinde Uygulama

10 KASIM 2023, CUMA	
SALON A	
07:00 – 08:30	**KURS – PROSTAT KANSERİ** **Oturum Başkanları: Dr. Yakup Kordan, Dr. Petek Erpolat** Yükselen PSA – Ne yapmalı? **Dr. Nihat Karakoyunlu** MRI Hedef Biyopside En İyi Sonuç İçin Nelere Dikkat Edilmeli? **Dr. Ömer Demir** Aktif İzlem: Güncelleme 2023 **Dr. Oktay Üçer** Yeni Tanı Alan klinik N1 Hastalara Yaklaşım **Dr. Serhat Çetin** Prostat Kanseri Cerrahisinde Her Hastaya Lenfadenektomi Yapılmalı Mı? **Dr. Volkan İzol** Prostat Kanserinde Genetik Testler ve Güncel Klinik Tedavi Uygulamalarındaki Rolleri **Dr. Bahadır Şahin**
08:30 – 09:15	Ulu Önder Mustafa Kemal Atatürk'ü Saygı ve Özlemle Anıyoruz **Oturum Başkanı: Prof. Dr. Sinan Sözen** **Konuşmacı: Prof. Dr. Emre Kongar** Yazar, Türk Toplum Bilimci ve Akademisyen
09:30 – 10:50	**MESANE OTURUMU** **Oturum Başkanları: Dr. Sümer Baltacı, Dr. Yıldırım Bayazıt**
09:30 – 09:45	Bladder Path: Yeni Tanı Alan Mesane Kanserinde MRG ya da Sistoskopik Evreleme Randomize Klinik Çalışması **Dr. Nick James** **Soru-Cevap için ekstra 5 dakika*
09:50 – 10:05	Mesane Kanseri Tanı ve Kasa İnvaze Olmayan Hastalık Takibinde Üriner Biyobelirteçler **Dr. Morgan Roupret** **Soru-Cevap için ekstra 5 dakika*
10:10 – 10:25	Üst Üriner Sistem Ürotelyal Karsinomu: EAU Rehberi 2023 Güncellemesi **Dr. Morgan Roupret** **Soru-Cevap için ekstra 5 dakika*
10:30 – 10:45	Üst Üriner Sistem Ürotelyal Karsinomunda Robotik Cerrahi **Dr. Benjamin Chung** **Soru-Cevap için ekstra 5 dakika*
10:50 – 11:20	**KAHVE MOLASI**

16. Üroonkoloji Kongresi

10 KASIM 2023, CUMA	
SALON A	
11:20 – 12:20	UYDU SEMPOZYUMU Yüksek Riskli Prostat Kanseri Tedavisinde Zorlu Durumlar **Oturum Başkanı: Dr. Levent Türkeri** **Konuşmacı: Dr. Alberto Bossi, Dr. Nick James, Dr. İlker Tinay, Dr. Merdan Fayda**
12:20 – 13:30	ÖĞLE YEMEĞİ
13:30 – 14:30	UYDU SEMPOZYUMU Mesane Kanseri Tanı ve Takibinde Yeni Bir Yaklaşım **Oturum Başkanı: Dr. Süleyman Ataus** **Konuşmacılar: Dr. Evren Süer, Benjamin Schönbeck, Dr. Selçuk Sarıkaya**
14:30 – 15:50	MESANE OTURUMU **Oturum Başkanları: Dr. Sevil Bavbek, Dr. Uğur Selek**
14:30 – 14:45	Mesanenin Lokalize Ürotelyal Karsinomu: Radikal Sistektomi **Dr. Christopher P. Evans** **Soru-Cevap için ekstra 5 dakika*
14:50 – 15:05	Mesanenin Lokalize Ürotelyal Karsinomu: Trimodal Tedavi **Dr. Nick James** **Soru-Cevap için ekstra 5 dakika*
15:10 – 15:25	MINOTAUR Çalışması: Radikal Rezeksiyon Uygulanan Kasa İnvaze Mesane Kanserinde Hasta Özellikleri, Tedavi Yaklaşımları ve Sağkalım Sonuçları **Dr. Morgan Roupret** **Soru-Cevap için ekstra 5 dakika*
15:30 – 15:45	Metastatik Ürotelyal Karsinomda Güncel Tedavi Seçenekleri **Dr. Mustafa Erman** **Soru-Cevap için ekstra 5 dakika*
15:50 – 16:20	KAHVE MOLASI
16:20 – 17:20	MEDTRONIC Oturumu Ürolojide RAS: Robotik Çoklu Platform Kullanıcısından Yarı Canlı Cerrahi İncelemesi **Oturum Başkanları: Dr. Cemil Uygur, Dr. Saadettin Eskiçorapçı** **Konuşmacı: Dr. Bernardo Rocco**

10 KASIM 2023, CUMA			
SALON A			
17:30 – 19:30	**VİDEO BİLDİRİ OTURUMU** VS-15 – VS-29 SALON A **Oturum Başkanları:** **Dr. Barbaros Başeskioğlu** **Dr. Cenk Acar** **Değerlendirici:** **Dr. İlker Gökçe**	**PROSTAT HASTALIKLARI SÖZEL BİLDİRİ OTURUMU** SS-052 – SS-072 SALON B **Oturum Başkanları:** **Dr. Hüseyin Tavukçu** **Dr. İlker Akarken** **Değerlendirici:** **Dr. Hasan Yılmaz** **Dr. Oğuzcan Erbatu**	**MESANE TÜMÖRÜ SÖZEL BİLDİRİ OTURUMU** SS-073 – SS-097 SALON C **Oturum Başkanları:** **Dr. Yılören Tanıdır** **Dr. Nebil Akdoğan** **Değerlendirici:** **Dr. Hüseyin Salih Semiz** **Dr. Nevzat Can Şener**

Bildiri detaylarına 14.ve 18. syf. ulaşabilirsiniz.

16. Üroonkoloji Kongresi

11 KASIM 2023, CUMARTESİ	
SALON A	
07:00 – 08:30	**KURS – ÜROTELYAL KARSİNOM** **Oturum Başkanları: Dr. Hakan Özkardeş, Dr. Cem Önal** Kasa İnvaze Olmayan Mesane Kanserinde Cerrahi: Nasıl Yapılmalı? **Dr. Murat Akgül** BCG Başarısızlığı Sonrası Güncel ve Gelecekteki Seçenekler **Dr. Deniz Bolat** Erkek/Kadın Ortotopik Üriner Diversiyon Uygulamalarındaki İncelikler **Dr. Emre Karabay** GenitoÜriner Kanserlerde Frozen İncelemeler: Yeni Teknolojiler Işığında Patologun Rolü **Dr. Duygu Enneli** Kasa İnvaze Mesane Kanseri Perioperatif Tedavisinde Yeni Ajanlar **Dr. Mehmet Akif Öztürk** Cisplatin Yanıtsız veya Uygun Olmayan Metastatik Mesane Kanseri Tedavisi **Dr. Eda Tanrıkulu Şimşek**
08:30 – 09:00	**KAHVALTI**
09:00 – 10:20	**BÖBREK OTURUMU** **Oturum Başkanları: Dr. Çağ Çal, Dr. Alp Özkan**
09:00 – 09:15	Böbrek Kanseri WHO 2022 Sınıflaması: Yeni Ne Var? **Dr. İpek Işık Gönül** **Soru-Cevap için ekstra 5 dakika*
09:20 – 09:35	Lokalize Böbrek Kanserinde Robotik Cerrahi: İşlevsel ve Onkolojik Sonuçlar Nasıl İyileştirilebilir? **Dr. Benjamin Chung** **Soru-Cevap için ekstra 5 dakika*
09:40 – 09:55	Böbrek Hücreli Karsinomda Adjuvant Tedavilerin Yeri **Dr. Nuri Karadurmuş** **Soru-Cevap için ekstra 5 dakika*
10:00 – 10:15	İleri Evre Renal Hücreli Karsinomda Güncel Sistemik Tedavi Seçenekleri **Dr. Yüksel Ürün** **Soru-Cevap için ekstra 5 dakika*
10:20 – 10:50	**KAHVE MOLASI**
10:50 – 11:30	**UYDU SEMPOZYUMU** Prostat Kanseri Tedavisinde XTANDI™ **Oturum Başkanı: Dr. Sümer Baltacı** **Konuşmacı: Dr. Mustafa Karaca**
11:30 – 12:15	Ulusal ve Uluslararası Alanda Türk Üroonkoloji Derneği Bilimsel Faaliyetleri ve Literatüre Katkıları 2021-2023 **Oturum Başkanı: Dr. İlker Tinay** **Konuşmacılar: Dr. Serdar Çelik, Dr. Deniz Bolat, Dr. Oktay Üçer, Dr. İlker Çelen, Dr. Nihat Karakoyunlu**
12:15 – 13:15	**ÖĞLE YEMEĞİ**

11 KASIM 2023, CUMARTESİ	
SALON A	
13:15 – 14:15	**UYDU SEMPOZYUMU** **Oturum Başkanı: Dr. Sinan Sözen** Multiparametrik MRG ile Prostat Bezinin Haritalandırılması ve İndeks Lezyon Hedefli Biyopsiler: Fokal Tedaviler için Uygun Hastaların Seçimindeki Zorluklar **Dr. Barış Bakır** Prostat Kanseri Fokal Tedavisinde HIFU: Güncel Gelişmeler ve Gelecek Öngörüleri **Dr. Clement Orczyk**
14:15 – 15:55	**PROSTAT KANSERİ OTURUMU** **Oturum Başkanları: Dr. Levent Türkeri, Dr. Gökhan Özyiğit**
14:15 – 14:30	Erken Kurtarma Ne Kadar Erken ya da Tedaviye Ne Zaman Başlanmalı? **Dr. Nick James** **Soru-Cevap için ekstra 5 dakika*
14:35 – 14:50	Prostat Kanseri Radikal Tedavi Sonrası Kurtarma Tedavisi Seçenekleri **Dr. Derya Tilki** **Soru-Cevap için ekstra 5 dakika*
14:55 – 15:10	Prostat Kanseri Radikal Tedavi Sonrası Kurtarma Tedavisi Seçenekleri **Dr. Alberto Bossi** **Soru-Cevap için ekstra 5 dakika*
15:15 – 15:30	Metastatik Kastrasyon Dirençli Prostat Kanseri Hastalarında Kişiye Özel Tedavi Mümkün Mü? Ne Zaman ve Nasıl Sıralamalı? **Dr. Christopher P. Evans** **Soru-Cevap için ekstra 5 dakika*
15:35 – 15:50	Metastatik Kastrasyon Dirençli Prostat Kanseri: Mevcut Tedavileri En İyi Nasıl Kullanırız? **Dr. Nick James** **Soru-Cevap için ekstra 5 dakika*
16:00 – 16:30	**KAHVE MOLASI**
16:30 – 17:30	**UYDU SEMPOZYUMU** PSMA Tabanlı Tedaviler **Oturum Başkanı: Dr. Derya Tilki** **Konuşmacı: Dr. Çağatay Arslan, Dr. Fani Bozkurt**

16. Üroonkoloji Kongresi

11 KASIM 2023, CUMARTESİ			
SALON A			
17:30 – 19:30		PROSTAT HASTALIKLARI SÖZEL BİLDİRİ OTURUMU SS-098 – SS-121 SALON B Oturum Başkanları: Dr. İlker Çelen Dr. Çetin Demirdağ Değerlendirici: Dr. Şükrü Kumsar	BÖBREK ADRENAL TESTİS SÖZEL BİLDİRİ OTURUMU SS-122 – SS-146 SALON C Oturum Başkanları: Dr. Barış Kuzgunbay Dr. Buğra Şentürk Değerlendirici: Dr. Çağrı Akpınar
Bildiri detaylarına 18.ve 20. syf. ulaşabilirsiniz.			
21:00	Salon A Ödül Töreni ve Ankara Modern Orkestrası Konseri		


TÜRK
ÜROONKOLOJİ
DERNEĞİ - 1999
CUMHURİYETİMİZİN
100. Yılında Ulu Önder
Mustafa Kemal Atatürk'ü
Saygı ve Özlemle Anıyoruz
10 Kasım 2023
Salon A / 08:30 – 09:15
Moderatör: Prof. Dr. Sinan Sözen
Konuşmacı: Prof. Dr. Emre Kongar

TÜRK
ÜROONKOLOJİ
DERNEĞİ - 1999

ANKARA MODERN ORKESTRASI

11 KASIM 2023, CUMARTESİ
SAAT: 21:00
SALON A



TÜRK
ÜROONKOLOJİ
DERNEĞİ - 1999

16.

ÜROONKOLOJİ KONGRESİ

08 – 12 Kasım 2023
Gloria Golf Otel, Antalya

POSTER SUNUMLAR

PS-01

EKSTRAMEDULLER MESANE ANAPLASTİK PLAZMASİTOMASI: BİR OLGU SUNUMU

Özgür Ekici[1], Abdullah Gül[2], Sinan Avcı[3], Vildan Gürsoy[4], Melike Nalbant[5]
[1]Erzincan Binali Yıldırım Üniversitesi Tıp Fakültesi, Mengücek Gazi Eğitim Ve Araştırma Hastanesi, Üroloji Kliniği
[2]Sağlik Bilimleri Üniversitesi, Bursa Yüksek İhtisas Eğitim Ve Arastırma Hastanesi, Üroloji Kliniği
[3]Bursa Şehir Hastanesi, Üroloji Kliniği
[4]Uşak Egitim Ve Araştırma Hastanesi, Hematoloji Kliniği
[5]Bursa Şehir Hastanesi, Patoloji Kliniği

Giriş

Plazmasitoma, kemik iliğindeki plazma hücrelerinin tek klon halinde proliferasyonu ile karakterize bir hastalıktır. Plazmasitoma, fokal (soliter) , multisentrik (multipl myeloma) ya da ekstrameduller olabilir. Plazma hücre diskrazisi olan hastaların %5'inden daha azı, sistemik hastalık kanıtı olmadan soliter kemik tutulumu ya da EMP ile prezente olabilirler . Ayrıca kemik iliği transplantasyonu ya da sistemik tedavi sonrası EMP şeklinde nüksler literatürde bildirilmiştir. EMP, lenfoid mukozal dokuların bulunduğu mesane de dahil olmak üzere farklı organlarda bildirilmiştir. MM hastalarının ilerleyen dönemlerinde patoloji farklılaşarak anaplastik forma döneşebilir. Bu çalışmanın amacı çok nadir görülen mesane AP olgusunun klinik özelliklerini sunmak ve PBL'dan farklı yönlerini göstermektir.

Olgu

67 yaşında kadın hasta üroloji polikliniğine makroskopik hematüri şikayeti ile başvurdu.Hastanın öyküsünde, histerektomi ve tiroidektomi operasyonları vardı. Bilinen MM tanısı olan hastaya 2010 yılında 3 kür VAD (Vincristine, Adriamycin, Dexamethasone) kemoterapisi verildiği, 2011 yılında otolog kök hücre nakli(OKHN) yapıldığı, 2012 yılında ise 4 kür VCD(cyclophosphamide + bortezomib + dexamethasone) kemoterapisi sonrası ikinci OKHN yapıldığı öğrenildi. Sonrasında radyoterapi ve lenalidomid tedavisi de aldığı bilgisine ulaşıldı. Hastanın bize ilk başvurusunda serum biyokimya ve hemogram parametrelerinde anormal bir bulgu yoktu. Tam idrar tetkikinde 269 eritrosit saptandı. Yapılan üriner sistem ultrasonografisinde üst üriner sistem doğal ve mesane arka duvar orta kesimde 44x25 mm'lik solid tümör izlendi. Ardından hastaya yapılan sistoskopide mesane tabanında solid görünümde tümöral doku izlendi ve komplet rezeksiyon uygulandı. Tümörün immunohistokimyasal boyama ile yapılan patolojik incelemesinde LCA ve BOB-1 ile fokal, CD38, CD138, MUM-1 ve EMA ile yaygın, OCT-2 ile fokal zayıf reaksiyon izlendi. Kappa ile reaksiyon izlenmezken, lambda ile yaygın reaksiyon izlendi. Ki67 indeksi %80 bulundu. CD15, CD20, CD30ve CD79a ile reaksiyon izlenmedi (Resim 1 ve 2).

Patoloji sonucu ''plazmablastik lenfoma'' ile ''anaplastik plazmasitoma'' arasında olarak raporlandı. Hastanın kliniğinde HIV, EBV veimmün yetmezlik yokluğu, MM varlığı düşünüldüğünde tanı AP olarak kabul edildi. Hastaya sistemik hastalık değerlendirmesi içinF18-FDG PET/BT uygulandı ve kemik iliği biyopsisi yapıldı. Kemik iliği biyopsisinde rezidüel plazma hücreli neoplazma rastlanmadı. PET incelemesinde ise sol humerus proksimalinde (SUV Max: 9.9) ve çevre yumuşak dokuda, sol skapula lateralinde (SUV Max: 5.2) ve mesane süperior kesim iliak alanda (SUV Max: 6) olan 1.1 cm'lik alan izlendi). Multipl plazmasitom olarak değerlendirilen hasta hematoloji kliniğine sevk edildi. Burada yapılan protein elektroforezinde B2 Mikroglobulin 2,58 mg/dl, serum serbest kappa hafif zinciri 12,3 mg/dl, serbest lambda hafif zinciri 28,15 mg/dl olarak tespit edildi. Albumin, alfa-1 ve alfa-2 globulin, beta-1 ve beta-2 globulin ve gama globulin değerleri normal sınırlarda saptandı. Hastaya

hematoloji kliniğinde darotumumab tedavisi başlanıldı. Ayrıca yeni yapılan üriner ultrasonografisinde sağ böbrek pelvikalisiyel sistemde grade 2 hidronefroz ve mesane posteriorunda mesane dışına uzanan 97x74 mm kitle lezyonu izlendi. Radikal sistektomi planlanan hasta, ameliyatı reddetti. Genel durumu orta olan hastanın takipleri ve daratumumab tedavisi, hematoloji kliniğinde devam etti. Hastadan bilgilendirilmiş yazılı onam alındı.

Sonuç
Sonuç olarak, özellikle MM öyküsü olup da hematüri ile prezente olan vakalarda, nadir görülen mesane plazmasitomasını akılda tutmak gereklidir. Ayrıca sunduğumuz vaka PBL ve AP patolojik görünümlerinin ayrımını göstermesi açısından da önemlidir.

Anahtar Kelimeler : Ekstrameduller plazmasitoma, plazmablastik lenfoma, mesane kanseri, multipl myelom.

Resimler :

Resim Açıklaması: Hematoksilen eosin ile 20 büyük büyütme alanında diffüz plazma hücre infiltrasyonu

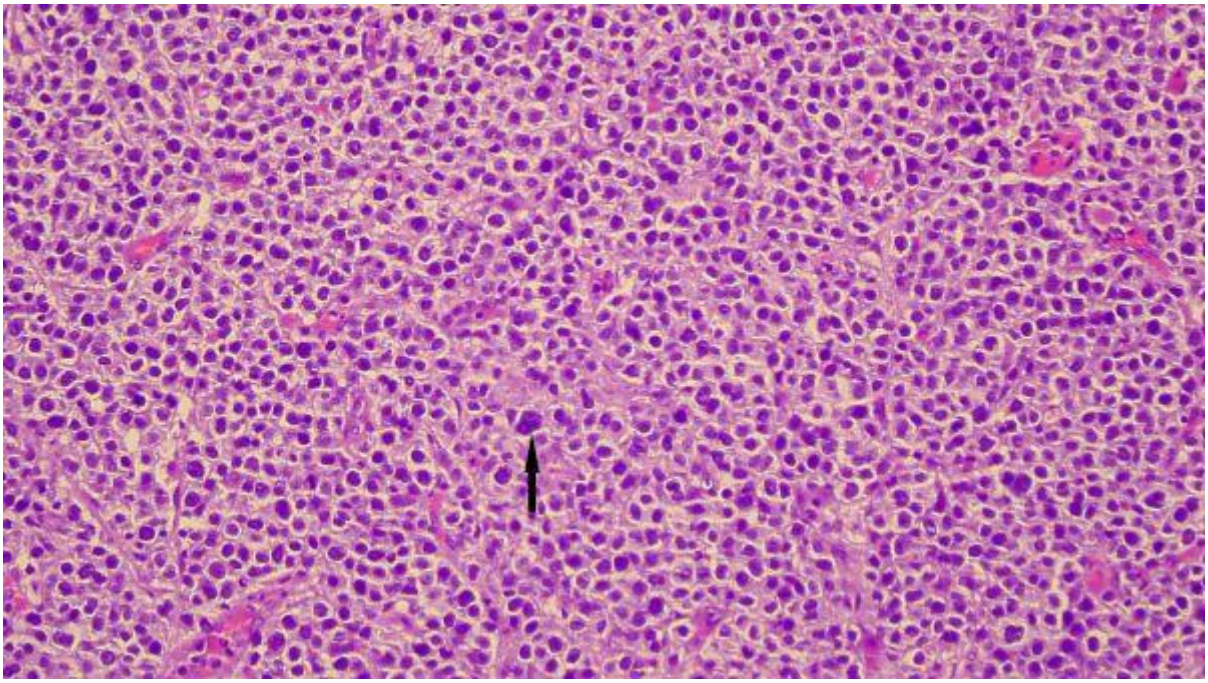

Resim Açıklaması: Diffüz membranöz boyanma, diffüz plazma hücre infiltratını vurgular (CD 38 ile boyama) (A), Yüksek Ki67 ile boyanma oranı (B), Bu boyanma, sitoplazmik lambda hafif zincirli plazma hücrelerinin varlığını vurgular (lambda boyama) (C), Diffüz nükleer boyama, diffüz plazma hücre infltratını vurgular (MUM1 ile boyama) (D)

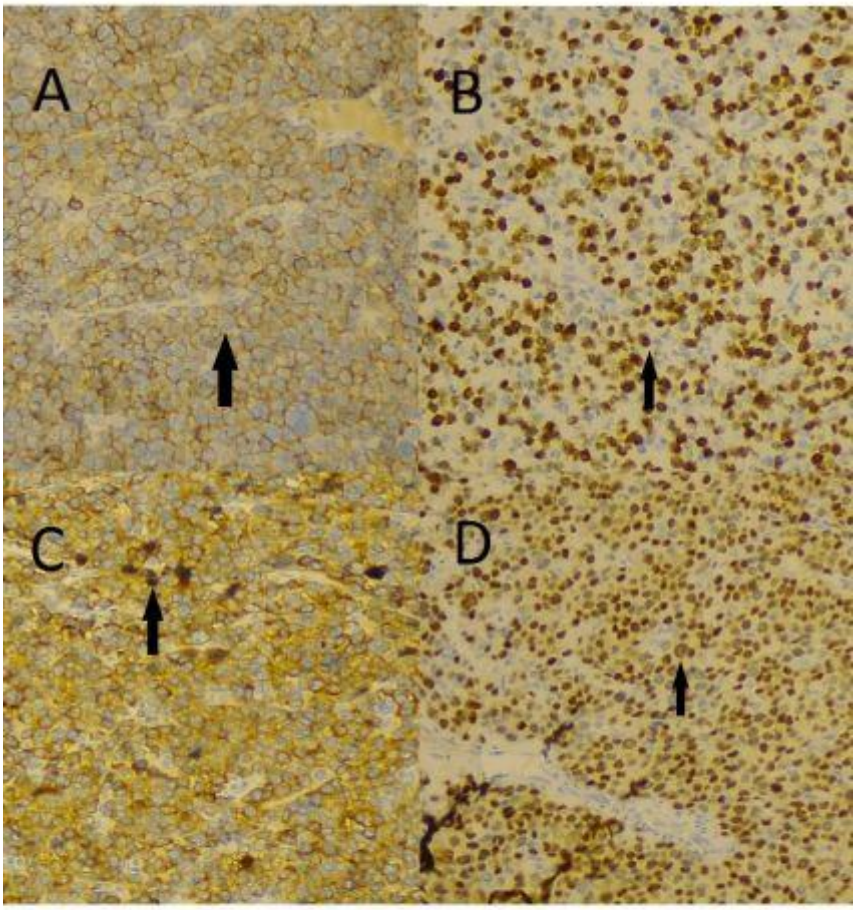

PS-02

EVOH-DMSO KULLANILARAK ONARILAN BİR SPONTAN MESANE RÜPTÜRÜ OLGUSU

Arda Tongal[1], Musab Köse[1], Ali Nihat Gökcan[1], Erkan Arslan[1], Hakan Türk[1]
[1]Uşak Üniversitesi Tıp Fakültesi

Bu poster kongre esnasında asılmadı.

PS-03

MESANENİN NEFROJENİK ADENOMU VE AKUT BÖBREK YETMEZLİĞİ

Muhammet Bilmiş[1], Oktay Üçer[1], Talha Müezzinoğlu[1], Gökhan Temeltaş[1], Alican Albaz[1], Osman Umur Başaran[1]
[1]Celal Bayar Üniversitesi Hafsa Sultan Hastanesi Üroloji

Bu poster kongre esnasında asılmadı.

PS-04

NADİR BİR OLGU; AKUT BATIN TABLOSU İLE BAŞVURAN SPONTAN MESANE PERFORASYONU

Çağrı Öktem[1], Arif Bedirhan Bayraktar[1], Aykut Uçar[1], Yıldıray Yıldız[1]
[1]Sağlık Bilimleri Üniversitesi Ankara Eğitim Ve Araştırma Hastanesi

Bu poster kongre esnasında asılmadı.

PS-05

MESANE KANSERİ OLAN HASTADA RADİKAL SİSTEKTOMİ SONRASI ÜRETRAL TÜMÖR NÜKSÜ VE DİRENÇLİ KANAMA,OLGU SUNUMU

Hamdi Göz[1], Doğucan Nuri Uğur[1], Cihat Özcan[1]
[1]Gülhane Eğitim Ve Araştırma Hastanesi

Bu poster kongre esnasında asılmadı.

PS-06

ÜRETER TAŞI OPERASYONU SIRASINDA RUTİN SİSTOSKOPİ YAPILMASININ ÖNEMİ

Ömer Erdoğan[1]
[1]Kocaeli Şehir Hastanesi

Bu poster kongre esnasında asılmadı.

PS-07

GROSS HEMATÜRİ DIŞINDA ŞİKAYETLERLE BAŞVURAN MESANE KANSERLİ HASTALAR

İbrahim Halil Şükür[1]

[1]Bingöl Devlet Hastanesi

Amaç: Mesane kanserinin gross hematüri dışındaki başvurularında erkekn tanı konmasını sağlayabilecek bulguların olup olmadığının araştırılması.

Hastalar: Ocak 2017 tarihinden itibaren mesane tümörü nedeniyle transüretral rezeksiyon yapılmış 86 hasta retrospektif incelendi. Hastaların 38 'inin üroloji polikliniğine ilk başvurularının gross hematüri dışı şikayetlerle olduğu görüldü. Hastaların demografik verileri ve başvuru anındaki özellikleri incelendi.

Bulgular: Bu grupta 32(%84.2) erkek , 6(%15,8) kadın hasta olduğu görüldü. Bu hastaların ortalama yaşı 68,3(min:33-mak81)'dü. Bu grupta 10(%26,3) hastanın ilk başvuruda tanı aldığı, 28(%73,7) hastanın tekrarlayan başvurular sonucunda tanı aldığı görüldü. Şikayet başlangıcından tanıya geçen sürenin ortalama 98.3(std:112,3) gün olduğu görüldü. 34(%89,5) hastanın alt üriner sistem semptomlarıyla [13(%34,21) hasta dizüri, 5(%13,16) hasta depolama, 16 (%42,11) hasta boşaltım semptomlarıyla başvurdu.], 1(%2,63) hastanın yan ağrısı ve 3(%7,89) hastanın nonspesifik semptomlarla geldiği görüldü. Bu hastaların 28(%74,7)'ine medikal tedavi verilmiş olup, tedavi verilenlerin 19(%67,9)'u tedaviden fayda görmeme veya yetersiz fayda görme şikayetiyle tekrar başvurmuştur. Hematüri dışı şikayetlerle başvuranların 15(%39,5)'inde etyoljik faktör olarak sigara öyküsü olup 23(%60,5)'ünde hiçbir etyolojik faktör yok veya bilinememktedir. Hastaları 28(%74,7)'inde mikroskobik hematüri veya piyüri olmak üzere tam idrar tetkinde en az bir bulgusu mevcuttur.

Sonuç: Gross hematüri dışı alt üriner sistem semptomlarıyla gelmiş hastalarda mesane kaneri şüphesinin göz önünde bulundurulması tanıdaki gecikmeleri en aza indirgemek açısından önemlidir.

Anahtar Kelimeler : mesane, kanser, aüss, Gross hematüri

PS-08

MESANE KANSERİNİ TAKLİT EDEN PRİMER MESANE AMİLOİDOZİSİ: NADİR BİR OLGU SUNUMU

Can Sinirsiz[1], Volkan Şen[1], Emine Burçin Tuna[2], Ozan Bozkurt[1]
[1]Dokuz Eylül Üniversitesi Tıp Fakültesi Üroloji Anabilim Dalı
[2]Dokuz Eylül Üniversitesi Tıp Fakültesi Tıbbi Patoloji Anabilim Dalı

Giriş

Amiloidozis birçok organ ve dokuda amorf proteinlerin ekstraselüler alanda birikmesi ile oluşan bir hastalıktır. Mesane amiloidozu çok nadir olmakla beraber mesane malignitesini klinik ve radyolojik olarak taklit etmektedir. Klinik olarak gross ağrısız hematüri, mikroskopik hematüri, dizüri ve irritatif işeme semptomları ile bulgu verebilir. Kesin tanı yöntemi histopatolojik incelemede alınan dokuların Kongo-Red boyasıyla elma yeşili refle vermesi ile konmaktadır. Biz de literatürde nadir görülen mesane amiloidozu olgumuzu sunmayı amaçladık.

Olgu sunumu

44 yaş kadın hasta makroskopik hematüri ve dizüri ile başvurdu. Özgeçmişinde özelliği olmayan hastanın laboratuar tetkiklerinde; tam idrar tetkikinde RBC 17/[HPF], WBC 1/[HPF], protein (-) olarak saptanmışken, idrar kültüründe üreme saptanmadı. Hemogram ile böbrek ve karaciğer fonksiyon testleri normaldi. Hematüri nedeni ile yapılan abdominal ultrasonografisinde mesanede sol üreter orifisi komşuluğunda 2 cm'lik nodüler oluşum izlendi. Hastanın yapılan bilgisayarlı tomografi (BT) ürografi tetkikinde de sol üreter orifis komşuluğunda 9 mm ve 4 mm olmak üzere iki adet nodüler lezyon saptandı. Hastaya tanısal sistoskopi yapıldı, mesanede sol üreter orifisi lateralinde 15 mm ve 5 mm'lik 2 adet nodüler-büllöz lezyon saptandı ve transüretral rezeksiyon (TUR) yapıldı. Patoloji sonucu amiloidoz olarak raporlandı. Hasta dahiliye ve nefroloji bölümleri tarafından da değerlendirildi ancak sistemik amiloidoz lehine bir bulgu rastlanmadı. Primer mesane amiloidozu olarak değerlendirilen hastanın 3. ay kontrol sistoskopisinde nüks saptanmadı. Takiplerinde ilk operasyonundan bir yıl sonra hematüri gelişmesi sonrası yapılan abdominal USG'de nüks kitle saptanması üzerine kontrol sistoskopi planlandı. Sistoskopide sol üreter orifisi lateralinde 15 mm'lik nodüler lezyon saptandı ve lezyona TUR yapıldı. Hastanın patolojisi tekrar amiloidoz ile uyumlu olarak raporlandı. Hasta yıllık kontrol sistoskopileri ile takibe alındı.

Tartışma

Amiloidozis dokularda amorf proteinlerin ekstrasellüler alanda birikmesiyle oluşan nadir bir hastalıktır. Tek bir organda birikimi ile seyretmesine lokalize amiloidozis, mulitpl organ birikimi olması halinde sistemik amiloidozis olarak sınıflandırılır. Primer amiloidozis multipl myelom ve diğer immün hücre anomalileri gibi immün hücre bozukluklarından meydana gelir. Sekonder amiloidozis ise kronik inflamasyon ve doku yıkımına neden olan hastalıkların meydana getirdiği reaktif bir durumdur. Amiloidoz üriner sistemin her yerinde birikebilmektedir. Mesane, böbrekten sonra en çok tutulumun izlendiği üriner sistem organıdır. Mesane amiloidozisi olan hastaların en sık başvuru şikayetleri makroskopik hematüri ve irritatif üriner sistem semptomlarıdır. USG ve BT ürografide gözlenen kitle lezyonu, dolum defekti ve duvar kalınlaşması gibi bulgular mesane malignitesi ile karışabilmektedir. Lezyon polipoid ve nodüler özellikte olabilmektedir. Semptomlar ve görüntüleme bulgularının mesane malignitesi ile benzerlik göstermesi nedeniyle sistoskopi yapılmalı ve TUR ya da biyopsiler ile örnekleme yapılarak hispatolojik ayırıcı tanısı konulması

gerekmektedir. Amiloidoz tanısı Kongo red immün boyama ile polarize ışıkta elma yeşili refle vermesi ile konulur. AL amiloidoz mesane amiloidozunda en sık rastlanan tip olmakla beraber AA, ATTR gibi tipler de görülebilmektedir. Sistemik amiloidozun bir bulgusu olabileceği için hastaların bu açıdan da değerlendirilmesi gerekir. TUR primer mesane amiloidozu için ilk tercih edilen tedavi yöntemidir. Tedavisiz kalan olgularda lezyonun boyutsal progresyonu ve obstrüktif üropati tablosu izlenebilmektedir. Literatürde parsiyel ve total sistektomi yapılan vakalar da mevcuttur. Rekürrens oranlarının yüksek olması ve diffüz tutulum gösterebilmesi nedeni ile aralıklı sistoskopi ile takip edilmesi uygun görülmektedir. İlk TUR sonrası 3. ayda sonrasında ise 1. ve 2. yılda sistoskopi ile takip önerilmektedir. Aynı zamanda hematüri ve irritatif alt üriner sistem semptomları olması halinde sistoskopik değerlendirme yapılmalıdır. Ayrıca lokalize amilodiozis ile eş zamanlı ve de novo ürotelyal karsinoma geliştiğine dair literatürde vakalar mevcuttur. Ancak primer mesane amiloidozisin optimal tedavi ve takip şeması için yeterli kanıt düzeyi bulunmamaktadır. Lokalize amilodioz tanısı konulan hastaların sistemik amiloidoz progresyonu nadir bir durum olsa da bu açıdan da takip edilmesi gerekmektedir.

Sonuç

Primer mesane amilodozu mesane malignitesini klinik ve radyolojik olarak taklit eden nadir bir hastalıktır. Kesin tanısı histopatolojik inceleme ile konulmalı ve hastalar sistemik amiloidozis olasılığı açısından değerlendirilmelidir Benign bir lezyon olmasına karşın boyutsal olarak büyüme gösterip obstrüksiyona neden olabileceği, rekürrens gösterebildiği, aynı zamanda eş zamanlı ve de novo ürotelyal karsinom ile ilişkili olabileceği için aralıklı sistoskopi ve lüzum halinde transüretral rezeksiyon ile takibi yapılması gerekmektedir.

Anahtar Kelimeler : Mesane, amiloidosis, mesane tümörü, mesane amiloidozisi, üriner sistem amiloidozisi

Kaynakça :

1.Gertz MA, Dispenzieri A. Systemic Amyloidosis Recognition, Prognosis, and Therapy: A Systematic Review. Vol. 324, JAMA - Journal of the American Medical Association. American Medical Association; 2020. p. 79–89.
2.Mayor N, Coppola ASJ, Knights H, Nazar T, Hunter H, Mostafid H. Localised amyloidosis of the bladder: A rare mimic of urinary tract malignancy (case report and literature review). Int J Surg Case Rep. 2020 Jan 1;77:708–10.
3.Al-Obaidy KI, Grignon DJ. Primary Amyloidosis of the Genitourinary Tract. Arch Pathol Lab Med. 2021 Jun .
4.Chuang E, Hori AM, Hesketh CD, Shorter J. Amyloid assembly and disassembly. Vol. 131, Journal of Cell Science. Company of Biologists Ltd; 2018.
5.Patel P, Pourmandi M, Lombard JS. Primary amyloidosis of the bladder mimicking probable malignancy: A case report. Urol Case Rep. 2019 Sep 1;26.
6.Monge M, Chauveau D, Cordonnier C, Noël LH, Presne C, Makdassi R, et al. Localized amyloidosis of the genitourinary tract: Report of 5 new cases and review of the literature. Medicine. 2011 May;90(3):212–22.
7.Pyrgidis N, Mykoniatis I, Pegios VF, Sokolakis I, Hatzichristodoulou G, Bourdoumis A, et al. Amyloidosis of the Urinary Bladder: A Systematic Review and a Proposed Management Algorithm. Vol. 156, Urology. Elsevier Inc.; 2021. p. e12–9.
8.Chan ESY, Ng CF, Chui KL, Hou SM, Yip SKH. Primary bladder amyloidosis case report of a

patient with delayed upper urinary tract obstruction 3 years after the diagnosis. Amyloid. 2010 Mar

Resimler :

Resim Açıklaması: RESİM 2A: Hemotoksilen Eozin boyama ile ekstraselüller alanda eozinofilik, heterojen, amorf amiloid birikimi/ RESİM 2B: : Kongo red boyasıyla transmitted light mikroskop ile amiloid birikimlerinin kırmızı-turuncu renk vermesi

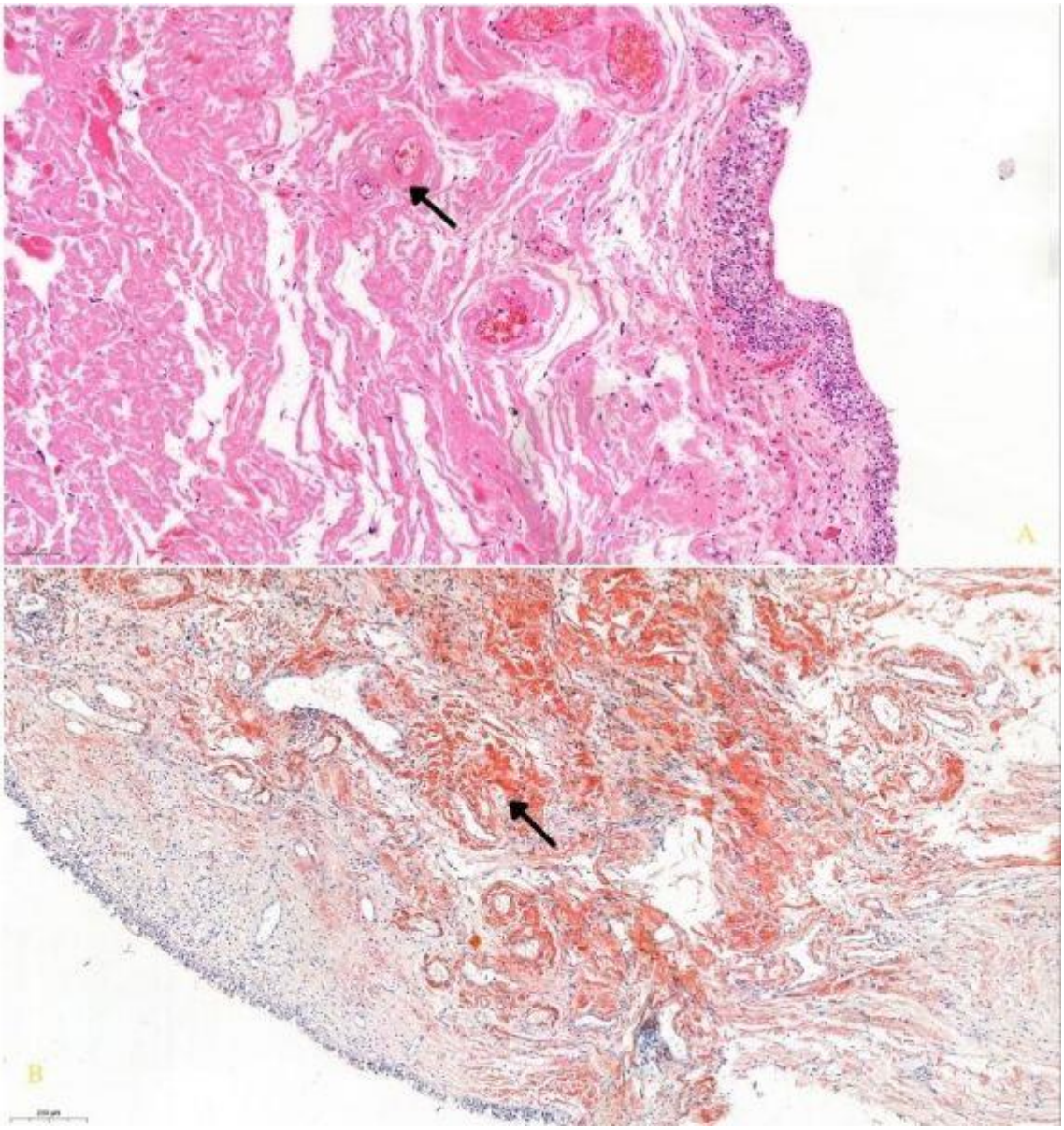

Resim Açıklaması: RESİM 1A: BT ürografide mesane sol üreter orifisi lateralindeki nodüler lezyon/ RESİM 1B: Mesane içerisindeki nodüler lezyonların sistoskopik görüntüleri

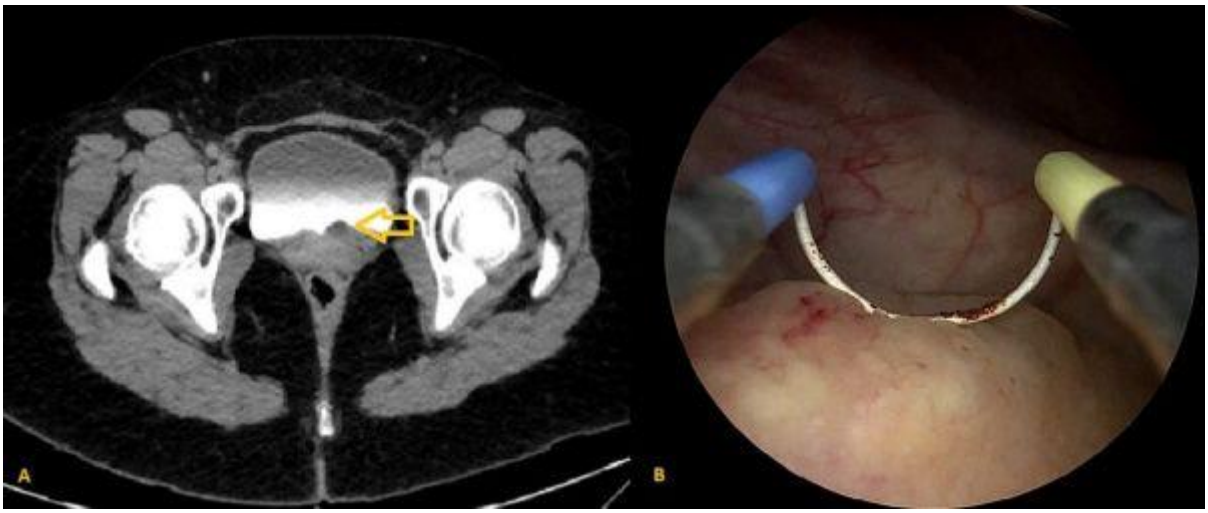

PS-09

MESANE TÜMÖRÜNDE KARŞILAŞILAN ÜRİNER RETANSİYON VE MESANE PERFORASYONU

Ahmet Anıl Acet[1], Erdal Benli[1], Abdullah Çırakoğlu[1], Mevlüt Keleş[1], Ahmet Yüce[1], İbrahim Yazıcı[1], Fatih Sevgi[1]

[1]Ordu Üniversitesi Tıp Fakültesi

Amaç: Mesane tümörü, ürogenital sistemin en sık görülen ikinci tümörüdür. Primer patoloji dışında birçok komplikasyonu barındırır ve ölüme sebep olabilir. Bu vaka sunumunda ise mesane tümörüne bağlı gelişen komplikasyonlara vurgu yapmayı planladık. Üriner retansiyon kliniğiyle başvuran hastada karşılaşılan hematüri, mesane perforasyonuna dikkat çekmek ve onkolojik vakaların tek merkezde düzenli aralıklı takip ie tedavisinin önemini vurgulamayı amaçladık.

Vaka Sunumu: 71 yaşında M.K. isimli erkek hasta, yaklaşık 3 gündür hematüri nedeniyle dış merkez takibinde klinik olarak stabil hale getirilememesi sebebiyle kliniğimize yönlendirildi. Hastanın üriner retansiyon nedeniyle dış merkeze başvurduktan sonra sonda takılmış ve pıhtılı gross hematüriyle karşılaşılmış. Hastaya dış merkezde sistoskopik müdahale edilmesine rağmen şifa sağlanamamış. Hastanın ayrıntılı anamnezde BPH nedeniyle takipli olduğu ve daha öncesinde mesanede tümör saptandığı fakat takiplerine gitmediği öğrenildi. Hastanın ilk değerlendirilmesinde genel durumu orta ve batın alt kadranlarda yaygın hassasiyeti vardı. Sondasına idrar gelişi yoktu, mesane irrigasyonu yapılmaya çalışıldı fakat idrar gelişi görülmedi. Kan tetkiklerinde Hemoglobin değeri 6.9 g/dL ölçüldü ve replasmana rağmen yükselmedi. Hastaya acil şartlarda sistoskopik müdahale planlandı. Özgeçmişinde KOAH tanısı dışında öyküsü yoktu. Acilen sistoskopik müdahaleye alınan hastada organize hematomlar ve kanama alanları tespit edilip temizlendi, kanama kontrolü sağlandı. Mesane posterior duvarında yaklaşık 5 cmlik papillomatöz tümöral lezyon görüldü, rezeke edildi. Sonrasında sağ lateral duvarda 2 cmlik duvar defekti görüldü, intaraoperatif skopi altında sistografi yapıldı. Ekstraperitoneal mesane perforasyonu olduğu görülerek sondalı takibi planlandı. Hastanın patoloji sonucu 'Yüksek dereceli non-invaziv papiller ürotelyal karsinom' olarak raporlandı. Hastanın yoğun bakım ünitesi takiplerinde akut batın gelişti ve genel cerrahi ile birlikte tekrar operasyona alındı. Mesanedeki defekt primer onarıldı, barsak perforasyonu nedeniyle barsak rezeksiyonu yapılıp ileostomi açıldı. Sonrasında yoğun bakım ünitesinde yapılan takiplerinde hastada septik şok gelişti ve exitus olarak kabul edildi.

Sonuç: Bu vakanın sonucunda mesane tümörü gibi onkolojik tablolarda tek bir merkezden geciktirilmeden takip ve tedavi yapılması gerektiğine inanıyoruz. Bu tanıya bağlı gelişebilecek acil durumlar özenle ayırt edilmeli, gerektiği takdirde cerrahi müdahale yapılmalıdır.

Anahtar Kelimeler : Mesane Tümörü, Hematüri, Perforasyon

Resimler :

Resim Açıklaması: İntraoperatif Sistografi

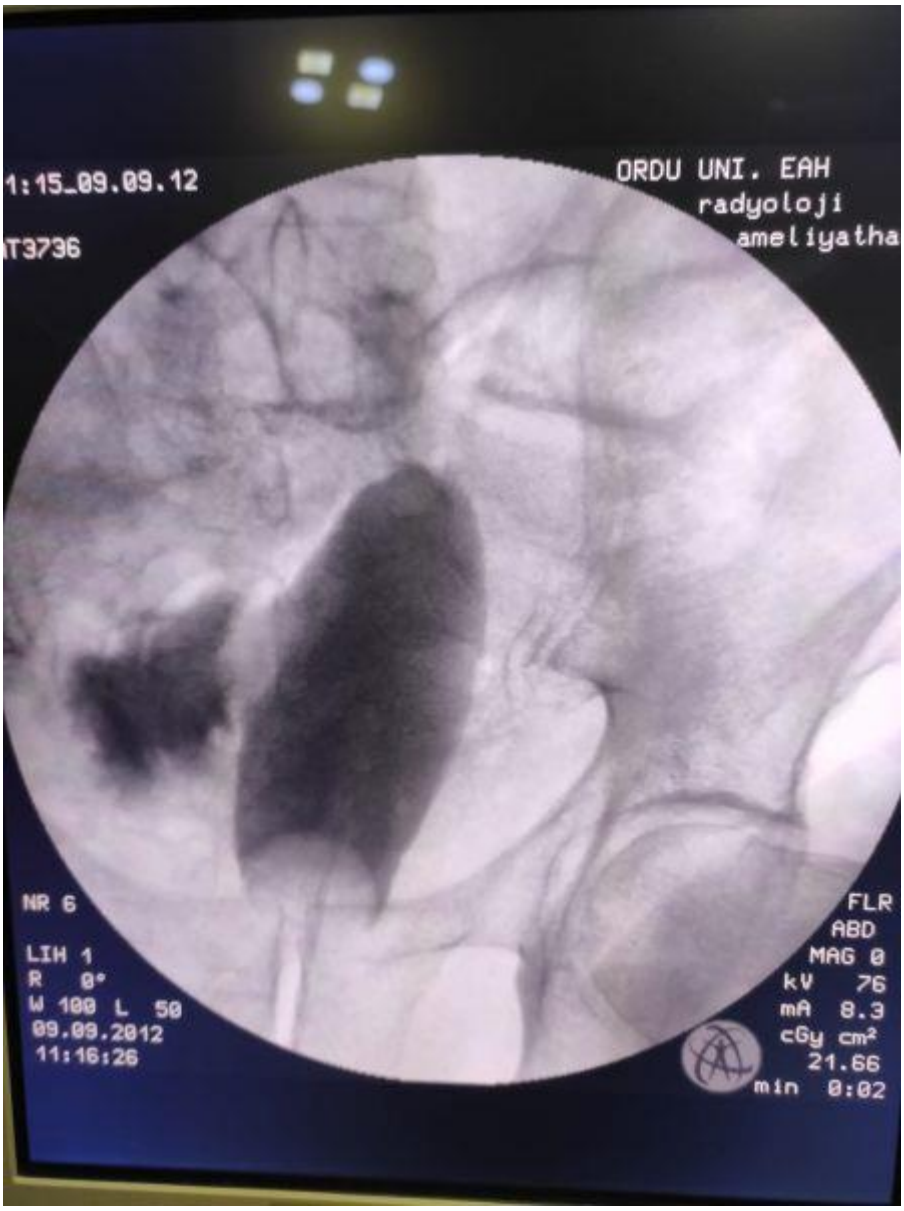

PS-10

MESANE KAYNAKLI İNFLAMATUAR MİYOFİBROBLASTİK TÜMÖR OLGU SUNUMU

İbrahim Karaca[1], Esat Korgalı[1], Hüseyin Saygın[1], Aydemir Asdemir[1], Şeyhmus Kaya[1, 2]
[1]Sivas Cumhuriyet Üniversitesi Tıp Fakültesi Üroloji Ana Bilim Dalı
[2]Sivas Cumhuriyet Üniversitesi Tıp Fakültesi Patoloji Ana Bilim Dalı

Bu poster kongre esnasında asılmadı.

PS-11

DÜŞÜK DERECELİ MESANE TÜMÖRÜ TAKİBİNDE MESANEDE KAS İNVAZYONU GELİŞMEDEN LENF NODU METASTAZI SAPTANAN BİR OLGU

Nahit Öğüt[1], Alp Akyol[1], Kasım Emre Ergün[1], Mustafa Serdar Kalemci[1], Adnan Şimşir[1]
[1]Ege Üniversitesi Üroloji Abd

Bu poster kongre esnasında asılmadı.

PS-12

MESANE KAYNAKLI İNFLAMATUAR MİYOFİBROBLASTİK TÜMÖR

İbrahim Karaca[1], Esat Korğalı[1], Hüseyin Saygın[1], Aydemir Asdemir[1], Şeyhmus Kara[2]
[1]Sivas Cumhuriyet Üniversitesi Tıp Fakültesi Üroloji Ana Bilim Dalı
[2]Sivas Cumhuriyet Üniversitesi Tıp Fakültesi Patoloji Ana Bilim Dalı

Bu poster kongre esnasında asılmadı.

PS-13

MESANENİN KÜÇÜK HÜCRELİ NÖROENDOKRİN TÜMÖRÜNE YAKLAŞIM

Murathan Muratoğlu[1], Gürkan Cesur[2], Serdar Çelik[1], Muhammet Bilal Nart[1], Ertuğrul Şefik[3], İbrahim Halil Bozkurt[1], Tansu Değirmenci[1], Bülent Günlüsoy[1]
[1]S.b.ü. İzmir Bozyaka Eğitim Ve Araştırma Hastanesi
[2]Şırnak Şehit Aydoğan Aydın Devlet Hastanesi
[3]İzmir Tınaztepe Galen Hastanesi

Giriş

Nöroendokrin tümörler,başta solunum ve gastrointestinal sistemler olmak üzere epitel içeren hemen hemen tüm organlarda ortaya çıkabilmektedir. Akciğerin küçük hücreli nöroendokrin tümörü sık görülürken, mesanenin küçük hücreli nöroendokrin tümörü oldukça nadir karşımıza çıkmaktadır. Bu yazıda, mesane tümörü nedenli radikal sistektomi ve üreterokutanostomi uygulanan ve adjuvan etoposid ve karboplatin kemoterapileri alan küçük hücreli nöroendokrin tümör tanısı nedeniyle rekürrenssiz takip ettiğimiz olguyu sunmayı amaçladık.

Olgu Sunumu

Pıhtılı hematüri nedenli kliniğimize başvuran 78 yaşında erkek hastanın yapılan üriner ultrasonografisinde mesanede kitlesel lezyon saptandı. Sistoskopide mesane sol yan duvardan mesane kubbesine kadar uzanan, nekrotik ve tabanı solid yaklaşık 10 cm tümöral oluşum gözlendi. Transüretral rezeksiyon mesane tümörü (TUR-MT) uygulanan hastanın patolojisi nöroendokrin özellikler içeren indifferansiye malign tümör olarak raporlandı. Kas dokusu invazyonu saptanan hastanın evreleme tetkiklerinde (torakoabdominal bilgisayarlı tomografi) mesanedeki kitlesel lezyonun mesane sol lateral kesimden serozaya invaze olduğu, sol iliak vasküler zincirde ve internal obturator mesafede en büyüğü 2,5 cm boyutlarında patolojik boyutta lenf nodları izlendi.Ayrıca sağ akciğer orta lob medialde subplevral şüpheli 8mm'lik parankimal nodül izlendi. Bunun üzerine hastaya FDG PET-BT planlandı (Şekil 1).

Çekilen PET-BT'de akciğerdeki kitlenin reaktif olarak yorumlanması üzerine hastaya radikal sistektomi, genişletilmiş lenf nodu disseksiyonu ve üreterokutanostomi uygulandı. Patolojisi mesanenin yüksek dereceli küçük hücreli nöroendokrin tümörü olarak raporlanan hastanın sarkomatoid diferansiasyon içerdiği, sol eksternal iliaktan alınan 5 lenf nodundan 4'ünün ve perivezikal alanda pake yapmış 4 adet lenf nodunun metastatik olduğu raporlandı. Multidisipliner üroonkoloji konseyinde değerlendirilen hastaya 6 kür adjuvankarboplatin ve etoposit tedavisi verildi. Kontrol PET-BT'lerinde nüks saptanmayan hasta postop 3. yılında rekürrenssiz takip edilmektedir.

Daha önce yapılan çalışmalarda nöroendokrin tümörlerde paraneoplastik sendrom ve hiperkalsemi bildirilmiş olsa da olgumuzda saptanmamıştır. Literatürde, tanı anında hastaların yaklaşık yarısının metastatik olduğu, en sık metastazların bölgesel lenf düğümlerinde (%56), kemiklerde (%44), karaciğer (%33) ve akciğerlerde (%20) olduğu bildirilmiştir.Olgumuzda bölgesel lenf nodu metastazı varken uzak organ metastazı saptanmamıştır. Mesanenin nöroendokrin karsinomlarında sarkomatoid karsinom,adenokarsinom veya ürotelyal karsinomun eşlik edebileceği raporlanmıştır. Olgumuzda da sarkomatoid diferansiasyon dikkati çekmektedir. Tedavide kemoterapi temel yaklaşım olmakla birlikte radikal sistektomi ve genişletilmiş lenf nodu disseksiyonu uygulanabilmektedir.

Sonuç

Sonuç olarak; mesanenin nöroendokrin karsinomları nadir görülen,ürotelyal karsinomlara göre daha kötü prognozlu tümörlerdir. Tedavide temel prensip kemoterapi olmasına rağmen olgumuzda olduğu gibi izole bölgesel lenf nodu metastazı saptanan hastalarda radikal sistektomi, genişletilmiş lenf nodu disseksiyonu ve üreterokutanostomiyi takiben adjuvan kemoterapi uygun bir yaklaşım olabilmektedir.

Anahtar Kelimeler : mesane tümörü, nöroendokrin tümör, küçük hücreli nöroendokrin tümör, sarkomatoid diferansiasyon, radikal sistektomi

Resimler :

Resim Açıklaması: Şekil 1.



PS-14

STANDART PROSTAT BİYOPSİSİ ARTIK OYUNDAN ÇIKIYOR MU?

Nurullah Kadim[1], Erdal Benli[1], Fatih Sevgi[1], Abdullah Çırakoğlu[1], Mevlüt Keleş[1], Ahmet Yüce[1]
[1]Ordu Üniversitesi Eğitim Ve Araştırma Hastanesi

Giriş

Prostat kanseri (PK) erkeklerde en sık görülen kanserler arasında ikinci sırada bulunur. PK'nin kesin nedeni tam olarak bilinmemektedir. Bu nedenle bugün için erkeklere, bu hastalıktan korunmak için sunabileceğimiz bir diyet ya da ilaç önerisi elimizde bulunmamaktadır. Bugün için bütün çabamız, küratif tedavi için erken dönemde hastalığın saptanmasına yöneliktir. Bu hastalığın erken tanısında oldukça etkili enstrümanlara sahibiz. PK şüphesinde kesin tanı histopatolojik tanı ile konur. Bunun için prostat biyopsisi yapılır. Son zamanlarda biyopsi tekniği oldukça gelişim gösterdi. Özellikle hedefe yönelik biyopsi araçlarını, her zaman hasta ile buluşturmak ülkemiz koşullarında mümkün değildir.

Uzun yıllardır en perifer hastanede bile ulaşılabilen, öğrenim eğrisi oldukça düşük olan transrektal prostat iğne biyopsisinin (TRİBx), yine de biyopsi için iyi bir alternatif olduğunu düşünüyoruz. Özellikle çok fazla teknolojik alete bağımlılığın olmaması, ucuz olması, kolay tolere edilebilmesi ve kısa sürede uygulanabilmesi gibi önemli avantajlara sahiptir. Son yıllarda teknolojideki gelişmelerle birlikte hedefe yönelik biyopsi yöntemleri kullanıma girdi ve klasik yönteme göre ciddi avantajlar sağladı. Ancak ulaşım zorluğu, maliyet, görüntüleme yöntemlerine ihtiyaç duyması ve zaman gibi önemli sorunları nedeniyle her hastanın bu araçlara ulaşamadığını günlük pratiğimizde görmekteyiz.

Bu çalışma prostat biyopsisinde uzun yıllardır kullanılan transrektal prostat iğne biyopsisinin maliyetini ve sonuçlarını sunmak için tasarlandı.

Materyal-Metot

Bu çalışma Ocak 2018-Kasım 2022 yılları arasında Ordu Üniversitesi Tıp Fakültesi Hastanesi Üroloji Kliniğinde yapıldı. PSA yüksekliği ya da şüpheli rektal muayene nedeniyle prostat biyopsisi yapılan 539 hastadan çalışma kriterlerini sağlayan ve verilerine ulaşılabilen 221 hasta çalışmaya dahil edildi. Çalışmada PSA'nın eşik değeri 4ng/dl olarak kabul edildi ve sonuç en az 2 kez farklı zaman ve aynı koşullarda yapılan kontrollerle teyit edildi. Patoloji sonucu bilinmeyen, başka kliniklerde biyopsi yapılan, geçici PSA yüksekliği olan hastalar çalışmadan dışlandı. Hastaların DRE bulguları, prostat hacimleri, kan parametreleri ve biyopsi sonuçları kaydedildi İşlemden 1 saat önce ve işlem sonrası 12 saat sonra olmak üzere toplamda 2 doz 500 mg siprofloksasin oral olarak proflaksi amacıyla verildi.

Biyopsi öncesi rektal lidokain jel kullanılarak mukozal aneljezi sağlandı. %2'lik lidokain sağ ve sol periprostatik sinirlerin bloğu için 1cc olarak kullanıldı. Mindray marka transrektal ultrason eşliğinde 22 gauge iğne ile 12 kadran sistemik biyopsi yapıldı.

Bulgular

Çalışmaya dahil edilen hasta sayısı 221'idi. Hastaların prostat hacmi (medyan değeri) 55 [33] cm3, PSA değeri (medyan değeri) 7,49 [6,03] olarak bulundu. Benign gruptaki PSA değeri (medyan değeri) 7,3 [4,67] olarak bulunurken, malign grupta PSA değeri 8,6 [35,98] olarak bulundu. Hastaların yaş ortalaması 65,01±6,89 olarak saptandı. Benign gruptaki hastaların yaş ortalaması 63,77±5,63, malign gruptaki hastaların yaş ortalaması 66,17±7,38 olarak saptandı. Biyopsi yapılan hastaların % 40,2 (89)'de PK saptandı. Hastaların %1,3 (3)'inde ise malignite dışlanamadı. Biyopsi yapılan hastaların %29,8 (66)'inde klinik önemli

kanser saptanırken, %10,4 (23)'unda klinik önemsiz kanser saptandı. Hasta başı işlem maliyeti ortalama 37,6 ABD doları (688 TL) olarak saptandı (Muadilinin ortalama maliyeti 631 ABD doları (11500 TL) olarak saptandı). İşlem süresi ortalama 8 dk olarak gerçekleşti.

Sonuç

Bu çalışma sonucunda standart TRİBx'nin uygun maliyet, ulaşım kolaylığı, kabul edilebilir tanı oranları ile hala prostat kanserinin tanısında önemli bir enstrüman olduğu saptandı. Özellikle deneyimli ellerde ilk biyopsi ortamında %40'lara ulaşan tanı oranının ülkemiz koşullarında, uygulanabilirliği açısından önemli olduğunu düşünüyoruz. Bu teknik, hedefe yönelik işlemlerin maliyet, ulaşım gibi sorunları çözülünceye kadar oldukça etkili bir alternatif olarak gözükmektedir.

Anahtar Kelimeler : Prostat kanseri, biyopsi, PSA

PS-15

KASTRASYONA DİRENÇLİ PROSTAT KANSERİNDE AKONTRAKTİL DETRÜSÖR ETYOLOJİSİ

Ali Can Albaz[1], Okan Yiğit[1], Oktay Üçer[1], Gökhan Temeltaş[1], Talha Müezzinoğlu[1]
[1]Manisa Celal Bayar Üniversitesi Tıp Fakültesi Üroloji Ad

Bu poster kongre esnasında asılmadı.

PS-16

TRANSPERİNEAL ROBOTİK PROSTAT BİYOPSİ İLK VAKA SERİMİZ

Ali Haydar Yılmaz[1], Ali Barbaros Başeskioğlu[2]
[1]Bilecik Eğitim Ve Araştırma Hastanesi
[2]Özel Muayenehane

Giriş: Son yıllarda prostat biyopsi alınma tekniklerindeki baş döndürücü gelişmeler sonucu prostat kanseri yakalama oranları giderek artmaktadır. Bu durum konvansiyonel yöntemlerin düşük başarı oranları ve yanlış negatif biyopsi sonuçları sebebiyle hastaların tedaviye erişiminin gecikmesi sorununa çözüm olmaktadır.

Materyal Method: PSA yüksekliği veya rektal tuşede özellik olması sebebiyle prostat kanser şüphesi olan 15 adet erkek hasta çalışmaya dahil edilmiştir. Tüm hastalara multiparametrik MR değerlendirme yapıldı. Hastalardan genel anestezi altında litotomi pozisyonunda transperineal robotik MR füzyon prostat biyopsisi alınmıştır (Figür 1). Hastalarda kanama diyatezi ve aktif üriner sistem enfeksiyonu yoktu. Tek doz antibiyotik profilaksisi yapıldı.

Bulgular: Hastaların ortalama yaşı 55 (45-68)' di. 9 hastada pırads 4 (p4) ; 4 hastada pırads 5(p5) iki hastada pırads 3(p3) skoru mevcuttu. P 5 olan hastaların tamamında ; p4 hastaların 6sında (%66); p3 (%33) olan hastaların birinde prostat kanser odağına rastlanıldı. Ortalama spesmen boyu 1 (0,6-1,4) cm'ydi. Enfeksiyon, perineal hematom, rektal kanama ya da ağrı gözlenmedi. Bir hastada geçici kısa süreli üretraji izlendi.

Sonuç: Robotik teknik perinel yoldan yapılıyor olması sebebiyle ve iki adet cilt girişinden tüm biyopsilerin alınmasına olanak sunduğu için enfeksiyon riski düşmekte, az giriş noktası sebebiyle daha az ağrı olması ve haritalamanın kolay olması nedeniyle yüksek hassasiyetle hedefe yönelik biyopsi alınmasına olanak sunmaktadır. Aynı zamanda güvenli ve kolay uygulanabilir bir tekniktir.

Anahtar Kelimeler : Prostat Kanseri,Biyopsi,Transperineal,Robotik

Kaynakça :

1.Loblaw A, Zhang L, Lam A, et al. Comparing prostate specificantigen triggers for intervention in men with stable prostate canceron active surveillance. J Urol. 2010;184:1942-1946.

Resimler :

Resim Açıklaması: Figür 1

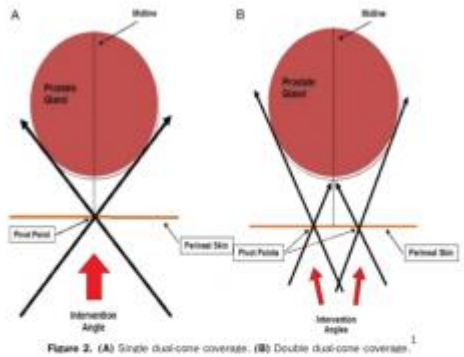

Figure 2. (A) Single dual-cone coverage. (B) Double dual-cone coverage.[1]

PS-17

ÖKSÜRÜK ŞİKâYETİ İLE GELEN GENÇ HASTADA TANI: TESTİS TÜMÖRÜ, OLGU SUNUMU

Mustafa Serdar Çağlayan[1], Musa Ekici[1], Cemil Aydın[1], Mehmet İkbal İpek[1], Mehmet Özavcı[1], Mustafa Kestel[1], Muhammet İhsan Öztürk[1], Mehmet Murat Baykam[1]
[1]Hitit Üniversitesi Tıp Fakültesi

Giriş

Testis kanseri 20-40 yaş arası erkeklerde en sık görülen solid organ tümörü olup erkeklerdeki tüm kanserlerin %1'inden, ürolojik kanserlerin ise %5'inden sorumludur(1). Her yıl ABD'de 8400 kişide testis kanseri saptanmakta bunlarında 340'ı kansere bağlı yaşamını yitirmektedir. Testis kanseri görece genç yaşlarda ortaya çıkması, sessiz gelişimi ve de tanı anında yaygın hastalıkla karşı karşıya kalmaları nedeniyle hasta ve yakınları için dramatik bir durumdur.

Testis kanserinin %90-95'i histopatolojik olarak germ hücreli tümörlerdir. Bunun dışındaki tümörler ise nadiren görülür; sex cord/stromal, lenfoid, hematopoetik, toplayıcı sistem ve testis adneksial tümörlerini içermektedir. Bunların çoğu (%90) testis, nadiren de testis dışı (retroperiton ve mediasten) dokulardan kaynaklanır. Hastalar skrotumda herhangi bir semptom ya da ele gelen kitle olmaksızın tümör metastazına bağlı semptomlarla doktora başvurabilirler.(2-3) Bu nedenle spesifik organ şikayetleri ile başvuran hastalarda genişletilmiş fizik muayene yapmak önemlidir. Öksürük yakınması ile başvuran hastalarda, göğüs kafesi dışı patolojilerin de bu semptomlara yol açabileceğini düşünerek, fizik muayene ve radyolojiik tetkiklerin batın ve genitoüriner organları içine alacak şekilde yapılması gerekmektedir.

Olgu

Yirmi bir yaşında erkek hasta 3 haftadır geçmeyen öksürük şikayeti nedeniyle göğüs hastalıkları polikliniğine başvurmuş. Burada yapılan Toraks tomografide her iki akciğerde yaygın kitlesel lezyonlar (Resim 1) görülmesi üzerine hospitalize edilmiş. Primer akciğer tümörü/metastatik kitle ekartasyonunu sağlamak için yapılan görüntülemelerde retroperitoneal kitle(Resim 2) görülmesi üzerine hasta tarafımıza konsülte edildi. Hastanın fizik muayenesinde bilateral testislerde patolojik bulgu izlenmedi, external genital muayene doğal izlendi. Radyoloji tarafından yapılan skrotal renkli doppler ultrasonografisinde sol testiste 13x12 mm boyutlarında solid ve kistik alanlar içeren periferi kalsifiye izoekoik kitlesel lezyon izlenmiş olup, tümör belirteçleri: LDH:1159 U/L (0-248) AFP:22.42 ng/ml (0-9) Beta-hCG:271400 mIU/ml (0) olarak tespit edildi. Bunun üzerine hastaya sol radikal orşiektomi yapıldı. Patoloji raporu : tümör çapı 1 cm, Mix germ hücreli tümör (Yolk sak tümörü,emriyolnel karsinom, teratom) olarak raporlanmıştır. Bunun üzerine hastanın tedavisinin devamı amacıyla onkolojiye yönlendirildi.

Sonuç

Testis tümörleri erken metastaz yapma potansiyeli nedeniyle çok çeşitli klinik bulgular gösterebilir. Genital organ kökenli yakınmalar oluşturduğu gibi metastaz yaptığı organlara bağlı olarak çeşitli semptomlarlar gösterebileceği akılda tutulmalıdır. Bu nedenle klinisyen dikkatli anamnez, fizik muayene, labaratuar tetkikleri ve görüntüleme yöntemlerini kullanarak metastaza neden olan primer testis tümörü tanısını atlamamalıdır.

Anahtar Kelimeler : Testicular Neoplasms, Cough

Kaynakça :

1) La Vecchia C, Bosetti C, Lucchini F et al. Cancer Mortality in Europe, 2000-2004, and an overview of trends since 1995. Ann Oncol. 2010; ,21 (6): 1323-60.
2) Ugboma HA, Aburoma HL. Public awareness of testicular cancer and testicular self-examination in academic environments a lost opportunity. Clinics 2011; 66(7):1125-1128.
3) Agarwal V, Wah T, Chilka S, Joffe J, Stark D. Urethral metastasis from non-seminomatous germ cell tumor a case report. J Med Case Reports 2011; 5(1):12.).

Resimler :

Resim Açıklaması: Resim 1

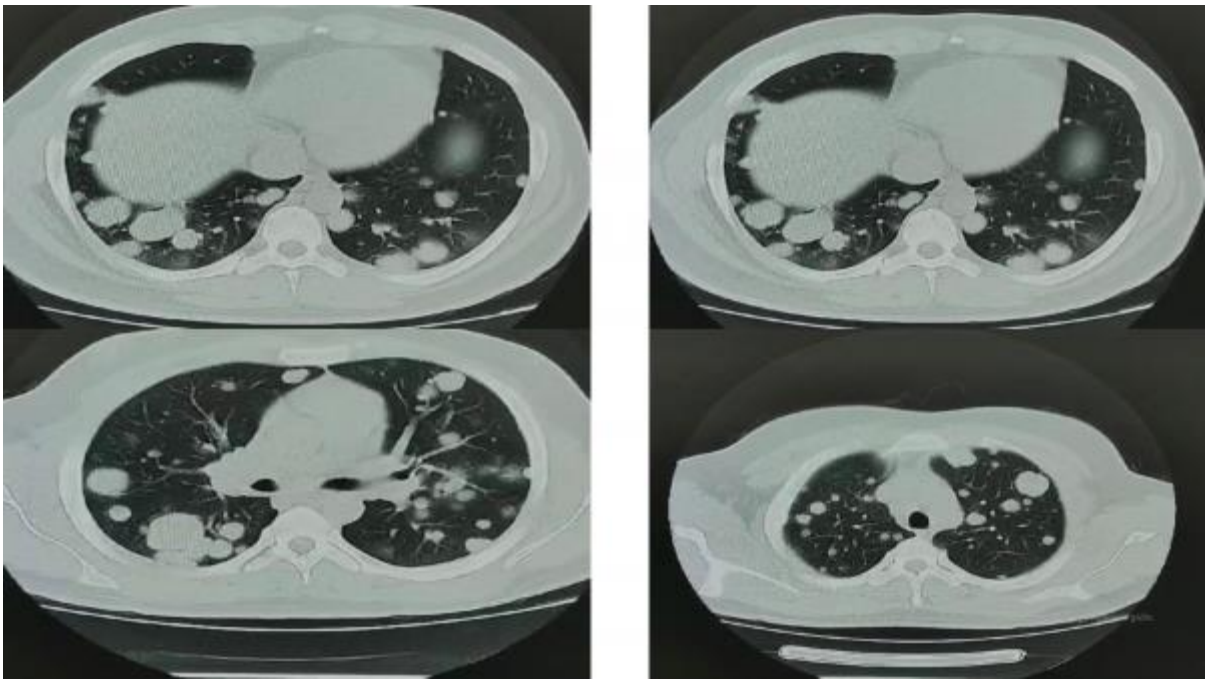

Resim Açıklaması: Resim 2

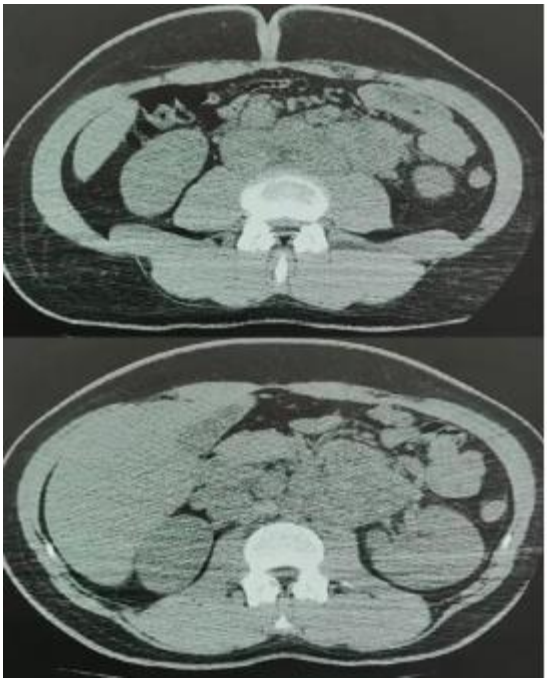

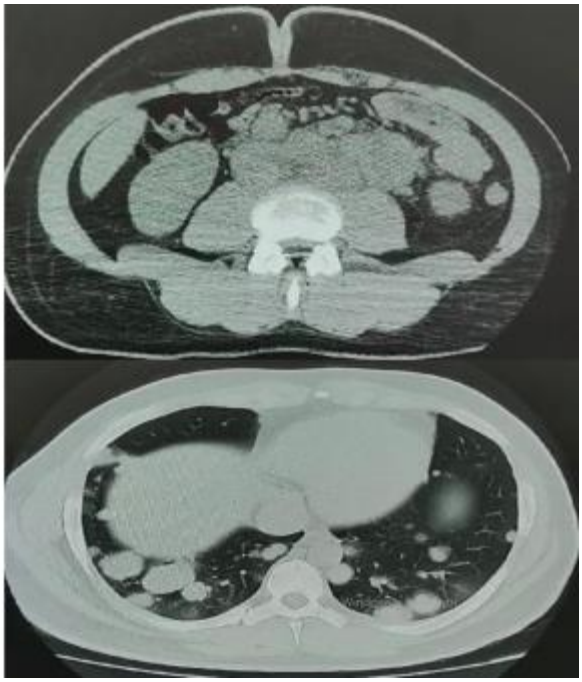

PS-18

METASTATİK PROSTAT KANSERLİ HASTADA PALYATİF TOTAL PELVİK EGZANTRASYON,OLGU SUNUMU

Doğucan Nuri Uğur[1], Sanan Asgarlı[1], Adem Emrah Coğuplugil[1], Turgay Ebiloğlu[1], Mehmet Selçuk Buyantemur[1], Selahattin Bedir[1]
[1]Gülhane Eğitim Ve Araştırma Hastanesi

Bu poster kongre esnasında asılmadı.

PS-19

HIV NEGATİF ERKEK HASTADA PENİL KAPOSİ SARKOMU

Abuzer Öztürk[1], Aydemir Asdemir[1], Hüseyin Saygın[1], İsmail Emre Ergin[1], Nisa Begüm Öztürk[2]
[1]Sivas Cumhuriyet Üniversitesi Tıp Fakültesi Üroloji Anabilim Dalı
[2]Sivas Cumhuriyet Üniversitesi Tıp Fakültesi Tıbbi Patoloji Ana Bilim Dalı

Bu poster kongre esnasında asılmadı.

PS-20

ROBOTİK RADİKAL PROSTATEKTOMİ SONRASI GECİKMİŞ VE TEKRARLAYAN HEMOPERİTONEUM; CORONA MORTİS PSÖDOANEVRİZMASI

Murat Can Karaburun[1, 2], Evren Süer[1]
[1]Ankara Üniversitesi Tıp Fakültesi, Üroloji Anabilimdalı, Ankara, Türkiye
[2]Acıpayam Devlet Hastanesi, Üroloji Kliniği, Denizli, Türkiye

Amaç:

Psödoanevrizmalar üroloji alanında nadiren görülür ve tipik olarak postoperatif gecikmiş ve aralıklı kanama ataklarıyla birlikte ortaya çıkar. Robotik yardımlı radikal prostatektomi ameliyatı sonrası gecikmiş ve tekrarlayan hemoperitoneum ve hemorajik şok tablosu ile başvuran ve korona mortis arterinde psödoanevrizma tespit edilen bir hastayı sunuyoruz.

Vaka Sunumu:

Altmış yedi yaşında erkek, PSA değeri 5.14ng/ml olması ve dijital rektal muayenede sağ apex'te nodül saptanması üzerine MPMRI'ı takiben prostat biyopsisi yapıldı ve Gleason score 4+4, 3+4, 3+3 prostat adenokarsionmu saptandı. Ga-68 PSMA Pet'te prostat dışında tutulum saptanmadı. 15 yıl önce laparoskopik kolesistektomi öyküsü olan, antikogülan veya antitrombosit ilaç kullanmayan hastaya robot yardımlı RP ve genişletilmiş LND uygulandı. İntraoperatif komplikasyon yaşanmadı, postoperatif ılımlı Hb düşüşü olsa da kliniğine yansımayan hasta postop 3.günde sorunsuz taburcu edildi. Postop 7.günde sondası çekildi. Postop 10.günde hasta senkop ile acil servise başvurdu. Hipotansif, taşikardik, dispneik olan hastanın fizik muayenesinde abdominal distansiyon saptandı. Kontrastlı Abdomen BT'de, yaygın kanama alanları saptandı ancak neden saptanamadı. Konservatif takip edilen hastaya gerekli replasmanlar yapıldı ve hasta serviste takip edildi. Postop 16.günde hasta hasta aynı klinik tabloyu tekrarr yaşadı. BT'de kanama alanlarının arttığı gözlendi. Acil tanısal laparatomi yapıldı. Hematom boşaltıldı ancak aktif kanama odağı saptanmadı. İki adet dren yerleştirilerek operasyon sonlandırıldı. Daha sonra tekrar asemptomtatik 12 günlük sürecin ardından postop 28. Günde drenden 5 dk içerisinde 800 ml kan geldiği görüldü ve hasta hemodinamik olarak unstabil izlendi. Acil anjiyografi yapıldı ve CORONA MORTIS Arterinde Psödoanevrizma saptandı (internal iliak – external iliak arası kollateral). Girişimsel radyoloji tarafından psödoanevrizma coil ile tedavi edildi. Hastanın tekrar benzer bir semptomu olmadı.

Sonuç:

Korona mortis arter, inferior epigastrik veya eksternal iliak arter ile obturator arter arasındaki anastomotik bir varyanttır ve kadavra ve radyolojik çalışmaların %10-43'ünde rapor edilmiştir.

Ortopedik veya pelvik travma vakalarında bildirildiği gibi, ciddi kanama potansiyeli taşıyan bir vasküler yapı oluşturur. Bu nedenle koronis mortis psödoanevrizmasının kanaması önemli morbidite ve mortaliteye neden olabilir. Dikkatli intraoperatif tanımlama, manipülasyon ve ligasyon, psödoanevrizma oluşumu riskini en aza indirebilir.

Prostatektomi sonrası psödoanevrizmalar ise son derece nadirdir; Erken tanı ve selektif embolizasyonun kür oranları yüksektir.

Anahtar Kelimeler : Radikal Prostatektomi Corona Mortis Kanama Hemoperitoneum

Kaynakça :

1- Darmanis S, Lewis A, Mansoor A, Bircher M. Corona mortis: an ana- tomical study with clinical implications in approaches to the pelvis and acetabulum. Clin Anat. 2007;20:433–439. https://doi.org/ 10.1002/ca.20390.
2- Sutherland DE, Williams SB, Rice D, Jarrett TW, Engel JD. Vascular pseudoaneurysms in urology: clinical characteristics and management. J Endourol. 2010;24:915–921. https://doi.org/10.1089/end.2009.0662.
3- Feng T, Patel HD, Allaf ME. Pudendal artery pseudoaneurysm after robot-assisted laparoscopic radical prostatectomy. Urology. 2013;81: e5–e6. https://doi.org/10.1016/j.urology.2012.09.002.
4-Lopes RI, Mitre AI, Rocha FT, Piovesan AC, Costa OFD, Karakha- nian W. Case report: late recurrent hematuria following laparoscopic radical prostatectomy may predict internal pudendal artery pseudoa- neurysm and arteriovenous !stula. J Endourol. 2009;23:297–299. https://doi.org/10.1089/end.2008.0494.
5- Han J, Shah M, Djaladat H, Aron M. Corona Mortis Artery Pseudoaneurysm Causing Delayed Intermittent Hemoperitoneum After Robotic Radical Prostatectomy. Urology. 2020 Jul;141:e24-e25. doi: 10.1016/j.urology.2020.04.017. Epub 2020 Apr 21. PMID: 32330530.

Resimler :

Resim Açıklaması: kontrastlı BT kanama alanları

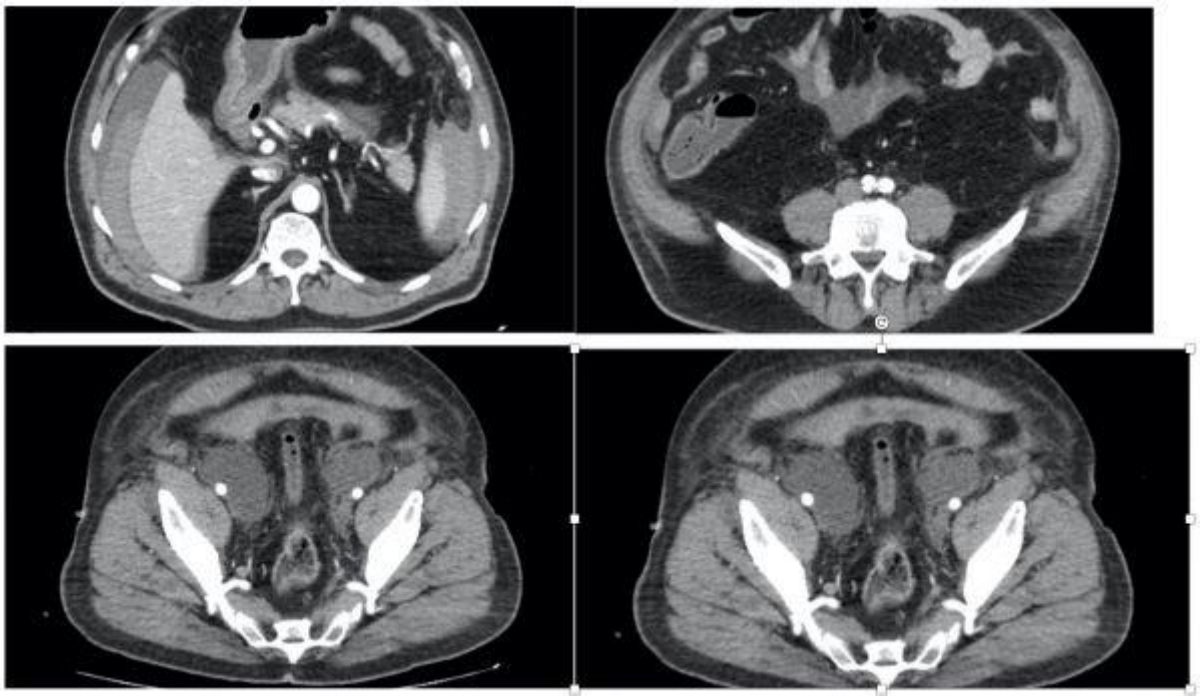

Resim Açıklaması: anjiyografi görüntüleri

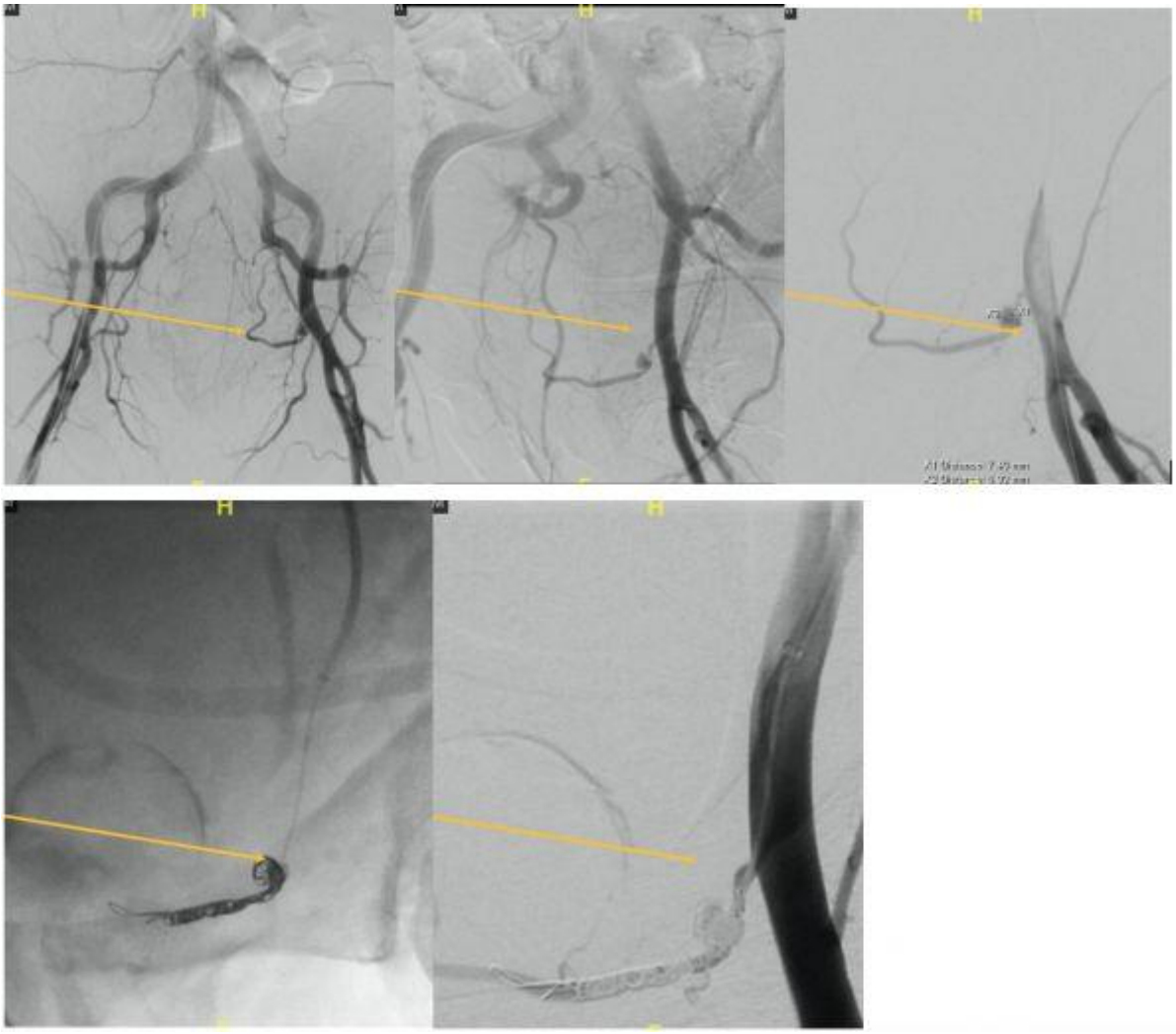

PS-21

SADECE PSA DANSİTESİ VE PIRADS SKORU PROSTAT BİYOPSİSİ KARARINA YÖN VEREBİLİR Mİ?

Anıl Erkan[1], Atilla Satır[1]
[1]Bursa Yüksek İhtisas Eğitim Ve Araştırma Hastanesi

Giriş

Prostat kanseri saptanmasında, prostat özgü antijen (PSA) derivelerinin ve multiparametrik manyetik rezonans görüntülemenin (mpMRI) rolü gün geçtikçe artmaktadır. Özellikle son 2 yıldır, Avrupa Üroloji Birliği (EAU) kılavuzlarında, PSA-dansitesi (PSAd) ve mpMRI bulguları dikkate alınarak oluşturulan nomograma göre prostat biyopsisi alınması dikte edilmektedir. Çalışmamızın amacı benign ve klinik önemsiz prostat kanseri (PCa) ile klinik önemli PCa (csPCa) saptanan hastaların, EAU nomogramlarına göre önerilen biyopsi gerekliliği ile karşılaştırılmasıdır.

Materyal metod

Ocak 2021-Ocak 2023 tarihleri arasında PSA yüksekliği nedeniyle prostat mpMRI çekilerek transrektal prostat biyopsisi yapılan 338 hasta çalışmaya dahil edildi. Hastaların demografik verileri, PSAd ve PIRADS skoru karşılaştırıldı. PSAd grupları EAU kılavuzlarında refere edilen makale dikkate alınarak oluşturuldu[1]. Buna göre PSAd grupları ve biyopsi öneri grupları; biyopsi önerilmeyen, biyopsi anlatılan ve biyopsi yapılması şeklinde 3 gruba ayrıldı.

Sonuçlar

Hastaların demografik ve klinik bulguları tablo 1'de özetlendi. Tablo 2'de biyopsi öneri düzeylerine göre saptanan benign ve klinik önemsiz PCa ile csPCa oranları verildi. PIRADS 3 lezyonlarda %11.5 PCa saptanır iken, kılavuz ile benzer oranda (%3.8) csPCa saptandı. Kılavuzda PSAd bağımsız PIRADS 4-5 tüm lezyonlara biyopsi önerilmektedir. Çalışmamızda PIRADS 4 lezyonların %79'unda PCa, %34'ünde csPCa saptandı. PIRADS 5 lezyonların %92.7'sinde PCa, %64.2'sinde csPCa saptandı.

Tartışma

Çalışmamız ile PIRADS 3 lezyonlarda kılavuz ile benzer oranlarda, PIRADS 4-5 lezyonlarda ise daha düşük oranlarda csPCa saptandı. Kılavuzlarda değinilmeyen klinik öneminden bağımsız PCa saptanma oranının özellikle PIRADS 5 lezyonlarda %90'ın üzerinde olabileceği gösterildi. Diğer taraftan PSAd göre biyopsi önerilmeyen PIRADS 3 lezyonu olan hastaların %11.5'inde Pca, %3.8'inde csPCa saptanamayabilineceği bulundu.

Anahtar Kelimeler : Prostat kanseri, multiparametrik mri, psa, psa dansitesi, pirads

Kaynakça :

1. Schoots IG, Padhani AR. Risk-adapted biopsy decision based on prostate magnetic resonance imaging and prostate-specific antigen density for enhanced biopsy avoidance in first prostate cancer diagnostic evaluation. BJU international. 2021 Feb;127(2):175-8. PubMed PMID: 33089586. Pubmed Central PMCID: PMC7894174. Epub 2020/10/23. eng.

Tables :

Tablo 1:Hastaların demografik ve klinik bulguları

Yaş	65.02±7.3
tPSA(ng/ml)	9.08±7.2
Prostat hacmi(cc)	74.4±35
PSA dansitesi(ng/ml/cc)	0.14±0.11
PIRADS skoru	
PIRADS 1-2	178 (%52.7)
PIRADS 3	55 (%16.3)
PIRADS 4	91 (%26.9)
PIRADS 5	178 (%52.7) 55 (%16.3) 91 (%26.9) 14 (%4.1)

Tablo 2:Biyopsi öneri düzeylerine göre saptanan patoloji sonuçları

	Biyopsi önerilmeyen			Biyopsi anlatılan			Biyopsi önerilen		
	Benign	ISUP 1	≥2	Benign	ISUP 1	≥2	Benign	ISUP 1	≥2
PIRADS 1-2	165	-	-	13	-	-	-	-	-
PIRADS 3	23	2(%7.7)	1(%3.8)	18	-	1(%5.5)	7	1(%10)	2(%20)
PIRADS 4	-	-	-	-	-	-	19	41(%45)	31(%34)
PIRADS 5	-	-	-	-	-	-	1	4(%28.5)	9(%64.2)

PS-22

NADİR BİR OLGU; HEMODİYALİZ HASTASINDA ATROFİK BÖBREKLERDE FARKLI ZAMANLARDA ÇOK KISA SÜREDE GELİŞEN BÖBREK KİTLELERİ

Murat Uçar[1], Zehra Eren[2], Gökhan Avşar[3], Murat Topçuoğlu[1], Ali Akkoç[1]
[1]Alanya Alaaddin Keykubat Üniversitesi Üroloji Ana Bilim Dalı, Antalya, Türkiye
[2]Alanya Alaaddin Keykubat Üniversitesi Dahiliye Ana Bilim Dalı, Nefroloji Bilim Dalı, Antalya, Türkiye
[3]Alanya Alaaddin Keykubat Üniversitesi Genel Cerrahi Ana Bilim Dalı, Cerrahi Onkoloji Bilim Dalı, Antalya, Türkiye

Giriş

Son dönem böbrek yetmezliği (SDBY) diyaliz ya da transplantasyon olmazsa ölümle sonuçlanabilen, geri dönüşümsüz olarak böbrek fonksiyonlarında bozulma ile karakterizedir. SDBY olan hastalarda böbrek kanseri görülme ihtimali normal topluma göre daha fazladır[1]. Biz bu vakada son dönem böbrek yetmezliği nedeniyle diyalize giren ve sol böbrekte tümör gelişimi sonrası sol radikal nefrektomi yapılan, operasyondan 2 ay sonraki kontrastlı görüntülemede sağ böbrekte de kitle gelişen bir hastayı sunduk.

Olgu

59 yaşında kadın hasta, halsizlik, bulantı ve ateş yüksekliği şikayetleri ile dahiliye polikliniğine başvurmuş. Çekilen tüm batın ultrasonografide sol böbrekte şüpheli tümöral lezyon izlenmiş. Sonrasında çekilen kontrastlı tüm abdomen bilgisayarlı tomografide (BT) sol böbrek orta alt kesimde 37x25 mm boyutlarında renal sinüsten başlayıp parankim dışına taşan lobüle konturlu kontrast tutulumu gösteren kitle izlendi (Şekil 1). Çekilen kontrastlı akciğer ve abdomen BT'de invazyon ve metastaz lehine bulgu saptanmadı. Hastanın özgeçmişinde kolesistektomi, total abdominal histerektomi ve bilateral salpingo-ooferektomi ve laparotomi öyküsü mevcuttu. Hasta 20 yıldır haftada 3 gün rutin hemodiyalize giren bir hastaydı. Hastaya 7 Temmuz 2023 tarihinde laparoskopik sol radikal nefrektomi planlandı. Preoperatif dönemde hastanın Hemoglobin (Hb): 11.2, Hematokrit (Htc): 36.8, Üre: 65, Kreatinin: 2.69 olarak ölçüldü. Laparoskopik olarak başlanan vakada batın içi yapışıklıkların çok fazla olması nedeniyle genel cerrahinin de önerisi ile açık operasyona geçildi. Hastaya açık sol radikal nefrektomi operasyonu başarıyla uygulandı. Postoperatif dönemde hastanın genel durumu iyi, vitalleri stabildi. Postoperatif 1. gün laboratuvar sonuçlarından Hb: 10.5, Htc: 35.1, Üre: 111, Kreatinin: 4.13 idi. Postoperatif dönemde hastaya 1 ünite eritrosit süspansiyonu verildi. Patolojiye gönderilen spesmen sonucunda berrak hücreli karsinom, eozinofilik varyant pozitif, %20 nekroz, Fuhrman nükleer grade 2 olarak tespit edildi. Tümör böbrekle sınırlı, cerrahi sınırlar negatif ve lenfovasküler invazyon pozitifti. TNM evresi PT1a, Nx olarak değerlendirildi. Beş Eylül 2023'te çekilen kontrol kontrastlı tüm abdomen BT'de sağ böbrek üst polde 13x13 mm çapında ekzofitik yerleşimli sınırları lobule, kontrastlı serilerde kontrast tutulumu saptanan renal hücreli karsinom (RCC) olasılığı yüksek solid bir lezyon izlendi (Şekil 1). Hastadan de-novo tümör ya da metastaz açısından pozitron emisyon tomografisi (PET) BT istendi. PET-BT sonucu ve takip görüntülemelerdeki kitlenin progresyonuna göre sağ radikal nefrektomi planlanacak.

Tartışma

Son dönem böbrek yetmezliğinde diyalize girme süresi ile böbrek hücreli karsinom gelişmesi arasında pozitif bir ilişki vardır. Bu riskin artmasında immünitenin azalması, antioksidan savunma mekanizmalarının zayıflığı, reaktif oksijen moleküllerinin artışının etkili olduğu belirtilmektedir[2]. Özellikle renal transplantasyon nedeniyle immün süpresif tedavi almış

hastalarda böbreklerde malignite gelişme olasılığı daha da artmaktadır[3]. Son dönem böbrek yetmezliği ve edinilmiş kistik böbrek hastalığı ile ilişkili RCC daha çok genç erkeklerde, multisentrik ve bilateral görülmekle birlikte daha az agresif seyretmektedir. Multifokal ve bilateral olmaya meyilden dolayı renal kitle saptanan son dönem böbrek yetmezlikli hastalarda profilaktif kontralateral nefrektomi gerekliliği tartışılmaktadır. Bizim hastamızda transplantasyon öyküsü ve immünsupresif tedavi öyküsü yoktu. Ayrıca operasyon öncesi görüntülemede sağ böbrekte herhangi bir lezyon saptanmamıştı. Bu nedenlerden dolayı eş zamanlı sağ radikal nefrektomi yapılmadı.

Sonuç olarak son dönem böbrek yetmezliği olan hastalarda böbrekteki maligniteleri bilateralite olasılığının yüksek olması nedeniyle hasta ile olası riskler konuşularak profilaktif kontralateral nefrektomi düşünülebilir. Özellikle immün supresif tedavi almış hastalarda kontralateral profilaktik nefrektomiyi daha ağırlıklı olarak düşünmek gerekir. SDBY hastalarında gelişen renal malignite cerrahilerinde kontralateral nefrektominin standart uygulanabilirliği açısından daha çok sayıda randomize prospektif çalışmalara ihtiyaç vardır.

Anahtar Kelimeler : Böbrek; Böbrek tümörleri; Kronik böbrek yetmezliği; Nefrektomi; Renal hücreli karsinom

Kaynakça :

1- Nouh MA, Kuroda N, Yamashita M, Hayashida Y, Yano T, Minakuchi J, Taniguchi S, Nomura I, Inui M, Sugimoto M, Kakehi Y. Renal cell carcinoma in patients with end-stage renal disease: relationship between histological type and duration of dialysis. BJU Int. 2010 Mar;105(5):620-7. doi: 10.1111/j.1464-410X.2009.08817.x. Epub 2009 Aug 28. PMID: 19747356.
2- Hora M, Hes O, Reischig T, Urge T, Klecka J, Ferda J, Michal M, Eret V. Tumours in end-stage kidney. Transplant Proc. 2008 Dec;40(10):3354-8. doi: 10.1016/j.transproceed.2008.08.135. PMID: 19100388.
3- Moudouni SM, Lakmichi A, Tligui M, Rafii A, Tchala K, Haab F, Gattegno B, Thibault P, Doublet JD. Renal cell carcinoma of native kidney in renal transplant recipients. BJU Int. 2006 Aug;98(2):298-302. doi: 10.1111/j.1464-410X.2006.06267.x. PMID: 16879668.

Resimler :

Resim Açıklaması: Kontrastlı Tüm Abdomen Bilgisayarlı Tomografi; A: Preoperatif Sol Böbrekteki Lezyon (37x25 mm) B: Postoperatif Sağ Böbrekteki Lezyon (13x13 mm)

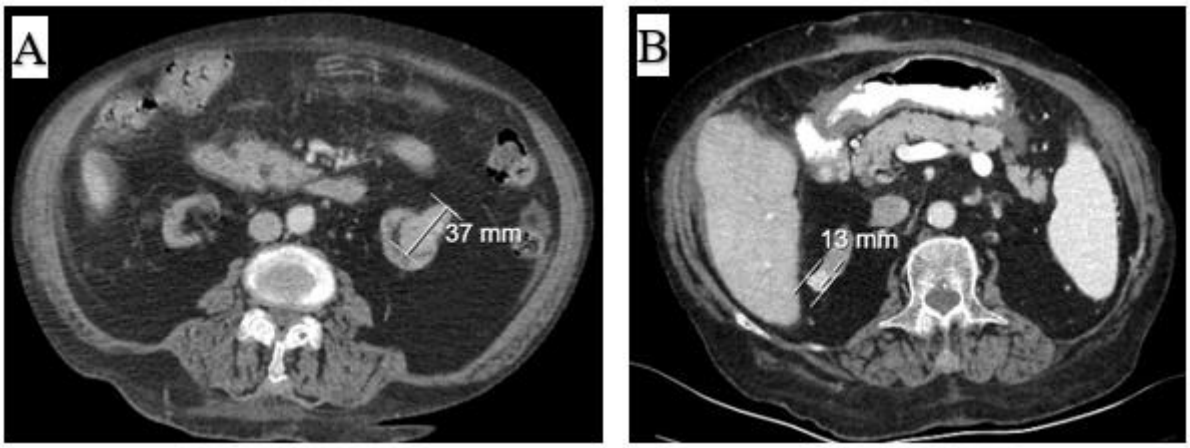

PS-23

MESANEYE İLAÇ UYGULAMASI İÇİN KULLANILAN KATETER TÜRÜ VE BOYUTU HASTA KONFORUNU VE KOMPLİKASYON GELİŞİMİNİ ETKİLER Mİ?

Ferec Efendiyev[1]
[1]Özel Çankaya Yaşam Hastanesi

Bu poster kongre esnasında asılmadı.

PS-24

RADİKAL NEFREKTOMİ SONRASI ERKEN DÖNEMDE METASTAZ

Ahmet Yüce[1], Ahmet Anıl Acet[1], Erdal Benli[1], Abdullah Çırakoğlu[1], İbrahim Yazıcı[1], Nurullah Kadim[1]

[1]Ordu Üniversitesi Eğitim Ve Araştırma Hastanesi

Amaç: Böbrek tümörü, ürolojik kanserler arasında prostat ve mesane kanserinden sonra üçüncü sıklıkta görülür. Genellikle insidental olarak tanı konulduğundan her zaman akılda tutulması gereken bir kliniktir. Kesin tanısı histopatolojik olarak tamamlandığı için patolojik rapor sonucuna göre takip ve tedavi adımları uygulanır. Bu çalışmanın amacı, radikal nefrektomi sonrası yaklaşık 3 ayda metastaz tespit edilen vakayı sunmak ve bu konuya dikkat çekmektir.

Vaka: 62 yaşında B.A. isimli erkek hasta, yapılan görüntülemelerinde sağ böbrekte kitlesel lezyon tespit edilmiş. Bunun üzerine tarafımıza yönlendirilmiş. Kliniğimize başvuran hastanın yapılan ilk değerlendirilmesinde halsizlik, idrarda kanama şikayetleri mevcuttu. Genel görünümü kaşektik haldeydi. Şikayetlerinin yaklaşık 2 aydır var olduğundan bahsediyordu. Bilinen hipertansiyon tanısı mevcuttu. Fizik muayenesinde sağ kadranda ele gelen sert kıvamlı, fikse kitle mevcuttu. Yapılan tahlillerinde anemi (hgb: 8,9 g/dl) ve mikroskobik hematüri (51.6/hpf eritrosit) tespit edildi. Yapılan görüntülemelerinde; Abdomen BT'de 'Sağ böbrek üst polde aksiyel planda 8.5x8 cm ölçülen heterojen iç yapıda kitlesel lezyon' saptandı. Kontrastlı Abdomen MRI raporu 'Sağ böbreğin üst polünden kaynaklanan böbrek dışına doğru belirgin ekzofitik uzanımı bulunan düzensiz sınırlı, boyutları 81.3x84.7x64.1 mm ebatında ölçülen parapelvik alana ve böbrek dışına uzanımları izlenen içerisinde kistik dejenere alanlarda bulunan, kontrast madde enjeksiyonu sonrası yoğun heterojen tarzda kontrast tutulumu gösteren malign görünümlü solid kitle lezyonu izlenmiştir. Sağ renal venin proksimalinde geç alınan venöz fazlarda yer yer dolum defektleri dikkati çekmiştir. Sağda kitle lezyonu çevresindeki perirenal yağlı dokuda bir miktar kirlenme dikkati çekmektedir.' Olarak sonuçlnadı. Tümör FDG PET' te 'Sağ böbrek üst kutupta ekzofitik yerleşimli, sınırları renal parankimden net ayırt edilemeyen heterojen hipermetabolik kitlesel lezyon (öncelikle malignite lehine). Sağ renal hiler/retrokaval sınırları net ayırt edilemeyen lenf nodunda minimal metabolik aktivite artışı (metastaz açısından şüpheli). Sol hemitoraks posterolateralde infraspinatus kası komşuluğunda cilt-cilt altı yağlı dokuda yerleşimli hipermetabolik yumuşak doku lezyonu (metastaz açısından ileri derecede şüpheli).' tespit edildi.

Sonrasında hastaya kliniğimizce sağ radikal nefrektomi yapıldı. Patoloji sonucu; 'Rhabdoid komponentli berrak hücreli böbrek karsinomu, WHO/ISUP Grade 4 olarak raporlandı. Lenfovasküler invazyon, renal sinüs invazyonu ve perirenal invazyon izlendi. Pelvis renalis ve renal vende tümör trombüsü izlendi. Evrelemesi Pt3aNxMx' olarak sonuçlandı.

Onkoloji takiplerinde herhangi bir kemoterapi/radyoterapi uygulanmayan hastanın 112. gün çekilen kontrol FDG PET sonucu; 'Sağ böbrek lojunda operatif materyaller posteriorunda yerleşimli ve inferior komşuluğundaki sınırları net seçilemeyen (invazyon?) güncel incelemede yeni saptanan hipermetabolik yumuşak doku lezyonları (öncelikle nüks malignite lehine, klinik korelasyon önerilir).' şeklinde raporlandı.

Sonuç: Bu vaka sunumu sonucunda böbrek tümörü tespit edilen hastalarda en kısa sürede tedaviye başlanmalı, multidisipliner bir yaklaşımla hem operasyon öncesi hem de sonrasında diğer kliniklerle korele şekilde takibi ve tedavi planı yapılmalıdır.

Anahtar Kelimeler : Böbrek Tümörü, Nefrektomi, Metastaz

Resimler :

Resim Açıklaması: Preoperatif ve Postoperatif FDG PET

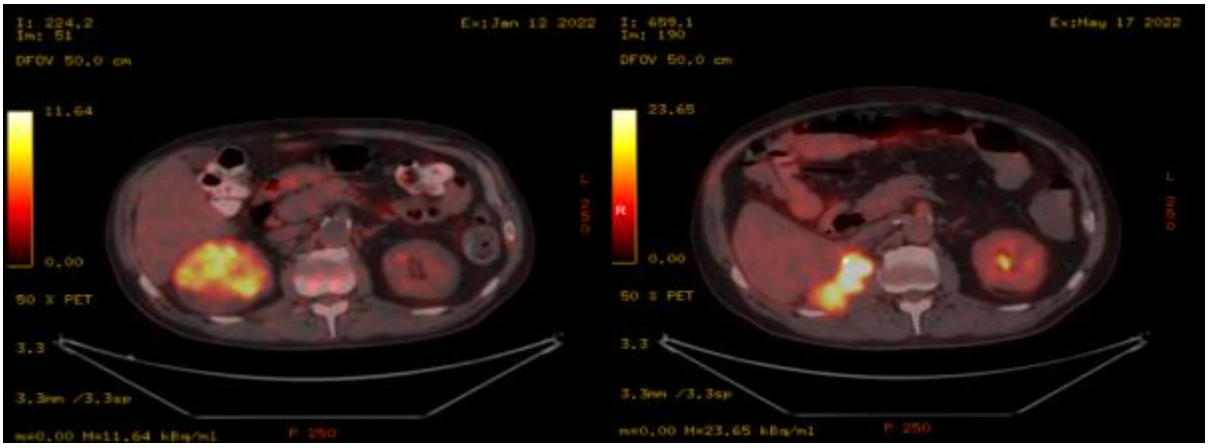

Resim Açıklaması: Preoperatif Kontrastlı MRI

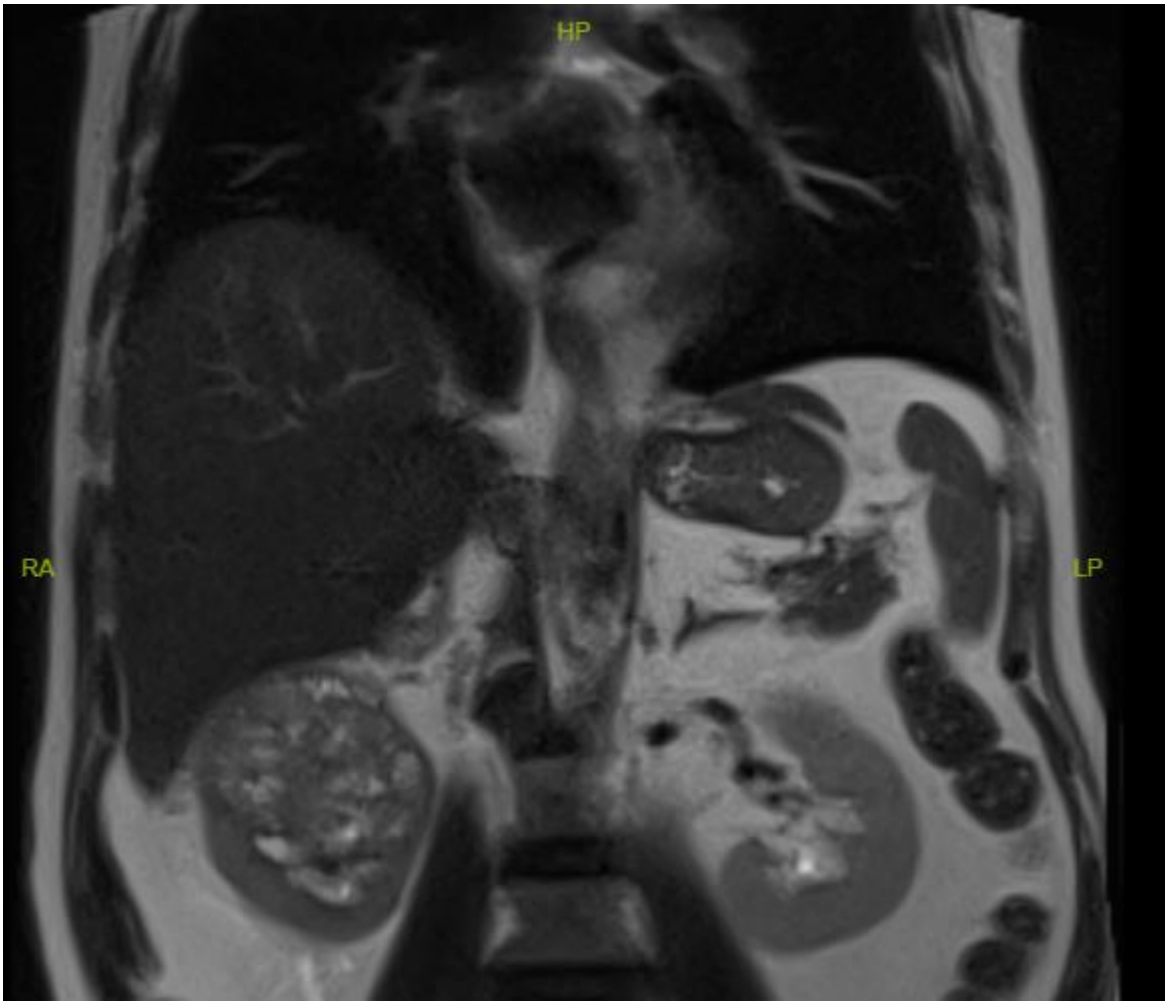

PS-25

MERSIN UNIVERSITY HOSPITAL PROSTATE CANCER DATA REPOSITORY: A 5-YEAR REVIEW AND LITERATURE REVIEW

Mert Başaranoğlu[1], Mesut Tek[1], Erdem Akbay[1]
[1]Mersin University Hospital Department Of Urology

Bu poster kongre esnasında asılmadı.

PS-26

PROSTAT KANSERİNİN CİLT TUTULUMUNDA BAŞARILI LU-177 PSMA-617 TEDAVİSİ

İlknur Ak Sivrikoz[1], Hakan Deveci[1], Ali Murat Ak [1], Ersoy Acer[1]
[1]Esogu Tıp Fakültesi Nükleer Tıp Anabilim Dalı

Bu poster kongre esnasında asılmadı.

PS-27

RADİKAL/PARSİYEL NEFREKTOMİ OLGULARINDA POSTOPERATİF PULMONER EMBOLİ İNSİDANSI

Hikmet Köseoğlu[1], Muhammet Hilmi Enes Araci[1]
[1]Sağlık Bilimleri Üniversitesi Hamidiye Tıp Fakültesi İstanbul Suam Üroloji Kliniği

Amaç:

Çalışmamızda nefrektomi (parsiyel/radikal) sonrası hastalarda post operatif dönemde pulmoner emboli insidansını belirlemeyi ve bu durumun cerrahi modalite ile klinikopatolojik antiteler ile ilişkisini ortaya koymayı amaçladık.

Materyal ve metot:

2019-2022 yılları arasında Sağlık Bilimleri Üniversitesi İstanbul Sağlık Uygulama ve Araştırma Merkezi'nde böbrekte kitle nedenli radikal veya parsiyel nefrektomi yapılan tüm hastalar çalışmamıza dahil edildi ve retrospektif olarak analiz edildi.

Bulgular:

Toplam 75 hasta çalışmaya dahil edildi. Hastaların üçte ikisi erkekti. Çalışmadaki hastaların ortalama yaşı 56,81±11,43 ve ortalama BMI 27,43±4,82 kg/m2 idi. Hastaların dörtte üçünde sigara kullanım öyküsü mevcuttu. Hipertansiyon hastaların yaklaşık yarısında mevcut iken hastaların %20'si diabetes mellitus tanısına sahipti. Hastaların %49'una radikal nefrektomi ve %51'ine parsiyel nefrektomi yapıldı. Ameliyatların %81'i (n=61) laparoskopik cerrahiydi ve kalanı açık nefrektomi şeklindeydi. Patoloji sonuçları değerlendirildiğinde %85'i malign idi ve bunların %70'i şeffaf hücreli RHK, %20'si kromofob RHK ve %10'u papiller RHK idi. T evreleri; %51'de pT1, %13'te pT2 idi. Toplamda 4 hastada (%5,3) pulmoner emboli saptandı. Klinikopatolojik parametrelerin veya cerrahi yöntemlerin hiçbirinin pulmoner emboli oluşumuyla korele olmadığı görüldü.

Sonuçlar:

Nefrektomi olgularında pulmoner emboli nadir olarak görülmektedir. Çalışmamızda incelenen klinikopatolojik parametreler veya cerrahi teknik farklılıkları pulmoner emboli oluşumuyla ilişkili görünmemektedir

Anahtar Kelimeler : Böbrek, Kanser, Nefrektomi, Pulmoner, Emboli

PS-28

AFONKSİYONE TAŞLI BÖBREKLERDE MALİGNİTE GÖRÜLME SIKLIĞI

Muammer Babayiğit[1], Veysel Bayburtluoğlu[1], Abdulkadir Nazım Kankılıç[1], Serdar Geyik[1]
[1]Aksaray Eğitim Ve Araştırma Hastanesi

Bu poster kongre esnasında asılmadı.

PS-29

IRE: PROSTAT KANSERİNDE FOKAL TEDAVİYLE ERKEN SONUÇLAR

Ümi[k],d[m],r[1], Volkan Ülker[1], Çağ Çal[2]
[1]Medicana International İzmir Hastanesi
[2]Serbest Hekim

Amaç: Organa sınırlı prostat kanseri hastalarında fokal tedavi olarak Irrevesible Electroporation (IRE) tekniğinin etkinliğini belirlemek.

Materyal ve Yöntem: MR Füzyon Biyopsi tekniği kullanılarak prostat kanseri teşhisi alan ve cerrahi tedaviye uygun olmayan ya da operasyon istemeyen hastalara IRE yöntemiyle tedavi yapıldı . Tedavi sonrası hastalar parmakla rektal muayene (PRM) ve serum total PSA değeri başta olmak üzere etkinlik açısından değerlendirildiler. Ayrıca tedavi sonrası ortaya çıkan yan etkiler de belirlendi.

Bulgular: Altı hasta IRE tekniği ile tedavi edildi. Vakaların ortalama yaşı 69,5 ve izlem süresi 15,33 ay olarak belirlendi. Tedavi öncesi bir olguda PRM pozitif iken ortalama total PSA düzeyi 8,97ng/mL olarak saptandı. Hastaların ISUP dereceleri 1-4 arasında değişmektedir. Ayrıca tümör odağı sayısı 2-4 arasında tespit edildi. IRE uygulamasının etkinliğini saptamak için tedavi sonrası yapılan tetkiklerde PRM bulgusu olan olguda bu tespitin ortadan kalktığı ve kontrol ortalama serum total PSA değerinde 3,83ng/mL düzeyine (%42,69) gerileme olduğu saptandı. Total PSA değerinde dramatik düşme saptanmayan bir olgu multiparametrik prostat MR ile incelendi ve IRE uygulanan tümör alanlarında avasküler doku görüntüleri elde edildi. Uygulama sonrasında iki olgu ereksiyon kalitesinde bozulmadan yakınırken bir olguya üriner retansiyon nedeniyle üretral kateterizasyon uygulandı.

Sonuç: Organa sınırlı prostat kanseri teşhisi alan hastalarda fokal tedavi uygulamalarının etkinliğinin tespit edilmesi günümüz ürolojisinde giderek artan düzeyde gündemde yer edinmektedir. IRE ile tedavi edilen 6 olgunun erken dönem etkinlik ve yan etki durumunun değerlendirildiği çalışmada gelecek için ümit veren sonuçlar elde edildi. Şüphesiz, uygulama sayısı ve izlem süresindeki artışla beraber erken dönem sonuçlarının desteklenmesi günlük pratiği değiştirebilecek neticeler elde etmemizi sağlayacaktır.

Anahtar Kelimeler : Prostat kanseri, organ sınırlı, fokal tedavi, IRE

PS-30

YÖNETİMİ ZOR BİR ÜST ÜRİNER SİSTEM ÜROTELYAL KARSİNOMU OLGUSU

Özgür Ekici[1], Vedat Altunok[1], Ayşenur Balıkçı[1]
[1]Erzincan Binali Yıldırım Üniversitesi Tıp Fakültesi, Üroloji Anabilim Dalı

Bu poster kongre esnasında asılmadı.

PS-31

TREATMENT-RELATED NEUROENDOCRINE CARCINOMA OF PROSTATE: A RARE CASE REPORT

Mehmet Eren Akan[1], Samet Bağcı[1], Mehmet Lütfü Tahmaz[1]
[1]University Of Health Sciences Sisli Hamidiye Etfal Research And Training Hospital

Bu poster kongre esnasında asılmadı.

PS-32

SİGARAYI BIRAK VE MESANE KANSERİNE KARŞI HAYATINI KURTAR: BİLİNÇLENME VE FARKINDALIK ANKET ÇALIŞMAMIZ

Muhammet Bilmiş[1], Ali Can Albaz[1], Talha Müezzinoğlu[1], Oktay Üçer[1], Gökhan Temeltaş[1]
[1]Celal Bayar Üniversitesi Hafsa Sultan Hastanesi Üroloji

Bu poster kongre esnasında asılmadı.

PS-33

BÖBREĞİN NADİR BİR TÜMÖRÜ OLARAK: MÜSİNÖZ TÜBÜLER VE SPİNDLE HÜCRELİ KARSİNOMU

Fatih Oğuz[1], Ahmet Çamtosun[1], Resul Çiçek[1], İbrahim Topcu[1]
[1]İnönü Üniversitesi Turgut Özal Tıp Merkezi Üroloji Abd

GİRİŞ:

Müsinöz tübüler ve spindle hücreli karsinom (MTSHK); müsinöz stromada yer alan tübül veya papiller oluşturan küboidal ve iğsi hücreler ile karakterize oldukça nadir görülen renal epitelyal bir neoplazmdır. MTSHK 2004 yılındaki Dünya Sağlık Örgütü (DSO) sınıflamasında renal hücreli karsinomdan (RHK) ayrı bir varyant olarak kabul edilmiştir. Diğer renal hücreli karsinomlara göre oldukça az sıklıkla karşımıza çıkan, düşük dereceli, rölatif olarak iyi prognozlu olan MTSHK özellikle erişkin yaştaki kadınlarda daha fazla oranda görülmektedir. Diğer RHK'larla karıştırılabilecekleri için ayırıcı tanıda akılda tutulması önem arz eden bu nadir görülen böbrek tümöründen olgu sunumumuzda bahsedildi.

OLGU SUNUMU:

Elli yaşında kadın hastanın sağ yan ağrısı şikayetine bağlı dış merkezde yapılan radyolojik incelemesinde sağ böbreğinde kitle saptanması üzerine hastanemiz üroloji polikliniğiniğimize yönlendirildi. Fizik muayenesinde özellik izlenmeyen hastanın, yapılan rutin laboratuvar incelemede değerler normal düzeyde izlendi. Çekilen magnetik rezonans (MR) incelemesinde Sağ böbrek orta polde yaklaşık 55x43 mm ebatlı böbrek korteksinden medullaya doğru uzanım gösteren T1A hipo, T2A hiperintens intravenöz kontrast madde enjeksiyonu sonrası alınan dinamik serilerde ılımlı kontrast tutan solid görünüm izlendi. (Resim1) Bunun üzerine olguya RHK ön tanısı ile sağ radikal nefrektomi yapıldı. Yapılan makroskopik incelemede, böbrek orta polde6.3x 4.8x 4,8 cm ölçülerinde kirli beyaz renkte solid görünümde yer yer kahve renkte kanama alanları içeren tümör izlendi. Mikroskopik incelemede, müsinöz stroma içerinde, papilla benzeri ve tübüler yapılar oluşturmuş, iğsi veya küboidal şekilli, eozinofilik sitoplazmalı hücrelerden oluşan, düşük derecede nükleer özelliklere sahip tümöral lezyon izlendi. Tümörde nekroz, sarkomatöz diferansiyasyon ve vasküler ya da kapsüler invazyon saptanmadı. İmmünohistokimyasal incelemede tümör hücrelerinde CK7 diffüz pozitif, Vimentin diffüz pozitif, EMA yamalı pozitif, AMACR pozitif, CAIX fokal zayıf pozitif, CD10 negatif, CD117 negatif, WT-1 negatif olarak boyandı. Histopatolojik ve immünohistokimyasal bulgular eşliğinde olguya MTSHK tanısı verildi.

TARTIŞMA:

MTSHK'lar henle kulpu veya distal toplayıcı kanal kaynaklı ilk kez Parwani ve arkadaşları tarafından 1998 yılında tanımlanmış, nadir görülen böbrek tümörleridir. Her iki cinsiyet ve geniş bir yaş aralığında izlenmekle birlikte daha çok ileri yaş kadınlarda daha sıklıkta görülmektedir. Bizim olgumuz 50 yaşında kadın hastadır. MTSHK histopatolojik ve immünohistokimyasal özellikleri papiller renal hücreli karsinomu anımsatan ancak prognozunun daha iyi seyretmesi nedeniyle papiller renal hücreli karsinomdan ayrılması gereken nadir bir renal hücreli karsinoma varyantıdır. Klinik olarak olgular genellikle farklı bir nedenle yapılan radyolojik görüntülemelerde insidental olarak tümör saptanması sonucu tanı almaktadır. Bununla birlikte semptomatik olguların ise klinik prezentasyonu, yan ağrısı ve hematüri şikayetiyledir. Bizim olgumuz sağ yan ağrısı şikâyeti ile kliniğe başvurmuştur. MTSHK'ların tedavisinde cerrahi rezeksiyon en önemli tedavi seçeneğidir. Prognozları diğer agresif seyirli RHK'lara göre oldukça iyi olan düşük dereceli bu tümörlerin cerrahi tedaviden sonra lokal nüks ve uzak metastaz yapmadıklarını bildiren yayınlar literatürde mevcuttur.

Ancak bu tümörlerin lenf nodu metastazı yapabileceği de literatürde bildirilmiştir. Bizim olgumuzda 1 yıllık takip süresince lokal nüks ve uzak metastaz gözlenmemiştir. Yine de bu tümörlerin prognozları ile ilgili ileri yorum ancak çok sayıda örneklerden oluşan klinik çalışmalar ve uzun takip süreleri sonucunda yapılabilir. Sonuç olarak, günlük pratik rutinde sık karşılaşılmayan bu tümörlerin, morfolojik özellikleri ve immünohistokimyasal bulguları ile değerlendirilerek, diğer agresif seyirli, böbrekte kitle yapan neoplazmaların ayırıcı tanısında göz önüne alınmasının gerekli olduğu kanısındayız.

Anahtar Kelimeler : Müsinöz tübüler ve iğsi hücreli karsinom, düşük dereceli, böbrek tümörü

Resimler :

Resim Açıklaması: KOntrastlı MR aksiyel ve koronal incelemede sağ böbrek orta polde kontrast artışı izlenen düzgün sınırlı tümöral kitle

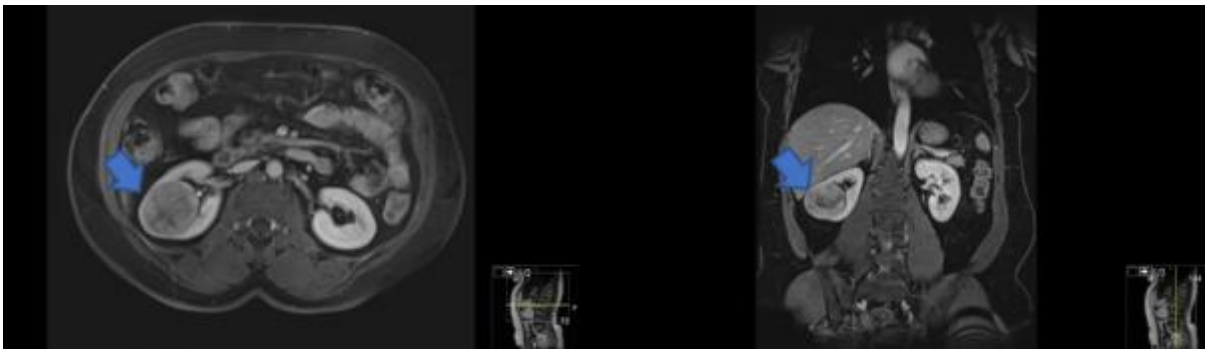

PS-34

VAKA SUNUMU; PARATESTİKÜLER ADENOMATOİD TÜMÖR

Rahmi Aslan[1], Muhammed Kotan[1], Veli Duman[1], Recep Eryılmaz[1], Kerem Taken[1]
[1]Van Yyü Tıp Fakültesi Üroloji Kliniği

Giriş:

Adenomatoid tümörler erkek ve kadın genital traktında nadir görülen kitlelerdir. (1) epididimal tümörlerin büyük bir kısmını oluşturur, mezotelyal orijinli, nüks ve metastazın görülmediği benign davranışlı bir tümördür. Epididimde sıklıkla kuyruk kısmında lokalize, 2 cm'den küçük, radyolojik olarak iyi sınırlı, homojen görünümlüdür (2). Klinik olarak genellikle semptom vermemekle beraber, ağrısız ele gelen kitle en sık başvuru nedenidir. Çoğu olguda klinik ve radyolojik olarak malign bir tümörden ayırıcı tanısı zor yapıldığından orşiektomi yapılmaktadır. Vaka sunumunda parsiyel orşiektomi yapılan hastanın klinik ve patolojik verileri literatür eşliğinde değerlendirildi.

Vaka sunumu:

31 yaşında erkek hasta sol testiste yaklaşık 3 ay önce ele gelen kitle farketmiş. 2 gündür ağrı olması nedeniyle kliniğimize başvurdu. Özgeçmişinde özellik yoktu. Fizik muayenede sol testis posteroinfeiorda 2 cm'lik kitle palpe edildi. Tümör markerları negatifti. Yapılan renkli skrotal doppler ultrasonografisinde sol testis inferior kesimde 21 x18 mm boyutunda iyi kanlanan hipoekoik solid nodüler lezyon saptandı. Hasta onamı alındıktan sonra radikal orşiektomi prosedürü planlanan hasta kliniğimize yatırıldı. Testiküler eksplorasyon sırasında kitlenin gubernakulum testis yerleşimli olduğu, testis parankimine yapışık olduğu görüldü. İntraop frozen çalışıldı. frozen sonucu benign yönünde gelince parsiyel orşiektomi yapılma kararı alındı ve yapıldı. Hasta post operatif 1. günde tam iyilik hali ile taburcu edildi. Patoloji sonucu 'Adenomatoid Tümör' olarak raporlandı. Çevre testis ve epidimal doku normal histolojik yapıda idi. Hasta şu an post operatif 2. ayında olup takiplerine devam edilmektedir.

Tartışma:

Adenomatoid tümörler erkek ve kadın genital traktında nadir görülen benign kitlelerdir. (1) Erkek hastalarda paratestiküler bölge tümörlerinin yaklaşık olarak % 30'unu oluşturur ve en sık 3. ve 4. dekatta görülür (3). Erkeklerde genital traktda en sık epididimde görülmekle beraber, spermatik kord, prostat, ejakülatuar duktus ve nadiren testis parankiminde ortaya çıkabilir. Kadınlarda en sık uterusda görülmekle beraber, fallop tüpü ve ovarian hilusda gözlenebilir (4). Genital trakt dışında adrenal bez, mesane, kalp, lenf nodları, intestinal mezenter, omentum ve plevrada bulunabilir. (5). Mezotelyal hücrelerden köken alan bu tümör 'benign mezotelyama' olarak da adlandırılmaktadır (6).

Histopatolojik olarak adenomatoid tümörlerin makroskobik incelemelerinde, genellikle iyi sınırlı, solid ve küçük boyutlu, gri-beyazımsı renkte, kapsülsüz olarak görülürler. Mikroskobik incelemede tümörün mezotelyal hücre orijinli olduğu kabul gören genel kanıdır. Ultrasonografi (USG) skrotal ve testiküler patolojilerin değerlendirilmesinde birinci tercih değerlendirme yöntemidir. USG'de genellikle 2cm'den küçük, düzgün sınırlı, homojen solid kitleler olarak karşımıza çıkmaktadırlar. Adenomatoid tümörler USG'de genellikle hipoekoik olarak görülürler ve renkli doppler USG'de kanlanmaları azalmış, artmış ya da normal olarak görülebilir. Adenomatoid tümörleri, malign tümörlerden ayıracak herhangi bir USG bulgusu bulunmamaktadır. Manyetik Rezonans görüntülemede ise T2 ağırlıklı

sekanslarda testis parankimine göre hipointens , postkontrast görüntülerde ise genellikle testisle benzer kontrast tutma paterni gösterirler(7)(Resim 1). Adenomatoid tümörleri radyolojik olarak malign kitlelerden ayırmak şu an için mümkün değildir (8,9). Ayırıcı tanıda malign mezotelyama, testisin adenokarsinoması, yolk salk tümörü, histiyositik hemanjioma, büyük hücreli kalsifiye sertoli hücre tümörü yer alır. Adenomatoid tümörler tedavisi cerrahi eksizyondur. Cerrahi eksizyon sonrası rekürrens, malign dejenerasyon veya metastaz gözlenmemiştir. Sonuç olarak, küçük boyutlu, serum tümör markerları normal, testisteki kitle boyutunda uzun süredir ilerleme olmayan hastalarda yapılacak olan intraoperatif frozen inceleme agresif cerrahi tedavilerin önüne geçip, gereksiz orşiektomileri önleyecektir. Bu da fertilitenin korunmasını sağlayacak ayrıca endokrin fonksiyonların kaybının önüne geçecektir

Anahtar Kelimeler : ADENOMATOİD TÜMÖRÜ,PARATESTİKÜLER TÜMÖRÜ ,TESTİS TÜMÖRÜ

Kaynakça :

1) Golden A, Ash JE. Adenomatoid tumors of the genital tract. Am J Pathol 1945;21(1):63-79.
2) Karayiğit E, Mete Ö, Kılıçaslan I, Uysal V. Paratestiküler adenomatoid tümör (dokuz olguda morfolojik ve im
3) Fabiani A1, Maurelli V, Filosa A, Fioretti F, Mammana G. Rare case of intra-testicular adenomatoid tumour. Arch Ital Urol Androl 2015;87(2):181-2.
4) Sangoi AR, McKenney JK, Schwartz EJ, Rouse RV, Longacre TA. Adenomatoid tumors of the female and male genital tracts: A clinicopathological and immunohistochemical study of 44 cases. Mod Pathol. 2009;22(9):1228-35.
5) Delahunt B, Eble JN, King D, Bethwaite PB, Nacey JN, Thornton A. Immunohistochemical evidence for mesothelial origin of paratesticular adenomatoid tumour. Histopathology 2000;36(2):109-15.
6) Amin W, Parwani AV. Adenomatoid tumor of testis. Clin Med Pathol. 2009;2:17-22.
7) https://radiopaedia.org/articles/adenomatoid-tumours-of-the-scrotum?lang=us
8) Aganovic L, Cassidy F. Imaging of the scrotum. Radiol Clin North Am 2012;50(6):1145-65.
9) Sun AY, Polackwich AS, Sabanegh ES Jr. Adenomatoid tumor of the testis arising from the tunica albuginea. Rev Urol 2016;18(1):51-3.

Resimler :

Resim Açıklaması: Resim 1. ADENOMATOİD TÜMÖR MRI GÖRÜNTÜSÜ

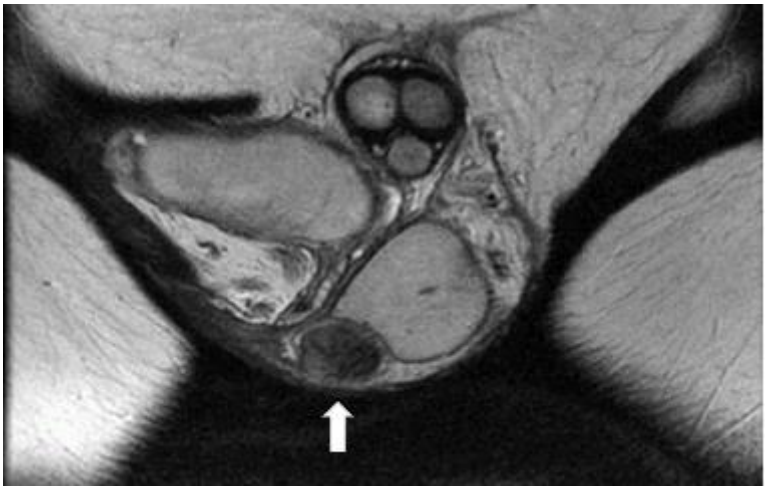

PS-35

BÖBREĞİN PRİMER NÖROENDOKRİN TÜMÖRÜNÜN NEFRON KORUYUCU CERRAHİ İLE YÖNETİMİ: OLGU SUNUMU

Erkin Karaca[1], Eylül Altınağız[2], Gökhan Koç[1]
[1]Sağlık Bakanlığı Üniversitesi İzmir Tepecik Sağlık Uygulama Ve Araştırma Merkezi, Üroloji Kliniği
[2]Sağlık Bakanlığı Üniversitesi İzmir Tepecik Sağlık Uygulama Ve Araştırma Merkezi, Patoloji Kliniği

BÖBREĞİN PRİMER NÖROENDOKRİN TÜMÖRÜNÜN NEFRON KORUYUCU CERRAHİ İLE YÖNETİMİ: OLGU SUNUMU

Amaç: Nöroendokrin tümörler (NET) nadir tümörlerdir. Renal NET'ler son derece nadirdir ve literatürde olgu sunumu olarak bildirilmiştir, çünkü nöroendokrin hücreler normal böbrek parankiminde bulunmaz. 2020'de Journal of Urology'de yayınlanan SEER veritabanı kaynaklı varyant histolojili böbrek kanserileri araştırmasında taranan 69,785 olgunun sadece 94 tanesi nöroendokrin tümör saptanmıştır. Bu çalışmada, hasta sayısının yetersiz olması nedeniyle parsiyel nefrektominin nöroendokrin tümörlü olguların yönetiminde güvenilirliği ya da etkinliği ile ilgili bir yorum yapılmamıştır. 2022'de yayınlanan İngiliz Ulusal Kanser kayıtları bazlı çalışmada ise 2018'e kadar bildirilen 63 vaka paylaşılmıştır.

Karsinoid tümör, küçük hücreli karsinom (SCC) ve büyük hücreli nöroendokrin karsinom (LCNEC) dahil olmak üzere böbreğin primer NET'leri oldukça nadirdir. NET'ler, normalde nöroendokrin hücreler içermeyen organlar da dahil olmak üzere herhangi bir doku veya organdan kaynaklanabilir. Sinaptofizin gibi markerlar eksprese ederler. Klinik seyirleri heterojendir ve sadece histolojiye dayanarak tahmin etmek zor olabilir. Genel olarak, iyi diferansiye NET'li hastalar, kötü diferansiye NET'li olanlardan daha iyi seyrederler. Birçok iyi diferansiye NET, tek başına cerrahi rezeksiyon ile kür olabilirken, bazı iyi diferansiye NET'ler agresif bir klinik seyir izleyebilir. Buna karşılık, kötü diferansiye NET'ler agresiftir ve genellikle mortal seyrederler. 2020'de Journal of Urology'de yayınlanan SEER veritabanı kaynaklı varyant histolojili böbrek kanserileri araştırmasında taranan 69,785 olgunun sadece 94 tanesi nöroendokrin tümör saptanmıştır.

Olgu Sunumu: 49 yaşında kadın hasta dispepsi nedeniyle değerlendirilirken ultrasonografide insidental sol renal kitle tespit edilmesi üzerine tarafımıza refere edildi. Kontrastlı Abdomen MRG istenen olgunun sol böbrek alt kutup medialinde ekzofitik, uzun aksı 58mm ve kontrast tutan malignite uyumlu kitle ve yanında kist saptandı. Toraks BT'de metastaz saptanmayan olguya tarafımızca Sol Parsiyel Nefrektomi -6 dakika sıcak iskemi- ve toplayıcı sistem açılma kuşkusu nedeniyle Sol DJS takılması ameliyatı yapıldı. Solid kitle ve kistik yapı anblok patolojiye yollandı. 2 hafta sonra DJS çekilen olgunun patolojisi İyi Diferansiye Nöroendokrin Tümör ve kistik yapı ise basit kist olarak sonuçlandı. Cerrahi sınır salim saptandı.

Olgu Patoloji-Onkoloji-Üroloji ortak kararı ile başka odak araştırılması için DOTA-PET ile değerlendirildi. Başka odak ya da primer renal nöroendokrin tümör metastazı düşündürecek tutulum saptanmadı.

Takipte 13.aydaki olgunun aktif yakınması yok ve nüks/rezidüsü mevcut değil.

Tartışma: Böbreğin nöroendokrin tümörleri oldukça nadirdir ve iyi diferansiye olgularda nefron koruyucu cerrahi ile hastalık yönetimine dair güçlü kanıt düzeyli çalışma olmamasına karşın, bu grubun selim seyri ve renal fonksiyonların prezervasyonu gibi faktörler göz önünde

tutularak hastalara bir seçenek olarak sunulabilir. Parsiyel nefrektominin iyi diferansiye renal NET'lerdeki etkinliği ve güvenilirliği ile ilgili geniş serilere ihtiyaç vardır.

Anahtar Kelimeler : Neuroendocrine Tumors, Renal Carcinoma, Partial Nephrectomy, Nephron Sparing Surgery

Kaynakça :

1-Deuker, M., Stolzenbach, F., Rosiello, G., Palumbo, C., Martin, T., Tian, Z., ... & Karakiewicz, P. I. (2020). Renal cell carcinoma: comparison between variant histology and clear cell carcinoma across all stages and treatment modalities. The Journal of Urology, 204(4), 671-676.
2-Paisey, S. A., Weerasuriya, S., Palmer, K., White, B. E., Srirajaskanthan, R., Chandrakumaran, K., & Ramage, J. K. (2022). Primary renal neuroendocrine neoplasms: A systematic literature review, report of four local cases, and original survival analysis of 63 patients from a national registry 2012–2018. Journal of Neuroendocrinology, 34(12), e13215.
3-Lane, B. R., Jour, G., & Zhou, M. (2009). Renal neuroendocrine tumors. Indian journal of urology: IJU: journal of the Urological Society of India, 25(2), 155.
4-Kim, B., Kim, H. S., & Moon, K. C. (2019). Primary renal well-differentiated neuroendocrine tumors: report of six cases with an emphasis on the Ki-67 index and mitosis. Diagnostic pathology, 14(1), 1-6.
5-Teegavarapu, P. S., Rao, P., Matrana, M., Cauley, D. H., Wood, C. G., & Tannir, N. M. (2014). Neuroendocrine tumors of the kidney: a single institution experience. Clinical genitourinary cancer, 12(6), 422-427.

Resimler :

Resim Açıklaması: Pre-operatif Kitle MRI görüntüsü

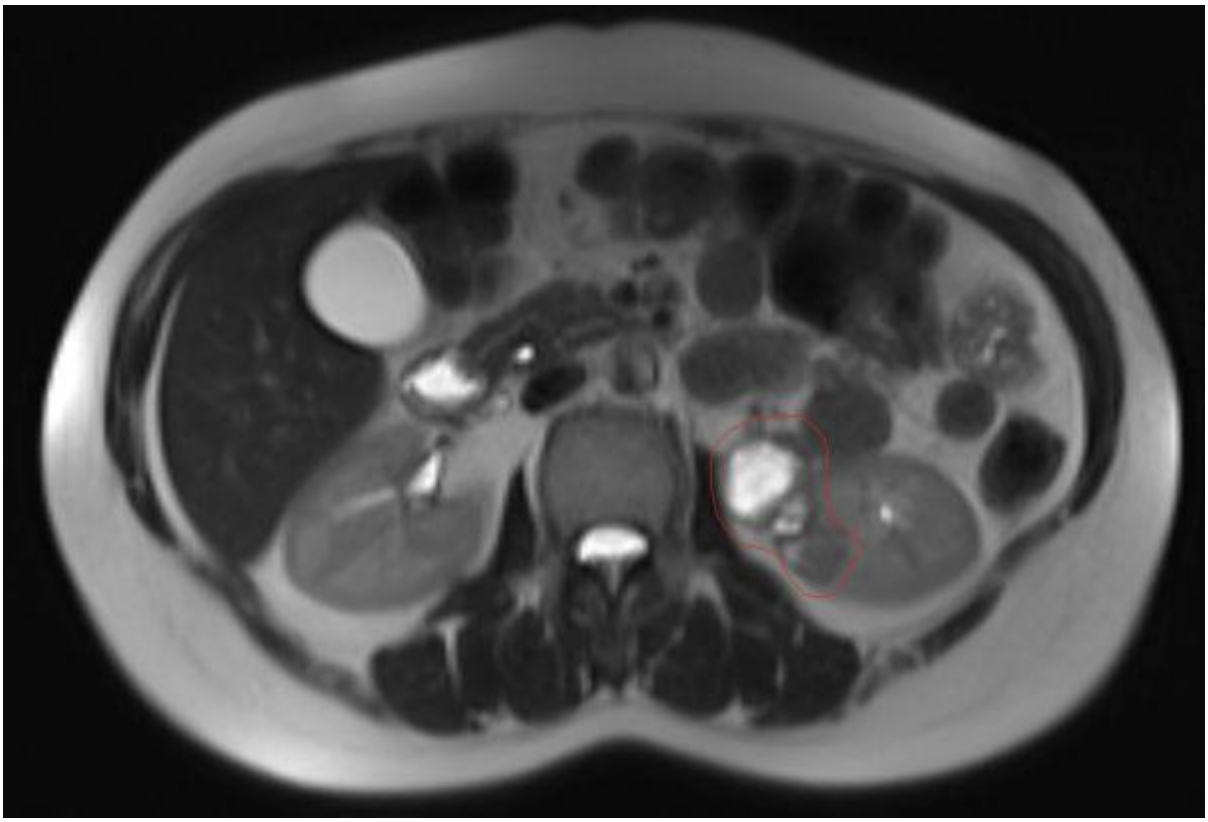

Resim Açıklaması: Tümör hücrelerinde sinaptofizin ile sitoplazmik pozitivite (H&Ex200)

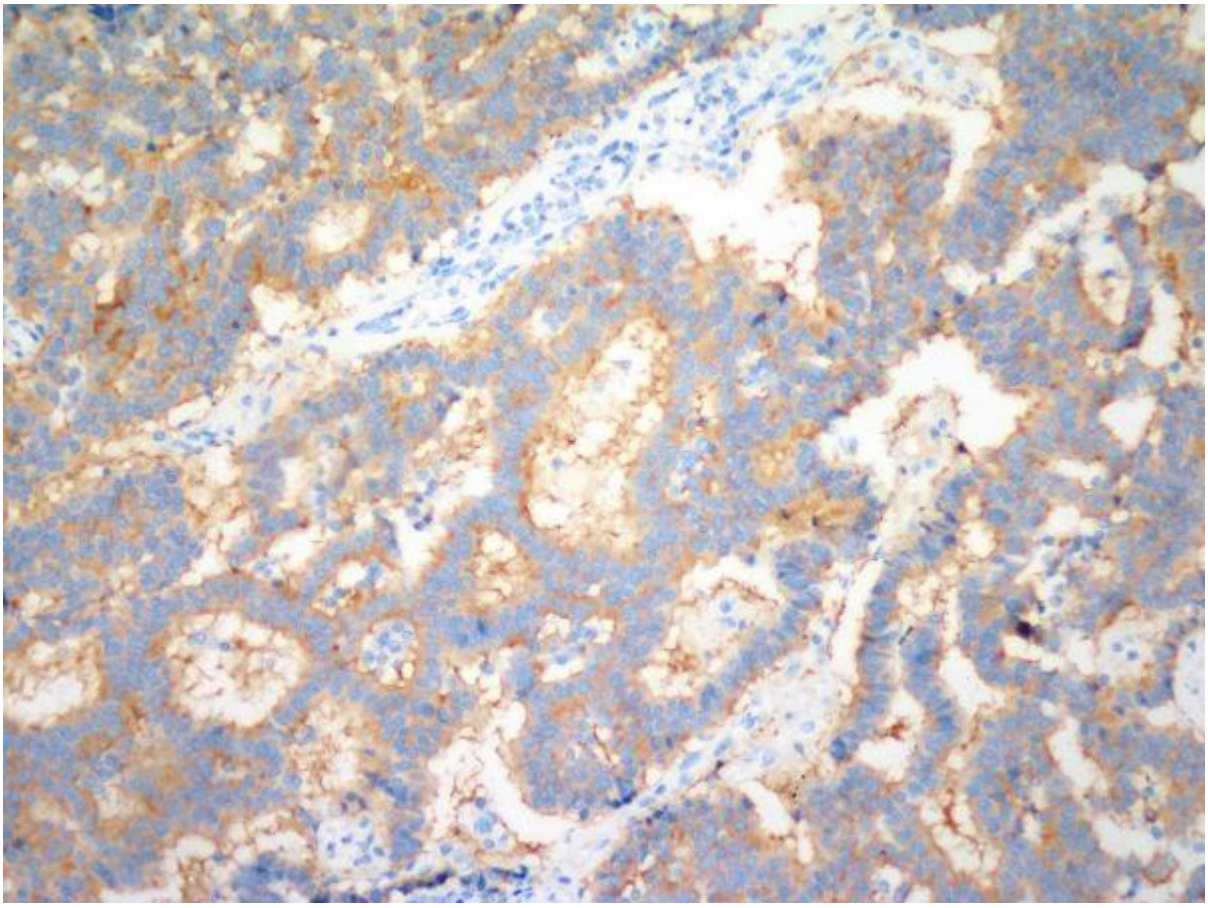

PS-36

RENAL APSE ZEMİNİNDE TESPİT EDİLEN NADİR İKİ RENAL HÜCRELİ KARSİNOM OLGUSU

Salih Bürlukkara[1], Muhammed Cemre Çevrin[1]
[1]Karabük Üniversitesi Tıp Fakültesi Eğitim Ve Araştırma Hastanesi

Bu poster kongre esnasında asılmadı.

PS-37

METABOLİK SENDROMLU HASTALARDA PARSİYEL NEFREKTOMİNİN KREATİN KLİRENSİNE ETKİSİ

Nebil Akdoğan[1], Mutlu Değer[1], Sümeyye Seday Kolkıran[1], İbrahim Atilla Arıdoğan[1], Yıldırım Bayazıt[1], Volkan İzol[1]

[1]Çukurova Üniversitesi Balcalı Hastanesi Üroloji Anabilim Dalı

GİRİŞ

Renal kanserler gelişen görüntüleme hizmetleri ve bu olanaklara ulaşımın kolaylığı nedeniyle henüz küçük boyuttayken insidental tanınabilmektedir. Parsiyel nefrektomi özellikle 4 cm'nin altındaki kanserlerde radikal nefrektomiye eşit oranlarda kanser kontrolü sağlamaktadır. Metabolik sendrom ise insülin direnciyle başlayan abdominal obezite, glukoz intoleransı veya diabetes mellitus, dislipidemi, hipertansiyon ve koroner arter hastalığı (KAH) gibi sistemik bozuklukların birbirine eklendiği ölümcül bir endokrinopatidir. Tanı kriterleri ise hipertansiyon (sistolik kan basıncı >130, diyastolik kan basıncı >85 mmHg veya antihipertansif kullanıyor olmak) dislipidemi (trigliserid düzeyi > 150 mg/dl veya HDL düzeyi erkekte < 40 mg/dl, kadında < 50 mg/dl) abdominal obezite (VKİ > 30 kg/m2 veya bel çevresi: erkeklerde > 94 cm, kadınlarda > 80 cm) bileşenlerinden en az ikisinin olması ile konulmaktadır.

AMAÇ

Literatürde radikal nefrektomi yapılmış metabolik sendromlu hastalarda kbh gelişme oranın daha yüksek olduğu vurgulanmıştır. Bu çalışma; parsiyel nefrektominin BMI 30 üzeri hastalarda, eşlik eden metabolik sendromun (MetS), eşlik etmeyenlere göre böbrek fonksiyonu üzerindeki etkilerini değerlendirmeyi amaçladı.

MATERYAL-METOT

Ekim 2011'den Kasım 2022'ye kadar Çukurova Üniversitesi Balcalı Hastanesi'nde BMI indeksi 30 ve üzeri olan renal kitle nedeni ile parsiyel nefrektomi uygulanan 45 hastanın tıbbi kayıtları retrospektif olarak incelendi. BMI indeksi 30 üzeri olan hastalarda Cockcroft-Gault formülü ile kreatin klirensi preop 1. Hafta ve postop 6. Ay olarak hesaplandı. MetS hastaları belirlendi ve MetS olan ve olmayan olarak iki grup oluşturuldu. İki grup arasında kreatin kliresindeki değişim yüzdeleri arasındaki farklar Roc eğri analizi ile tespit edildi.

BULGULAR

İki grup arasındaki temel özellikler karşılaştırıldı. Ortalama hasta yaşı 55,8 BMI 33.86 (kg/m^2) olarak hesaplandı.MetS olmayan hastalarda kreatin klirensinde ortalama %35,45 azalma görülürken bu değer MetS olan hasta grubunda %49,93 idi.MetS olmayan hasta grubunda ortalama kitle boyutu 3,76 cm MetS olan hasta grubunda ise 3,67 cm'ydi. Tüm hastalarda nefrometri skoru 31 hastada düşük riskli iken 13 hastada orta 1 hastada ise yüksek riskli olarak hesaplandı. Yapılan Roc eğri analizinde kitle boyutu ile metabolik sendrom arasında bir ilişki saptanmadı. (AUC=0,516 p=0,856 %95 GA(0,341-0,691)) Ancak Roc eğri analizinde kreatinin klirensi değişim oranı ile metabolik sendrom arasında bir ilişki saptanmıştır (AUC-EAA=0,679 p=0,041 %95 GA(0,519-0,838))

SONUÇ

MetS'li RCC hastalarında, parsiyel nefrektomi sonrası kreatin kliresinde azalma olasılığı göz önünde bulundurulmalıdır. Böbrek fonksiyonunun rutin olarak izlenmesi vurgulanmalıdır.

Anahtar Kelimeler : Parsiyel Nefrektomi, Kreatin Klirensi, Metabolik Sendrom

Resimler :

Resim Açıklaması: figüre 2

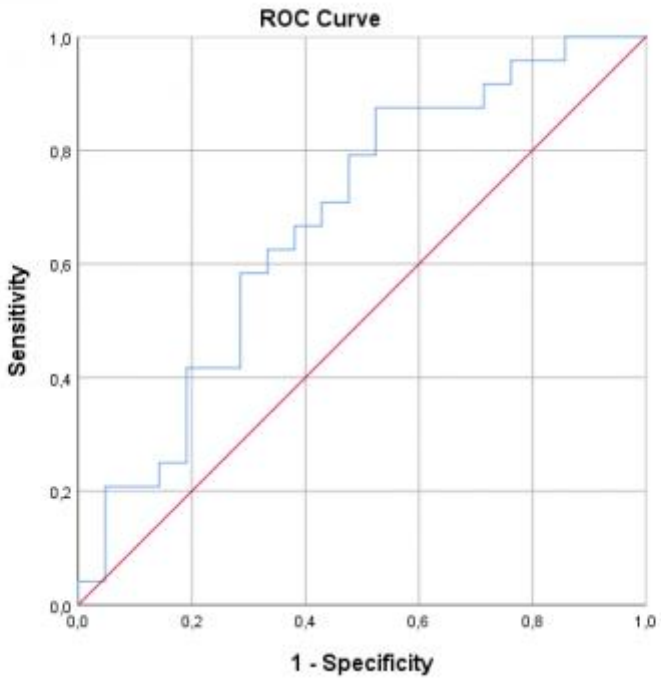

Resim Açıklaması: tablo 1

Tablo 1 Demografik Veriler

	MetS(-) (n)21	MetS(+) (n)24	Tüm Hastalar
Yaş	57,9±2,83	54,08±2,31	55,87±12,1
BMI(kg/m²)	32,5±0,38	34,98±0,8	33,86±3,33
HT			
Var	6(%28,6)	14(%58,3)	20
Yok	15(%71,4)	10(%41,6)	25
Açlık Glukozu(mg/dL)	96,3±1,87	144,4±9,04	121,9±40,6
Trigliserit Düzeyi(mg/dL)	136,29±2,3	190,5±6,3	165,2±36,12
Hdl Düzeyi(mg/dL)	49,1±1,19	41,63±1,5	45,11±7,5
Bel Çevresi(cm)	108,9±4,15	129,1±3	119,67±19,5
Kreatin Klirensi Değişim Yüzdesi	35,45±25,11	49,93±23,61	43,17±25,13
Kitle Boyutu	3,76±0,35	3,67±0,26	3,71±1,44
Nefrometri Skoru			
Düşük	16(%76.2)	15(%63,5)	31
Orta	5(%23,8)	8(%33,3)	13
Yüksek	0	1(%4,2)	1

PS-38

NADİR BİR OLGU SUNUMU: DEV SPERMATİK KORD LİPOSARKOMU

Aykut Uçar[1], Ahmet Varan[1], Çağrı Öktem[1], Ömer Gökhan Doluoğlu[1]
[1]Sbü Ankara Eğitim Ve Araştırma Hastanesi

Bu poster kongre esnasında asılmadı.

PS-39

PROSTAT KANSERİNDE CABAZİTAXEL İLE UYARILAN HÜCRESEL OKSİDATİF HASARIN ARTTIRILMASINDA ÜSNİK ASİTİN ROLÜ

Ceyda Çolakoğlu Bergel [1], Işıl Ezgi Eryılmaz [1], Ebrucan Bulut[1], Rumeysa Balaban [1], Gülşah Çeçener [1], Ünal Egeli [1]

[1]Bursa Uludağ Üniversitesi, Tıp Fakültesi, Tıbbi Biyoloji Anabilim Dalı, Görükle, Nilüfer, Bursa

Cabazitaxel (Cbx), birinci basamak taksan bazlı kemoterapiye dirençli metastatik kastrasyona dirençli prostat kanseri (mKDPK) tedavisinde kullanılan yeni nesil yarı-sentetik bir taksan türevidir. Cbx'in, iyileştirilmiş kimyası sayesinde klasik taksan fonksiyonuna ek olarak mKDPK hücrelerinde diğer taksan türevlerine göre daha fazla oksidatif hasar yarattığı ve böylece pro-oksidan etki yoluyla hücresel disfonksiyona yol açarak apoptozu uyardığı bilinmektedir. Ancak ilacın pro-oksidan etkileri agresif fenotipe sahip mKDPK hücrelerinde düşük kalmakta ve etkinliğinin arttırılması için alternatif seçeneklere ihtiyaç bulunmaktadır. Üsnik asit (UA), pek çok kanser için umut vaat eden antitümöral özelliklere sahip ve kanser hücrelerindeki moleküler hedefleri iyi tanımlanmış olan doğal bir bileşiktir. Mevcut çalışmamızda UA'nın etkileri, ilk kez mKDPK hücrelerinde Cbx ile uyarılan hücresel oksidatif hasarın arttırılabilmesi amacıyla araştırılmıştır. Çalışma kapsamında PC3 mKDPK hücrelerinde Cbx veya UA'nın tek başlarına ve kombinasyon halinde en etkin oldukları doz grupları ve zaman aralığı belirlendikten sonra akış sitometrik yöntem kullanılarak hücrelerde değişen oksidatif stres seviyesi ve ilişkili mitokondriyal hasarın erken belirteci olan mitokondri membran potansiyelindeki değişimler değerlendirilmiştir. Bulgularımız, PC3 hücrelerinde 25 µM UA'nın, 0.5 nM Cbx ile kombin uygulamasının anlamlı sinerjistik sitotoksik etkiye (CI=0.8, p<0.01) sahip olduğunu göstermiştir. Tek başına 0.5 nM Cbx uygulamasında %14.2 olarak belirlenen oksidatif stres (+) PC3 hücre oranının 25 µM UA + 0.5 nM Cbx kombin doz grubunda %23.2'ye (p<0.01) artış gösterdiği belirlenmiştir. Tek başına 0.5 nM Cbx uygulamasında %58.5 olarak belirlenen depolarize mitokondriye sahip PC3 hücre oranı ise, 25 µM UA + 0.5 nM Cbx kombin doz grubunda %66.84 (p<0.01) olarak tespit edilmiştir. Çalışma sonuçlarımız, UA'nın Cbx'in tek başına etkisine kıyasla mKDPK hücrelerinde uyarılan oksidatif stresi ve mitokondri membran depolarizasyonunu istatistiksel olarak anlamlı düzeyde arttırdığını ortaya koymaktadır. Böylece, UA'nın Cbx'in mKDPK hücreleri üzerindeki apoptotik etkinliğinin iyileştirilebilmesine ilişkin olarak ilacın pro-oksidan etkilerine sinerjistik katkı sunabilecek aday bir molekül olduğuna işaret etmektedir.

Anahtar Kelimeler : Metastatik kastrasyona dirençli prostat kanseri, Cabazitaxel, Üsnik asit, oksidatif hasar

PS-40

NADİR BİR OLGU OLARAK PARATESTİKULER DEDİFERANSİYE LİPOSARKOM

Berk Karaca[1], Tansu Değirmenci[1], Yasin Ceylan[1], Taha Çetin[1], Onur Erdemoğlu[1], Bilal Nart[1], Murathan Muratoğlu[1]

[1]S.b.ü Bozyaka Eğitim Ve Araştırma Hastanesi

Giriş

Paratestiküler bölgede çok farklı anatomik yapı bulunur ve embriyolojik kökenleri farklı yapılardan oluşmaları nedeniyle tümör çeşitliliği açısından zengin, ancak nadir tümör gelişen bir bölgedir.(1) Bu bölge epididim, spermatik kord, tunika vajinalis, körelmiş embriyolojik kalıntılar ve yağ,bağ-kas gibi güçlü destek dokuları içermektedir. Paratestiküler kitleler tüm skrotal kitlelerin %2-3'ünü oluşturmaktadır.Ve bu bölgede gelişen tümörlerin malign olma potansiyelleri yüksektir, ancak yine de intratestiküler kitlelere kıyasla bu oran düşüktür.(1)Sarkomlar içerisinde en sık liposarkom görülmekte olup, 6. Ve 7. Dekkadda görülen immatür yağ dokusunda diferansiye olan bir sarkom türüdür.Hastaneye başvurusuda ki en sık şikayet skrotumda ani büyüyen ağrısız sert kitledir. Paratestiküler kitlelerde ilk başvurulan yardımcı tanı yöntemi USG'dir USG solid , kistik gibi özellikleri tanımlamada yardımcı olur.BT ve MRG ile kitlenin lokalizasyonu, çevreyle ilişkisi,evreleme hakkında bilgi verir.(2)Tedavide çevre yumuşak dokuların eksizyonu ile radikal orşiektomi uygulanır. Ek tedavi açısından yeterli kaynak bulunmamaktadır.

Olgu Sunumu

82 yaş erkek hasta 1 aydır olan skrotal şişlik nedenli Genel Cerrahi Polikliniğine başvurdu. Genel Cerrahi Polikliniğinde skrotal usg ve batın, torax ve boyun kontrastlı BT çektirilen hasta tarafımıza yönlendirildi.Fizik muayenesinde sağ skrotumda, testise komşu alanda yaklaşık 20 cm kitlesel lezyon izlenmesi üzerine, hasta interne edildi.Tümör markerları negatif olarak sonuçlandı.Skrotal Doppler USG :Sağ inguinal kanaldan spermatik korda uzanım gösteren, heterojen, nekrotik alanlar barındıran, septal komponente ait vaskülarizasyonu izlenen kitle izlenmiştir. Her iki testis lezyondan ayrı, homojen iç yapıda izlenmiştir. Öncelikle malign mezenkimal tümörler (undiferansiye liposarkom?) düşünülebilir.BT yorumunda 'Sağ skrotumda inguinal kanala uzanım gösteren düşük dansiteli 25x12 cm lezyon ve içerisinde ince kontrastlanan septalar dikkati çekmektedir. Testis kaudale itilmiş görünümdedir. Minimal skrotal sıvı mevcuttur. Paratestiküler multiseptalı kistik neoplazi? Sol testis ve skrotum olağan görünümdedir' şeklinde raporlandı.(Resim1)Kontrastlı boyun BT'sinde herhangi bir patoloji saptanmadı.Kontrastsız toraks BT'sinde ise' Solda 8. kosta lateral kesiminde 6 mm boyutlu noduler sklerotik odak izlenmiş olup malignite kuşkulu olguda tek osseöz lezyon olması nedeniyle met düşünülmemiştir'şeklinde raporlanmıştır.Hastaya sağ radikal orşiektomi yapıldı.Kordun etrafında testise uzanan yaklaşık 25 cm kitle izlendi.Keskin ve künt disseksiyonlarla çevre dokulardan ayrıldı. Testis ve kitle doğurtuldu ve gubernakuluma kadar diseke edildi.Gubernakulum klemplenerek kesildı ve baglandı.Skrotuma dren yerleştirilerek ameliyat sonlandırıldı.(Resim 2)Patoloji sonucu ' Spermatik kord yanında köken almış olduğu düşünülen etrafı zar yapısı ile çevrili büyüğü 21x13x14,5 cm aynı zar yapısı içerisinde 9x6x3 cm boyutlarında 2 adet kitle dediferansiye liposarkom + yaş ile uyumlu bulgular gösteren testis dokusu' olarak sonuçlandı. Yapılan boyamalar ise :CD34 (+),Desmin fokal (+),Ki67 ile proliferatif indeks yaklaşık %7 ,S100 fokal (+) şeklinde idi. Hasta radyoterapi ve adjuvan tedavi açısından değerlendirilmesi için Radyasyon Onkolojisi ve Medikal Onkoloji birimine yönlendirildi.

Tartışma

Paratestiküler kitleler nadir olarak karşımıza çıkmaktadır.Bunların bir çoğu benign karakterde olup çoğunluğu spermatik korddan kaynaklanmaktadır ve en sık lipom olarak karşımıza çıkmaktadır. (3)Liposarkomlar ise paratestiküler sarkomların %7'sini ve genel yumuşak doku sarkomlarının %0.056'sını oluştumaktadır.(4) Liposarkomlar histolojik olarak iyi diferansiye, dediferansiye, miksoid yuvarlak hücreli ve pleomorfik liposarkomolarak 4 gruba ayrılır. Paratestiküler liposarkom olgularının yaklaşık olarak yarısı iyi diferansiyeliposarkomdur.Klinik olarak ağrısız skrotal kitle ile klinik prezente olurlar.Büyüklükleri vakamızda olduğu gibi 25-30 cm'e varabilmektedir.Yayılım genellikle spermatik kordan tunikaya doğrudur.(5) Görüntülemede ise USG, hatta MRG ve BT ile liposarkomu yağ dokusundan, dolayısıyla inguinal herniden ayırt etmek güçtür. Ancak dediferansiasyon alanları arttıkça radyolojik olarak preoperatif tanı koymak daha kolaylaşır.(6) Tedavi yaklaşımları, histopatolojik özelliklerine ve farklılaşmalarına göre değişiklik gösterebilmekle birlikte radikal orşiektomi paratestiküler liposarkomlar için altın standart tedavidir.(7) Bu olguların takipleri hakkında elimizde ki bilgiler kısıtlıdır. 2013 yılında yapılan bir araştırmaya göre lokal nükssüz geçen süre 3 yılda %76 ve 5 yılda %67 olarak saptanmıştır.(8) Literatürde önerildiği üzere bu tip kitleler post operatif mutlaka uzun dönem uzak metastaz ve lokal nüks nedenliyle takip edilmelidirler.(9) Adjuvan ve neoadjuvan kemoterapi konusunda net bir tedavi protokolü mevcut değildir.(10)

Anahtar Kelimeler : Paratestiküler Kitle, Paratestiküler Dediferansiye Liposarkom, Liposarkom

Kaynakça :

1 Sogani PC, Grabstald H, Whitmore WF Jr. Spermatic cord sarcoma in adults. J Urol 1978;120:301-305.
2 Beccia DJ, Krane RJ, Olsson CA, et al. Clinical management of nontesticular intrascrotal tumors. J Urol 1976;116:476-479.
3 Alyousef H1, Osman EM, Gomha MA. Paratesticular liposarcoma: a case report and review of the literature. Case Rep Urol 2013;2013:806289
4 Russo P. Urologic Sarcoma in adults. Memorial SloanKettering Cancer Center experience based on a prospective database Urol Clin North AM 1991; 581-7
5 García Morúa A, Lozano Salinas JF ve ark. Liposarcomaof the spermatic cord: our experience and review of the literature, Actas Urol Esp. 2009;33:811-816.
6 Unlü Y, Huq GE, Ozyalvaçli G, et al. Paratesticular sarcomas: A report of seven cases. Oncol Lett 2015;9:308-312.
7 Vorstman B, Block NL, Politano VA. The management of spermatic cord liposarcomas. J Urol. 1984; 131: 66-9
8 Khandekar MJ, Raut CP, Hornick JL, Wang Q, Alexander BM, Baldini EH. Paratesticular liposarcoma: Unusual patterns of recurrence and importance of margins.Ann Surg Oncol. 2013;20:2148–2155. doi: 10.1245/s10434-013-2963-0.
9 Li Z, Zhou L, Zhao L, Chen P, Liu Y, Ding Y, Sun S, Yang S, Lai Y. Giant paratesticular liposarcoma: A case report and review of the literature. Mol Clin Oncol. 2018 Apr;8(4):613-616. doi: 10.3892/mco.2018.1577. Epub 2018 Feb 15. PMID: 29556392; PMCID: PMC5844082.
10 Abolhasani M, Babashahi M, Shooshtarizadeh T, et al. Med J Islam Repub Iran. 2014;28:10.

Resimler :

Resim Açıklaması: Resim 2 Eksize Edilen Kİtle ve Testis

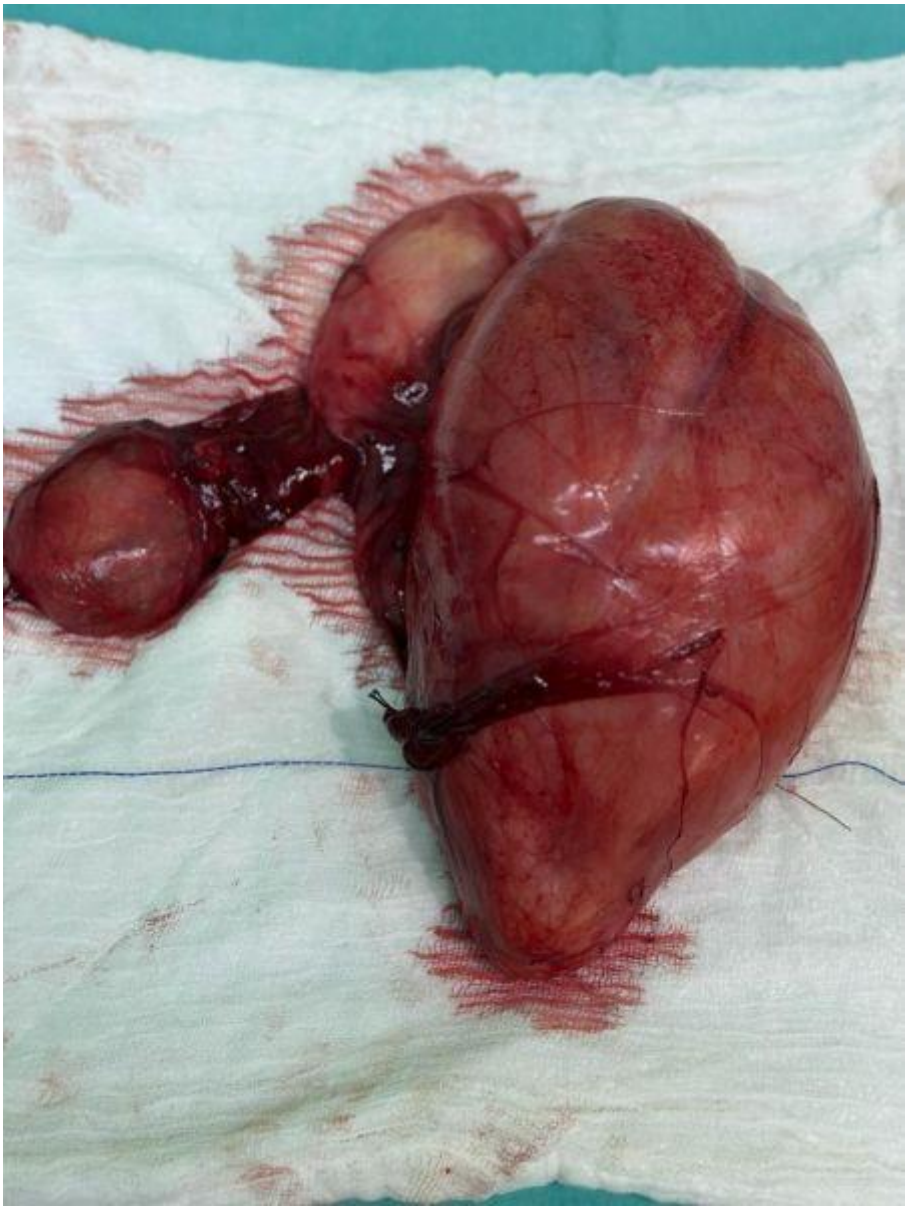

Resim Açıklaması: Resim 1 Kitlenin BT Görüntüsü



PS-41

10 SENELİK RADİKAL İNGUİNAL ORŞİEKTOMİ DENEYİMLERİMİZ, KLİNİK VE HİSTOPATOLOJİK VERİLERİN LİTERATÜR İLE KIYASLANMASI

İsmail Eyüp Dilek[1], Burak Ayvacık[1], Emre Ediz[1], Necati Ekici[1], Yusuf Şenoğlu[1], Dursun Baba[1], Alpaslan Yüksel[1]
[1]Düzce Üniversitesi Tıp Fakültesi, Üroloji Anabilim Dalı, Düzce.

Amaç: Testis tümörleri her yaş grubunda ve farklı klinik tablolar ile başvurabilmektedir,tedaviyle tam kür sağlanabilmektedir. Literatürde Türkiye'de testis kanseri klinik verileri üzerine az sayıda veri olduğu görülmüştür. Bu çalışmada Testis Tümörü ön tanısı ile Radikal İnguinal Orşiektomi (RIOx) yaptığımız hastalar retrospektif olarak incelenip klinik ve histopatolojik veriler kıyaslandı. Bu çalışmada bulgularımızı testis kanserinin histopatolojik dağılımı ve TNM sınıflamasında düşük evre olarak kategorize edilen testis kanserlerinin sayısal analiz ve oranlarını aktarmayı amaçladık.

Yöntem: Ocak 2014-Ağustos 2023 tarihleri arasında Testis tümörü ön tanısı ile RIOx yapılan 36 hastanın skrotal muayene bulguları, tümör marker laboratuvar sonuçları ile patolojik korelasyonları, lenfadenopati varlığı ve patolojik sonuçları kategorize edildi, literatür verileriyle değerlendirildi. Hastaların klinik verileri **Tablo 1** ve **Tablo 2**'de özetlenmiştir.

Bulgular: 10 yıllık süreçte kurumumuzda testis tm ön tanısı ile 36 hastaya RİOx yapıldı. Hastaların yaş aralığı 13 ile 77 (ort:38 y,Median:33 y) arasındaydı. 5 hastanın patolojik sonucu benign (3 atrofik,1 nekrotik, 1 adenomatoid tm)olarak sonuçlandı.31 hastadan 4'ünün patolojisi GHT dışı(lenfoma varyantları) olduğu saptandı (ortalama yaş 70, 61-77 yaş arasında olduğu izlendi). 27 tanesi GHT ve bunlardan 13'ü seminom 14'ü non-seminom olarak raporlandı **(Tablo 1)**

Hastaların tm marker pozitifliğinin değerlendirilmesinde kanser teşhisi konulan tüm hastalarda (31 hastada) LDH yüksek izlendi ve tümör boyutuyla korele olarak arttığı görüldü. BhCG için >5000 mIU/mL, AFP için >1000 nanog/L değerleri referans alındı. Seminom tanılı 13 hastanın yaş ortalaması 37(23-53) olarak hesaplandı. Bu hastaların 6'sında tm marker pozitifliği (5 inde BhCG yüksekliği,1inde AFP yüksekliği) saptandı. Non-seminom tanılı 14 hastanın yaş ortalaması 29(20-55) olarak hesaplandı. Bu hastaların 6'sında tm marker pozitifliği(5 hastada AFP, 1 hastada B-HCG yüksekliği ve bu hastada seminomatöz varyant olduğu görüldü) saptandı ve tümör marker yüksekliği olan hastaların patolojik tanısının Mix germ hücreli tümör olduğu izlendi. Germ hücreli tümör dışındaki patolojilerde(lenfoma varyantları) tümör markerlarının negatif olduğu izlendi. **(Tablo 1)**

Fizik muayeneler sırasında 4 hastada testis palpe edilemedi(atrofik?),6 hastada patolojik bulgu izlenmedi ve 26 hastada skrotal muayenede palpable kitle saptandı. Hastaların batın görüntülemelerinde(BT, MRG, USG) 4 hastada LAP+ ve-veya metastaz olduğu(2 mix germ hücreli tm,1 embriyonel karsinoma,1 diffüz büyük B hücreli lenfoma) izlendi. Orşiketomi yapılan 10 hastanın geçmiş başvurularında çeşitli sebeplerle yapılan ultrasonları incelendiğinde 4 hastanın testisinde mikrolitiazis varlığı belirlendi. 2016 TNM sınıflamasına göre 27 hasta Evre 1 testis kanseri olarak değerlendirildi. Evre 1 olan 27 hastanın 9 unda RIOx sonrasında tümör marker yüksekliği devam ettiği izlendi (Evre 1S). (**Tablo 2)**

Hastaların takip süreleri heterojen olması ve takip süreçleri devam etmesi nedeniyle sağ kalım süreleri yıl olarak hesaplanamadı.

Sonuç: Testis kanseri üroloji pratiğinde sık görülmemekle birlikte erken tespiti ve uygun tedavi protokolleriyle günümüzde yüksek kür oranlarına sahiptir. Verilerimize göre Germ hücreli tümörler daha sık izlenmektedir (27 hasta ,%75). Non-seminomatöz(14 hasta, %38) tümörler seminomlara (13 hasta %37) göre daha sık gözlenmektedir. En sık görülen Non-Seminomatöz histolojik alt tip miks germ hücreli tümördür(9 hasta).

Hastaların takibinde multidisipliner yaklaşım gerektirmektedir. Evre 1 testis kanseri teşhisi konulan hastalarda uygun takip-tedavi protokolleriyle yüksek kür oranları sağlanmaktadır. Üroonkolojik açıdan klinisyenlerin testis kanseri evrelemeleri konusunda güncel literatürü takibi önem arzetmektedir.

Anahtar Kelimeler : Orchiectomy,TESTICULAR NEOPLASMS,Seminoma,RADİKAL ORŞİEKTOMİ,İNGUİNAL ORŞİEKTOMİ,TESTİS KANSERİ

Kaynakça :

Neoplasms of the Testis (in Cambell-Walsh Urology, 11th Edition), (pp.784)
Testis Tümörleri (Temel Üroloji. Dördüncü Baskı Prof. Dr. Kadri Anafarta)(sayfa 820)

Tables :

Tablo 1. Testis Tümör tanılı hastaların demografik, histopatolojik verileri :

	Hasta sayısı (yüzdesi %)	Ortalama yaş(yıl) (min-max)	Medyan Yaş (yıl)	AFP Yüksekliği olan hasta sayısı(>1000 nanog/L)	B-HCG Yüksekliği olan hasta sayısı (>5000 mIU/mL)	LDH yüksekliği (>normalin 1.5 katı)
Toplam	36	38(13-77)	33	6	6	32
Benign Patoloji (3 atrofik,1 nekrotik,1 adenomatoid tm)	5	24(13-42)	22	-	-	1
Malign Patoloji	31	38(20-77)	33	6	6	31
A-)Non-germ Hücreli Tümör (Diffüz Büyük Hücreli B Lenfoma)	4	70(61-77)	71	-	-	4
B-)Germ Hücreli Tümörler (Toplam 27)	27					
B1-)Seminom	13	37(23-53)	37	1	5	13
B2-)Non Seminom Tümörler (Toplam 14)	14					
Mikst Germ Hücreli Tümörler	9	30(20-55)	26	5	1(seminomatöz varyant bileşenli)	9
Teratom	3	27(24-29)	27	-	-	3
Embriyonel Karsinom	2	31(30-31)	31	-	-	2

Tablo 2: Hastaların muayene ,görüntüleme ve klinik derecelerine göre özet bilgileri

	Hasta Sayı ve yüzdesel oranı (%)	Toplam Hasta sayısı (toplam)
Muayene Bulgusu Pozitifliği	26 (%72)	36
Orşiektomi yapılan taraf(sağ/sol/bilateral)	21(%58) /15(%42)/0	36
Görüntülemelerde LAP ve-veya Metastaz varlığı olan Testis ca. hastaları	4 (%13)	31
Klinik geçmişinde USG de mikrolitiyazis varlığı (10 hasta)	4(%40)	10
Evre 1(TNM 2016 ya göre) (Evre 1S 9 hasta)	27(%87)	31
Evre 1S (TNM 2016 ya göre)	9(%29)	31

PS-42

PANKREAS ADENOKARSİNOMUNUN MESANEYE METASTAZI: NADİR BİR OLGUNUN SUNUMU VE LİTERATÜRÜN INCELENMESİ

Yusuf Kadir Topçu[1], Fahri Yavuz İlki[1], Selçuk Buyentemur[1], Selahattin Demir[1]
[1]Sbü Gülhane Eğitim Ve Araştırma Hastanesi

Bu poster kongre esnasında asılmadı.

PS-43

MALIGNANT PERIPHERAL NERVE SHEATH TUMOUR OF RETROPERITONEAL ORIGIN: A RARE CASE REPORT AND A KIDNEY-SPARING MANAGEMENT

Mehmet Eren Akan[1], Sinan Levent Kireççi[1], Abdullah Hızır Yavuzsan[1], İbrahim Halil Baloğlu[1], Cemil Kutsal[1], Taner Hacıosmanoğlu[1], Ali Emre Çekmece[1], Ömer Onur Tantekin[1]
[1]University Of Health Sciences Sisli Hamidiye Etfal Research And Training Hospital

Bu poster kongre esnasında asılmadı.

PS-44

TESTİKÜLER EPİDERMOİD KİST: NADİR BİR OLGU SUNUMU

Türker Soydaş[1], Ahmet Emin Doğan[1], Doruk Demirel[1], Çağrı Akpınar[1]
[1]Ankara Etlik Şehir Hastanesi

Bu poster kongre esnasında asılmadı.

PS-45

KONJENİTAL ADRENAL HİPERPLAZİLİ ERİŞKİN BİR HASTADA TESTİKULAR ADRENAL REST TÜMÖRLERİ

Taylan Tığlı[1], Burak Karabacakoğlu[1], Barış Karademir[1], Deniz Bolat[1]
[1]Tepecik Eğitim Ve Araştırma Hastanesi

Bu poster kongre esnasında asılmadı.

PS-46

NADİR GÖRÜLEN BÖBREK KİTLESİ;MALİGN EPİTELOİD ANJİYOMYOLİPOM

Muhammed Fatih Keleş[1], Rahmi Aslan[1], Kerem Taken[1], Muhammed Kotan[1], Veli Duman[1]
[1]Van Yyü Tıp Fakültesi

Bu poster kongre esnasında asılmadı.

PS-47

NADİR BİR PROSTAT KAYNAKLI TÜMÖR OLGUSU VE PATOLOJİSİ

Arda Tongal[1], Musab Köse[1], Ali Nihat Gökcan[1], Hakan Türk[1]
[1]Uşak Üniversitesi Uşak Eğitim Ve Araştırma Hastanesi

Bu poster kongre esnasında asılmadı.

PS-48

EVRE 2C SEMİNOMDA POST-KEMOTERAPİ REZİDÜEL RETROPERİTONEAL LEZYONLARA RADYOTERAPİNİN YERİ: OLGU SERİSİ

Halil Cumhur Yıldırım[1], Şahin Dikmen[1], Yeliz Gürsoy[1], Fazilet Öner Dinçbaş[1]
[1]İstanbul Üniversitesi-cerrahpaşa Tıp Fakültesi, Radyasyon Onkolojisi Ana Bilim Dalı

AMAÇ:

Evre 2C seminom tanılı hastalarda kemoterapi (KT) sonrası %60-80 hastada retroperitoneal rezidüel kitle saptanmaktadır. 3cm'den küçük lezyonlar genellikle takip edilmekte, 3cm'den büyük ve PET'te belirgin metabolik tutulumu olanlara retroperitoneal lenf nod diseksiyonu (RPLND) ya da daha az oranda radyoterapi (RT) uygulanabilmektedir. Bu olgu serisinde, evre 2C seminom tanısıyla post-KT rezidüel retroperitoneal kitleye RT uygulanmış hastalarda RT etkinliğini değerlendirmek amaçlandı.

GEREÇ VE YÖNTEM:

Kliniğimizde Ocak 2014- Aralık 2022 tarihleri arasında Evre 2C Seminom tanısı ile kemoterapi sonrası retroperitoneal rezidüel lezyona RT uygulanmış 4 hasta retrospektif olarak değerlendirildi.

BULGULAR:

Hastaların medyan yaşı 40 (26-58), medyan takip süresi 16 (12-102) ay idi. Hastaların tümü pür seminom histolojisine sahipti. Hastaların tamamına inguinal orşiektomi sonrası 3-4 kür BEP kemoterapisi uygulandı. İki hastaya grad2 hidroüreteronefroz nedeniyle çift J stent yerleştirildi. KT sonrası retroperitoneal rezidüel tümör boyutu medyan 3.8 (3.2-6.5) cm idi. KT sonrası hastaların AFP, B-HCG, LDH seviyeleri normal sınırlarda bulundu ancak PET görüntülemede metabolik tutulum mevcuttu. Bir hastaya sadece paraaortik üç hastaya paraaortik +ipsilateral pelvik lenfatik alanlara 25 Gy RT uygulandıktan sonra rezidüel kitleye ek doz ile toplam 36 Gy RT uygulandı. Tedaviler yoğunluk ayarlı radyoterapi (IMRT) ya da volumetrik modüle ark radyoterapi (VMAT) tekniği ile uygulandı. Hasta özellikleri Tablo-1'de verilmiştir. Radyoterapi sonrası (3-4ay) PET ile metabolik değerlendirmede iki hastada tam, iki hastada kısmi yanıt gözlendi. Geç dönem (8-9ay) BT ile anatomik değerlendirmede tüm hastalarda tam/tama yakın regresyon gözlendi. Takipte hiçbir hastada nüks ya da uzak metastaz gözlenmedi. Bir yıllık hastalıksız sağkalım ve genel sağkalım %100 olarak saptandı.

SONUÇ:

Bu olgu serisinde Evre 2C seminom tanılı hastalarda kemoterapi sonrası retroperitoneal rezidüel kitleye uygulanan radyoterapinin etkili olabileceği gözlendi. RPLND morbiditesinin fazla olacağı düşünülen nüks riski yüksek hastalarda radyoterapi etkin ve güvenli bir tedavi olarak uygulanabilir.

Anahtar Kelimeler : seminom, retroperitoneal rezidü, paraaortik radyoterapi

Tables :

Tablo 1. Hasta ve tedavi özellikleri

	1. Hasta	2. Hasta	3. Hasta	4. Hasta
Yaş	47	26	32	58
Evre	2C	2C	2C	2C
Yerleşim	Sol	Sağ	Sağ	Sağ
Tm boyutu (cm)	1.4	3	3.8	11.5
Kemoterapi	BEPx3	BEPx3	BEPx3	BEPx4
Retroperitoneal kitle (Pre-KT, cm)	9	13	15	9
Post-KT rezidü (cm)	3.2	3.5	4.2	6.5
Post-KT biyobelirteç	-	-	-	-
Pre-RT PET SUVmax	7.9	3.2	4.8	2.8
Post-RT PET SUVmax	5.2	3.1	2.4	2.3
Post-RT BT (8-9ay)	Tam/Tama yakın regresyon	Tam/Tama yakın regresyon	Tam/Tama yakın regresyon	Tam/Tama yakın regresyon
RT alanı	Paraaortik+sol pelvik	Paraaortik	Paraaortik+Sağ Pelvik	Paraaortik+Sağ Pelvik
Akut GIS yan etki	-	Grad 1 (bulantı-kusma)	Grad 1 (bulantı-kusma)	-
Geç GIS yan etki	-	-	-	-

PS-49

NADİR GÖRÜLEN TESTİS PATOLOJİSİ: TESTİSİN ADENOMATOİD TÜMÖRÜ

Şeref Coşer[1], Halil İbrahim İvelik[1], Gizem Akkaş[1], Mustafa Mehdi Er[1], İbrahim Güven Kartal[1]
[1]Kütahya Sağlık Bilimleri Üniversitesi, Evliya Çelebi Eah

Giriş

Adenomatoid tümörler, erkek ve kadın genital sisteminin nadir görülen iyi huylu tümörleridir ve genellikle erkeklerde paratestiküler dokularda lokalizedir. Paratestiküler kitlelerin yaklaşık %32'sini oluşturan adenomatoid tümörler nadiren intratestiküler olarak karşımıza çıkar. Şu ana kadar 15 intratestiküler adenomatoid tümör vakası tanımlanmıştır. Tipik olarak yaşamın 3. ve 5. dekatları arasında ortaya çıkmaktadırlar. Bu olgu sunumunda, ameliyat öncesi malign tümörden ayırt edilemeyen testis adenomatoid tümörü tanısı alan bir hastanın yönetimi sunulmaktadır.

Olgu sunumu

38 yaşında erkek hasta, 2 haftadır devam eden sağ skrotal ağrı şikayeti ile başvurdu. Travma öyküsü yoktu. Fizik muayenede sağ testisin alt kutbunda ele gelen sertlik tespit edildi. Skrotal Doppler ultrasonografide sağ testisin alt kutbunda, 9x8 mm boyutlarında, iyi sınırlı, hipoekoik halolu, izoekoik, katı bir lezyon görüldü. Testis tümör belirteçleri (AFP, beta-HCG, LDH) normal sınırlardaydı. Skrotumun dış merkezde yapılan manyetik rezonans görüntülemesinde, sağ testisin alt kutbunda testise kaudal olarak uzanan, merkezi kistik-nekrotik görünümlü, çevresi yoğun kontrast tutulumu gösteren, 14x13 mm boyutlarında iyi sınırlı bir lezyon görüldü (1). Şekil 1). Evreleme amacıyla yapılan torakoabdominopelvik bilgisayarlı tomografide metastaz bulgusuna rastlanmadı. Hastaya testis tümörleri hakkında bilgi verildikten sonra sağ radikal inguinal orşiektomi uygulandı. Histopatolojik incelemede testisin alt kutbunda kapsülden 0,5 cm uzaklıkta, ortasında kanama alanı bulunan, çevresi krem-beyaz renkte, nispeten iyi sınırlı 1,5 cm'lik bir lezyon görüldü. Lezyonun seri kesit incelemesinde seminifer tübüller ile rete testis arasında düzensiz sınırlı hücre infiltrasyonu izlendi (Şekil 2A). Stromada farklı nükleollere sahip büyük sitoplazmik, iğ-pomorfik çekirdekler gözlendi ve hücreler hafif atipik özelliklere sahipti. Hücrelerin bir kısmı geniş bir eozinofilik sitoplazmaya sahipken diğerleri geniş bir vakuoler sitoplazmaya sahipti (Şekil 2B). Patolojik tanı sonrasında hastaya takip önerildi. Hastanın 3. ve 6. aydaki poliklinik kontrollerinde herhangi bir sorun tespit edilmedi.

Sonuç

Klinik ve radyolojik görüntülemede görünümlerinin malign testis tümörlerine benzerliği nedeniyle adenomatoid tümörlerin tedavisinde radikal inguinal orşiektomi yaygın olarak uygulanmaktadır. Bununla birlikte, iyi huylu bir tümör şüphesi olan seçilmiş vakalarda, intraoperatif frozen biyopsiye öncelik verilerek, testis koruyucu cerrahi de tedavi seçenekleri arasında değerlendirilebilir. Testis kitlelerinde gereksiz orşiektomiler gerçekleştirilmemesi için iyi bir tümör tümörü ihtimali her zaman akılda tutulmalıdır.

Anahtar Kelimeler : Adenomatoid tümör, testis kitlesi, iyi huylu tümör

Resimler :

Resim Açıklaması: Şekil 1. Tümörün skrotal manyetik rezonans görüntülemesi - Sağ testisin alt kutbunda yer alan iyi tanımlanmış lezyon.

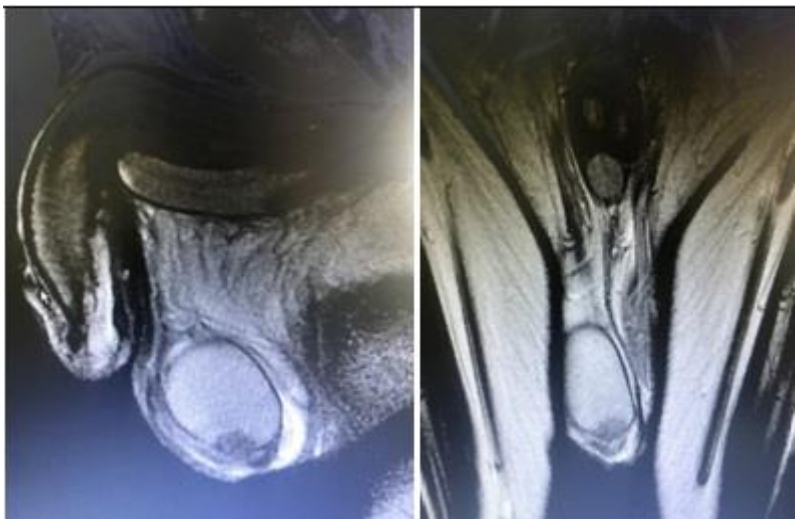

Resim Açıklaması: Figure 2A. Nodular tumoral lesion with a smooth boundary separated from the surrounding testicular tissue (HEX40). Figure 2B. Cells with eosinophilic, spiky cytoplasm, vesicular structure, thin chromatin condensation, punctate nucleoli, and minimal atypia (HEX100). Figure 2C. Calretinin (X100). Figure 2D. Pankeratin (X100).

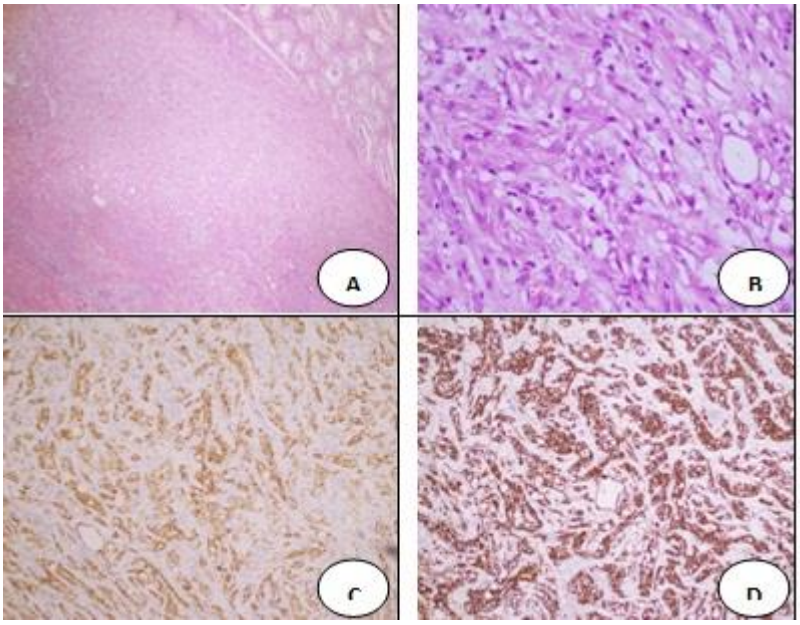

PS-50

SÜKSİNAT DEHİDROGENAZ EKSİKLİĞİ OLAN RENAL HÜCRELİ KARSİNOM: BİR OLGU SUNUMU

Mehmet Akif Doğan[1], Aydemir Asdemir[1], Esat Korğalı[1]
[1]Sivas Cumhuriyet Üniversitesi Tıp Fakültesi Hastanesi

Bu poster kongre esnasında asılmadı.

PS-51

DEDIFFERENTIATED LIPOSARCOMA MIMICKING INVASIVE RENAL CELL CANCER: A CASE REPORT

Mehmet Eren Akan[1], Abdullah Hızır Yavuzsan[1], Ayhan Dalkılınç[1], İbrahim Halil Baloğlu[1], Semih Türk[2]
[1]University Of Health Sciences Sisli Hamidiye Etfal Research And Training Hospital
[2]Edirne Sultan 1. Murat State Hospital

Bu poster kongre esnasında asılmadı.

PS-52

NADİR GÖRÜLEN PRİMERİ BULUNMAYAN METASTATİK RENAL HÜCRELİ KARSİNOM VAKASI

Anıl Keleş[1], Mehmet Fatih Şahin[1], Çağrı Doğan[1], Hacı Murat Akgül[1], Cenk Murat Yazıcı[1]
[1]Tekirdağ Namık Kemal Üniversitesi Hastanesi Üroloji Anabilim Dalı

Böbrek tümörleri, tüm kanserlerin solid organ kanserlerinin %3'ünü oluşturmakta ve son yıllarda görüntüleme yöntemlerindeki gelişmeler sayesinde insidansında artış görülmektedir. Vakaların %20'si tanı anında lokal ileri ve %25'i de metastatik safhadadır. Metastatik hastaların prognozu kötüdür ve 5 yıllık sağkalım %5'ten azdır. Literatürde metastatik RCC ile ilgili pek çok bilgi ve yayın bulunsa da böbrekte primer odak olmaksızın metastatik odaklarla giden vakalar nadirdir. Nadir görülmesi nedeniyle klinik seyri ve tedavi yöntemleri henüz tanımlanmamıştır. Yazımızda, böbreklerde primer odak olmaksızın iliak kemikte, vertebrada ve kostada metastatik odaklar ile seyreden bir renal hücreli karsinom olgusu sunulacaktır.

71 yaşında erkek hasta kliniğimize sağ yan ağrısı ile başvurdu. Hastanın özgeçmişinde sağ böbrekten 2 kez açık taş cerrahisi hikayesi mevcut. Yapılan üriner USGde sağ böbrekte grade 2 hidronefroz izlenmesi üzerine çekilen tüm vücut tomografisinde sağ böbrek lateralde 3 cm kistik oluşum, L1 vertebrada 41x51 mm, sol iliak kemikte 78x64 mm, sakrum sağ alar bölgede 30x39 mm, C5 vertebra seviyesinde 43x35 mm, C7 vertebra seviyesinde 40x26 mm, T2 ve T7 vertebrada milimetrik, T11 vertebrada 125x35 mm boyutta kitle ve sağ 9. lateral kot düzeyinde 32x21 mm metastatik odak olarak düşünülen yumuşak doku dansiteleri görüldü. İliak kemikteki lezyona girişimsel radyoloji tarafından tru-cut biyopsi ve ardından eksizyonel biyopsi yapıldı. Her iki patolojik tanı da berrak hücreli karsinom metastazı ile uyumlu olarak raporlandı. Patolojik incelemede alınan biyopsi materyallerinin immunohistokimyasal incelemesinde CK (-), PANCK (+), Vimentin (+), CD117 (-), CD10 (+), RCC (+), Melan A (-), troglobulin (-), TTF1 (-), İnhibin (-), kromogranin (-), sinaptofizin (-), kalsitonin (-), CD34 (-), S100 (-), TFE3 (-), PAX-8 (-) olarak görüldü. Hastanın çekilen FDG-PET/BT görüntülemesinde bilateral böbreklerde herhangi bir tutulum izlenmedi. Tomografide görülen kemik lezyonlarında görülen FDG aktiviteleri metastatik lezyonlar olarak değerlendirildi.

Hastada primer böbrek lezyonları görülmese de konsey kararı ile hasta metastatik RCC olarak kabul edildi ve tıbbi onkoloji bölümüne refere edilerek Sunitinib tedavisi başlandı. Hastanın takiplerinde Sunitinib tedavisi altında metastazlarda progresyon izlendi ve Nivolumab tedavisine geçildi. Hastanın Nivolumab tedavisi altında progresyonu yavaşlasa da takiplerinde genel durum bozukluğu olması sebebiyle tedaviyi devam ettiremedi ve ilk başvurusundan 14 ay sonra ex oldu.

Vakamız primer böbrek tutulumu olmadan yaygın RCC metastazlarının görülmesi, tek semptomunun yan ağrısı olması sebebi ile farklılık göstermektedir. Vakamızın, bu tarz hastalardaki tedavi yönetiminde ve progresyonu öngörmede literatüre katkıda bulunacağını umuyoruz.

Anahtar Kelimeler : Böbrek Kanseri, Metastaz, Renal Hücreli Karsinom

Resimler :

Resim Açıklaması: a, b) kot metastazının tomografik görünümü, c) vertebral metastazların tomografik görünümü

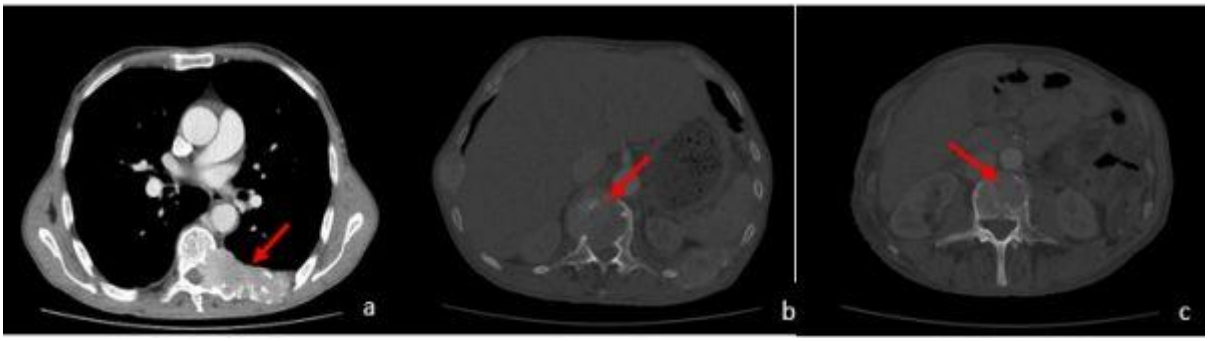

Resim Açıklaması: d) iliak kemikteki metastatik odağın tomografik görünümü, e) sağ böbrekteki kistik oluşum



PS-53

GERM HÜCRELİ TESTİS TÜMÖRÜNÜN NADİR METASTATİK PREZENTASYONU: 4.DİSTAL FALANKS METASTAZI

Eren Erol[1], Muzaffer Tansel Kılınç[2], Harun Uçmak[1], Mehmet Serkan Özkent[2], Ömer Faruk İnce[1], Rifat Tekeli[1], Yunus Emre Göger[1]
[1]Necmettin Erbakan Üniversitesi Meram Tıp Fakültesi
[2]Konya Şehir Hastanesi

Giriş:

Germ hücreli testis tümörleri 15-35 yaş arası erkeklerde en sık görülen solid malignitelerdir (1). Hastaların çoğunda başvuru semptomu ağrısız testiküler kitledir. Bazı ileri evre olgularda akciğer, mediasten veya retroperitoneal metastatik hastalık karşımıza çıkabilmektedir.Yumuşak doku metastazı ise nadir görülen bir durumdur.

Olgumuzda hastanın ilk başvurusu hastanemiz Plastik Cerrahi Kliniği'ne sağ el 4. Parmak distal falanksta kitle nedeni ile olmuştur.Testiküler tümörlerin en sık metastatik yayılımı paraaortik ve iliak lenf nodlarınadır. Bunu mediastinal ve sol supraklaviküler lenf nodları izlemektedir. Hematojen yayılım sıklıkla akciğer, karaciğer, beyin ve kemik metastazına sebep olmaktadır.

Biz de sunumumuzda testis tümörünün nadir görülen metastatik ekstremite tutulumunu paylaşmayı amaçladık.

Olgu Sunumu:

30 yaşında erkek hasta sağ el 4. parmak distal falanksta kitle, nekrotik doku görünümü ve ağrı nedeni ile hastanemiz Plastik Cerrahi Kliniği'ne başvurdu. Hastadan alınan biyopsi materyali germ hücreli tümör raporlanması üzerine hasta tarafımıza yönlendirildi.

Tarafımızca alınan anamnezde hastanın ek bir hastalığı olmadığı ve daha önce herhangi bir operasyon öyküsü olmadığı öğrenildi.Yapılan fizik muayenede sol skrotumda yaklaşık 15 cm testiküler kitle saptandı.Yapılan laboratuvar tetkiklerinde βhCG 3,8 IU/L, AFP 90029880 U/L, LDH 378 U/L olarak raporlandı.Yapılan tarama bilgisayarlı tomorafi (BT)' de sol akciğer bazalde 4 x 5 cm metastazla uyumlu lezyon ve sol bronkovasküler yerleşimli 25 mm lenfadenopati raporlandı. Batın BT görüntülemesinde paraaortik 2 cm lenfadenopati raporlandı. MR tetkiki sonucunda 4. parmak distal falanksta metastatik tümöral lezyon raporlandı.

Yapılan tetkikler ve görüntülemeler sonrasında hastaya sol radikal inguinal orşiektomi ve sağ el 4. parmağa distal falanksta ağrı nedeniyle parmak ampütasyonu yapıldı. Patoloji sonucu her iki spesmende de 'Yolk sac tümör' olarak raporlandı. Sonrasında hastaya 4 kür bleomisin, etoposid, cisplatin (BEP) kemoterapisi uygulandı. Kemoterapi sonrasında hastanın mediastinal metastazı ve lenfadenopatileri kayboldu, βhCGve AFP değeri normale geriledi.

Hasta kemoterapi sonrası 8. ayda Covid-19 enfekiyonu nedeniyle kaybedildi.

SONUÇ

Germ hücreli testis tümöründe ekstremite metastazları tanı anında "ilerlemiş hastalık" olan hastaların yalnızca yaklaşık% 5 civarında görülür ve nadirdir.[2-6]

Olgumuz literatürde parmak metastazının daha önce belirtilmemiş olması nedeniyle genç erkeklerde ekstremite tümörlerinde testis tümörlerinin akılda tutulması gerektiğini vurgulamaktadır.

Anahtar Kelimeler : Ekstremite metastazı, Germ hücreli testis tümörü

Kaynakça :

1.Park, J.S., et al. Recent global trends in testicularcancerincidenceandmortality. Medicine (Baltimore), 2018. 97: e12390.

2)EAU Guidelines. Edn. presented at the EAU Annual Congress Amsterdam 2022. ISBN 978-94-92671-16-5.

3) 1.Albers, P., et al. Guidelines on Testicular Cancer: 2015 Update. Eur Urol, 2015. 68: 1054.

4) Nigam, M., et al. Increasing incidence of testicular cancer in the United States and Europe between 1992 and 2009. World J Urol, 2014.

5)Cheng, L., Albers, P., Berney, D. M., Feldman, D. R., Daugaard, G., Gilligan, T., &Looijenga, L. H. (2018). Testicularcancer. Nature ReviewsDiseasePrimers, 4(1), 1-24.

6)Murcia, J. D. U., Alej, M., Manrique, I. A. V., &Herrera, J. M. S. (2017). Pureyolk sac testiculartumor in an adultpatient: casereport. Oncology&Cancer Case Reports, 3(3), 1-3.

Resimler :

Resim Açıklaması: Kitle görüntüsü



Resim Açıklaması: Radyolojik görüntüleme

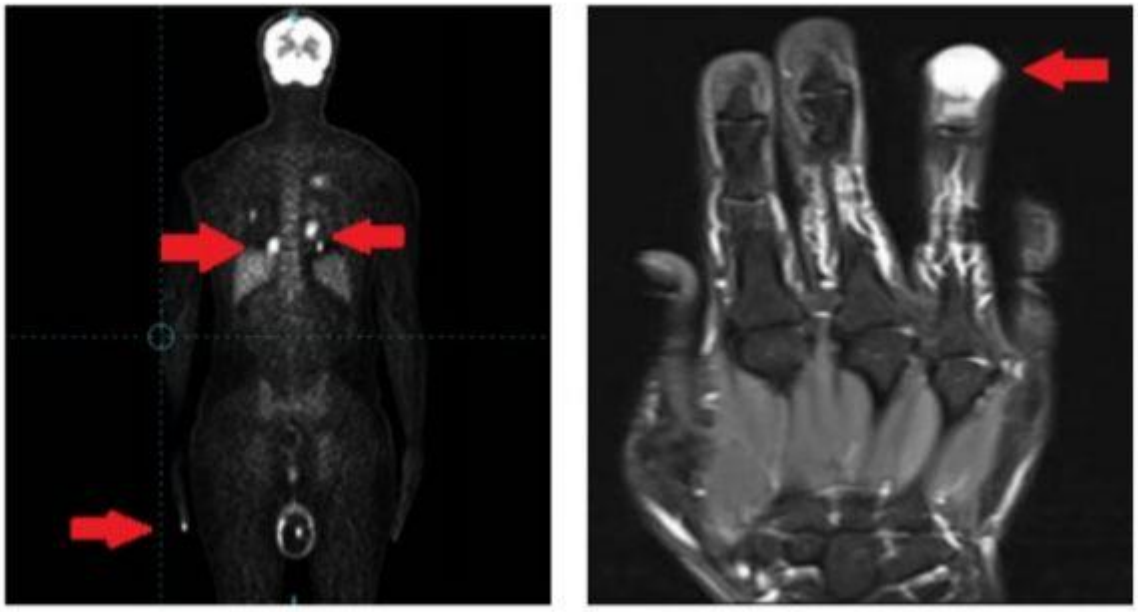

PS-54

METASTATİK MESANE KİTLESİNDE NADİR GÖRÜLEN BİR ORİJİN; PRİMER MEME KANSERİNİN MESANEYE METASTAZI

Alper Ege Sarıkaya[1], Volkan Şen[1], Baran Sevgi[1], Emine Burçin Tuna[2], Ozan Bozkurt[1]
[1]Dokuz Eylül Üniversitesi Tıp Fakültesi Üroloji Anabilim Dalı
[2]Dokuz Eylül Üniversitesi Tıp Fakültesi Patoloji Anabilim Dalı

OLGU SUNUMU

Primeri bilinmeyen metastatik mide andiferansiye karsinomu nedeniyle tetkik edilen 66 yaş kadın hasta, yapılan FDG-PET görüntülemesinde kemik, mide, ve memede FDG tutulumunun yanı sıra mesane sağ lateral duvarda artmış FDG tutulumunun eşlik ettiği kalınlık artışı ve sağ hidroüreteronefroz varlığı nedeniyle tarafımıza yönlendirildi. Öykü ve fizik muayenesinde hematüri, dizüri semptomları olmayan hastanın iki yıldır devam eden urgency, hesitancy, mikst tip inkontinans ve yeni başlayan sağ yan ağrısı şikayeti mevcuttu. İdrar incelemesinde mikroskopik hematüri gözlenmedi ancak mikroskopik proteinüri mevcuttu. Yapılan sistoskopisinde mesane sağ lateral duvarda üreter orifisini içine alan alanda dıştan bası ile uyumlu görünüm ve papiller olmayan ödematöz değişiklikler gözlendi. Tanımlanan alana transüretral rezeksiyon yapıldı ve hastaya sağ üreteral stent takıldı. Patoloji sonucu primer meme tümörü metastazı ile uyumlu andiferansiye adenokarsinom (GCDFP ile diffüz boyanma PR ile fokal boyanma, %95 üzerinde ER ile (+++) boyanma) olarak sonuçlandı. Yapılan fizik muayenesinde sol memede 4 cm çapında kitlesel lezyon saptanan hastanın meme MR görüntülemesinde BI-RADS 5 lezyon saptanması üzerine hastaya tru-cut biyopsi yapıldı. Biyopsi patolojisi derece 2 invaziv lobüler karsinom olarak sonuçlandı. Hastaya doksorubisin, 5 floro-urasil ve siklofosfamid kemoterapisi başlandı. Hastanın üreteral kateteri çıkartıldı ve hastanın takip ve tedavisi devam ediyor.

TARTIŞMA

Meme kanseri kadınlarda en yüksek insidans (2.2 milyon/yıl) ve mortalite (yaklaşık 700 bin / yıl) hızına sahip kanserdir (1). Meme kanseri en sık metastazını akciğer, karaciğer ve kemiklere yapar ancak diğer birçok organ metastazı da bildirilmiştir (2). Başvuru anında meme kanserinin %3-10 kadarı metastatiktir. Ancak mesane metastazı son derece nadir görülen bir durum olup literatürde otopsi verileri dahil 65 vaka bildirilmiştir (3,4). Mesane metastazı genellikle tek metastaz alanı değildir ancak soliter mesane metastazı bildirilen vakalar da mevcuttur (5). Mesane metastazının soliter metastatik odak olmadığı durumlarda beklenen sağkalım 1 ay ile 2 yıl arasındadır (4). Olgumuzda olduğu gibi tanı anında mesane metastazı mevcut olabileceği gibi primer kansere yönelik tedaviden 30 yıl sonra mesaneye metastaz bildirilmiştir (3). Memenin mesaneye metastazı durumunda en sık gözlenen semptom hematüridir, bunun yanında stress veya urge inkontinans, frequency, noktüri ve yan ağrısı da görülebilir (4). Ancak semptom başlangıcı için genellikle metastatik lezyonun mukozal yüzeyi aşmış olması gerekmektedir ve bu durum metastazın geç bulgu vermesine yol açar (4).

Memede en sık invaziv duktal adenokarsinom görülse de mesane metastazını daha sık invaziv lobüler adenokarsinom yapar (3). Son derece nadir görülen bir durum olduğu için akla gelmediği takdirde patolojik olarak mesanenin primer adenokarsinomundan ayrımı güçtür. Hormon pozitifliği ayırıcı tanıda değerlidir ve ER, PR, GATA-3 and GCDFP-15'den oluşan bir panelin boyamada kullanılması ayırıcı tanıda yardımcı olacaktır (6).

SONUÇ

Memenin mesaneye metastazı son derece nadir görülen bir durumdur. Hematüri, işeme semptomları ve obstrüksiyona sekonder yan ağrısı ile kendisini gösterebilir. Patolojik örneğinin detaylı incelenmesi tanının konulması için önemlidir.

Anahtar Kelimeler : Mesane Tümörü, Meme Kanseri,

Kaynakça :

1. Global Cancer Observatory: Cancer Today. Lyon, France: International Agency for Research on Cancer. Available from: https://gco.iarc.fr/today, accessed [02 Aug 2023].
2. Weigelt B, Peterse JL, Van't Veer LJ. Breast cancer metastasis: markers and models. Nat Rev Cancer. 2005 Aug;5(8):591–602.
3. Karjol U, Jonnada P, Cherukuru S, Chandranath A. Bladder Metastasis from Breast Cancer: A Systematic Review. Cureus. 2020;12(3).
4. Sanguedolce F, Landriscina M, Ambrosi A, Tartaglia N, Cianci P, Di Millo M, et al. Bladder Metastases from Breast Cancer: Managing the Unexpected. A Systematic Review. Urol Int. 2018 Aug 1;101(2):125–31.
5. Khan NAJ, Abdallah M, Tirona MT. Hormone Receptor Positive/HER2 Negative Breast Cancer With Isolated Bladder Metastasis: A Rare Case. J Investig Med High Impact Case Reports. 2021;9.
6. Abdel-Razeq R, AlMasri R, Abunasser M, Edaily S, Jaber O, Khader O, et al. Urinary bladder metastasis from primary breast cancer, a rare and challenging diagnosis. A case report and literature review. Ann Med Surg. 2022;76(January):103455.

PS-55

SKUAMÖZ HÜCRELİ BÖBREK KANSERİ :NADİR GÖRÜLEN BİR OLGU SUNUMU

Musa Ekici[1], Mücahit Doğan[1], Cemil Aydın[1], Muhammet İhsan Öztürk[1], Bayram Yılmaz[1], Mustafa Serdar Çağlayan[1], Mehmet Murat Baykam[1]
[1]T.c Hitit Üniversitesi

Böbreğin skuamöz hücreli karsinomu (SCC), son derece Nadir görülen bir neoplazmdır ve tüm böbrek kaynaklı malignitelerin %1'inden azını oluşturur[(1,2)]. Semptomların kademeli olarak başlaması ve radyolojik özelliklerin belirgin olmaması, çoğunlukla tanı ve tedaviyi geciktirmektedir[(3)]. Genellikle non-fonksiyone böbrek nefrektomisi sonrası tanı konulabilmektedir. Hastalığın; Böbrek taşları, radyoterapi, enfeksiyonlar ve ürotelyumun kronik irritasyonu gibi faktörlerle ilişkili olduğu bildirilmektedir. Biz burada, ele gelen kitle ve hematüri şikayeti ile polikliniğe başvuran, yapılan tetkiklerde radyolojik olarak sol renal vende tromboz + Renal hücreli kanser (RCC) ön tanısı ile radikal nefrektomi yapılan ve nihai patolojide az diferensiye skuamöz hücreli kanser tanısı alan hastamızı sunmayı amaçladık.

OLGU:

53 yaşında, erkek hasta sol yan ağrısı, ele gelen kitle ve hematüri şikayeti ile polikliniğimize başvurdu. Öyküsünde 10 yıl önce bilateral taş cerrahisi geçirdiği öğrenildi. Kronik hastalık olarak Hipertansiyonu ve diyabeti mevcut idi. Fizik muayenesinde sol flank bölgede, batın ön duvarına doğru uzanan ele gelen kitle gözlendi. Labratuar tetkiklerinde hiperkalsemisi mevcut idi. Malign hiperkalsemi tanısı ile hastaya zoledronik asit verildi ve kalsiyum değeri normale geriledi. Hastanın kontrastlı troka-abdominal tomografi yorumu; Sol RCC lehine idi. MRI: Sol böbrekte T1 hipo, T2 hiperintens difüz heterojen kontrast tutulumu gösteren, nekrotik alanlar içeren 132x118 mm boyutlu kitle lezyon izlendi (renalcell ca), Sol renal vende intravenöz fuziform tarzda lümeni dolduran yaklaşık 45x18 mm boyutlu trombüs izlendi (sol renal vende tümoral invazyon?) **Resim.1** . Hastaya; Sol Radikal Nefrektomi (sol renal ven trombektomi) + Sol Adrenelektomi+ Sol Hemikolektomi (kolon invazyonu)+ Sol paraaortik Lenf nodu diseksiyonu uygulandı. Hasta postoperatif 6. günde haliyle taburcu edildi. **Patoloji raporu**: Tümör çapı 14 cm, Lenfovasküler invazyon +, Perinöral invazyon +, Nekroz +, Renal pelvis invazyonu +, Renal sinüs yağ doku invazyonu+, Renal vende tümör trombüsü izlendi, Üreter cerrahi sınır intakt, Gerota fasyası invazyonu +,Tümör dışı böbrek parankiminde taşlı atrofik böbrek bulguları izlendi. Paraaortik 2 adet metastatik lenf nodu +,Kolon invazyonu+. Tanı:Malign epitelyal tümör, grade 3, PT4N2 (cap 2022) , ön planda az diferansiye skuamöz hücreli karsinom lehinedir.

SCC tedavisinde hastalık böbrekte lokalize ise radikal nefrektomi tercih edilir. Metastatik hastalıkta ise semptomları kontrol altına almak ve patolojik tanı için Nefrektomi tercih edilebilmektedir. Adjuvan sisplatin bazlı kemoterapi ve palyatif radyoterapi metastatik vakalarda semptomların kontrolü için uygulanabilmektedir, ancak sağ kalım üzerindeki etkisi bilinmemektedir[(3)]. 5 yıllık sağkalım %10'dan az ve ortalama sağkalım 7 ay civarındadır [(4)]. Hastamızı medikal onkoloji kliniğine danıştık, gemcitabine+cisplatin tedavisi başlandı.

Sonuç olarak: Renal pelvisin SCC'si nadir bir tümördür ve sıklıkla afonksiyone böbrek nefrektomisi sonrası tanı konulmaktadır. Uzun süredir böbrek taşı veya enfeksiyon öyküsü ile birlikte non-fonksiyone böbrek tanısı olan vakalar ameliyat öncesi kontrastlı CT ve MRI ile değerlendirilmeli ve renal SCC tanısı akılda bulundurulmalıdır.

Anahtar Kelimeler : Primary renal squamous cell carcinoma , Urothelium, Neoplasms

Kaynakça :

1.)Brits NF, Bulane S, Wadee R. Primary squamous cell carcinoma of the kidney: a case report and review of the literature. Afr J Urol. 2020;26(79). doi:10.1186/s12301-020-00088-9
2.)Palmer CJ, Atty C, Sekosan M, Hollowell CMP, Wille MA. Squamous cell carcinoma of the renal pelvis. Urology. 2014;84(1):8-11. doi:10.1016/j.urology.2013.11.020
3.)Nachiappan M, Litake MM, Paravatraj VG, Sharma N, Narasimhan A. Squamous cell carcinoma of the renal pelvis, a rare site for a commonly known malignancy. J Clin Diagn Res. 2016;10(1):PD04-PD06. doi:10.7860/JCDR/2016/17846.7081
4.)Holmäng S, Johansson SL. Impact of diagnostic and treatment delay on survival in patients with renal pelvic and ureteral cancer. Scand J Urol Nephrol. 2006;40(6):479-484. doi:10.1080/00365590600864093

Resimler :

Resim Açıklaması: Skuamöz hücreli böbrek kanserinin ve sol renal ven tümör trombozunun MR görüntüsü,Kitlenin makroskopik görünümü,mikroskopik görünümü

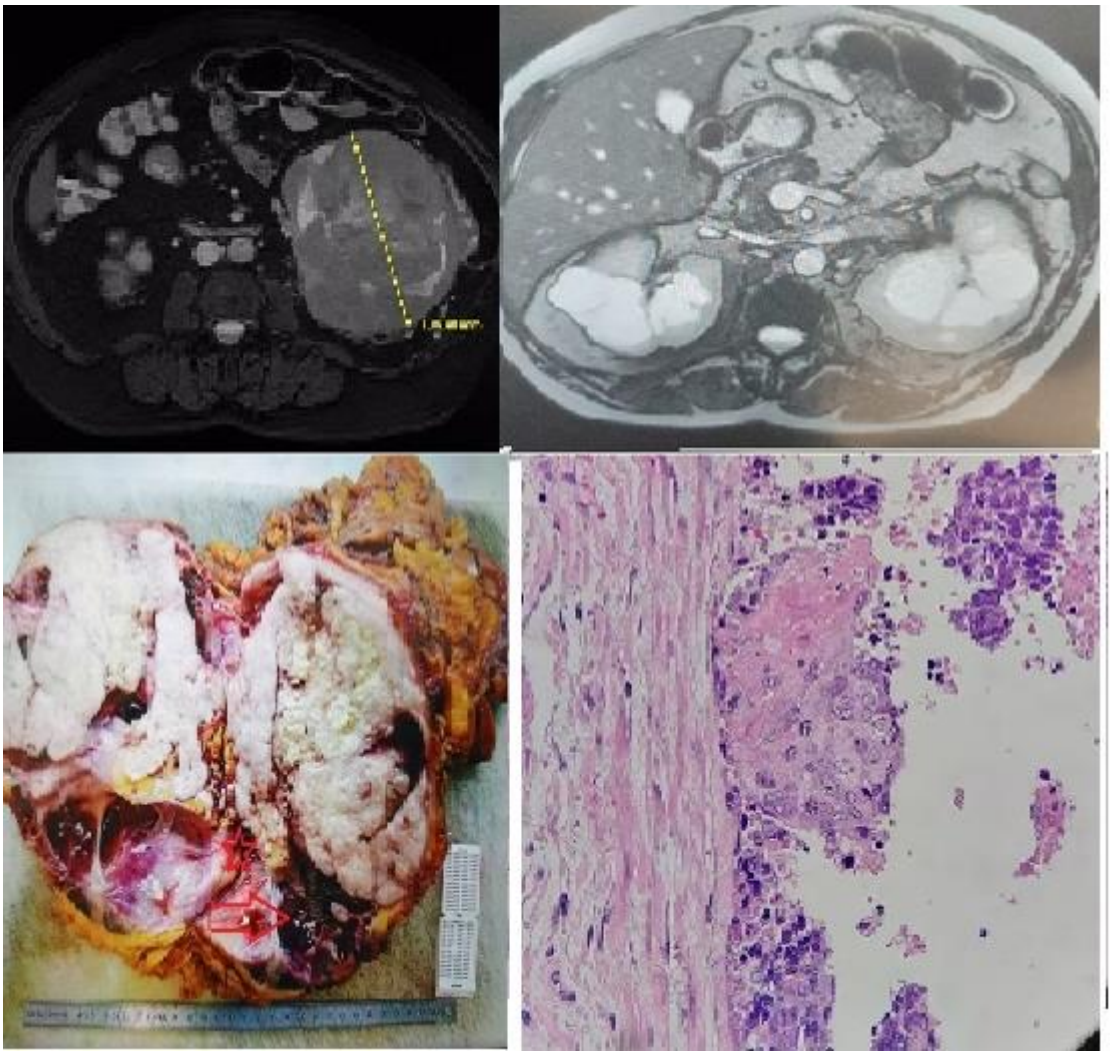

PS-56

PI-RADS SKORLAMA SİSTEMİNİN PROSTAT BİYOPSİSİ SONUCUNDAKİ KÖTÜ PROGNOSTİK FAKTÖRLERLE İLİŞKİSİ

Alper Ege Sarıkaya[1], Volkan Şen[1], Can Sinirsiz[1], Burçin Tuna[2], Kutsal Yörükoğlu[2], Canan Altay[3], Mustafa Seçil[3], Ozan Bozkurt[1], İlhan Çelebi[1]
[1]Dokuz Eylül Üniversitesi Tıp Fakültesi Üroloji Anabilim Dalı
[2]Dokuz Eylül Üniversitesi Tıp Fakültesi Patoloji Anabilim Dalı
[3]Dokuz Eylül Üniversitesi Tıp Fakültesi Radyoloji Anabilim Dalı

Giriş: Prostat biyopsisi ile prostat adenokarsinomunun derecesi ve bunun yanında rekürrens ve prognoz üzerinde etkisi olduğu bilinen intraduktal karsinom (IDK), perinöral invazyon (PNI), atipik küçük asiner proliferasyon (ASAP), yüksek dereceli neoplazi insitu (H-PIN), ekstraprostatik yayılım (EPE), kribriform patern gibi tümörün patolojik özellikleri saptanabilmektedir. Son yıllarda yüksek rezolüsyonlu görüntüleme sisteminin verimliliğinin artması sonucu multiparametrik prostat MR görüntülemelerinde ekstraprostatik yayılımın ve dolayısıyla adjuvan tedavi ihtiyacı ve prognozun biyopsi sonucundan daha iyi değerlendirilebileceğini belirten yayınlar mevcuttur. Çalışmamızda prostat kanseri ön tanısı ile multiparametrik prostat MR çekilen ve biyopsi yapılan hastaların PI-RADS skorları ile tümörün histopatolojik özellikleri arasındaki ilişkiyi inceledik.

Metod: MR görüntülemesi olan ve patoloji sonucu prostat adenokarsinom olarak sonuçlanan 112 hasta çalışmaya dahil edildi. Hastalar PI-RADS 1-2-3 (n=21) ve PI-RADS 4-5 (n=91) olarak iki gruba ayrıldı. İntraduktal karsinom, perinöral invazyon, atipik asiner proliferasyon, yüksek dereceli neoplazi insitu, perinöral invazyon, ekstraprostatik yayılım, kribriform pattern gibi histopatolojik özellikler iki grup arasında incelendi. Ardından bu histopatolojik özelliklerin nodül uzun çapı ile ilişkisi incelendi. Normal dağılıma uymayan nicel verilerin kıyaslanmasında Mann-Whitney U testi, nitel verilerin kıyaslanmasında ise ki-kare testi kullanıldı ve $p<0.05$ değeri istatistiksel anlamlılık olarak kabul edildi.

Bulgular: PI-RADS 1-2-3 ve PI-RADS 4-5 lezyon varlığı ile IDK, EPE, ASAP, H-PIN ve kribriform patern arasında anlamlı ilişki gözlenmezken PNI varlığı ve PI-RADS grupları arasında anlamlı ilişki saptandı ($p=0.032$, Tablo 1). Nodül uzun çapı ile kribriform patern, H-PIN, EPE ve ASAP arasında ilişki gözlenmezken, IDK (medyan 16.5'e 12,6, $p=0,021$)ve PNI (medyan 15'e 12,1, $p=0.024$) ile nodül uzun çapının pozitif korelasyon gösterdiği gözlendi.

Tartışma: Günlük pratikte kullanımının her geçen gün artmasıyla beraber MR görüntüleme, prostat kanserinin T evrelemesi, cerrahi sınır pozitifliğinin ön görülmesi ve ekstrakapsüler yayılım gibi önemli prognostik faktörlerinin saptaması ile ön plana çıkmaktadır (1). Perinöral invazyon ancak patolojik incelemeyle ortaya konulabilmektedir. PNI varlığı peri-prostatik sinir liflerini, lumbosakral pleksusu ve siyatik siniri etkileyebilmekte ve kanser yayılımına yol açabilmektedir (2). Zhang ve arkadaşları oluşturdukları radiomik modelleme ile prostat MR görüntülemesi kullanarak PNI varlığının %94 sensitivite ve %86,5 spesifite ile tahmin edilebileceğini göstermiş ve görüntüleme ile PNI'nin erken evrede tespit edilmesinin hastalığın yönetimine etki edebileceğini savunmuştur(3).

Sonuç: Perinöral invazyon ve IDK gibi rekürrens üzerine etkili kötü prognostik göstergeler MR görüntülemede kendilerine ait ipuçları vermektedir. Doğru radyolojik parametreler ile yüksek sentivite ve spesifitede modalitelerin oluşturulması sayesinde biyopsideki eksik örnekleme sonucu atlanabilecek kötü prognostik göstergelerin tespit edilmesi hastalığın takip ve yönetiminde fayda sağlayacaktır.

Anahtar Kelimeler : Prostat Kanseri, PI-RADS, Perinöral İnvazyon

Kaynakça :

1. Pasoglou V, Larbi A, Collette L, Annet L, Jamar F, Machiels JP, et al. One-step TNM staging of high-risk prostate cancer using magnetic resonance imaging (MRI): toward an upfront simplified “all-in-one” imaging approach? Prostate 2014 May;74(5):469–77.
2. Hébert-Blouin MN, Amrami KK, Myers RP, Hanna AS, Spinner RJ. Adenocarcinoma of the prostate involving the lumbosacral plexus: MRI evidence to support direct perineural spread. Acta Neurochir (Wien) 2010 Sep;152(9):1567–76.
3. Zhang W, Zhang W, Li X, Cao X, Yang G, Zhang H. Predicting Tumor Perineural Invasion Status in High-Grade Prostate Cancer Based on a Clinical–Radiomics Model Incorporating T2-Weighted and Diffusion-Weighted Magnetic Resonance Images. Cancers (Basel) 2023 Jan 1;15(1).

Tables :

Hastaların Radyolojik ve Histopatolojik Özelliklerinin İlişkisi

	PI-RADS 1-2-3	PI-RADS 4-5	P
IDK (+) , %(n)	%0 (0)	%8,8 (8)	0,159
PNI (+) , %(n)	%9,5 (2)	%33 (30)	0,032*
EPE (+) , %(n)	%4,8 (1)	%2,2 (2)	0,512
Kribriform Patern (+), %(n)	%19 (4)	%16,5 (15)	0,778
ASAP (+) , %(n)	%28,6 (6)	%15,4 (14)	0,155
H-PIN (+) , %(n)	%52,4 (11)	%52,7(48)	0,976

PS-57

RADİKAL NEFROÜRETEREKTOMİ SONRASI MESANE REKÜRRENSİ TAHMİNİNE YÖNELİK PATOLOJİ TEMELLİ BİR ANALİZ

Burak Bilir[1], Hasan Can Kuvan[1], Ersan Arda[1], Hakkı Mete Çek[1]
[1]Trakya Üniversitesi Tıp Fakültesi

Giriş: Üst üriner sistem ürotelyal karsinom (ÜÜÜK), hem lokal hem de uzak nüks eğilimine sahip olan karmaşık bir ürolojik malignitedir. Radikal Nefroureterektomi (RNÜ), lokal ÜÜÜK tedavisi için halen kabul edilen altın standart olup, etkilenen böbreği ve üreteri çıkarmayı amaçlamaktadır. RNÜ, olumlu onkolojik sonuçlar sunsa da, mesane rekürrensi, hastaların prognozunu ve yaşam kalitesini olumsuz etkileyen önemli bir endişe kaynağıdır. RNÜ sonrası hastalar, mesane rekürrensini tespit etmek için sistoskopi ile takip edilmektedirler.

Amaç: Bu çalışmada, RNÜ geçiren hastalarda mesane rekürrensi tahmin etmek için T evresi ve histolojik sınıflandırmanın tahmin faktörleri olarak kullanılıp kullanılamayacağını araştırmayı amaçladık.

Yöntem: 2018 ile 2022 yılları arasında RNÜ geçiren 23 hastanın verileri retrospektif olarak analiz edildi. Hastaların patoloji sonuçları değerlendirildi ve ürothelyal karsinom içermeyen 3 hasta çalışma dışı bırakıldı. Geriye kalan 20 hastanın yaşları, vücut kitle indeksi (VKİ), tümör yerleşimi, cerrahi tekniği, patoloji sonuçlarına göre histolojik sınıflandırma, T evresi ve ameliyat sonrası takip sırasında mesane rekürrensi varlığı veya yokluğu kaydedildi. Verilerin istatistiksel analizi için SPSS (sürüm 27.0) programı kullanıldı. Tek değişkenli analizde, nominal veriler için ki-kare testi kullanıldı. $P<0.05$ değeri anlamlı kabul edildi.

Sonuçlar: 20 hastanın verileri Tablo 1'de sunulmaktadır. RNÜ patoloji sonuçlarına göre, Ta olarak rapor edilen hastalar arasında (n=2), birinde mesane rekürrensi saptanırken diğerinde saptanmadı. T1 olarak rapor edilen hastalar arasında (n=3), tümünde mesane rekürrensi tespit edildi. T2 olarak rapor edilen hastalar arasında (n=3), birinde mesane rekürrensi saptanırken ikisinde saptanmadı. T3 olarak rapor edilen hastalar arasında (n=12), sekizinde mesane rekürrensi tespit edildi, dörtünde saptanmadı. Bu fark istatistiksel olarak anlamlı değildi (p=0.627). Ayrıca RNU patoloji sonuçlarına göre, düşük dereceli olarak rapor edilen hastalar arasında (n=5), birinde mesane rekürrensi tespit edilmezken dördünde saptandı. Yüksek dereceli olarak rapor edilen hastalar arasında (n=15), beşinde mesane rekürrensi tespit edilmezken onunda saptandı. Bu fark da istatistiksel olarak anlamlı değildi (p=0.573).

Sonuç ve Tartışma: Bu çalışmada, Radikal Nefroüreterektomi (RNÜ) patolojisinin T evresi ve histolojik sınıflandırma ile mesane rekürrensi tespiti arasında anlamlı bir ilişki bulunamadı. Ancak, 2023 yılında Avrupa Üroloji Derneği (EAU) kılavuzlarına göre, tümör evresi ve histolojik sınıf, mesane rekürrensi tespitinde prognostik faktörler olarak kabul edilmektedir (Kanıt Seviyesi: 3). Kılavuzlardaki sonuçlara ulaşabilmek için daha fazla hasta ve merkezin dahil edildiği bir çalışma tekrarlanabilir.

Anahtar Kelimeler : üst üriner sistem tümörleri,radikal nefroüreterektomi,mesane nüksü,kontol sistoskopi,ürotelyal karsinom

Tables :

Tablo1: Tanımlayıcı Veriler

Yaş±std	65,35±9,15
Kadın	2 (%10)
Erkek	18 (%90)
BKİ±std	26,55±3,64
Açık Cerrahi	11 (%55)
Laparoskopi	9 (%45)
Yerleşim: Pelvis	9 (%45)
Yerleşim: Orta pol	4 (%20)
Yerleşim: Alt Pol	4 (%20)
Yerleşim: Proksimal Üreter	2 (%10)
Yerleşim: Distal Üreter	1 (%5)
Mesane Nüksü Var	14 (%70)
Mesane Nüksü Yok	6 (%30)
Düşük Dereceli Histoloji	5 (%25)
Yüksek Dereceli Histoloji	15 (%75)
pTa	2 (%10)
pT1	3 (%15)
pT2	3 (%15)
pT3	12 (%60)

Tablo2: pT evresine ve histolojik sınıflamaya göre mesane nüksü

	pTa	pT1	pT2	pT3	Toplam	Düşük Dereceli Histoloji	Yüksek Dereceli Histoloji	Toplam
Mesane Nüksü Var	1	0	1	4	6	1	5	6
Mesane Nüksü Yok	1	3	1	8	14	4	10	14
Toplam	2	3	2	12	20	5	15	20

PS-58

MİKRO-TESE SONRASI SAPTANAN İNVAZİV VE İN SİTU GERM HÜCRELİ NEOPLAZİ OLGUSU

Mehmed Emin Kayacan[1], Alper Ege Sarıkaya[1], Volkan Şen[1], Aykut Kefi[1]
[1]Dokuz Eylül Üniversitesi Hastanesi Üroloji Anabilim Dalı

AMAÇ:

İntratübüler germ hücreli neoplazi, invaziv germ hücreli tümörlerle birlikteliğinden dolayı, testiküler germ hücreli malignitelerin öncül lezyonu olarak kabul edilir. Bu olguda infertilite nedeni ile bilateral mikro-TESE yapılan ve patolojisi invaziv ve in situ germ hücreli neoplazi olarak saptanan hastamızı sunmayı amaçladık.

OLGU SUNUMU:

Çocukluk çağında bilateral orşiopeksi öyküsü olan 35 yaşında erkek hasta 2 senedir korunmasız düzenli ilişkiye rağmen çocuk sahibi olamama şikayeti ile tarafımıza başvurdu. Yapılan fizik muayene ve tetkikler sonucunda; sağ testis hipoplazik, skrotum süperiorunda ve olağan kıvamda palpe edildi. Spermiyogramda azospermi gözlenen hastanın hormon profilinde FSH yüksekliği [59 m[IU]/mL(1,9-18,9)] saptandı, LH, Prolaktin ve testosteron normal sınırlardaydı. Hastaya Ağustos 2022'de bilateral mikro-TESE yapıldı. Bilateral testislerden alınan örneklerde sperm gözlenmedi ve patolojiye doku gönderildi. Yapılan patolojik incelemeler sonucunda sağ testisten alınan örneklerde seminifer tubuluslerde mallign germ hücreler ve interstisyel alanlarda da invaziv germ hücreleri saptandı. Tümör markerleri normal seviyelerde olan hastaya Eylül 2022'de sağ radikal orşiektomi yapıldı. Patolojisi mikroinvaziv , in situ germ hücreli neoplazi olarak saptandı. Evreleme tetkiklerinde metastaz saptanmayan hasta takibe alındı.

SONUÇ:

İnfertil hastalar, kriptoorşidizm öyküsü, atrofik testis varlığı, spermatogenez bozukluğu ve yapılan ultrasonda testislerde düzensizlikler varlığında intratubuler germ hücreli neoplazi ihtimali göz önünde bulundurularak kapsamlı araştırılmalıdır. Özellikle TESE yapılan hastalarda olası malignite ihtimali de göz önünde bulundurularak patolojiye de örnek gönderilmelidir.

Anahtar Kelimeler : TESE, İNTRATUBULER GERM HÜCRELİ NEOPLAZİ, TESTİS KANSERİ

Resimler :

Resim Açıklaması: RESİM 1: Hem tubulus içerisinde (germ hücreli neoplazi in situ) ve interstisyel alanda (invazyon) izlenen malign germ hücreleri.

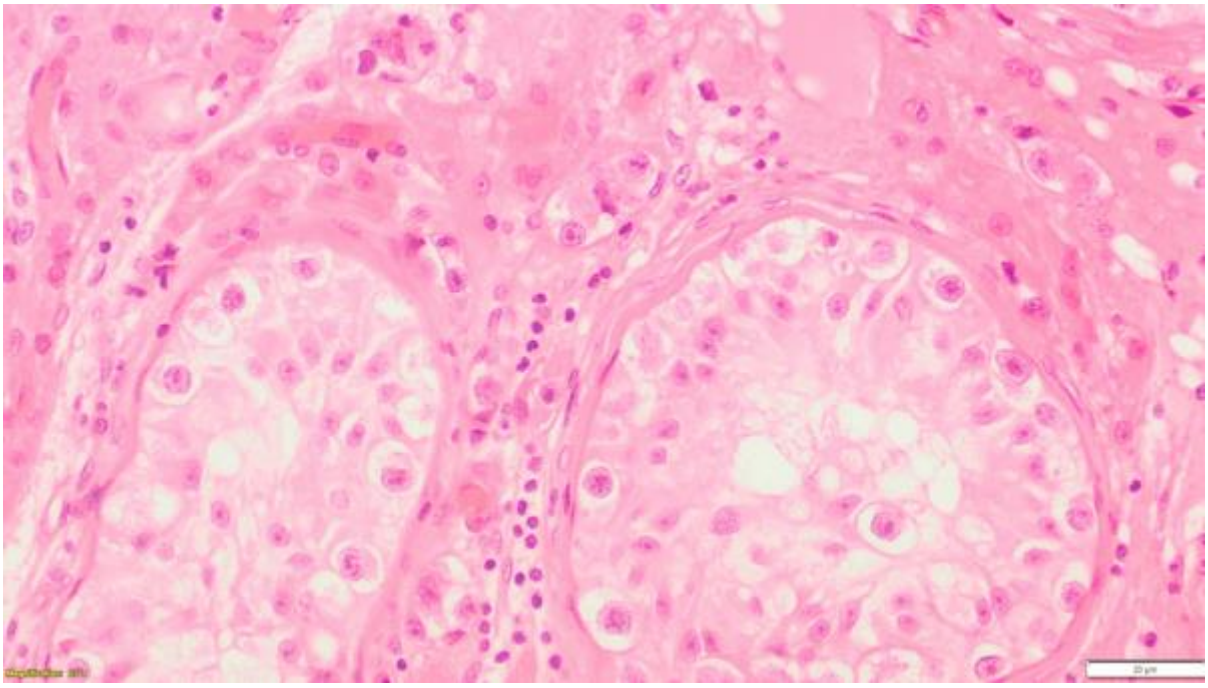

Resim Açıklaması: RESİM 2: Orşiektomi materyalinde sadece mikroskopik odakta germ hücreli neoplazi in situ olduğu izleniyor.

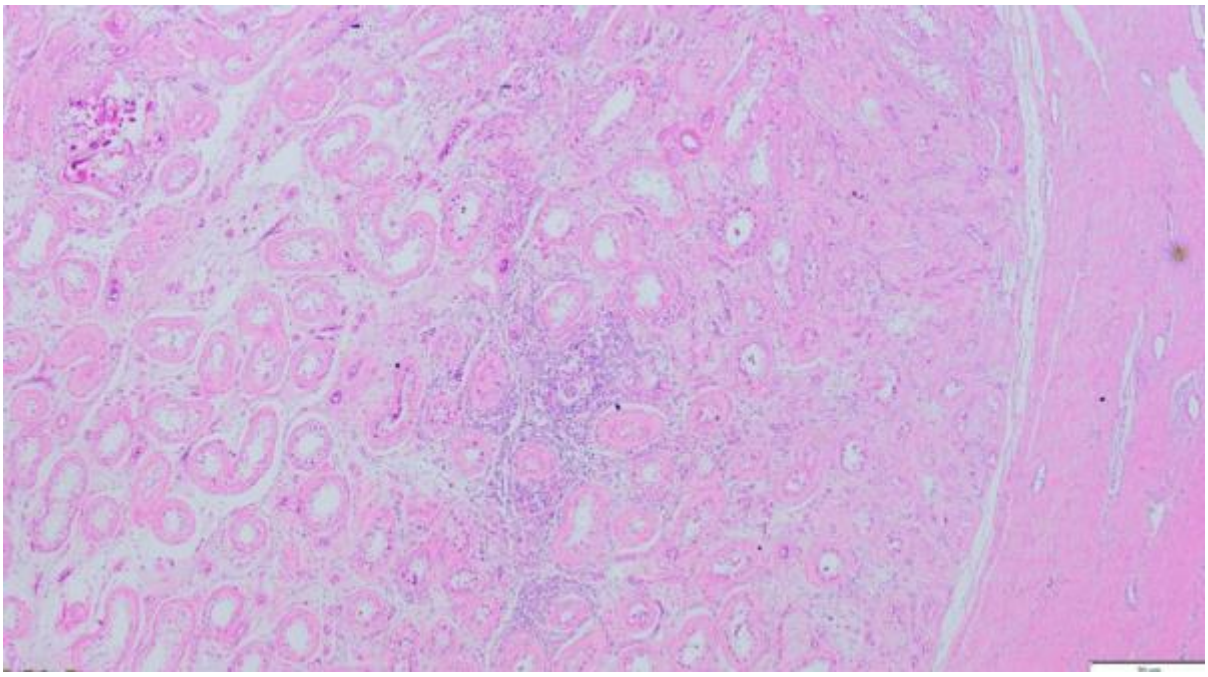

PS-59

OBEZİTE, HT VE SİGARA KULLANIMININ RADİKAL NEFREKTOMİ SONRASI NÜKS İHTİMALİNİ ARTTIRIYOR MU, GÜNCELLENMİŞ VERİLER

Utku Baklacı[1], Muammer Babayiğit[2], Araz Musaev[3], Sümer Baltacı[3], Çağatay Göğüş[3], Kadir Türkölmez[3], Evren Süer[3]
[1]Akçakale Devlet Hastanesi
[2]Aksaray Eğitim Ve Araştırma Hastanesi
[3]Ankara Üniversitesi Tıp Fakültesi

Bu poster kongre esnasında asılmadı.

PS-60

SKROTUMU İNVAZE EDEN DEV TESTİS TÜMÖRÜ , OLGU SUNUMU

Doğucan Nuri Uğur[1], Adem Emrah Coğuplugil[1], Can Sicimli[1], Cihat Özcan[1], Selahattin Bedir[1]
[1]Gülhane Eğitim Ve Araştırma Hastanesi

Bu poster kongre esnasında asılmadı.

PS-61

TESTİSİN NADİR GÖRÜLEN PARATESTİKÜLER LEİOMYOMUNA TESTİS KORUYUCU YAKLAŞIM

Ahmed Ömer Halat[1], Onur Karslı[1]
[1]Kocaeli Şehir Hastanesi Üroloji Kliniği

Bu poster kongre esnasında asılmadı.

PS-62

MESANE KANSERİNDE PERKÜTAN SİSTOSTOMİ MALPRAKTİS Mİ?: OLGU SUNUMU

Okan Yiğit[1], Ali Can Albaz[1], Talha Müezzinoğlu[1]
[1]Manisa Celal Bayar Üniversitesi Tıp Fakültesi Üroloji Ad

Bu poster kongre esnasında asılmadı.

PS-63

SOLİTER BÖBREKLİ HASTADA AYNI SEANSDA PARSİYEL NEFREKTOMİ VE RF (RADİOFREKANS) ABLASYON UYGULANMASI

Ali Can Albaz[1], Murad Mammadzada[1], Talha Müezzinoğlu[1], Oktay Üçer[1], Gökhan Temeltaş[1]
[1]Manisa Celal Bayar Üniversitesi Tıp Fakültesi Üroloji Ad

Bu poster kongre esnasında asılmadı.

PS-64

DEV ÜRETRAL MALİGN MELANOM: NADİR BİR VAKA SUNUMU VE LİTERATÜR TARAMASI

Taner Hacıosmanoğlu[1], İbrahim Halil Baloğlu[1], Semih Türk[2], Kerem Bursalı[1], Mehmet Eren Akan[1], Ayhan Dalkılınç[1]
[1]S.b.ü. Şişli Hamidiye Etfal Eğitim Ve Araştırma Hastanesi
[2]Edirne Sultan 1. Murat Devlet Hastanesi

Bu poster kongre esnasında asılmadı.

PS-65

PROSTAT YATAĞINDAKİ PSMA TUTULUMUN PARAMETRİK VERİLERİNİN KLİNİK ANLAMLILIĞININ VE PROGNOZA KATKISININ DEĞERLENDİRİLMESİ

Jale (zhala) Mammadkhanlı[1], Büşra Özdemir Günay[1], Ezgi Gökdemir[1], Funda Üstün[1]
[1]Trakya Üniversitesi Tıp Fakültesi, Nükleer Tıp Anabilim Dalı, Edirne, Türkiye

Bu poster kongre esnasında asılmadı.

PS-66

ADRENAL BEZDE GANGLİONÖROMA

Muhammed Kotan[1], Muhammed Fatih Keleş[1], Rahmi Aslan[1], Recep Eryılmaz[1], Mazlum Özkan[1]

[1]Van Yyü Tıp Fakültesi Üroloji Kliniği

Giriş:

Ganglionöroma nöral krest hücrelerinden köken alan ve adrenal bezde oldukça nadir görülen bir tümördür. Bu kitleler sıklıkla asemptomatik ve hormonal olarak sessiz seyreden kitlelerdir (1). Günümüz tanı yöntemleriyle, histopatolojik inceleme olmadan feokromasitoma ve nöroblastoma gibi malign nöroendokrin kitlelerden ayırt etmek güçtür. Çoğunlukla ilişkili olmayan bir sebeple yapılan taramalar esnasında insidental olarak rastlanır (2)Otopsi serilerinde %1 ile 8,7 arasında adrenal kitleye rastlamıştır (3). En sık posterior mediasten ve retroperitonda rastlanır (4). Ganglionöromaların %20-30'u adrenal glandda görülür. Tek olarak görülebileceği gibi diğer nöroendokdokrin tümörlerle birlikte görülebilir (4). Güncel yaklaşımda, ganglionöroma tanısı histopatolojik incelemeyle konulur ve bu yöntemle diğer nöral krest tümörlerinden ayrılır.

Olgu Sunumu:

29 yaşında kadın hasta yan ağrısı nedeniyle başvurmuş. Fizik muayene sonrası yapılan batın ultrasonografisinde Sağ böbrek toplayıcı sistemi grade 3-4 dilatedir. Fakat üreterde belirgin dilatasyon saptanmamıştır. Sağ sürrenal gland lojunda 70x50 mm çapında orta yoğunluklu sıvı dansitesinde saha izlenmiştir. Hastada hidronefrozun nedeni araştırılırken sağ sürrenalde bahsedilen lezyon dikkatleri çekmiş. Batın tomografisinde Sağ sürrenal gland lojunda yaklaşık 65x40 mm ebatlarında prekontrast serilerde ortalama 30U dansitesinde geç faz görüntülerinde hafif heterojen kontrastlanma gösteren hipodens lezyon izlenmektedir. Tarif edilen kitle-lezyon anterolateralde 5 mm ebatlı kalsifikasyon içermektedir.Batın manyetik rezonans görüntülemesinde (MRI) Sağ sürrenal gland lojunda yaklaşık 64x31mm ebatlarında T2 ağırlıklı görüntülerde heterojen hiperintens, T1 ağırlıklı görüntülerde hipointens, İV kontrast madde enjeksiyonu sonrası heterojen içerisinde mm kontrast tutan komponentler izlenen kitle lezyon mevcuttur (yağdan fakir adenom?,tm?). (Şekil 1).Hastanın özgeçmişinde hipertansiyon ya da benzeri bir özellik yoktu. Preoperatif endokrinolojik tetkiklerinde 24 saatlik idrarda vanilmandelik asit (VMA), katekolamin, metanefrin ve kortizol seviyeleri normaldi. Ameliyat esnasında sağ surrenal lojda düzgün sınırlı yaklaşık 6,5 cm 'lik kitle eksize edildi. Ayrıca sağ böbrekte damar basısına sekonder upj darlık tespit edildi ve buna yönelik pyeloplasti yapıldı. Histopatolojik tanısı patoloji tarafından adrenal ganglinöroma olarak rapor edildi. Hasta postoperatif takiplerinde endokrinolojiye yönlendirildi. Takiplerinde nüks tespit edilmedi şu an sağlıklı şekilde yaşamına devam etmektedir.

Tartışma:

Ganglionöroma sempatik ganglion ve adrenal glandı da içine alan nöral krest hücrelerinden köken alır. Ganglionörom benign bir tümördür. Sempatik sinir sisteminde görülen tümörler bir spektrum içinde incelenecek olursa nöroblastom spektrumun malign ucundaki tümörleri temsil ederken, ganglionörom da benign ucundaki tümörleri temsil edebilir (4). Kadınlarda erkeklerden daha sık rastlanır. Daha çok 20 yaş öncesi görülür. Daha çok mediasten ve retroperitonda görülür. Adrenal glandda nadiren rastlanır (2). Genellikle klinik olarak semptomları spesifik değildir ve çoğunluğu hormon salgılamaz. Semptomlar daha çok

tümörün büyüklüğü ve yerleşim yerine bağlıdır (3). 17 hastalık bir seride adrenal ganglionöromlar, 11 hastada kontrol esnasında, 2 hastada bel ağrısı nedeniyle yapılan görüntülemelerde ve 4 hastada karın ağrısı, biliyer kolik ve abdominal travma nedeniyle yapılan görüntüleme tetkiklerinde tesbit edilmiş. Bu hastaların hiçbirinde hormon sekresyonuna rastlanmamış (6). Nadiren salgıladığı vazoaktif polipeptidebağlı olarak diyare, hipotansiyon, hipokalemi veya maskulinizasyon görülebilir (4).İnsidental adrenal kitlelerin tedavisinde izlenecek yol bazı faktörlere bağlıdır. Hormonal aktif tümör varlığı adrenalektomi endikasyonudur. Fonksiyonel olmayan adrenal kitlelerde adrenalektomi eğer kitle 6 cm'den büyükse veya BT/MRI için atipik ise yapılır. Dört santimetreden küçük nonfonksiyonel lezyonu olan hastalar 3-4 ay ve 1 yıl sonra BT veya MRI ile kontrol edilir. Fonksiyonel değerlendirme de 12 ve 24. aylarda tekrarlanır (6). 4-6 cm arasındaki nonfonksiyonel lezyonların tedavisi tartışmalıdır. Eğer görünüm adenomu destekliyorsa izlem mantıklı bir alternatif olarak görülmekte ise de birçok merkez 4-5 cm'den büyük lezyonlara adrenelektomi yapılmaktadır (6,7). Adrenal gangliomöromlar için ilk tedavi seçeneği cerrahi tedavidir (8). Biz de tedavimizde sağ sürrenalektomi yaptık. Sonuç olarak adrenal ganglionörom nadir bir tümördür ve ancak adrenal kitlelerde akılda tutulması gereken bir tümördür.

Anahtar Kelimeler : GANGLİONÖROMA,ADRENAL KİTLE,İNSİDANTELOMA

Kaynakça :

1)Erem C, Ucuncu O, Nuhoğlu I, et al. Adrenal ganglioneuroma: report of a new case. Endocrine. 2009 Jun; 293-6
2)Sucandy I, Akmal YM, Sheldon DGN. Ganglioneuroma of the adrenal gland and retroperitoneum: A case report. 2011Jul; 3(7): 336-8
3)Singh PK, Bunch HN. Adrenal incidentelioma:evaluation and management. J Clin pathol 2008; 61: 1168-73.
4)Tataroğlu C, Kaçar Döger F, Çetin Z, et al. Lenf nodu metastazı yapan bir adrenal gagnglionörom: Olgu sunumu. ADÜ Tıp Fakültesi Dergisi 2009; 10(3):47-9
5)Kılıçlı F, Acıbucu F, Sebila Dökmetaş H, et al. Adrenal ganglionöroma: Case report. Türk Jem 2011; 15: 74-6.
6)Thompson GB, Young WF Jr. Adrenal incidentaloma. Jurr Opin Oncol 2003; 15: 84-90.
7)Brunt LM, Moley J. İn: Hipofiz ve adrenal bezler. Sabiston textbook of surgery. 2010; 1059-60.
8)Shi BB, Li HZ, Chen C, et al. Differantial diagnosis and laparoscopic treatment of adrenal pheochromocytoma and ganglioneuroma. Chin Med J 2009; 122: 1790-3.

Resimler :

Resim Açıklaması: ŞEKİL 1: KİTLENİN MRI GÖRÜNTÜSÜ

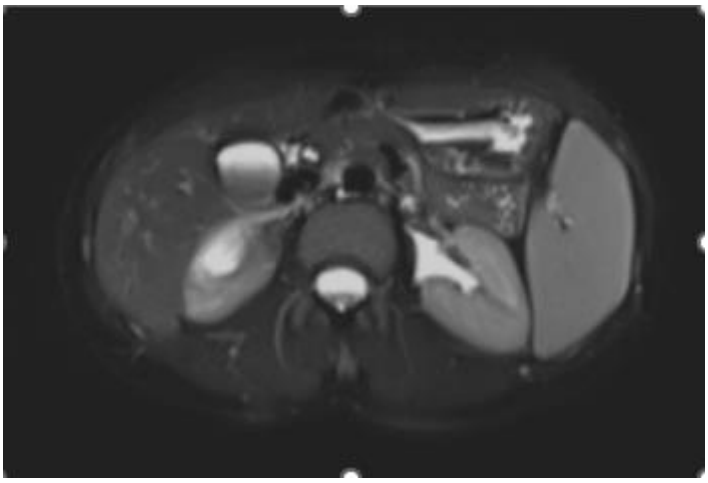

PS-67

ATİPİK İNGUİNAL KİTLE OLGUSU: METASTATİK KOLON ADENOKARSİNOM İNGUİNAL KANAL İMPLANTI İLE İNMEMİŞ TESTİS BİRLİKTELİĞİ

Alpaslan Yavuz [1], Gizem Karagöl[1], Erdinç Hakan İnal[1], Cihan Özbudak[1], Cemre Can Çayırcı[1]
[1]Antalya Eğitim Ve Araştırma Hastanesi Radyoloji Anabilim Dalı

Batın içi metastatik implantlar malin metastatik kitlelerde, özellikle ovarian veya kolonik malignitelerde, sık karşılaşılan bir antite olup özellikle derin pelvik alan ve periton inferior kesimlerinde yumuşak doku kitleleri olarak karşımıza çıkarlar. Biz bu sunumda metastatik kolonik adenokarsinom olgusunda sol inguinal kalanda yer alan ve inmemiş testis ile birliktelik gösteren inguinal implant olgusunu sunmayı amaçladık.

Miadında doğumlarda %3,5-5,8 oranında rastlanan İnmemiş testis çocukluk döneminde sık görülen kongenital ürolojik anomalilerden biridir (1,2). İnmemiş testiste malignite gelişme riski normal testise göre relatif olarak 40 kat artmıştır (3). Dolayısıyla inmemiş testis olgularında inguinal kitlelerin ayırıcı tanısında testis malin tümörleri ekarte edilmelidir. Diğer yandan inmemiş testis mevcudiyeti olan hastalarda ve özellikle over ya da kolon kaynaklı metastatik başka bir primer kitle var ise inguinal kanal ile abdominal kavitenin potansiyel bağlantısı göz önüne alındığında inguinal kitlelerin ayırıcı tanısında implantasyonlar da akılda tutulmalıdır.

Bu sunumda 63 yaşındaki metastatik kolon adenokarsinom tanısı almış erkek hastada sol inguinal alanda kitle saptanmış ve gerek bilgisayarlı tomografi gerek se PET BT ile implantasyon tanısı almış yumuşak doku dansitesindeki kitle ile beraberlik gösteren inmemiş testise ait görünümün radyolojik bulguları paylaşılmıştır. Sol inguinal alanda şişlik tarifleyen hastaya yapılan Doppler ultrasonografi tetkikinde, bu alanda atrofik testis dokusu ile komşuluk gösteren yaklaşık 68 x 26 mm boyutlu, lobule konturlu, içerisinde vasküler Doppler sinyalleri barındıran kitle lezyonu saptanmıştır (Resim 1A, Resim 1B). Çekilen iv kontrast uygulamalı abdominal bilgisayarlı tomografi ve manyetik rezonans tomografi tetkiki sonucunda yine sol inguinal alanda kontrast tutan, heterojen yumuşak doku dansitesinde, benzer boyutlarda kontrast tutan kitle lezyonu saptanmıştır (Resim 1C, 1D). İleri tetkik olarak planlanan PET BT görüntülerde ise sol inguinal tariflenen kitlesel lezyonda batın içerisinde ve karaciğerde izlenen metastatik kitleler ve implantlara (Resim 1E) benzer şekilde FDG aktivitesi olduğu saptanmış olup (Resim 1F) lezyon inguinal metastatik implant olarak kabul edilmiştir. Hastaya ait radyolojik bulgular **Resim 1**'de özetlenmiş olup hastada nihai tanı sol inguinal inmemiş testise eşlik eden metastatik kolon karsinom inguinal implantı olarak kararlaştırılmıştır.

Literatürde özellikle inguinal hernilere eşlik edebilen metastatik implantlar ile nadir de olsa karşılaşılabileceği bildirilmiş olup (4) periton tümörlerinin peritonel metastaz ve fıtık kesesine/inguinal kanala yerleşme olasılığı teorik olarak mümkündür. Literatür incelemesi, mukinoz adenokarsinomun periton boşluğuna yerleşiminin nadir olduğunu göstermektedir (5), ve inguinal fıtık onarımı sırasında inguinal fıtık kesesinde malign tümörün görülmesi de nadirdir (6). İnguinal fıtık hastaları değişen nedenlerle tıbbi yardım aramayabilirler ve fıtık kesesi içeriği, kolorektal kanser gibi malin şekilde dönüşebilir. Sertoli-Leydig hücre tümörü gibi fıtık kesesindeki primer tümörler ve periton tümörlerinin inguinal fıtık kesesine metastazı ara sıra bildirilir (7-8). Bu metastatik tümörler çoğunlukla kolon, yumurtalık, apandiks, prostat ve safra kesesinden kaynaklanır (9). Ancak, mevcut vakada olduğu gibi musinoz adenokarsinomun fıtık kesesine yerleşimi daha önce bildirilmemiştir. Ancak bizim sunumumuzda literatürdeki bilgilerin aksine belirgin bir fıtık kesesi saptanamamış olup mevcut kitlesel lezyonun muhtemel radyolojik olarak saptanmamış potansiyel bir abdominal

kavite-inguinal kanal anatomik bağlantısından bu alana gelmiş implanta sekonder olduğu düşünülmektedir.

Sonuç olarak özellikle metastatik ovarian, kolonik veya apendiks orijinli kitle lezyonu saptanan ve batın içi implantlar ile progresyon gösteren malignite olgularında tabloya eşlik eden inguinal kitlelerde metastatik inguinal implant ayırıcı tanıda düşünülmelidir. Ayrıca olgu sunumumuzdaki hastamızda mevcut metastatik inguinal kitle komşuluğunda izlenen inmemiş testis ile uyumlu atrofik testiküler yapı söz konusu sunumu çok daha nadir bir olgu olarak şekillendirmekte olup literatürde benzer bir olguya rastlanmamıştır.

Anahtar Kelimeler : undescended testes, metastasis, inguinal canal

Kaynakça :

1. McAninch JW. Disorders of the testis, scrotum and spermatic cord. In: Tanagho E A, - McAninch JW. Smith's general Urology. mcGraw-Hill 15th ed. Int,ed 2000: 684-698.
2. DCruz A J, Das K.Undesending testes. The Indian Jornal of Pediatrics, 2004;71:1111-1115.
3. Farrer JH, Walker AH, Rajfer J. Manegement of the postpubertal cryptorchid testis: a statistical review. J. Urol. 1985; 134; 1071-76.
4. Men S, Xue W, Yu W, Liu Y, Liu H, Zhang S, Liu B, Wu W, Yang C. Implantation of metastatic mucinous adenocarcinoma in the hernial sac: a case report. Int J Clin Exp Med. 2015 Apr 15;8(4):6349-51. PMID: 26131255; PMCID: PMC4484023.
5. Yu KR, Shen ZD. Peritoneal mucinous adenocarcinoma: report of one case. Zhejiang Medicine. 1985;7:50.
6. Kouraklis G, Kouskos E, Glinavou A, Raftopoulos J, Karatzas G. Perforated carcinoma of the sigmoid colon in an incarcerated inguinal hernia: report of a case. Surg Today. 2003;33:708.
7. Zhu DM, Zheng SX, Shen N. Implantation of colonic adenocarcinoma into the hernial sac: a report of two cases. Abdominal Surgery. 1989:66.
8. Li SQ. Incidental discovery of a metastatic cancer during repair of inguinal hernia. Foreign Medicine (Cancer)

Resimler :

Resim Açıklaması: Resim 1: Sol inguinal kanalda saptanan metastatik implant ve eşlik eden inmemiş atrofik testise ait (A) ultrasonogfrafi, (B) Doppler ultrasonografi, (C) Bilgisayarlı Tomografi, (D) Manyetik Rezonans yağ baskılı T1A görüntüleme ve (F) PET CT görüntüleri; (E) Karaciğerde PET BT de saptanan benzer görünüm özelliklerine sahip metastatik karaciğer kitleleri.

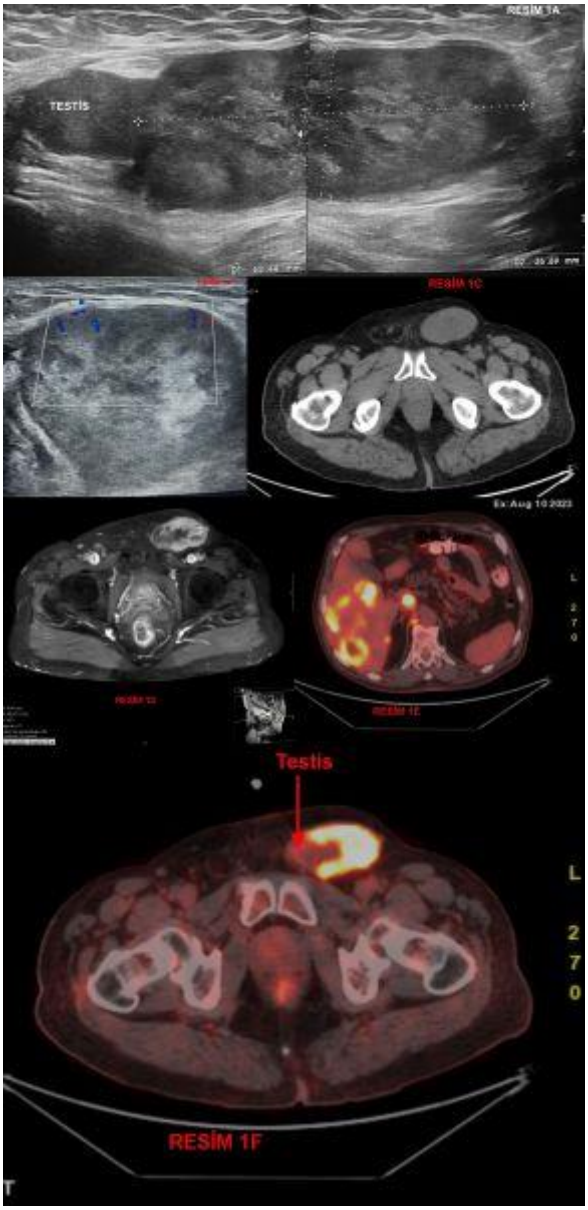

PS-68

PROSTAT KANSERİ HASTASINDA SENKRON BİLATERAL BÖBREK TÜMÖRÜ : OLGU SUNUMU

Anıl Gençoğlu[1], Osman Umur Başaran[1], Talha Müezzinoğlu[1]
[1]Manisa Celal Bayar Üniversitesi

Bu poster kongre esnasında asılmadı.

PS-69

KONTRALATERAL BÖBREĞE METASENKRON METASTATİK RENAL HÜCRELİ KANSER: OLGU SUNUMU

Yunus Emre Genç[1], Murat Kars[1], Muhammed Hasan Toper[2], Tarık Emre Şener[1], Murat Sarı[3], Canan Cimşit[4], Haydar Kamil Çam[1]
[1]Marmara Üniversitesi Tıp Fakültesi Üroloji Anabilim Dalı
[2]Marmara Üniversitesi Tıp Fakültesi Tıbbi Patoloji Anabilim Dalı
[3]Marmara Üniversitesi Tıp Fakültesi Dahiliye Anabilim Dalı, Medikal Onkoloji Bilim Dalı
[4]Marmara Üniversitesi Tıp Fakültesi Radyoloji Anabilim Dalı

GİRİŞ

Renal hücreli karsinomda (RCC) kontralateral böbreğe metastaz nadirdir. Yaklaşık 40.000 RCC hastasının değerlendirildiği bir meta-analizde kontralateral böbrekte metasenkron tümör gelişen hasta insidansı %0,4 olarak raporlanmıştır. Bu riskin ilk 5 yıl içerisinde en yüksek olduğu bilinmekte, 5 yıldan sonra metasenkron tümör gelişen hastalar tüm metasenkron RCC hastalarının yaklaşık üçte birini oluşturmaktadır. Bu tümörlerin yarısı tek bir odak olarak saptanmışken, diğer yarısının multifokal tümörler olduğu saptanmıştır.

Bu hasta grubunun senkron tümörlere göre daha yavaş seyirli bir hastalık olması ve sıklıkla hastaların tanı-tedavi süresinin yeni tanı alan hastalara göre daha kısa olması nedeniyle prognozlarının daha iyi olduğu düşünülmektedir.

Bu olgu sunumu ile literatürden diğer hastalardan farklı olarak 5 yıl gibi uzun bir süre sonrası kontralateral böbrekte metastaz gelişen bir hasta sunulması amaçlanmıştır. Olgumuzda daha önce dış merkezde sol radikal nefrektomi yapılan ve takibinin 5. yılında kontralateral böbreğinde multifokal renal hücreli karsinom saptanan 56 yaşında bir kadın hasta sunulmaktadır.

OLGU

2018 yılında kreatinin değeri 0,8 iken dış merkezde 8 cm'lik tek odaklı sol böbrek kitlesine açık sol radikal nefrektomi yapılmış olup patolojisi pT2, berrak hücreli renal hücreli karsinom olarak raporlanmıştır. Patoloji raporunda kitlenin unifokal ve Fuhrman grade 3 olduğu, ayrıca cerrahi sınırların intakt olduğu belirtilmiştir. Aynı dönemde evreleme amacı ile yapılan görüntülemelerde metastaz bulgusu izlenmemiştir.

Adjuvan herhangi bir tedavi almayan hastanın tarfımızca yapılan 5. yıl takibinde çekilen kontrastlı batın manyetik rezonans görüntülemesinde (MRG) kontralateral böbrekte 26 mm boyutunda kontrast tutulumu gösteren ve içerisinde kistik komponentler bulunan tek lezyon saptandı. (Resim 1). Serum kreatinin değeri 1,3 olan hastaya sağ parsiyel nefrektomi planlandı.

Peroperatif böbrek eksplorasyonunda primer kitleye komşu, yaklaşık 10 adet satellit solid lezyon palpe edildi. Bunun üzerine setalit lezyonlardan en büyüğü rezeke edilerek peroperatif frozen çalışması amacı ile patoloji birimine gönderildi. Frozen sonucunun RCC ile uyumlu olduğu bildirilmesi üzerine radikal nefrektomi yapıldı.

Patoloji sonucu çeşitli boyutlarda 18 odak multifokal berrak hücreli RCC olarak raporlandı. (Resim 2). Radikal nefrektomi spesimeninde multifokal farklı boyutlarda tümörler olması nve geçmiş patoloji raporunun da incelemesi sonucu hastanın patolojisi, metasenkron RCC metastazı olarak değerlendirildi.

Anefrik olan hasta şu anda haftada 3 gün hemodiyaliz almakta, onkolojik olarak postop görüntülemesinde nüks/rezidü/metastaz düşündürecek bulgu saptanmamıştır.

ÇIKARIMLAR

Renal hücreli karsinom, oldukça heterojen seyirli grup bir tümör olup takibinde en sık akciğer metastazı saptandığı bilinmesine ragmen; bu vaka ışığında hastaların abdomen görüntülemelerinde kontralateral böbreklerin de dikkatli değerlendirilmesi gerektiği, peroperatif olarak parsiyel nefrektomi yapılması planlanan hastaların yalnızca görüntüleme yöntemlerine bakılarak değil aynı zamanda eksplorasyon sırasında batın içerisi ve özellikle RCC öyküsü olanlarda kontralateral metastaz açısından tüm böbrek parankiminin dikkatlice değerlendirilmesinin önem taşıdığı görülmektedir. Olgu sunumumuzda aradan 5 yıl gibi uzun bir süre geçse dahi metasenkron metastaz gelişebileceği ve bu bağlamda görüntüleme yöntemlerinin tamamen güvenilir bir araç olmadığının vurgulanması amaçlanmıştır.

Anahtar Kelimeler : Metasenkron, senkron, metastatik renal hücreli karsinom, kontralateral böbrek metastazı

Resimler :

Resim Açıklaması: Patoloji, Makroskopi



PS-70

BURNED-OUT TESTİKÜLER GERM HÜCRELİ TÜMÖR OLGU SUNUMU

Fahri Yavuz İlki[1], Yusuf Kadir Topçu[1], Emre Bülbül[2]
[1]Gülhane Eğitim Ve Araştırma Hastanesi
[2]Vakfıkebir Devlet Hastanesi

Bu poster kongre esnasında asılmadı.

PS-71

PREPİSYUM LEZYONU İLE BAŞVURAN PENİL İNTRAEPİTELYAL NEOPLAZM HASTASI OLGU SUNUMU

Kayhan Görkem Tuncel[1], Ömer Yüksel[1]
[1]Haydarpaşa Numune Eğitim Ve Araştırma Hastanesi Üroloji Kliniği

ÖZET

Penis kanseri nadir görülen bir malignite olup fimozis, kötü hijyen ve sigara kullanımı major risk faktörleridir. HPV enfeksiyonu ile güçlü korelasyonu gösterilmiştir. Yenidoğan döneminde yapılan sünnetin koruyuculuğu kabul edilmektedir. Genellikle asemptomatik seyreder. Vaka sunumumuzda prepisyum üzerinde lezyon şikayeti ile gelen penil kanser olgusunu literatür eşliğinde sunmaya çalıştık.

GİRİŞ

Penis kanseri Sahra altı Afrika, Asya ve Latin Amerika'nın bazı bölgeleri haricinde dünya genelinde oldukça nadir görülen bir malignitedir. Çoğu vaka 50-70 yaş aralığındadır. Fimozis, kötü hijyen, HPV enfeksiyonu, sigara kullanımı, ultraviyole A fototerapisi, multipl cinsel partner, penis travması, düşük sosyo-ekonomik düzey penis kanseri ile ilişkilendirilmiştir. Bazı prekanseröz lezyonlar da tanımlanmıştır.Erkek kanserlerinin %10' unu oluşturur. %95 i skuamöz hücreli karsinomdur.Penil SCC'nin verrüköz,bazaloid,warty, berrak hücreli gibi öne çıkan alt tipleri mevcuttur. Vakaların çoğunda lezyon glansta (%48) görülür, bunu sünnet derisi (%21), sünnet derisi ve penis başı (%15), koronal sulkus (%6) ve penis şaftı (<%2) takip eder Prognozun belirlenmesinde subtip ve invazyon derinliği kritik öneme sahiptir. TNM evrelemesine göre tedavi-takip planlaması yapılır.

OLGU SUNUMU

38 yaşında erkek hasta, 3 aydır olan prepisyum üzerindeki lezyonlar nedeniyle polikliniğimize başvurdu. Sünnetsiz olan hastanın fizik muayenesinde prepisyumun ventral tarafında yaklaşık 1 cm,her iki lateral kısımda yaklaşık 0.5 cm verrüköz lezyonlar mevcuttu(Resim1). Hastadan alınan bilgiye göre dizüri, akıntı, kanama vb. herhangi bir şikayet eşlik etmemekteydi. Hastanın diğer sistem ve inguinal muayenelerinde patolojik durum saptanmadı. Özgeçmişinde önemli olabilecek bir özellik olarak yaklaşık 15 farklı cinsel partner öyküsü mevcuttu.

Hastaya sirkümsizyon planlandı ve 3/2023 tarihinde opere edildi

Patoloji: **PENİL İNTRAEPİTELYAL NEOPLAZİ (PeIN), HPV İLİŞKİLİ (BAZALOİD VE WARTY),** Skuamöz intraepitelyal neoplazi, yüksek derece; Karsinoma in situ

Postoperatif dönemde yapılan abdomino-pelvik MR görüntülemesinde lenfadenopati izlenmedi. Hasta tıbbi onkoloji kliniğine yönlendirildi. Onkoloji kliniğince ek topikal tedavi başlanmadı ve hasta takibe alındı.

6 aylık takibinde lokal nüks izlenmedi ve yapılan toraks ve abdomino-pelvik BT görüntülemesinde patoloji izlenmedi. Hastanın kliniğimizde takibine devam edilmektedir.

TARTIŞMA

Ülkemizde en az rastladığımız ürolojik kanser penis kanseridir ve bunun en önemli nedeni sünnettir. Adölesan dönem öncesi yapılan sünnetin koruyuculuğunu ifade eden çalışmalar mevcuttur. Yine sünnetli olunmasına rağmen kanser görülebilmektedir. Yine önemli bir risk faktörü olan HPV de olguların % 50'sinde görülmektedir.

Penis kanserinin yüksek yüzdesini skuamoz hücreli karsinom oluşturmaktadır. Bunun alt tipleri de prognoz ve metastaz açısından önem teşkil etmektedir. Örneğin sarkomatoid tip kötü prognozla ilişkilidir ve %89 lenf nodu invazyon riski mevcuttur. Olgumuzda bazaloid ve warty alt tipleri görülmüş olup alt tipler arasında %4-10 görülmektedir. Warty karsinomunun metastaz sıklığını %26 oranında gösteren çalışmalar mevcuttur. Palpe edilen lenf nodu bulunmasa bile %20 mikro-metastazların olabileceği akılda tutulmalıdır.

Hastanın invazyonu olmayan patoloji sonucu doğrultusunda , takibinde nüks ve lenfadenopati bulunmaması da göz önünde bulundurularak ek girişim planlanmamıştır. Ancak penis koruyucu cerrahi uygulanan hastalarda sonraki dönemlerde ilk iki yıl içerisinde %30 oranında lokal rekürrens görülebileceği unutulmamalıdır. Bu nedenle hasta yakın takibe alınmıştır.

SONUÇ

Ülkemizde nadir görülen bu malignite çoğunlukla asemptomatik olduğu için başvurusuz kalsalar dahi yüksek metastaz riskleri, ileri evrede farkedilme halinde gereken total/parsiyel penektomi ve lenf nodu disseksiyonu gibi ağır cerrahi yükü ve bu cerrahilerin doğurdu sosyal-psikolojik travmalar nedeniyle önem arz etmektedir, görülen penil lezyonlarda penil ca akılda tutulmalıdır.

Anahtar Kelimeler : ÜROONKOLOJİ, ANDROLOJİ, PENİS KANSERİ

Resimler :

Resim Açıklaması: SOLDAKİ RESİM:(H&E x100) Papillomatöz alanlarda koilositik değişiklikler SAĞDAKİ RESİM:p16(İHK)x40) Neoplazi alanlarında p16 ile e enblok nükleer ve sitoplazmik boyanma

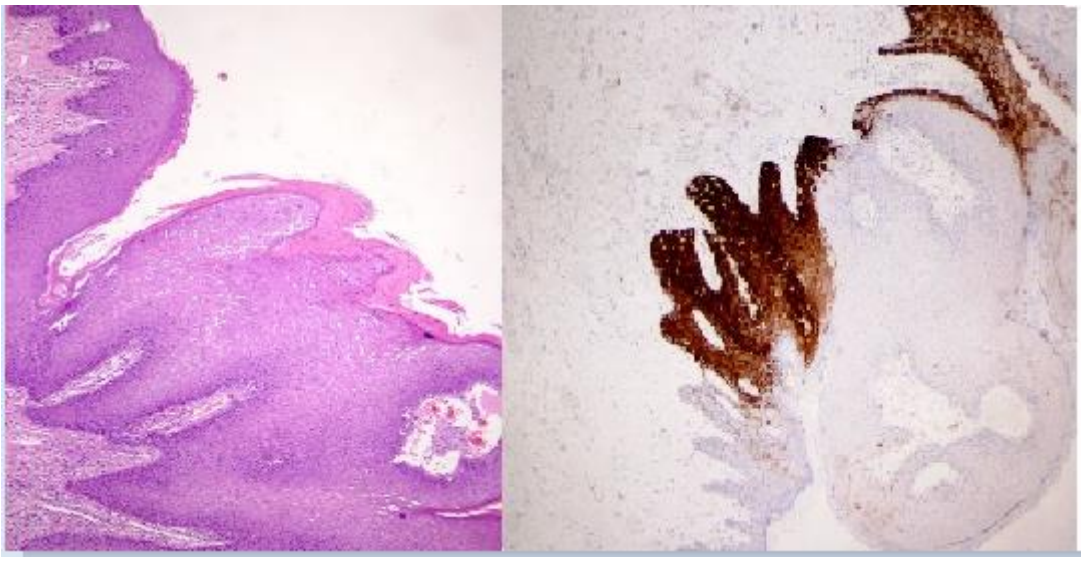

Resim Açıklaması: PREOP VE POSTOP GÖRÜNTÜ





TÜRK
ÜROONKOLOJİ
DERNEĞİ - 1999

16.

ÜROONKOLOJİ KONGRESİ

08 – 12 Kasım 2023
Gloria Golf Otel, Antalya

SÖZLÜ SUNUMLAR

SS-001
Sunum Alanı: Salon B
Sunum Başlangıç Tarihi: 2023-11-09 17:45:00
Sunum Bitiş Tarihi: 2023-11-09 17:50:00

MR-KOGNİTİF TRUS BİYOPSİLERDE NODÜL DANSİTESİNİN PROSTAT KANSERİ VE KLİNİK ANLAMLI PROSTAT KANSERİ İLE İLİŞKİSİ

Alper Ege Sarıkaya[1], Volkan Şen[1], Can Sinirsiz[1], Canan Altay[2], Mustafa Seçil[2], Emine Burçin Tuna[3], Kutsal Yörükoğlu[3], Ozan Bozkurt[1], İlhan Çelebi[1]
[1]Dokuz Eylül Üniversitesi Tıp Fakültesi Üroloji Anabilim Dalı
[2]Dokuz Eylül Üniversitesi Tıp Fakültesi Radyoloji Anabilim Dalı
[3]Dokuz Eylül Üniversitesi Tıp Fakültesi Patoloji Anabilim Dalı

Giriş: MR-targeted biyopsiler kognitif, US/MR füzyon arayüzü içeren yöntemlerle alınabilmektedir ve mevcut literatür yöntemler arasında üstünlük olmadığını göstermektedir (1). Ancak anterior lezyonlarda kognitif hedeflemenin daha zor olacağını ve bu nedenle füzyon hedefli biyopsilerin üstün olacağını savunan ve bu hasta grubunun füzyon biyopsiye yönlendirilmesini öneren yayınlar da mevcuttur. Nodül hacmi ve dansitesinin (nodül volümü / prostat volümü) MR-targeted biyopsi tekniklerine olan etkisi araştırılmamıştır ancak daha küçük hacim ve dansiteli nodüllerin kognisyon ile atlanmasının daha muhtemel olduğu ve füzyon arayüz içeren tekniklerle daha başarılı örnekleneceği savunulabilir. Biz bu nedenle nodül dansitesinin MR-kognitif prostat biyopside prostat adenokarsinomu (PCA) ve klinik anlamlı PCA (csPCA : ISUP Grade 2 ve üzeri) saptanma oranına etkisini araştırmayı hedefledik.

Metod: Aralık 2021-Haziran 2023 tarihleri arasında kliniğimize başvuran ve rektal muayene, PSA testi ve multiparametrik prostat MR değerlendirmesi sonucu EAU kılavuz önerileri doğrultusunda MR-kognitif transrektal ultrasonografi eşliğinde (TRUS) prostat biyopsisi (MR-targeted + sistematik) yapılan 296 hasta çalışmaya dahil edildi. 296 hastanın 211'inde nodül boyutu belirlenmişti ve nodül boyutunun prostat hacmine bölünmesiyle nodül dansitesi elde edildi. 211 hastada nodül boyutunun ve dansitesinin MR kognitif prostat biyopside PCA ve csPCA saptanabilme oranına etkisi araştırıldı. Ardından cut-off değeri belirlenerek hastalar iki gruba ayrıldı ve gruplar karşılaştırıldı.

Sonuçlar: Çalışmaya katılan hastaların ortalama PSA değeri 7.99ng/ml (±5,15) idi. Prostat biyopsisi yapılan hastaların multiparametrik prostat MR görüntülemelerde PI-RADS lezyon skorları Tablo 1.'de verilmiştir. MR kognitif prostat biyopside PCA ve csPCA saptanma oranı sırasıyla %37,9 (80/211) ve %21,3 (45/211) olarak gözlendi (Tablo 1). PCA ve csPCA varlığı ile nodül dansitesi arasında anlamlı ilişki saptandı (sırasıyla; p=0.048 ve 0.043, Tablo 2). Buna karşın nodül volümü ile PCA ve csPCA varlığı arasında ilişki gözlenmedi (sırasıyla; p=0.166 ve 0.167, Tablo 2). ROC analizi sonucu belirlenen 0.028 değeri nodül dansitesi için cut-off değer olarak kabul edildiğinde MR kognitif biyopsinin bu değerin altında PCA saptama oranı %29,8, csPCA saptama oranı ise %15,3'tü. Cut-off değerinin üzerinde ise PCA saptama oranı %49,4 ve csPCA saptama oranı %29,9 olarak saptandı ve her iki parametre için belirtilen cut-off değerinde istatistiksel anlamlı farklılık gözlendi. Sistematik biyopsi korları dışarda bırakılarak MR-targeted korların patoloji sonuçları ayrıca incelendiğinde PCA oranı cut-off değerinin altında %20,2 iken bu değerin üzerinde %37 olarak saptandı ve istatistiksel anlamlı ilişki gözlendi (p=0.011). Nodül uzun çapının 1.5 cm üzerinde olması PI-RADS 4 kriterini taşıyan nodüllerin PI-RADS 5 kategoriye geçmesini sağladığından daha yüksek dansiteli lezyonlarda PCA saptanma oranının artmasını açıklayabilir. Ancak uzun çapı 1.5 cm altında lezyonlarda

yapılan alt grup analizlerinde de PCA ve csPCA saptanma oranı ile nodül dansitesi arasında anlamlı ilişki saptandı (sırasıyla; p=0.006 ve 0.008).

Tartışma: Toplam popülasyonumuzda %21,3 olan csPCA oranı nodül dansitesinin 0.028'in altında olduğu durumlarda %15,3, üstünde olduğu durumlarda ise %29,9 olarak saptandı. Bu durumun kognitif biyopsinin daha düşük nodül dansitesi olan hastalarda yanlış veya eksik hedefleme ve olası malignitenin atlanması ile ilişkili olduğunu düşünüyoruz.

Bulgularımızın netleştirilmesi için füzyon ve kognitif biyopsilerin birebir kıyaslandığı benzer çalışmalara ihtiyaç vardır. Gelecek çalışmalar sonucunda nodül dansitesi düşük olan hastaların öncelikli olarak kognitif biyopsi yerine füzyon hedefli biyopsilere yönlendirilmesi önerilebilir.

Anahtar Kelimeler : Prostat Kanseri, Nodül Dansitesi

Kaynakça :

1. Watts KL, Frechette L, Muller B, Ilinksy D, Kovac E, Sankin A, et al. Systematic review and meta-analysis comparing cognitive vs. image-guided fusion prostate biopsy for the detection of prostate cancer. Urol Oncol Semin Orig Investig. 2020;38(9):734.e19-734.e25. Available from: https://doi.org/10.1016/j.urolonc.2020.03.020
2. Park BK. How to improve trus-guided target biopsy following prostate mri. Cancers (Basel). 2021;13(22).

Resimler :

Resim Açıklaması: Tablo 1

Tablo 1. Bireylerin PI-RADS skorları ve Biyopsi Patolojileri

			PCA	csPCA
PI-RADS	2	%0,5 (1)	%0 (0)	%0 (0)
	3	%28 (59)	%23,7 (14)	%11,9 (7)
	4	%52,6 (111)	%37,8 (42)	% 18,9 (21)
	5	%19 (40)	%60 (24)	%42,5 (17)
Patoloji	Benign	%62,1 (131)		
	ISUP 1	%16,6 (35)		
	ISUP 2	%10,9 (23)		
	ISUP 3	%6,2 (13)		
	ISUP 4	%1,9 (4)		
	ISUP 5	%2,4 (5)		
	csPCA	%21,3 (45)		

Resim Açıklaması: Tablo 2

Tablo 2. PI-RADS skorları, Nodül Volümü ve Dansitesinin Gruplar Arasında Kıyaslanması

		BENİGN (n=131)	PCA (n=80)	csPCA (n=45)	P_{PCA}	P_{csPCA}
PI-RADS % (n)	2 (9)	%66 (6)	%33 (3)	%0 (0)	-	-
	3 (85)	% 78,8 (67)	%21,2 (18)	%11,8 (10)		
	4 (154)	%63 (97)	%37 (57)	% 18,8 (29)		
	5 (48)	%37,5 (30)	%62,5 (30)	%45,8 (22)		
Nodül Volümü (medyan , min-max) (cm^3)		1,89 (0,01-35,8)	1,42 (0,03-65)	1,42 (0,03-65)	0,166	0,167
Nodül Dansitesi (medyan , min-max)		0,016(0,0003-0,45)	0,030 (0,0005-0,46)	0,031 (0,0005-0,46)	***0,048***	***0,043***

P_{PCA}= Benign ve PCA grubu arasındaki istatistiksel değerlendirme, P_{csPCA}= csPCA olan ve olmayan grup arasındaki istatistiksel değerlendirme

SS-002
Sunum Alanı: Salon B
Sunum Başlangıç Tarihi: 2023-11-09 17:50:00
Sunum Bitiş Tarihi: 2023-11-09 17:55:00

MR HEDEFLİ BİYOPSİDE KLİNİK ÖNEMLİ PROSTAT KANSERİNİ ÖNGÖRMEK İÇİN YENİ BİR NOMOGRAM: TÜRK ÜROOKOLOJİ DERNEĞİ NOMOGRAMI

Bahadır Şahin[1], Serhat Çetin[2], Sinan Sözen[2], Güven Aslan[3], Serdar Çelik[4], Levent Türkeri[5]
[1]Marmara Üniversitesi Tıp Fakültesi, Üroloji A.d., İstanbul
[2]Gazi Üniversitesi Tıp Fakültesi, Üroloji A.d., Ankara
[3]Dokuz Eylül Üniversitesi Tıp Fakültesi, Üroloji A.d., İzmir
[4]Sağlık Bakanlığı Üniversitesi İzmir Bozyaka Eğitim Ve Araştırma Hastanesi, Üroloji A.d., İzmir
[5]Acıbadem Üniversitesi Tıp Fakültesi, Üroloji A.d., İstanbul

Amaç:
Bu çalışmada, multiparametrik prostat MRI hedefli lezyon biyopsisi yapılan hastalarda klinik önemli prostat kanserini öngörmek için yeni bir nomogram geliştirilmesi amaçlanmıştır.

Gereç ve Yöntem:

Bu çalışma Türk Üroonkoloji Derneği Veri Tabanları (UROCaD) kullanılarak yapılan retrospektif bir vaka kontrol çalışması olarak planlandı. Nihai veri seti 2428 lezyon biyopsi verisini içeriyordu. Eğitim ve doğrulama veri setlerinde sırasıyla 1942 ve 486 lezyon biyopsisi verisi ile tek değişkenli analiz, lojistik regresyon ve doğrulama gerçekleştirildi.

Bulgular: Yaş, başlangıç total PSA değeri, PSA yoğunluğu, prostat hacmi, lezyon uzunluğu, PRM bulguları ve PI-RADS skoru benign veya klinik önemli olmayan kanser ve klinik önemli prostat kanseri grupları arasında anlamlı derecede farklıydı. (Tablo 1) Geliştirilen nomogram PSA yoğunluğu, yaş, PI-RADS skoru, lezyon uzunluğu ve DRE bulgularını içeriyordu. (Tablo 1) Çapraz doğrulama için eğri altındaki ortalama alan 0,836 iken eğitim ve doğrulama veri kümeleri için eğri altındaki alan değerleri sırasıyla 0,827 ve 0,861 idi. Nomogram, 24,9 puanda %75,6 duyarlılık ve %74,8 özgüllük gösterdi; pozitif ve negatif prediktif değerleri bu seviyede sırasıyla %42,2 ve %92,6 idi.

Sonuç:

PSA yoğunluğu, yaş, PI-RADS skoru, lezyon uzunluğu ve PRM bulgularına dayanan TUA nomogramı, multi-parametrik prostat MR destekli lezyon biyopsisi yapılan hastalarda klinik olarak anlamlı prostat kanseri için güvenilir ve doğru bir tahmin aracı sağlar. Potansiyel olarak hasta yönetimini iyileştirir ve gereksiz biyopsileri azaltabilir.

Anahtar Kelimeler : Prostat Kanseri, Multiparametrik MR, Füzyon Biyopsi

Resimler :

Resim Açıklaması: Tablo 1

Table 1: Tek değişkenli analiz ve çok değişkenli analiz sonuçları

Tek Değişkenli Analiz				
		cs-PCa (-)	cs-PCa (+)	p değeri*
PSA	Median (IQR)	6.50 (4.89 - 9.26)	8.40 (5.40 - 13.88)	<0.001
Serbest PSA	Median (IQR)	1.40 (0.90 - 2.00)	1.37 (0.88 - 1.90)	0.554
Serbest/Total PSA Oranı	Median (IQR)	0.19 (0.14 - 0.25)	0.13 (0.09 - 0.19)	<0.001
Yaş	Median (IQR)	63.00 (58.00 - 68.00)	66.00 (61.00 - 71.00)	<0.001
Lezyon Uzunluğu	Median (IQR)	12.00 (9.00 - 15.00)	14.00 (10.00 - 20.00)	<0.001
PSA-D	Median (IQR)	0.11 (0.08 - 0.16)	0.22 (0.13 - 0.37)	<0.001
Prostat Hacmi	Median (IQR)	60.00 (43.00 - 80.40)	37.93 (29.09 - 52.08)	<0.001
PRM, n(%)	Negatif	1387(88.85)	256(67.19)	<0.001
	Pozitif	174(11.15)	125(32.81)	
PI-RADS, n(%)	3	551(35.30)	38(9.97)	<0.001
	4	837(53.62)	166(43.57)	
	5	173(11.08)	177(46.46)	
Lezyon bölgesi, n(%)	Apeks	448(31.05)	120(34.88)	0.113
	Mid	788(54.61)	188(54.65)	
	Base	207(14.35)	36(10.47)	
Lezyon Tarafı, n(%)	Sağ	773(51.46)	182(48.92)	0.380
	Sol	729(48.54)	190(51.08)	
Çok Değişkenli Analiz				
	5% CI	95% CI	OR	p değeri
PRM negatif vs. pozitif	2,3	4,3	3,1	<0.001
PI-RADS 3	Referans			
PI-RADS 4	1,9	4,0	2,7	<0.001
PI-RADS 5	5,6	13,1	8,6	<0.001
PSA-D <= 0.10	Referans			
PSA-D <= 0.20	1,5	3,0	2,1	<0,001
PSA-D > 0.20	4,6	9,3	6,5	<0.001
Age <= 65 vs. > 65	1,1	2,0	1,5	0,009
Lezyon uzunluğu <=20mm vs. >20mm	1,5	2,9	2,1	<0.001

* numerik değişkenler için: Mann-Whitney U, kategorik değişkenler için: x^2
cs-PCa: Klinik önemli prostat kanseri. IQR: Çeyreklikler arası mesafe, PRM: Parmakla rektal muayene, PSA-D: PSA Dansitesi, CI: Güven aralığı, OR: Olasılık Oranı

SS-003
Sunum Alanı: Salon B
Sunum Başlangıç Tarihi: 2023-11-09 17:55:00
Sunum Bitiş Tarihi: 2023-11-09 18:00:00

MPMR VE PSMA PET ÇAĞINDA KLİNİK ÖNEMLİ PROSTAST KANSERİ TANISI İÇİN HER ZAMAN BİYOPSİ YAPMAK GEREKLİ Mİ?

Bahadır Şahin[1], İlker Tinay[2], Serdar Çelik[3], Levent Türkeri[4], Sertaç Yazıcı[5], Evren Süer[6], Güven Aslan[7]
[1]Marmara Üniversitesi Tıp Fakültesi, Üroloji A.d., İstanbul
[2]Anadolu Sağlık Merkezi, Üroloji Kliniği, Kocaeli
[3]Sağlık Bakanlığı Üniversitesi İzmir Bozyaka Eğitim Ve Araştırma Hastanesi, Üroloji A.d., İzmir
[4]Acıbadem Üniversitesi Tıp Fakültesi, Üroloji A.d., İstanbul
[5]Hacettepe Üniversitesi Tıp Fakültesi, Üroloji A.d., Ankara
[6]Ankara Üniversitesi Tıp Fakültesi, Üroloji A.d., Ankara
[7]Dokuz Eylül Üniversitesi Tıp Fakültesi, Üroloji A.d., İzmir

Amaç:

Prostat kanseri tanısında kullanılan biyopsi yöntemleri, hastaların hayat kalitesini etkileyen morbidite ve kimi zaman da mortaliteye neden olabilmektedir. Bu çalışmada görüntüleme tekniklerinin geliştiği günümüzde, klinik önemli lokal prostat kanserinin tanı ve tedavisinde prostat biyopsisinin gerekliliğini değerlendirmeyi amaçladık.

Gereç ve yöntem:

Çalışmaya Türk Üroonkoloji Derneği prostat kanseri veri tabanında (UROCaD) evreleme aşamasında PSMA sintigrafisi çekilen ve multiparametrik MR'da PİRADS 4 ve üzeri lezyonu olan RRP hastaları dahil edildi. Hastaların prostat kanseri Gleason grade grupları, PSMA sintigrafi verileri, MR ve radikal prostatektomi patoloji verileri değerlendirildi. Tanımlayıcı istatistikler ortanca ve çeyreklikler arası mesafe olarak verildi.

Bulgular:

Çalışmaya toplamda 77 hasta dahil edildi. Hastaların ortanca PSA değeri 8.8 (5.8 – 13.4) olarak saptandı. Dahil edilen hastaların 34 (%44,2) tanesinde PIRADS 4, 43 (%55,8) tanesinde ise PIRADS 5 lezyon olduğu görüldü. Radikal Prostatektomi patolojilerine göre hastaların en yüksek oranda ISUP grade grup 2 (%37.3) prostat kanseri izlendi. (Tablo 1) Çalışmaya dahil edilen hastaların prostatta izlenen ortanca SUV-MAX değeri 10.7 (5.3 – 16,4) olarak izlendi. Hastaların %95'inde SUV-MAX değerinin 3.1'in üzerinde olduğu görüldü. (Şekil 1) Çalışmaya dahil olan 2 adet klinik önemli olmayan prostat kanseri hastasında en yüksek SUV-MAX değerinin 4.0 olarak kaydedildiği görüldü.

Sonuç:

Günümüzde gelişen görüntüleme yöntemleri ile klinik önemli prostat kanseri şüphesi biyopsi öncesinde daha net ortaya konulabilmektedir. Çalışmamızda elde ettiğimiz sonuçlar klinik önemli prostat kanseri için PSMA sintigrafisinin, PIRADS 4 ve üzerindeki hastalarda MR verileri ile kombine edilerek özellikle SUV-MAKS değeri yüksek olgularda tanı aşamasında kullanılma potansiyeli taşıdığı sonucuna varılmıştır.

Anahtar Kelimeler : Prostat Kanseri, Prostat Biyopsisi, Multiparametrik MRI, PSMA

Resimler :

Resim Açıklaması: Tablo 1: Hastaların genel karakteristikleri

Tablo 1: Hastaların genel karakteristikleri

	Kategori	n (%)
PIRADS	4	34 (44,2)
	5	43 (55,8)
ISUP Derecesi	1	2 (2,7)
	2	28 (37,3)
	3	26 (34,7)
	4	9 (12,0)
	5	10 (13,3)

Resim Açıklaması: Şekil 1: PSMA sintigrafisinde prostatta SUV-MAX değerinin dağışımı

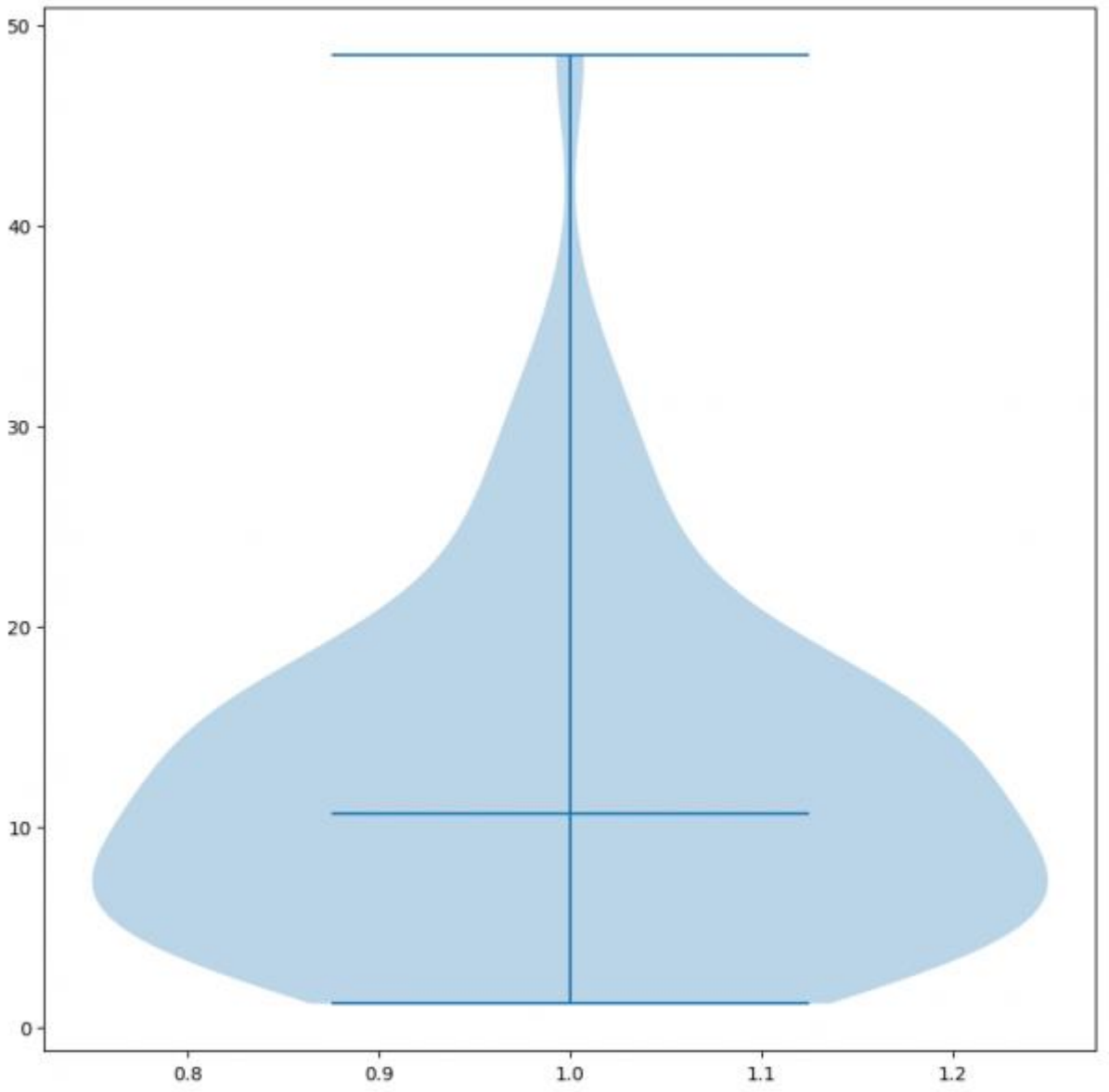

SS-004
Sunum Alanı: Salon B
Sunum Başlangıç Tarihi: 2023-11-09 18:00:00
Sunum Bitiş Tarihi: 2023-11-09 18:05:00

PIRADS-2 İNDEKS LEZYONLARININ SERİ MULTİPARAMETRİK MAGNETİK REZONANS GÖRÜNTÜLEME İLE İZLEMİNDE DOĞAL SEYRİ

Baris Esen[1], Bengi Gürses[2], Mert Sekmen[1], Yakup Kordan[1], Murat Can Kiremit[1], Metin Vural[3], Derya Tilki[1, 4], Tarık Esen[1]
[1]Koç Üniversitesi, Tıp Fakültesi, Üroloji Anabilim Dalı, İstanbul, Türkiye
[2]Koç Üniversitesi, Tıp Fakültesi, Radyoloji Anabilim Dalı, İstanbul, Türkiye
[3]Vkv Amerikan Hastanesi, Radyoloji Kliniği, İstanbul, Türkiye
[4]Martini-klinik Prostat Kanser Merkezi, Hamburg-eppendorf Üniversite Hastanesi, Hamburg, Almanya

Giriş: Multiparametrik magnetik rezonans görüntülemelerinde (mpMRG) sık rastlanan PIRADS-2 indeks lezyonların takibinde standart protokoller yoktur ve hangi koşullarda yeni bir görüntülemeye başvurulacağı net değildir. Bu çalışmada PIRADS-2 indeks lezyonu olan hastalar seri mpMRG ile değerlendirildiğinde radyolojik progresyon ve prostat kanseri saptanma oranlarının ve radyolojik progresyonu öngören parametrelerin belirlenmesi amaçlanmıştır.

Metod: Eylül 2012 ve Temmuz 2022 tarihleri arasında çekilmiş 3959 mpMRG retrospektif olarak değerlendirilmiştir. Lezyonlar PIRADS skorlama sistemi (tüm versiyonlar) kullanılarak sınıflandırılmıştır. PIRADS-2 indeks lezyon saptanmasının ardından en az 1 kontrol mpMRG'si olan 214 hastanın mpMRG görüntüleri üroradyolojide deneyimli bir üroradyolog tarafınca PIRADS v2.1'e göre tekrar değerlendirilmiştir ve ilk görüntülemesi versiyon 2.1'e göre PIRADS-2 olan hastalar ileri değerlendirmeye alınmıştır. Hastaların takip protokolleri ilgili ürolog kararına bırakılmış ve mpMRG progresyonu takipte PIRADS ³ 3 lezyon saptanması olarak tanımlanmıştır. mpMRG progresyonu öngören parametreleri çok değişkenli lojistik regresyon analizi ile araştırılmıştır. Radyolojik progresyon görülen hastalar içinden biyopsi - TURP yapılanların patoloji sonuçları değerlendirilmiştir.

Bulgular: Çalışmaya dahil edilen 172 hastanın ortalama yaşı 60.1 ± 8.6 yıl, ilk mpMRG esnasında ortanca PSA değeri 4.7 (IQR; 3.3 – 6.7) ng/dL bulunmuştur. Toplamda 54 hastada (31.4%) mpMRG progresyonu saptanmıştır; 37 (%68.5) PIRADS-3, 16 (%29.6) PIRADS-4 ve 1 (%1.9) PIRADS-5 . Radyolojik progresyon izlenen 54 hastanın 30'unda (%56) daha önce PIRADS-2 görülen indeks lezyondan farklı bir PIRADS≥3 indeks lezyon gelişirken, kalan 24 hastada (%44) daha önce PIRADS-2 olarak değerlendirilen lezyon boyut ya da diffüzyon kısıtlanmasında artış nedeniyle PIRADS ≥3 olarak raporlanmıştır. Takiplerde serum PSA değerlerinde ≥%25 artış izlenen hastalarda radyolojik progresyon diğer hastalardan daha sıklıkla görülmüştür (47% vs 27%, p=0.017). Çok değişkenli analizde sadece takipte ≥%25 PSA artışı olması radyolojik progresyonu öngören bağımsız değişken olarak bulunmuştur (p=0.019, OR: 2.384) (Tablo 1). Radyolojik progresyon saptanan hastaların 29'una prostat biyopsisi, 6 hastaya TURP yapılmıştır. Patolojik inceleme sonrası toplamda 17 hastada (10 hastada ISUP grad-2 ve 7 hastada da ISUP grad-1) prostat kanseri saptanmıştır. Radyolojik

progresyonu olan hastalarda PIRADS skoruna göre biyopsi/TURP yapılma ve prostat kanseri saptanma oranları Tablo-2'de özetlenmiştir.

Sonuç: Takiplerde %25 ve üstü PSA artışı görülen PIRADS-2 indeks lezyonu olan hastalar seri mpMRG'ler ile takip edildiğinde yaklaşık yarısında PIRADS-3 ve üstü lezyona progresyon görülmüş olup mpMRG de progresyon saptananların da yine yarısında biyopsi ya da TURP ile prostat kanseri saptanmıştır. Özellikle anlamlı PSA artışı (≥%25) olan hastaların takibinde seri mpMRG lar önemlidir ve mpMRG da progresyon izlenen hastalara biyopsi önerilmelidir.

Anahtar Kelimeler : PSA; mpMRI; PIRADS; prostat; prostat kanseri

Resimler :

Resim Açıklaması: Tablo 1

Tablo 1: PIRADS-2 indeks lezyou olan hastarlarda mpMRG progresyonunu öngören parametreleri belirlemek için çok değişkenli lojistik regresyon analizi sonuçları

Parametreler	p-değeri	OR	95% GA	
			Alt	Üst
Tek değişkenli analiz				
Yaş	0.500	1.013	0.976	1.052
Serum PSA	0.840	1.009	0.926	1.099
Serum PSA dansitesi (ref. <0.1 vs ≥0.1)	0.571	0.804	0.378	1.711
PIRADS-2 lezyon ADC değeri	0.345	1.001	0.999	1.003
PIRADS-2 lezyon boyutu	0.406	0.973	0.912	1.038
PIRADS-2 lezyon sayısı$^{\Psi}$ (ref. tek vs birden çok)	0.194	0.595	0.272	1.303
Takipte PSA değişimi (ref. <25% vs ≥25%)$^{\lambda}$	0.019*	2.384	1.156	4.916
PSA değişim hızı (ng/dL/yıl)	0.937	1.007	0.857	1.183

** İstatiksel olarak anlamlı*

λ Tek değişkenli analizde sadece Takipte PSA değişimi anlamlı parametre bulunduğu için ileri çok değişkenli analiz yapılmamıştır

Ψ PIRADS-2 lezyon sayısı (ref. tek vs birden çok) diffüz yama tarzı lezyonu olan hastalarda değerlendirilememiştir

Kısaltmalar: *OR = odds oranı, GA = güven aralığı, PSA = prostate-specific antigen, ref = referans, mpMRG =multiparametrik magnetk rezonans görüntülemesi, ADC= apparent diffusion coefficient, PIRADS = prostate imaging-reporting and data system*

Resim Açıklaması: Tablo 2

Tablo 2: multiparametrik prostat magnetik rezonans görüntülemesi (mpMRG) progresyonu olan hastalarda PIRADS skorlarına göre prostat kanser saptanma oranları

PIRADS skor	Patoloji (Prostat biyopsisi / TURP)	Prostat Kanser
PIRADS-3 (n=37)	Prostat biyopsisi: 14/37 (37.8%) TURP: 6/37 (16.2%)	Var: 6/20 (30%) • ISUP Gr-1: 4/7 • ISUP Gr-2: 2/10 Yok: 14/21 (66%)
PIRADS-4 (n=16)	Prostat biyopsisi: 15/16 (93.8%)	Var: 11/15 (73%) • ISUP Gr-1: 3/11 • ISUP Gr-2: 8/11 Yok: 4/15 (27%)
PIRADS-5 (n=1)*	Prostat biyopsisi: 0/1 (0%)	NA

* PIRADS-5 indeks lezyonu olan hastada prostat biyopsisi önerilmiştir ancak biyopsi ve takip bilgilerine ulaşılamamıştır

SS-005
Sunum Alanı: Salon B
Sunum Başlangıç Tarihi: 2023-11-09 18:05:00
Sunum Bitiş Tarihi: 2023-11-09 18:10:00

PROSTAT MR GÖRÜNTÜLEMESİNDE ADC VARYASYON KATSAYISI: AGRESİF PROSTAT KANSERİNİ TANIMLAMADA YENİ BİR BELİRTEÇ Mİ?

Aylin Altan Kuş[1], Burak Çıtamak[2], Ali Tekin[2]
[1]Acıbadem Üniversitesi, Atakent Hastanesi, Radyoloji Kliniği
[2]Acıbadem Üniversitesi, Atakent Hastanesi, Üroloji Kliniği

Amaç

Bu çalışmanın amacı, multiparametrik prostat MR görüntülemesinden elde edilen Apparent Diffusion Coefficient (ADC) Varyasyon Katsayısının (ADC cv) radikal prostatektomi spesmeninde agresif kanser varlığını öngörmede değerini araştırmaktır.

Araç ve yöntemler

Ekim 2019-Haziran 2023 tarihleri arasında robot yardımlı radikal prostatektomi yapılan ve multiparametrik MR ile değerlendirilen prostat kanserli hastalar retrospektif olarak incelendi. Hastalar, radikal prostatektomi patolojisinde Uluslararası Ürolojik Patoloji Derneği (ISUP) sınıflamasına göre düşük riskli (ISUP grup 1-2) ve yüksek riskli (agresif, ISUP grup 3-5) olmak üzere 2 gruba ayrıldı. Preoperatif PSA, cerrahi sınır pozitifliği, kapsül dışı yayılım, seminal vezikül invazyonu ve multiparametrik MR görüntülerinden elde edilen ADC mean ve ADC cv değerlerinin agresif kanser varlığı ile ilişkisi araştırıldı.

Bulgular

Çalışmaya preoperatif multiparametrik MR görüntülemesi yapılmış olan 57 hasta dahil edildi. Bunlardan 40'ı düşük riskli, 17'si yüksek riskli olarak sınıflandırıldı. İki grubun ADC mean değerleri istatiksel olarak farklı değildi (p=0,218). ADC cv değerleri yüksek riskli hasta grubunda düşük riskli gruba göre istatistiksel olarak daha yüksek bulundu (p<0,001). Çoklu değişken analizinde kapsül dışı yayılım, cerrahi sınır pozitifliği ve ADC cv değerleri yüksek riskli kanser varlığını öngörme açısından önemli parametreler idi.

Sonuç

Bu çalışmanın sonuçları radikal prostatektomide agresif kanser varlığını ameliyat öncesinde öngörmede multiparametrik prostat MR görüntülemesinden hesaplanan ADC cv değerinin yararlı olabileceğini düşündürmektedir. Daha geniş çalışmalarla desteklenirse, ADC cv yararlı bir belirteç olabilir.

Anahtar Kelimeler : Prostat MRG, prostat kanseri, radikal prostatektomi

SS-006
Sunum Alanı: Salon B
Sunum Başlangıç Tarihi: 2023-11-09 18:10:00
Sunum Bitiş Tarihi: 2023-11-09 18:15:00

PROSTAT BİYOPSİ DANSİTESİ İLE KLİNİK ANLAMLI PROSTAT KANSERİ SAPTANMASI ARASINDAKİ İLİŞKİNİN DEĞERLENDİRİLMESİ

Can Sinirsiz[1], Volkan Şen[1], Alper Ege Sarıkaya[1], Emine Burçin Tuna[2], Kutsal Yörükoğlu[2], Ozan Bozkurt[1], İlhan Çelebi[1]
[1]Dokuz Eylül Üniversitesi Tıp Fakültesi Üroloji Anabilim Dalı
[2]Dokuz Eylül Üniversitesi Tıp Fakültesi Tıbbi Patoloji Anabilim Dalı

AMAÇ: Prostat biyopsisi sırasında alınan kor sayısının prostat volümü ile oranından bulunan prostat biyopsi dansitesi ile klinik anlamlı prostat kanseri (csPCa) saptanması arasındaki ilişkiyi değerlendirmeyi amaçladık.

MATERYAL METOD: Çalışmamızda Kasım 2021 – Mart 2023 tarihleri arasında kliniğimizde transrektal ultrasonografi(USG) eşliğinde prostat biyopsisi yapılan hastaların verileri retrospektif olarak incelendi. Hastaların demografik, radyolojik, fizik muayene, laboratuvar ve patoloji verileri kaydedildi. Yapılan roc eğrisi analizi sonucu cut-off prostat biyopsi dansitesi 0,25 olarak alındı ve hastalar iki gruba ayrıldı. Gruplar arasında istatistiksel değerlendirme yapıldı.

Bulgular: Transrektal USG eşliğinde yapılan 488 prostat biyopsisinin 193'ünde(%39,5) prostat adenokarsinomu saptandı. Hastaların prostat biyopsi dansitesi ortalamasının 0,26(0,03-1,2 aralığında) ve prostat volümü ortalamasının 61,9 cc (10-400 cc aralığında) olduğu görüldü. Prostat biyopsi dansitesi 0,25 ve altı ile 0,25'in üstünde olan hastalar karşılaştırıldığına tuşe bulgusu (%30,3-38,4 p=0,060) ve multiparametrik MR görüntülemesinde anlamlı lezyon(%66,4-%73,1 p=0,213) arasında anlamlı fark saptanmadı. Bu iki grup PSA değerleri açısından karşılaştırıldığında ise PSA ortalama değerlerinin sırasıyla 9,01 ± 5,63 ng/ml ve 8,24 ± 6,30 ng/ml olduğu görüldü ve istatistiksel olarak anlamlı farklılık olduğu saptandı(p<0,001). Prostat biyopsi dansitesi 0,25 ve altı ile 0,25'in üstünde olan hasta grupları malignite açısından değerlendirildiğinde ise malignite saptanma oranları sırasıyla %34,5-%45,5(p=0,013) saptandı ve anlamlı farklılık görüldü. Aynı zamanda bu iki grup arasında sırasıyla %17,8-%29,9(p=0,002) oranlarında csPCa saptandığı görüldü ve bu da istatistiksel olarak anlamlı olarak saptandı.

Sonuç: Transrektal USG eşliğinde yapılan prostat biyopsi sırasında alınan kor sayısının prostat volümü ile oranının 0,25 üzerinde olmasının klinik anlamlı prostat kanseri saptanma olasılığını arttıracağını düşünmekteyiz.

Anahtar Kelimeler : Prostat, prostat biyopsisi, prostat kanseri, biyopsi dansitesi, klinik anlamlı prostat kanseri

Tables :

Tablo 1

	Prostat biyopsi dansitesi 0,25 ve altı(n: 264)	Prostat biyopsi dansitesi 0,25 üstü (n:224)	p
Yaş (mean ± SD)	65,54 ± 6,96	64,34 ± 7,28	0,415
Tuşe bulgusu Yok (n(%)) Var (n(%))	184(%69,7) 80(%30,3)	138(%61,6) 86 (%38,4)	0,060
PSA(ng/ml) (mean ± SD)	9,01 ± 5,63	8,24 ± 6,30	0,001
MpMRG'de anlamlı lezyon varlığı Yok (n(%)) Var (n(%))	47(%33) 93(%66,4)	42(%26,9) 114(%73,1	0,213
Komplikasyon Yok (n(%)) Var (n(%))	261 (%98,9) 3 (%1,1)	224 (%100) 0 (%0)	0,110
Patoloji Benign (n(%)) Prostat adenokarsinomu (n(%))	173(%65,5) 91(%34,5)	122(%54,5) 102(%45,5)	0,013
Klinik anlamlı prostat kanseri Yok (n(%)) Var (n(%))	217(%82,2) 47(%17,8)	157(%%70,1) 67(%29,9)	0,002

SS-007
Sunum Alanı: Salon B
Sunum Başlangıç Tarihi: 2023-11-09 18:15:00
Sunum Bitiş Tarihi: 2023-11-09 18:20:00

PI-RADS 3 LEZYONLARDA BİYOPSİ KARARINDA MRG VE PSA DANSİTESİ KOMBİNASYONUNU İÇEREN RİSK-ADAPTE STRATEJİ

Çağrı Akpınar[1], Didem Kuru Öz[3], Alkan Oktar[2], Evren Süer[2], Eriz Özden[3], Nuray Haliloğlu[3], Ömer Gülpınar[2], Mehmet İlker Gökçe[2], Çağatay Göğüs[2], Sümer Baltacı[2]
[1]Ankara Etlik Şehir Hastanesi Üroloji Anabilim Dalı
[2]Ankara Üniversitesi Tıp Fakültesi Üroloji Anabilim Dalı
[3]Ankara Üniversitesi Tıp Fakültesi Radyoloji Anabilim Dalı

Amaç; Prostate Imaging Reporting and Data System (PI-RADS) 3 lezyonlu hastalarda klinik anlamlı prostat kanserini (csPCa) gözden kaçırma riskine karşı, gereksiz biyopsiden kaçınmak için prostat spesifik antijen dansitesini (PSAd) içeren biyopsi stratejilerini değerlendirmek.

Metod; Ocak 2017 - Ocak 2022 tarihleri arasında, tek merkezde, prostat biyopsisi öncesi PSAd ve multiparametrik manyetik rezonans görüntüleme (mpMRI) yapılan ardışık 616 hastanın verileri retrospektif olarak değerlendirildi. Bu hastaların hepsine şüpheli lezyonlardan kombine kognitif veya füzyon hedefli biyopsi ve transrektal ultrasonografi (TRUS) kılavuzluğunda sistematik biyopsi uygulandı. PSAd ve mpMRI kombinasyonu ile PI-RADS 3 tabanlı stratejiler oluşturuldu. Her bir strateji için kaçınılan gereksiz biyopsi, azaltılan ISUP Grade 1 ve kaçırılan ISUP Grade ≥2 (csPCa) oranları belirlendi. Her stratejinin net faydasını istatistiksel olarak karşılaştırmak için karar eğrisi analizi (DCA) kullanıldı. Referans olarak yapılmış tüm kombine sistematik ve hedefe yönelik biyopsiler kullanıldı.

Bulgular; PI-RADS 3 lezyonu olan hastalarda, PSAd değerlerine göre csPCa saptama oranı <0,1 ng/mL, 0,1-0,14 ng/mL, 0,15-0,19 ng/mL ve ≥0,2 ng/mL için sırasıyla; %7,2, %10, %16,7 ve %21,9 idi ve ≥0,15 ng/mL PSAd değerleri için csPCa saptama oranı daha yüksekti (p=0,021) (Fig 1). (DCA, en fazla fayda PSAd ≥0,2 ile PI-RADS 3 lezyonları ile PI-RADS 4 ve 5 lezyonları olan hastaları içeren strateji 2 idi. (Fig 2). Bu stratejide %48.2 gereksiz biyopsiden kaçınma ve ISUP derece 1 oranında %51 azalma elde edilirken, csPCa vakalarının %17.5'i kaçırıldı. (ISUP derece 2 için %22.1 ve ISUP derece ≥ 3 için %8.8). Ayrıca, strateji 1, 3 ve 7 sırasıyla diğer üç en iyi stratejiydi (Fig 2).(Tablo 1)

Sonuç; MRI kombine PSAd stratejileri, PI-RADS 3 lezyonlarda biyopsi girişimlerini azaltır. Bu stratejiler kullanılarak biyopsiden kaçınmanın avantajı ve csPCa tanısını kaçırma riski hasta ile tartışılabilir ve sonrasında biyopsi kararı verilebilir.

Anahtar Kelimeler : Prostate kanser, risk-adapte strateji, magnetic rezonans görüntüleme, prostat spesifik antijen dansitesi, PI-RADS 3

Resimler :

Resim Açıklaması: Biyopsi-naive hastalarda mpMRI (PI-RADS) ve PSA dansite gruplarına göre biyopsi sonuçlarını gösteren bar grafik (mpMRI = multi-parametrik manyetik rezonans görüntüleme; PI-RADS = Prostat Görüntüleme Raporlama ve Veri Sistemi; PSA = prostat-spesifik antijen;).

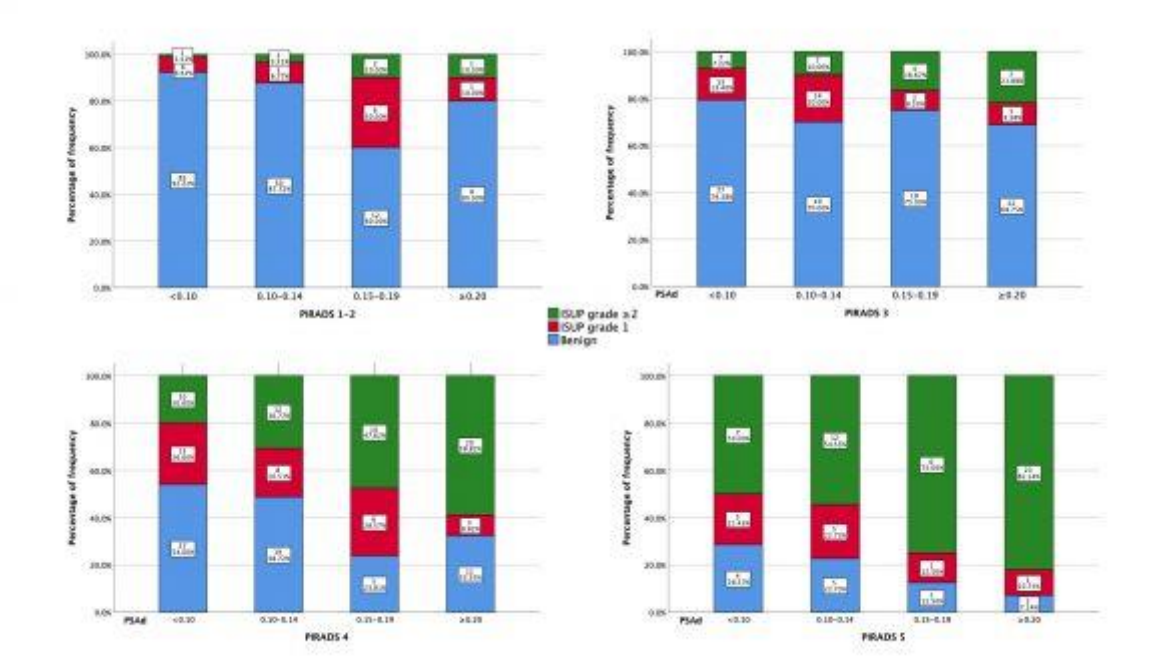

Resim Açıklaması: Biyopsi-naive hastalarda klinik anlamlı prostat kanserini saptamak için farklı biyopsi stratejilerinin klinik faydasını karşılaştıran karar eğrisi analizi (DCA) DCA iki senaryoyu simüle eder: birinde tüm hastalardan biyopsi alını (all) ve diğerinde hiçbir hastaya biyopsi yapılmaz. (none). Klinik olarak yararlı modeller bu senaryoların üzerinde yer alır. Grafik, none-biyopsiy göre hasta başına beklenen net faydayı verir. (PCa = prostat kanseri; PIRADS = Prostat Görüntüleme Raporlama ve Veri Sistemi; PSAd = prostata özgü antijen yoğunluğu; strateji 1 = PI-RADS 4–5 ve/veya PSAd ≥0,2; strateji 2 = PI-RADS 4–5 ve/ veya PSAd >0,2 olan PI-RADS 3; strateji 3 = PI-RADS 4–5 ve/veya PSAd ≥0,15 olan PI-RADS 3; strateji 4 = PI-RADS 4–5 ve/veya PSA≥ 0,10 olan PI-RADS 3; strateji 5 = PSAd'den bağımsız olarak PI-RADS 3, 4 ve 5; strateji 6 = PI-RADS 4–5 ve/veya PSAd ≥0,15; strateji 7 = PI-RADS 4–5 ve/veya PSA ≥0.15 olan PI-RADS 3 ve/veya PSAd ≥0,2 olan PIRADS 2; strateji 8 = PI-RADS 4–5 ve/veya PSA ≥

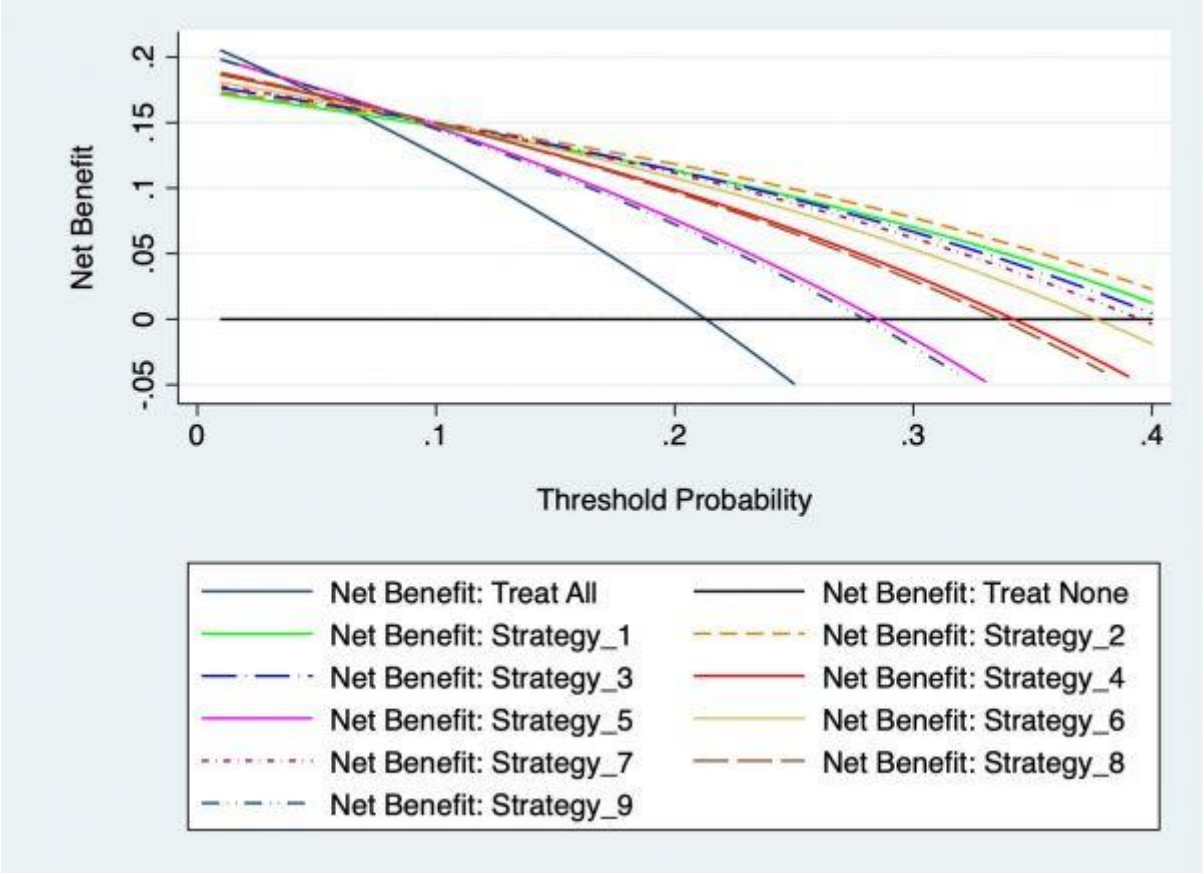

Tables :

Tablo 1 MRI ve PSA dansitesi parametrelerini içeren dokuz farklı biyopsi karar stratejisi

Strateji kararları	Kaçınılan biyopsi, N (%)	Azaltılan ISUP grade ,1 N (%)	Atlanan ISUP grade 2, N (%)	Atlanan ISUP grade ≥ 3, N (%)
Strateji 1 = PI-RADS 4, 5 ve/veya PSAd ≥0,2;	290/616 (47)	46/92 (50)	20/86 (23.3)	3/45 (6.7)
Strateji 2 = PI-RADS 4, 5 ve/ veya PSAd >0,2 olan PI-RADS 3;	297/616 (48.2)	47/92 (51)	19/86 (22.1)	4/45 (8.8)
Strateji 3 = PI-RADS 4, 5 ve/veya PSAd ≥0,15 olan PI-RADS 3;	278/616 (45.1)	45/92 (48.9)	18/86 (20.9)	3/45 (6.7)
Strateji 4 = PI-RADS 4, 5 ve/veya PSA≥ 0,10 olan PI-RADS 3;	229/616 (37.1)	31/92 (33.7)	11/86 (12.8)	3/45 (6.7)
Strateji 5 = PSAd'den bağımsız olarak PI-RADS 3, 4 ve 5;	153/616 (24.8)	18/92 (19.5)	4/86 (4.7)	2/45 (4.5)
Strateji 6 = PI-RADS 4, 5 ve/veya PSAd ≥0,15;	259/616 (42)	39/92 (42.4)	16/86 (18.6)	2/45 (4.5)
Strateji 7 = PI-RADS 4, 5 ve/veya PSA ≥0.15 olan PI-RADS 3 ve/veya PSAd ≥0,2 olan PIRADS 2;	274/616 (44.4)	44/92 (47.8)	17/86 (19.7)	2/45 (4.5)
Strateji 8 = PI-RADS 4, 5 ve/veya PSA ≥0.10 olan PI-RADS 3 ve/veya PSAd ≥0,2 olan PIRADS 2;	222/616 (36)	30/92 (32.6)	10/86 (11.6)	2/45 (4.5)
Strateji 9 = PI-RADS 3, 4, 5 ve/veya PSAd ≥0,2 olan PIRADS 2;	145/616 (23.5)	17/92 (18.4)	4/86 (4.7)	1/45 (2.2)

SS-008
Sunum Alanı: Salon B
Sunum Başlangıç Tarihi: 2023-11-09 18:20:00
Sunum Bitiş Tarihi: 2023-11-09 18:25:00

MRI-HEDEFLİ FÜZYON PROSTAT BİYOPSİ İŞLEMİNDE MÜZİĞİN AĞRI VE ANKSİYETE DÜZEYİNE ETKİSİ

Çağrı Coşkun[1], Ender Cem Bulut[1], Serhat Çetin[1], Ahmet Bora Küpeli[1]
[1]Gazi Üniversitesi Tıp Fakültesi

AMAÇ: Multiparametrik prostat manyetik rezonans görüntüleme (MpMRI) hedefli transrektal füzyon prostat biyopsisi, sistematik biyopsilere göre tanı duyarlılığını arttırmaktadır. Lokal anestezi ile yapılan füzyon prostat biyopsilerinde ağrı hasta konforunu azaltmakta, komplikasyon oranlarını arttırmakta ve hastaların gereklilik halinde tekrar biyopsilerden kaçınmasına yol açmaktadır. Bu çalışmada, füzyon prostat biyopsisi esnasında hastaların müzik dinlemesinin, deneyimledikleri ağrı ve anksiyete üzerine etkisinin incelenmesi amaçlanmıştır.

MATERYAL-METOD: Çalışmamıza MpMRI'da PI-RADS ≥3 şüpheli lezyonu olan ve MRI-hedefli transrektal prostat biyopsi planı olan 149 hasta dahil edildi. Çalışma randomize prospektif olarak tasarlandı. Tüm hastalara biyopsi öncesinde intrarektal lokal anestezik instilasyonu yapıldı. Hedefe yönelik biyospi işlemi sonrasında bütün hastalara 12-kor sistematik biyopsi uygulandı. Bu hastalardan 78 tanesine biyopsi işlemi sırasında, tüm hastalar için aynı sırayla oluşturulan oynatma listesindeki klasik müzik parçaları dinletildi. 71 hastaya ise gürültü önleyici kulaklık takıldı ancak müzik dinletilmedi. Tüm hastaların işlem öncesinde ve sonrasında sistolik ve diastolik kan basıncı, kalp hızı ve solunum sayısı belirlendi. İşlem sonlandıktan en az 10 dakika sonra hastalardan vizüel analog skala (VAS) skoru, durumluk anksiyete ölçeği (STAI-I) ve sürekli anksiyete ölçeği (STAI-II) anketleri doldurmaları istenerek hastaların ağrı ve anksiyete düzeyleri ölçüldü.

BULGULAR: Hastaların demografik, klinik, laboratuvar ve görüntüleme parametreleri tablo 1 ve tablo 2'de belirtilmiştir. Müzik grubunda medyan VAS skoru 3,60 (3,00 – 4,35) olarak saptanmışken, kontrol grubunda 5,40 (4,40 – 6,90) olarak bulundu. Her iki grup arasında istatiksel olarak anlamlı fark mevcuttu (p<0,001). Müzik grubunda medyan STAI-I skoru 38,00 (34,00 – 43,75) olarak saptanırken, kontrol grubunda 44,00 (38,50 – 47,50) olarak belirlendi. STAI-I skorları arasında her iki grup arasında istatistiksel anlamlı fark mevcuttu. STAI-II skorları açısından her iki grup arasında istatistiksel anlamlı fark saptanmadı (Tablo 2).

SONUÇ: MpMRI-hedefli prostat biyopsisinde müzik dinletilmesi hastaların deneyimledikleri ağrı ve anksiyete düzeylerini azaltmaktadır. Hasta konforunu azaltan, komplikasyonlara yol açan ve tekrar biyopsilerden kaçınmaya yol açan ağrının azaltılması için füzyon biyopsi esnasında müzik dinletilmesi akılcı olarak gözükmektedir. Ancak daha yüksek hasta sayıları ile yapılacak çalışmalar daha güçlü çıkarımlar elde edilmesini sağlayabilir.

Anahtar Kelimeler : müzik, ağrı, anksiyete, füzyon, prostat, biyopsi

Resimler :

Resim Açıklaması: Tablo 1. Demografik ve hasta özellikleri

Tablo 1. Demografik özellikler ve hasta özellikleri

	Toplam (n=149)	Müzik Grubu (n=78)	Kontrol Grubu (n=71)	p değeri
Yaş (yıl) (medyan, Q1,Q3)	63,00 (60,00 – 68,00)	64,50 (60,00 – 68,00)	63,00 (58,50 – 68,00)	0,300
Serum PSA düzeyi (ng/ml) (medyan, Q1,Q3)	6,60 (4,80 – 9,30)	6,45 (5,025 – 8,85)	6,70 (4,60 – 9,90)	0,846
Lezyon Sayısı (n, %)				0,630
1 lezyon	72 (%48,3)	37 (%47,4)	35 (%49,3)	
2 lezyon	63 (%42,3)	32 (%41,0)	31 (%43,7)	
3 lezyon	10 (%6,7)	6 (%7,7)	4 (%5,6)	
4 lezyon	4 (%2,7)	3 (%3,8)	1 (%1,4)	
PI-RADS Skoru				0,884
PI-RADS 1	56 (%37,6)	30 (%38,5)	26 (%36,6)	
PI-RADS 2	62 (%41,6)	33 (%42,3)	29 (%40,8)	
PI-RADS 3	31 (%20,8)	15 (%19,2)	16 (%%22,5)	
Prostat Volümü (cc) (medyan, Q1,Q3)	55,0 (42,0 – 74,0)	56,5 (42,0 – 75,0)	54,0 (43,0 – 70,0)	0,771
Lezyon Çapı (mm) (medyan, Q1,Q3)	22,0 (12,0 – 29,0)	24,0 (14,0 – 31,0)	21,0 (12,0 – 27,0)	0.123
Lezyon Lokalizasyonu (n, %)				0,735
İzole PZ	63 (%42,3)	34 (%43,6)	29 (%40,8)	
Anterior	86 (%57,7)	44 (%56,4)	42 (%59,2)	
İşlem Süresi (dk) (medyan, Q1,Q3)	20,0 (16,0 – 24,0)	22,0 (20,0 – 25,0)	20,0 (16,0 – 24,0)	**<0,001**

Resim Açıklaması: Tablo 2. Müzikli ve müziksiz grupta ağrı, anksiyete ve vital bulgular

Tablo 2. Müzikli ve müziksiz gruplarda ağrı, anksiyete ve vital bulguların karşılaştırılması

	Toplam (n=149)	Müzik Grubu (n=78)	Kontrol Grubu (n=71)	p değeri
İşlem öncesi sKB (mmHg) (medyan, Q1,Q3)	125,0 (110,0 – 130,0)	124,0 (110,0 – 130,0)	125,0 (110,0 – 130,0)	0,817
İşlem öncesi dKB (mmHg) (medyan, Q1,Q3)	75,0 (70,0 – 80,0)	70,0 (70,0 – 80,0)	75,0 (70,0 – 80,0)	0,584
İşlem öncesi kalp hızı (/dk) (medyan, Q1,Q3)	76,0 (72,0 – 84,0)	76,0 (73,25 – 84,0)	76,0 (71,0 – 84,0)	0,620
İşlem öncesi solunum sayısı (/dk) (medyan, Q1,Q3)	21,0 (20,0 – 22,0)	22,0 (20,0 – 22,0)	20,0 (20,0 – 22,0)	**0,030**
İşlem sonrası sKB (mmHg) (medyan, Q1,Q3)	130,0 (110,0 – 140,0)	122,5 (110,0 – 130,0)	130,0 (120,0 – 140,0)	**0,006**
İşlem sonrası dKB (mmHg) (medyan, Q1,Q3)	75,0 (70,0 – 80,0)	72,5 (70,0 – 80,0)	75,0 (70,0 – 86,5)	0,138
İşlem sonrası nabız (/dk) (medyan, Q1,Q3)	80,0 (72,0 – 76,0)	80,0 (70,5 – 84,0)	80,0 (72,0 – 88,0)	0,280
İşlem sonrası solunum sayısı (/dk) (medyan, Q1,Q3)	22,0 (21,0 – 22,0)	22,0 (21,0 – 22,0)	22,0 (21,0 – 23,0)	0,648
VAS Skoru (medyan, Q1,Q3)	4,40 (3,40 – 5,70)	3,60 (3,00 – 4,35)	5,40 (4,40 – 6,90)	**<0,001**
STAI-I Skoru (medyan, Q1,Q3)	41,00 (36,00 – 46,00)	38,00 (34,00 – 43,75)	44,00 (38,50 – 47,50)	**<0,001**
STAI-II Skoru (medyan, Q1,Q3)	45,00 (38,00 – 50,00)	46,00 (38,00 – 51,00)	44,00 (38,50 – 47,00)	0,071

SS-009
Sunum Alanı: Salon B
Sunum Başlangıç Tarihi: 2023-11-09 18:25:00
Sunum Bitiş Tarihi: 2023-11-09 18:30:00

MRI-HEDEFLİ TRANSREKTAL PROSTAT BİYOPSİSİNDE BASİT BİR YÖNTEMLE PERİLEZYONEL ÖRNEKLEMENİN GEREKLİLİĞİNİN ARAŞTIRILMASI

Çağrı Coşkun[1], Serhat Çetin[1], Elif Betül Akçal[1], Murat Yavuz Koparal[1], İlker Şen[1], Sinan Sözen[1]
[1]Gazi Üniversitesi Tıp Fakültesi

AMAÇ: Multiparametrik prostat manyetik rezonans görüntüleme (MpMRI) hedefli transrektal prostat biyopsilerinde perilezyonel örneklemenin gerekliliğinin araştırılması

MATERYAL-METOD: Çalışmamıza MpMRI'da tek lezyonu olan (≥PI-RADS 3), hedefli prostat biyopsisinde prostat kanseri tanısı konulan ve radikal prostatektomi (RP) yapılan 54 hasta dahil edilmiştir. Tüm hastaların MpMRI'deki şüpheli lezyon volümleri BioJet yazılımı tarafından hesaplanmıştır. MpMRI'deki lezyon volümleri, RP haritalamasında MpMRI'daki lezyonun tanımlandığı bölgede yer alan tümör (index tümör) volümüyle karşılaştırılmıştır.

BULGULAR: Hastaların klinik, laboratuvar ve patoloji verileri tabloda belirtilmiştir. Hastaların MpMRI'deki medyan lezyon volümü 1,15 cm^3 olarak saptanmıştır. RP patolojilerindeki medyan index tümör volümü ise 2,15 cm^3 olarak saptanmıştır. MpMRI'daki lezyon volümüyle RP'deki index tümör volümü arasında Spearman korelasyon katsayısına göre kuvvetli korelasyon saptanmıştır ($r=0,70$, $p<0,001$). Alt grup analizlerinde; MpMRI'daki lezyon volümü ≤ 1 cm^3 olan hastalarda, lezyon volümü ve RP'deki index tümör hacmi arasında Spearman korelasyon katsayısına göre korelasyon saptanmamıştır ($r=0,274$, $p=0,175$). MpMRI'daki lezyon volümü >1 cm^3 olan hastalarda, lezyon volümü ve RP'deki tümör hacmi arasında Spearman korelasyon katsayısına göre orta düzeyde korelasyon saptanmıştır ($r=0,613$, $p<0,001$).

SONUÇ: MpMRI'daki şüpheli lezyon hacmi ≤1 cm^3 olan hastalarda perilezyonel örnekleme yapılması biyopsi duyarlılığını arttırabilir.

Anahtar Kelimeler : perilezyonel, füzyon, prostat, biyopsi

Resimler :

Resim Açıklaması: Laboratuvar ve görüntüleme parametreleri

Tablo 1. Laboratuvar ve görüntüleme parametreleri

Parametreler	Tüm hastalar (n=54)
Total PSA (ng/ml) median (range)	6,85 (1,2 – 55,8)
Serbest PSA (ng/ml) median (range)	1,15 (0,2-8,2)
Prostat hacmi (cm^3)	45 (20 – 130)
MpMRI'da lezyon lokalizasyonu n(%)	
Periferik zon	41 (%75,9)
Periferik zon dışı	13 (%24,1)
PI-RADS Skoru n(%)	
PI-RADS 3	11 (%20,4)
PI-RADS 4	25 (%46,3)
PI-RADS 5	18 (%33,3)
MpMRI lezyon hacmi (cm^3) median (range)	1,15 (0,13 – 14,8)
RP index tümör hacmi (cm^3) median (range)	2,12 (0,06 – 49)

Resim Açıklaması: MpMRI'da lezyon hacmi ve RP index tümör hacmi korelasyon analizi sonuçları

Tablo 2. MpMRI'da lezyon hacmi ve RP index tümör hacmi korelasyon analizi sonuçları

Lezyon hacmine göre korelasyon analizi	r değeri	p değeri
≤ 1 cm^3 lezyonlar	0,274	0,175
> 1 cm^3 lezyonlar	0,613	p<0,001

SS-010
Sunum Alanı: Salon B
Sunum Başlangıç Tarihi: 2023-11-09 18:30:00
Sunum Bitiş Tarihi: 2023-11-09 18:35:00

OUR EXPERIENCE WITH MASSIVE RECTAL BLEEDING AFTER TRANSRECTAL ULTRASOUND-GUIDED PROSTATE BIOPSIES

Engin Kölükçü[1], Mustafa Sami Bostan[2]
[1]Tokat Gaziosmanpaşa University, Department Of Urology
[2]Tokat Gaziosmanpaşa University, Department Of General Surgery

Introduction

Prostate cancer is the most diagnosed solid cancer in the male population. Prostate biopsy is the gold standard diagnostic method. Various infectious and non-infectious complications occur after transrectal ultrasound-guided prostate biopsy. It is reported that at least one complication is observed in 64–78% of patients, but mortality is quite low. Vascular complications such as hematuria, hematospermia, and rectal bleeding are frequently encountered conditions due to this invasive procedure. The incidence of rectal bleeding after transrectal ultrasound-guided biopsy is between 0% and 22%. However, most of these rectal bleedings stop spontaneously and do not require special treatment or hospitalization. The frequency of massive rectal bleeding lasting longer than two days is less than 1%. This study presented the clinical approaches of our cases that did not regress spontaneously and developed rectal bleeding after transrectal ultrasound-guided prostate biopsy.

Method

We retrospectively examined the data of 1491 patients who received a transrectal ultrasound-guided prostate biopsy at Tokat Gaziosmanpaşa University, Urology Clinic, between April 2015 and May 2023. All prostate biopsies were taken under antibiotic prophylaxis. A third-generation cephalosporin was administered for five days, starting at least 24 hours before the biopsy. Following the application of local tropical anesthetic and periprostatic nerve blockade, a prostate biopsy was taken in the 12-core or 24-core left ductility position. For all these procedures, an 18 Gauge 30 cm biopsy needle and an automatic biopsy gun (Angiotech Tru-Core I, Florida, USA) were used under the guidance of a Diagnostic Ultrasound System 3535 (B&K Medical, Herlev, Denmark) with a 7.5 MHz rectal probe. We documented the clinical course of patients with massive rectal bleeding after the procedure.

Results

Massive rectal bleeding developed in 6 of 1491 patients (0.4%) after transrectal ultrasound-guided prostate biopsy. The average age of the patients was 63.1±9.01 years, and the total prostate-specific antigen level was 14.9±10.01 ng/mL. The average prostate volume of the patients was 60.03±14.08 cc. Five (83.3%) patients had a history of anticoagulant use. None of the patients had a history anorectal disease. 12 core prostate biopsies were taken from all patients. We observed that patients presented with massive rectal bleeding within the first 6-12 hours after transrectal ultrasound-guided prostate biopsy. Following intravenous fluid replacement and vital sign monitoring at the time of initial admission, our first treatment choice for all patients was to apply transrectal digital pressure with traction on the Foley catheter. However, there were no successful results in any patient. Under emergency conditions, patients underwent colonoscopy at the general surgery clinic. In all cases, there

was active bleeding from biopsy areas on the anterior rectal wall. Endoscopically, 25 ml of adrenaline solution (1:10000) was injected circularly into the bleeding area. After this procedure, rectal bleeding stopped entirely in five (83.3%) patients. Only one patient underwent endoscopic fulguration of the bleeding area as the bleeding continued. There was no need for open surgery or mortality after all procedures. The average patient stay was 5-12 days, and the number of blood transfusions was 1-4.

Conclusion

A rich vascular network consisting of branches of the lower vesical artery and the branches of the superior (SRA), middle (MRA), and lower rectal (IRA) arteries feed the prostate and surrounding rectal tissue. The rectal venous plexus is also quite dense in the submucosal space of this region. Rectal bleeding after transrectal ultrasound-guided prostate biopsy is usually mild and self-limiting. However, we think it is crucial to remember that serious rectal bleeding may occur due to this invasive procedure. For this reason, multidisciplinary evaluation of massive rectal bleeding after prostate biopsy is very important.

Anahtar Kelimeler : Massive rectal bleeding, Prostate biopsy, Complication

Kaynakça :

1- Seymour MA, Oesterling J. Anterior Rectal Wall Hematoma: Complication of Transrectal Ultrasound-Guided Biyopsy of Prostate. Urology 1992;2:177-181
2- Brullet E, Guevara MC, Campo R, et al. Massive Rectal Bleeding Following Transrectal Ultrasound-Guided Prostate Biopsy. Endoscopy 2000; 32 (10): 792– 79
3- Quinlan MR, Bolton D, Casey RG. The management of rectal bleeding following transrectal prostate biopsy: A review of the current literature. CUAJ 2018;12(3):146-153
4- Gonen M, Resim S. Simplified treatment of massive rectal bleeding following prostate needle biopsy. International Journal of Urology 2004;11: 570–572
5- Braun KP, May M, Helke C, Hoschke B, Ernst H. Endoscopic therapy of a massive rectal bleeding after prostate biopsy. Int Urol Nephrol 2007;39:1125–1129

SS-011
Sunum Alanı: Salon B
Sunum Başlangıç Tarihi: 2023-11-09 18:35:00
Sunum Bitiş Tarihi: 2023-11-09 18:40:00

TRANSPERİNEAL PROSTAT BİYOPSİSİNE GEÇİŞ; TEK MERKEZ 50 HASTALIK DENEYİM

Erdem Öztürk[1], Mustafa Işıkdoğan[1], Eriz Özden[2], Burcu Savran[1]
[1]Sbü Ankara Dr. Abdurrahman Yurtaslan Onkoloji Eğitim Ve Araştirma Hastanesi
[2]Eriz Özden Özel Radyoloji Kliniği

Giriş

Transperineal prostat biyopsisi prostat kanseri tanısında günümüzde kılavuzlar ışığında önerilen yöntemdir (1). Transrektal biyopsilere kıyasla daha az enfeksiyon riski ve anterior yerleşimli tümörlerde daha yüksek kanser saptama oranları ile ön plana çıkmaktadır. Çalışmamızda, kliniğimizde uygulamaya başladığımız transperineal biyopsi tekniğiyle biyopsi alınmış ilk 50 hastamızın sonuçlarını paylaşmaktayız.

Materyal ve Metot

Aralık 2022 ve Temmuz 2023 tarihleri arasında kliniğimizde prostat kanseri şüphesiyle transperineal prostat biyopsisi yapılan ilk 50 hastanın sonuçları retrospektif olarak taranmıştır. Biyopsi işlemi litotomi pozisyonunda transrektal lineer görüntüleme yüzeyli ultrason probu kullanılarak yapılmıştır. Transrektal proba takılan iğne kılavuzu eşliğinde (Geotek Medikal, Ankara, Türkiye) perinede anüsün 2 cm kadar lateral ve süperiorunda sağ ve sol taraftan birer adet giriş noktasaı belirlenmiş, bu noktadan uygulan lokal anestezi sonrası, perineye 16G kalınlığında koaksiyel iğne yerleştirilmiştir. Koaksiyel iğnenin içinden geçerek perine bölgesi ve prostat apeksi çevresine de lokal anestezi uygulanmıştır. Ardından, 18G-20 cm tam otomatik Trucut tipi biyopsi iğnesi (Geotek Medikal, Ankara, Türkiye) ile yine koaksiyel iğne kanalıyla, transperineal prostat biyopsileri alınmıştır. Hastaların demografik verileri, biyopsi sonuçları ve işlem sonrası komplikasyonları not edilmiştir.

Bulgular

50 hastadan oluşan serimizdeki ortalama hasta yaşı 63.1±6.05, ortalama PSA değeri 10.4±4.32 ng/ml, ortalama prostat boyutu 61±29 ml olarak saptandı. Serimizde sunduğumuz 50 hastanın ilk 10'unda spinal anestezi tercih edilirken sonrasındaki 40 hastada biyopsi işlemi lokal anestezi ile yapıldı. Lokal anestezi altında yapılan işlemler dikkate alındığında VAS ile ölçülen ağrı skoru ortalama 2.56±1.45 olarak ölçüldü. Elli hastanın 21'inde (%42) kanser saptanırken; bu hastaların 10'unda (%20) ISUP 1, 4'ünde (%8) ISUP 2, 4'ünde (%8) ISUP 3, 1'inde (%2) ISUP 4 ve 2'sinde (%4) ISUP 5 prostat kanseri saptandı. İşlem sonrası 1 hastada üriner retansiyon gelişmiş olup enfektif komplikasyon saptanmamıştır.

Sonuç

İlk 50 hastadan oluşan deneyimlerimiz ışığında transperineal prostat biyopsisi lokal anestezi altında etkin ve güvenli bir şekilde uygulanabilecek bir yöntem olup düşük enfektif komplikasyon oranları ile ön plana çıkmaktadır.

Anahtar Kelimeler : Transperineal prostat biyopsisi, Prostat Kanseri

Kaynakça :

1.EAU Guidelines. Edn. presented at the EAU Annual Congress Milan 2023. ISBN 978-94-92671-19-6.
2.Bhanji Y, Allaway MJ, Gorin MA. Recent Advances and Current Role of Transperineal

Prostate Biopsy. Urol Clin North Am. 2021 Feb;48(1):25-33. doi: 10.1016/j.ucl.2020.09.010. PMID: 33218591.

SS-012
Sunum Alanı: Salon B
Sunum Başlangıç Tarihi: 2023-11-09 18:40:00
Sunum Bitiş Tarihi: 2023-11-09 18:45:00

MULTİPARAMETRİK MR GÖRÜNTÜLEME YARDIMI İLE KONVANSİYONEL TRANSREKTAL PROSTAT BİYOPSİSİ SONUÇLARININ DEĞERLENDİRİLMESİ

Mehmet Gökhan Çulha[1], Levent Özcan[1], Ahmet Boylu[1], Kahraman Aksoy[1], Abdullah Talha Akan[1], Alper Ötünçtemur[1], Recep Bayraktar[2], Eren Görkem Kutlutürk[1]
[1]Prof Dr Cemil Taşçıoğlu Şehir Hastanesi Üroloji Klkiniği
[2]Prof Dr Cemil Taşçıoğlu Şehir Hastanesi Radyoloji Kliniği

Multiparametrik MR Görüntüleme Yardımı ile Konvansiyonel Transrektal Prostat Biyopsisi Sonuçlanmasının Değerlendirilmesi

Amaç: Bu çalışmanın amacı konvansiyonel transrektal prostat biyopsisi (TRUS-BX) öncesi multiparametrik prostat MR (MPMRI) görüntülemede elde edilen lezyonların uyumluluğunu değerlendirmektir.

Metot: Mayıs 2020-Ağustos 2023 tarihleri arasında PSA yüksekliği ile üroloji kliniğine başvuran ve TRUS-BX öncesi MPMRI yapılan hastalar çalışmaya dahil edilmiştir. Hastaların demografik verileri kayıt edilmiştir. Hastalara 3 Tesla MPMRI (Siemens vida, Almanya) ile MR görüntüleme yapıldı ve lezyonlar PIRADS sınıflamasına göre değerlendirildi. Ardından hastalara TRUS-BX işlemi uygulandı. Standart 12 kor biyopsi ve MPMRI ile belirtilen lezyon yerinden ek biyopsi alndı. Patoloji sonuçları ile MPMRI bulguları karşılaştırıldı.

Bulgular: Çalışmaya toplam 285 hasta dahil edilmiştir. Hastaların yaş ortalaması 64,55±7,61di. Hastaların PSA ortalaması 17,28±6,84 ng/dl idi. Biyopsi öncesi yapılan MPMRI bulgularına göre 52 hastada PI-RADS-5 (%18,2), 94 hastada PI-RADS-4 (%33), 83 hastada PI-RADS-3 (%29,1), 41 hastada PI-RADS-2 (%14,4) ve 15 hastada PI-RADS-1 (%5,3) lezyon saptanmıştır. Ortalama alınan biyopsi kor sayısı 14,29±3,71 idi.

Biyopsi sonucunda 21 hastada ISUP-1, 24 hastada ISUP-2, 17 hastada ISUP-3, 22 hastada ISUP-4 ve 6 hastada ISUP-5 saptandı ve toplam 90 hastaya prostat kanseri tanısı konuldu. Toplamda 138 hastanın MPMRI bulguları ile TRUS-BX sonuçları uyumluydu (%48,4). PI-RADS-5 lezyonlarda uyumluluk %96,2 iken (50/52) en az uyumluluk %26,6 ile PI-RADS-4 lezyonlarda izlenmiştir. Ayrıca PIRADS-3 lezyonların Bx ile uyumluluk oranı %27,7dir(Tablo-1). Yaş ve PSA değerleri ile MPMRI-TRUS-BX uyumu arasında anlamlı bir ilişki saptanmamıştır (p>0,05).

Sonuç: Çalışmamız sonucunda özellikle PIRADS-4 ve PIRADS-3 lezyon varlığında biyopsinin konvansiyonel şekilde yapılmasının uygun olmadığı görülmüştür. Lezyonları doğru tahmin etme ve saptamadaki başarıları nedeniyle MR-Füzyon biyopsi önerilebilmektedir.

Anahtar Kelimeler: Multiarametrik MR, Prostat Biyopsisi, Prostat kanseri, uyumluluk

Anahtar Kelimeler : Multiarametrik MR, Prostat Biyopsisi, Prostat kanseri, uyumluluk

Resimler :

Resim Açıklaması: PIRADS DERECELENDİRMELERİ

PIRADS DERECESİ * Uyumluluk

		Uyumluluk		
		0	1	Total
PIRADS DERECESİ	1	6	9	15
	2	10	31	41
	3	60	23	83
	4	69	25	94
	5	2	50	52
Total		147	138	285

SS-013
Sunum Alanı: Salon B
Sunum Başlangıç Tarihi: 2023-11-09 18:45:00
Sunum Bitiş Tarihi: 2023-11-09 18:50:00

MPMR KOGNİTİF PROSTAT BİYOPSİSİ İLE STANDART TRUS KILAVUZLUĞUNDA PROSTAT BİYOPSİSİNİN KARŞILAŞTIRMALI ANALİZİ

İlker Akarken[1], Harun Bal[1], Yelda Dere[2], Rabia Mihriban Kılınç[3], Hüseyin Tarhan[1], Hayrettin Şahin[1], Ahmet Emre Eren[1]
[1]Muğla Sıtkı Koçman Üniversitesi Üroloji Anabilim Dalı
[2]Muğla Sıtkı Koçman Üniversitesi Patoloji Anabilim Dalı
[3]Muğla Sıtkı Koçman Üniversitesi Radyoloji Anabilim Dalı

AMAÇ

Multiparametrik manyetik rezonans görüntülemeyle yapılan kognitif prostat biyopsisi ile standart TRUS (transrektal ultrasonografi) kılavuzluğunda prostat biyopsisinin kanser tanı oranlarını karşılaştırmalı olarak değerlendirmek.

MATERYAL-METOT

Multiparametrik MR'ın hastanemizde kullanılabilmeye başlandığı yaklaşık son dört yıllık dönemde prostat biyopsisi yapılan hastalar retrospektif olarak tarandı. Toplam 705 hastanın 235 MpMR sonuçlarına göre transrektal kognitif biyopsi yapılırken, 470 hastaya standart TRUS eşliğinde prostat biyopsisi işlemi uygulandı.

Analizlerin daha sağlıklı olması açısından, her iki grupta PSA değerlerine göre kırpma uygulandı ve 100'ün üzerinde PSA değeri olan hastalar dışlandı. Kırpma sonrasında birinci (MpMR) grupta 233, ikinci (non-MpMR) grupta ise 447 hasta ileri analize dahil edildi. Her iki grubun pozitif kor sayıları, pozitif kordaki minimum ve maksimum kanser yüzdeleri ile prostat kanseri ve gleason grade grup 2 ve üzerinde prostat kanseri tanı oranları karşılaştırıldı. Buna ek olarak pi-rads 3 ve üzerinde lezyonu bulunan vakalardaki prostat kanseri ve gleason grade grup 2 ve üzerinde prostat kanseri tanı oranları karşılaştırıldı. Sürekli değişkenlerin karşılaştırılmasında student's t test, kategorik değişkenlerin karşılaştırılmasında ise ki-kare testi kullanıldı, $p<0,05$ istatistiki olarak anlamlı kabul edildi. İstatistiki analizlerde IBM, Windows için SPSS 22 programı kullanıldı.

BULGULAR

Birinci (MpMR) ve ikinci (non-MpMR) grupların ortalama yaş, PSA, prostat hacmi açısından benzerdi. Pozitif kor sayısı, pozitif kordaki maksimum kanser yüzdeleri arasında istatistiki anlamlı farklılık saptanmazken sadece pozitif kordaki minimum kanser oranı ikinci grupta anlamlı olarak daha yüksek bulunmuştur (Tablo-1). Birinci ve ikinci gruptaki hastaların sırasıyla 155(%66,5)'i ve 297(%66,4)'ü benign iken, 78(%33,5)'ı ve 150(%33,6)'u malign saptandı, aralarındaki fark anlamlı değildi (p=0,983). Gleason grade grup 2 ve üzerindeki kanser saptama oranları ikinci grup lehine istatistiki olarak anlamlı seviyeye ulaşmıştır (p=0,013). Alt grup analizinde birinci grupta pi-rads 3 ve üzerinde lezyon saptanan hastalarda saptanan gleason grade grup 2 ve üzerinde kanser saptanma oranları arasında fark olmasına karşın, istatistiki anlamlı seviyeye ulaşmadı (p=0,136) (Tablo-2).

SONUÇ

Benzer yaş, PSA ve prostat hacmine göre benzer olan gruplarda yapılan analizlerde, MpMR görüntülemesiyle yapılan kognitif biyopsi, prostat kanseri tanısında standart TRUS biyopsiye üstünlük gösterememiştir. MpMR da PIRADS 3 ve üzeri lezyonu olan hastalarda prostat kanseri tanısı açısından standart TRUS prostat biyopsisine bir miktar üstünlük gösterse dahi istatistiki anlamlı seviyeye ulaşamamaktadır. MpMR ın daha yaygın kullanılması ile artan hasta sayısı ile analizlerin tekrarlanması gerekmektedir.

Anahtar Kelimeler : Prostat, Kanser, Biyopsi

Tables :

Table 1: MpMR ve Non-MpMR verilerinin karşılaştırılması

	MpMR	Non-MpMR	P Değeri
Yaş (yıl)	64,6±7,1	65,3±7,2	0,304
PSA (ng/dL)	9,3±9,3	10,9±11,8	0,066
Prostat Volümü (cm3)	73,9±38,9	72,1±40,2	0,610
Pozitif Kor Sayısı	1,85±3,35	1,90±3,36	0,830
Pozitif Kordaki Min. Kanser Oranı	3,58±7,02	5,75±12,4	0,014
Pozitif Kordaki Maks. Kanser Oranı	16,7±30,2	19,1±32,8	0,347

Table 2: MpMR ve Non-MpMR kanser tanı oranlarının karşılaştırılması

		MpMR	Non-MpMR	P Değeri
Patoloji Sonucu	Benign	155 (%66,5)	297 (%66,4)	0,983
	Malign	78 (%33,5)	150 (%33,6)	
Grade Grup 2 ve üzerinde lezyon	Yok	44(%57,1)	60(%40)	0,013
	Var	34(%42,9)	90(%60)	
		MpMR (Pi-Rads 3 ve üzeri)	Non-MpMR	
Patoloji Sonucu	Benign	99 (%60,7)	297 (%66,4)	0,191
	Malign	64 (%39,3)	150 (%33,6)	
Grade Grup 2 ve üzerinde lezyon	Yok	32(%50)	60 (%40)	0,136
	Var	32(%50)	90(%60)	

SS-014
Sunum Alanı: Salon B
Sunum Başlangıç Tarihi: 2023-11-09 18:50:00
Sunum Bitiş Tarihi: 2023-11-09 18:55:00

PROSTAT BİYOPSİSİ SONRASI AKUT PROSTATİT RİSKİNİ ÖNGÖRMEDE SİSTEMİK İMMÜN İNFLAMASYON İNDEKSİNİN TANISAL ETKİNLİĞİ

Mehmet Altan[1], Görkem Özenç[1], Çağrı Akpınar[1], Hüseyin Mert Durak[1], Hilmi Sarı[1], Ahmet Emin Doğan[1]
[1]Ankara Etlik Şehir Hastanesi

Amaç

Transrektal ultrasonografi eşliğinde prostat biyopsisi yapılan hastalarda akut prostatit (AP) gelişimini öngörmede sistemik immün-inflamasyon indeksinin (Sİİ) etkinliğini değerlendirmek.

Giriş

Prostat kanseri (PK), dünya çapında erkeklerde ikinci sıklıkta görülen kanserdir. Serum prostat spesifik antijen (PSA) testi PK tanı ve tedavisinde en yaygın kullanılan serum belirtecidir. PSA değeri yüksek olan hastalarda PK tanısı için prostat biyopsisi yapılmaktadır. Prostat biyopsisi sonrası AP gelişme insidansı yaklaşık %2-5'tir. AP riskini öngörmede nötrofil/lenfosit oranı, platelet/lenfosit oranı gibi inflamatuar belirteçler kullanılmaktadır.

Birçok çalışmada, periferik nötrofil, lenfosit ve trombositleri içeren Sİİ'nin (Sİİ=trombosit x nötrofil / lenfosit) inflamasyon belirteci olarak yükseldiği bildirilmiştir. Çalışmamızda prostat biyopsisi sonrası AP riski gelişimini öngörmek amacıyla Sİİ'yi değerlendirmeyi amaçladık.

Yöntem

Ekim 2022 – Eylül 2023 tarihleri arasında PSA yüksekliği nedeniyle prostat biyopsisi yapılan 196 hasta verileri retrospektif olarak incelenmiştir. Hastaların yaş, total PSA, prostat hacimleri ve Sİİ skorları değerlendirilmiştir.

Bulgular

Prostat biyopsisi yapılan 196 hastanın 20 (%10) tanesinde biyopsi sonrasında akut prostatit gelişmiş olup bu hastalarda Sİİ skoru istatistiksel olarak anlamlı derece yüksek bulunmuştur (p=0,008). Her iki grup arasında yaş, PSA değerleri, prostat hacimleri arasında anlamlı fark saptanmamıştır (p>0,05).

Sonuç

Prostat biyopsisi öncesi Sİİ skoru yüksek olan hastalar biyopsi sonrası AP açısından dikkatli takip edilmelidir.

Anahtar Kelimeler : Prostat biyopsisi, Akut prostatit, Sistemik immun inflamasyon indeksi

Tables :

Prostat biyopsisi yapılan hastaların verileri

	Prostat biyopsisi sonrası AP gelişmeyenler (n:176)	Prostat biyopsisi sonrası AP gelişenler (n:20)	p değeri
Yaş, ort ±	65,1 ± 8,2	66,2 ± 7,6	0.9
Total PSA değeri (ng/dl), ort (min-maks)	9,2 (3,2-38)	8,9 (3,4-42)	0,87
Prostat hacmi (cm^3), ort (min-maks)	54 (25-132)	56 (22-126)	0,72
Sİİ skoru	428,6 (264,8 – 642,8)	561,4 (328,6 – 1107,3)	0,008

SS-015
Sunum Alanı: Salon B
Sunum Başlangıç Tarihi: 2023-11-09 18:55:00
Sunum Bitiş Tarihi: 2023-11-09 19:00:00

MR HEDEFLİ VE STANDART ULTRASON KILAVUZLUĞUNDA PROSTAT BİYOPSİSİNİN KARŞILAŞTIRILMASI:TEK MERKEZ DENEYİMİ

Kürşat Küçüker[1], Mesut Berkan Duran [1]
[1]Pamukkale Üniversitesi Tıp Fakültesi Hastaneleri Üroloji Anabilim Dalı

Giriş ve Amaç: Standart transrektal ultrason eşliğinde prostat biyopsisi (TRUS Bx), prostat kanserini saptamak için günümüzde uluslararası kabul görmüş tanı yöntemidir. TRUS Bx'in duyarlılığı düşük (%40 civarında) olması sebebiyle biyopsi tekrarına yol açabilmekte ve bu durum komplikasyon ve enfeksiyon oranlarının artmasına neden olmaktadır. Multiparametrik MR görüntüleme (mpMRI) son zamanlarda teşhis için klinisyenlere yol göstermekle birlikte prostattaki klinik önemli kanseri doğru bir şekilde lokalize etmektedir. MR hedefli prostat biyopsisinin (MR Bx) daha az kor ile düşük riskli kanser tespitini azalttığı, orta ve yüksek riskli kanser tespit oranını ise arttırdığı gösterilmiştir. Bu çalışmada MR hedefli prostat biyopsisi ve standart ultrason eşliğinde prostat biyopsisinin etkinliğinin değerlendirilmesi amaçlanmıştır.

Gereç ve Yöntem: Ocak 2016'dan Ağustos 2023'e kadar bu çalışmaya 138 erkek dahil edildi. Tüm hastalara multi-parametrik MR görüntüleme yapıldı ve lezyonlar PIRADS versiyon 2'ye göre skorlandı. MP MR ile 142 lezyon tespit edildi. MR hedefli ve standart prostat biyopsileri aynı seansta gerçekleştirildi. Yaş, PSA değerleri, PIRADS skorları, patoloji sonuçları, Gleason skorları, toplam biyopsi sayıları ve pozitif biyopsi sayıları kaydedildi.

Bulgular: Ortalama yaş 68,1 (50-84) yıl ve ortalama PSA değeri 12,7 (1,35-141,9) ng/dl idi. Toplam 58 (%42,02) erkeğe benign patoloji tanısı konuldu. Toplam 80 erkeğe (%57,97) standart biyopsi, MR hedefli biyopsi veya her ikisiyle de prostat kanseri tanısı konuldu. 31 (%38,75) hastaya sadece MR Bx ile, 3 (%3,75) hastaya sadece TRUS Bx ile ve 46 (%57,5) hastaya ise her ikisi ile birlikte tanı konuldu. Patoloji sonuçlarına göre Gleason skoru 12 (%15) erkekte 6(3+3), 48 (%60) erkekte 7(3+4 veya 4+3), 20 (%25) erkekte ise 8-10 olarak belirlendi. MR Bx'te 142 lezyondan 267 kor biyopsi alındı. Lezyon başına ortalama kor sayısı 1,8 (1-5) idi. Prostat kanseri pozitif kor sayısı 143 (%53,5) idi. Prostat kanseri pozitif hastalardan 63 lezyondan 186 kor biyopsi alındı ve toplam biyopsi/pozitif kor oranı %85,4 olarak bulundu. TRUS Bx'te 94 hastadan 768 kor biyopsi alındı. Hasta başına ortalama kor sayısı 12 olarak bulundu. Prostat kanseri pozitif kor sayısı 81 (%5,9) idi. Prostat kanseri pozitif hastalardan 282 kor biyopsi alındı ve toplam biyopsi/pozitif çekirdek oranı %20,4 olarak bulundu.

Sonuç: MR hedefli prostat biyopsisi standart biyopsiye göre daha etkindir ve kanser vakalarının teşhisinde daha az sayıda örnek kullanılır.

Anahtar Kelimeler : Prostat Kanseri Gleason Skorlaması Ultrason MR

SS-016
Sunum Alanı: Salon B
Sunum Başlangıç Tarihi: 2023-11-09 19:00:00
Sunum Bitiş Tarihi: 2023-11-09 19:05:00

PI-RADS SİSTEMİ VE İSUP DERECELENDİRMESİNİN RADİKAL PROSTATEKTOMİDEKİ TÜMÖR VOLÜMÜ İLE KORELASYONU

Nebil Akdoğan[1], Mutlu Değer[1], Mehmet Zubaroğlu[1], İ.önder Yılmaz[1], İ.atilla Arıdoğan[1], Yıldırım Bayazıt[1], Volkan İzol[1]
[1]Çukurova Üniversitesi Tıp Fakültesi Balcalı Hastanesi Üroloji Anabilim Dalı

Amaç: Bu çalışmada prostat kanseri (PK) nedeniyle radikal prostatektomi (RP) spesmenindeki tümör volümü ile PI-RADS ve ISUP derecelendirmesiyle olan ilişkisini değerlendirmeyi amaçladık.

Gereç ve Yöntemler: Aralık 2019 – Ocak 2023 tarihleri arasında prostat kanseri tanısı konulan ve RP uygulanan 47 hastanın verileri retrospektif olarak incelendi. Hastaların multiparemetrik magnetik rezonans görüntüleme (Mp-MRG) görüntüleri Prostate Imaging Reporting and Data System (PI-RADS) sistemi kullanılarak değerlendirilmiş ve radyolojik tümör boyutları (RTB) Mp-MRG'deki maksimum tümör çapı olarak tanımlandı. TRUS-bx patoloji sonuçları International Society of Urological Pathology (ISUP) derecelendirmesi ile 5 ayrı gruba ayrıldı. RP sonrası patolojik analiz sonuçlarına dayanarak, histopatolojik tümör volümü (HTV) ölçülmüş ve kaydedilmiştir. Elde edilen veriler istatistiksel analizlerle değerlendirilmiş ve PI-RADS skorlaması ile ISUP derecelendirmesinin tümör volümü ile olan korelasyonu incelenmiştir.

Bulgular: ISUP grupları ile yapılan analizde ISUP gruplarında derece arttıkça PSA-D ve RTB artmakta ve bu ölçümler istatiksel olarak da anlamlı bulunmuştur(p değerleri sırasıyla; p=0,034; p=0,002) (**figüre 1**).Ayrıca çalışmada pre op ISUP ile RTB arasında pozitif yönde orta düzeyde bir korelasyon vardır(rho=+0,366) ve istatiksel olarak anlamlıdır(p:0,011). Pre op ISUP ile HTV arasında pozitif yönde düşük düzeyde bir korelasyon vardır (rho=+0,209) ve istatiksel olarak anlamlı değildir (p: 0,159) (figüre 2). Yaş, prostat volümü, RTB ve HTV yüksek PIRADS skorlarında artmış olarak belirlendi ve istatiksel olarak da anlamlı bulunmuştur (p değerleri sırasıyla; p=0,013;p=0,004;p=0,001;p=0,02). Ayrıca PIRAD-S ile RTB arasında pozitif yönde orta düzeyde bir korelasyon vardır(rho=+0,588) ve istatiksel olarak anlamlıdır(p=<0,001). PSA-D ile RTB arasında pozitif yönde orta düzeyde bir korelasyon vardır (rho=+0,493) ve istatiksel olarak anlamlıdır (p=<0,000). Bu çalışmada RTB ile HTV arasında pozitif yönde orta düzeyde bir korelasyon olduğu görülmüştür(rho=+0,296) ve istatiksel olarak anlamlı bulunmuştur(p=0,043)(Tablo 2).

Sonuç: Bu çalışmada radyolojik tümör boyutu ile tümör volümü arasında pozitif bir yönde bir korelasyon olduğu belirlenmiştir. Sonuç olarak PIRADS ve ISUP sınıflaması tümör volümünü öngörmede bir yöntem olabilecek ve hastaların tedavi planlamasında ve takibinde daha doğru ve etkili kararlar alınmasına yardımcı olabilecektir.

Anahtar Kelimeler : Prostat Kanseri, PI-RADS, ISUP,Tümör volümü

Resimler :

Resim Açıklaması: PIRAD-S ve ISUP alt kategorilerinin radyolojik lezyon boyutu ile histopatolojik tümör boyutu arasındaki korelasyon

TABLO-2	rho (*)	P		rho(*)	P
PIRADS-1	+0,500	0,667	ISUP-1	+0,243	0,316
PIRADS-2	+0,800	0,104	ISUP-2	+0,559	0,117
PIRADS-3	+0,195	0,566	ISUP-3	-0,194	0,677
PIRADS-4	+0,660	0,817	ISUP-4	-0,363	0,548
PIRADS-5	+0,244	0,422	ISUP-5	+0,434	0,331

(*spearman korelasyon katsayısı)

Resim Açıklaması: PI-RADS ve ISUP gruplarının dağılımları

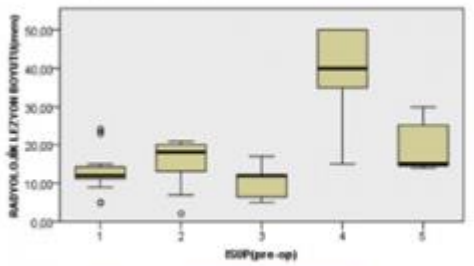

Şekil 1: Pre op ISUP gruplarında radyolojik lezyon boyutu dağılımları

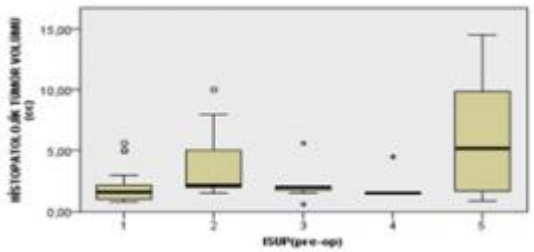

Şekil 2: Pre op ISUP gruplarında histopatolojik tümör volümü dağılımları

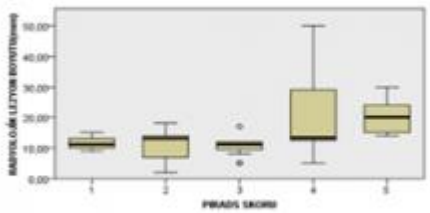

Şekil 3: PIRADS gruplarında radyolojik lezyon boyutu dağılımları



Şekil 4: PIRADS gruplarında histopatolojik tümör volümü dağılımları

Tables :

Tablo 1: Demografik, Biyokimyasal , Radyolojik ve Histopatolojik Veriler

Yaş	65,28±7,2
Ek Hastalık Yok Var (Ht,Dm,Kah,Koah,vb..)	36 (%76,6) 11 (%23,4)
Kullandığı İlaç Yok Var (ürolojik,kardiyak ilaçlar vb..)	38 (%80,9) 9 (%19,1)
Geçirilmiş Ameliyat Yok Var	34 (%72,3) 13 (%27,7)
PSA(ng / mL)	8,47 ± 4,53
Prostat Volümü(cc)	53,21 ± 23,75
PSA Dansitesi(ng/mL/cc)	0,18 ± 0,13
Radyolojik lezyon boyutu(mm)	16,91 ±10,49
Histopatolojik tümör volümü(cc)	3,13 ± 3,15

SS-017
Sunum Alanı: Salon B
Sunum Başlangıç Tarihi: 2023-11-09 19:05:00
Sunum Bitiş Tarihi: 2023-11-09 19:10:00

PROSTAT KANSERİNDE GLEASON DERECESİNİN YÜKSELMESİNE ETKİ EDEN FAKTÖRLER

Osman Gerçek[1], Melih Şenkol[1]
[1]Afyonkarahisar Sağlık Bilimleri Üniversitesi Tıp Fakültesi Üroloji Anabilim Dalı

Giriş ve Amaç

Prostat kanseri tanısı için yaygınlaşan tarama yöntemleri; düşük riskli prostat kanseri tanısı alan hasta sayısını hızla arttırmıştır. Klinik evre ≤T2a, biyopsi GS ≤6 ve PSA ≤10 ng/mL olan hastalar, D'Amico ve arkadaşları tarafından düşük riskli prostat kanseri olarak tanımlanmıştır (D'Amico, Whittington et al. 1998). Tedavi seçiminde prostat biyopsisi Gleason skoru önemli rol oynar. Prostatektomi sonrası GS yükselmesi kötü sonuçlarla ilişkilendirilmiştir (Sarici, Telli et al. 2014). Üroloji pratiğinde prostat biyopsisi ve radikal prostatektomi sonrası GS (Gleason Skoru) arasında tutarsızlıkla çok sık karşılaşılan bir durumdur. Bu tutarsızlık prostat kanseri tanısı alan hastalarda uygun tedavi algoritmasını bozabilmekte ve daha kötü onkolojik sonuçlara yol açabilmektedir. Bu çalışmada amacımız GS yükselmesinin öngörücülerini belirlemek ve klinisyenin tedavi yönteminde hastaya daha iyi rehberlik yapabilmesini sağlamaktır. Bu plana uygun olarak GS yükselmesinde etkili olabilecek faktörleri araştırmayı amaçladık.

Materyal ve Metod

Bu çalışma Afyonkarahisar Sağlık Bilimleri Üniversitesi Tıp Fakültesi Üroloji Kliniği'nde yapılmıştır. Çalışmamıza, Mayıs 2019-Haziran 2023 tarihleri arasında üroloji polikliniğinde PSA yüksekliği, DRM'de şüpheli bulgu veya MpMR'de malignite şüphesi saptanan, konvansiyonel TRUS-Bx (transrektal ultrason-biyopsi) ile GS≤6 prostat kanseri tanısı konulan ve suprapubik RP (Radikal Prostatektomi) operasyonu gerçekleştirilen 108 hasta dahil edildi. Yaş, PSA, transrektal prostat hacmi, PSA dansitesi, DRM bulguları, TRUS-Bx GS, TRUS-Bx pozitif kor oranı, TRUS-Bx ortalama tümör hacmi, TRUS-Bx ve RP tümör lokalizasyonu, RP GS, tümör yüzdesi, TRUS-Bx ile RP arasında geçen süre, ekstrakapsüler yayılım, seminal vezikül invazyonu (SVI), lenfovasküler invazyon (LVI) perinöral invazyon (PNI) ve cerrahi sınır pozitifliği tarandı ve kaydedildi. RP patoloji sonucunda Gleason skoru 3+4 ve üzeri raporlanan hastalar derece yükselmesi olarak kabul edildi. Hastalar, RP sonucu Gleason derecesi yükselmeyen (upgrade olmayan) ve yükselen (upgrade olan) hastalar olarak 2 gruba ayrıldı ve derece yükselmesine etki edebilecek faktörler iki grup arasında karşılaştırıldı.

Bulgular

108 hastanın ortalama yaşı 64,02±5,61 olup gruplar arasında anlamlı fark saptanmadı (p=0,932). PSA ve PSA dansite değeri upgrade olan grupta anlamlı olarak yüksekti (sırasıyla; p=0,012, p=0,041). Prostat hacimlerinde gruplar arasında anlamlı fark yoktu (p=0,498). TRUS-Bx de pozitif kor oranı iki grupta benzerken, ortalama tümör yüzdesi upgrade olan grupta istatistiksel anlamlı olarak yüksek bulundu (sırasıyla; p=0,239, p=0,001). Radikal prostatektomi patoloji incelemesinde, upgrade saptanan hastalarda, daha yüksek tümör yüzdesi, daha fazla ekstrakapsüler yayılım, yüksek PNI ve yüksek cerrahi sınır pozitifliği izlendi (sırasıyla; p=0,006, p=0,049, p=0,017, p=0,001). Patoloji spesemenlerinde saptanan SVI ve LVI açısından iki grup arasında istatistiksel anlamlı fark izlenmedi (sırasıyla; p=0,253, p=0,061) (Tablo 1).

Gleason derecesinde yükselmeyi öngörmedeki olası bağımsız prediktörlerin sonuca en fazla katkısı olanı belirlemek için Binary lojistik regresyon analizi uygulandı. Gleason derecesi yükselmesi için en önemli prediktör TRUS-Bx'de saptanan ortalama tümör yüzdesiydi (p=0,008) (Tablo 2).

Sonuç

D'Amico ve meslektaşları biyopside GS≤6 olan erkeklerin yaklaşık %40'ında prostatektomide yüksek dereceli hastalık bulunduğunu belirtmişlerdir (D'Amico, Renshaw et al. 1999). Daha yüksek PSA seviyesi, GS'nin klinik olarak anlamlı yükselmesi ile ilişkilidir. Buna bağlı olarak da PSA dansitesi, düşük ve yüksek riskli hastalarda GS yükselmesinin önemli bir belirleyicisidir. Bu, prostat kanseri hastalarının tedavi öncesi risk değerlendirmesinde önemli olabilir (Tilki, Schlenker et al. 2011). Çalışmamızda da derece yükselmesi olan grupta, PSA ve PSA dansitesinin anlamlı olarak yüksek olduğunu saptadık.

Tümör tutulum yüzdesinin klinik olarak düşük riskli popülasyonda GS yükselmesiyle yakından ilişkili olduğu görülmektedir (Fu, Moul et al. 2012). Çalışmamızda da ortalama tümör yüzdesinin upgrade olan grupta anlamlı derece yüksek olduğunu sonucuna vardık ve prediktörler içerisinde en anlamlı belirteçti.

Prostat biyopsisi ile radikal prostatektomi numunesi arasındaki Gleason skorunun yüksek uyumsuzluk oranı, bu skorun uyumsuzluğunu öngören faktörlerin incelenmesini gerektirmektedir. Çalışmamızda PSA, PSA dansitesi, ortalama tümör yüzdesi Gleason derecesinde yükselme açısından anlamlı olarak görülmüştür. Yükselme saptanan hastalarda, daha yüksek tümör yüzdesi, daha fazla ekstrakapsüler yayılım, yüksek PNI ve yüksek cerrahi sınır pozitifliği izlendi. GS skorun tutarsızlığını öngören faktörlerin bilinmesi; klinisyenlerin hastalara daha uygun bir şekilde rehberlik etmesine ve uygun terapötik modaliteyi seçmesine olanak sağlamaktadır.

Anahtar Kelimeler : Prostat kanseri, Neoplazi derecelendirmesi, Prostatektomi

Kaynakça :

D'Amico, A. V., et al. (1998). "Biochemical outcome after radical prostatectomy, external beam radiation therapy, or interstitial radiation therapy for clinically localized prostate cancer." Jama 280(11): 969-974.

D'Amico, A. V., et al. (1999). "Clinical predictors of upgrading to Gleason grade 4 or 5 disease at radical prostatectomy: potential implications for patient selection for radiation and androgen suppression therapy." International Journal of Radiation Oncology* Biology* Physics 45(4): 841-846.

Fu, Q., et al. (2012). "Association between percentage of tumor involvement and Gleason score upgrading in low-risk prostate cancer." Medical Oncology 29: 3339-3344.

Sarici, H., et al. (2014). "Predictors of Gleason score upgrading in patients with prostate biopsy Gleason score≤ 6." Canadian Urological Association Journal 8(5-6): E342.

Tilki, D., et al. (2011). Clinical and pathologic predictors of Gleason sum upgrading in patients after radical prostatectomy: results from a single institution series. Urologic Oncology: Seminars and Original Investigations, Elsevier.

Tables :

Tablo 1. Grupların demografik ve klinik verilerinin karşılaştırılması

	Upgrade Yok N=81 n (%)	Upgrade Var N=27 n (%)	p
Yaş	63,91±5,53	64,33±5,96	0,932
PSA	8,62±5,12	15,796±15,22	0,012
Prostat Hacmi	43,40±20,84	46,85±22,36	0,498
PSA Dansitesi (%)	23,40±19,82	37,94±36,76	0,041
TRUS-Bx Pozitif Kor Oranı	12,93±7,02	13,05±7,60	0,239
TRUS-Bx Ortalama Tümör Yüzdesi (%)	27,25±19,03	42,78±21,40	0,001
RP Tümör Yüzdesi	11,30±11,25	17,04±11,23	0,006
TRUS-Bx ile RP Arasında Geçen Süre (gün)	57,83±37,47	53,22±28,70	0,744
RP Ekstrakapsüler Yayılım			
Var	56 (69,1)	13 (48,1)	0,049
Yok	25 (30,9)	14 (51,9)	
RP SVI			
Var	68 (84)	20 (74,1)	0,253
Yok	13 (16)	7 (25,9)	
RP LVI			
Var	72 (88,9)	20 (74,1)	0,061
Yok	9 (11,1)	7 (25,9)	
RP PNI			
Var	54 (66,7)	11 (40,7)	0,017
Yok	27 (33,3)	16 (59,3)	
RP Cerrahi Sınır Pozitifliği			
Var	61 (75,3)	11 (40,7)	0,001
Yok	20 (24,7)	16 (59,3)	

Tablo 2. Gleason derecesi yükselmesine etki eden prediktörlerin lojistik regresyon analizi

Risk faktörü	OR (%95 GA)	p
Yaş	1,017 (0,928-1,115)	0,714
PSA	1,121 (0958-1,312)	0,154
Prostat hacmi	1,004 (0,968-1,041)	0,832
PSA dansitesi	0,658 (0,004-110,022)	0,873
DRM bulgusu	0,627 (0,216-1,818)	0,390
TRUS-Bx pozitif kor oranı	1,000 (0,968-1,034)	0,995
TRUS-Bx ortalama tümör yüzdesi	1,041 (1,011-1,073)	0,008
TRUS-Bx tümör lokalizasyonu	0,614 (0,292-1,292)	0,199
TRUS-Bx RP arası süre	0,988 (0,971-1,005)	0,170

SS-018
Sunum Alanı: Salon B
Sunum Başlangıç Tarihi: 2023-11-09 19:10:00
Sunum Bitiş Tarihi: 2023-11-09 19:15:00

RADİKAL PROSTATEKTOMİ YAPILAN HASTALARIN OPERASYON ÖNCESİ MR BULGULARININ PATOLOJİ SONUÇLARINI ÖNGÖRMEDEKİ ETKİSİ

Mutlu Değer[1], Nebil Akdoğan[1], Ali Börekoğlu[1], Mert Hamarat[1], İbrahim Atilla Arıdoğan[1], Yıldırım Bayazıt[1], Volkan İzol[1]
[1]Çukurova Üniversitesi Üroloji Anabilim Dalı

Amaç

Prostat kanseri tanılı hastaların radikal cerrahisi öncesi bakılan multiparametrik MRG (MpMRG) histopatolojik sonuçları öngörmedeki etkisinin değerlendirilmesi.

Yöntem

Kliniğimizde 2018-2023 yılları arası prostat kanseri tanısıyla radikal prostatektomi yapılan ve öncesinde MpMRG tetkiki mevcut olan 47 hastanın verileri retrospektif olarak incelendi. operasyon öncesi MpMRG verileri nihai patoloji sonuçlarıyla karşılaştırılarak histopatalojik olarak seminal vezikül invazyonu(SVİ), lenf nodu invazyonu(LNİ), ekstraprostatik yayılımı(EPY) ve cerrahi sınır pozitifliği öngörmedeki etkisi değerlendirildi.

Bulgular

47 hastanın 22'sinde patoloji sonucunda EPY rapor edildi. MR verilerine göre 47 hastanın 8 inde EPY rapor edilirken 39 hastada EPY yok olarak rapor edildi. MR verilerine göre EPY rapor edilen 8 hastadan 6 sının nihai patolojisinde EPY mevcut iken; 2 hastada EPY rapor edilmedi. MR verilerine göre EPY yok denilen 39 hastanın 11'inde EPY mevcut iken; 28 hastada EPY rapor edilmedi. Bu verilere göre MR ın EPY deki duyarlılık, özgüllük, PPD, NPD oranları sırasıyla %35,29 - %93,33 - %75 - %71,79 olarak bulundu.

22 Hastaya lenf nodu disseksiyonu yapıldı. LND yapılan 22 hastanın 4 tanesinin nihai patolojisi N1 olarak raporlanırken 18 hastanın nihai patolojisi N0 olarak raporlandı.MR verilerine göre 22 hasta arasından 4 hastada LNİ şüphesi varken 18 hastada LNİ şüphesi yok olarak rapor edildi. MR'da LNİ şüphesi olan 4 hastanın 1'inin nihai patolojisi N1, 3'ünün N0 olarak raporlandı. MR'da LNİ şüphesi olmayan 18 hastadan 1'inin nihai patolojisi N1 olarak raporlandı. Bu verilere göre MR ın LNİ deki duyarlılık, özgüllük, PPD, NPD oranları sırasıyla%25 - %83,3 - %25- %83,33 olarak bulundu.

47 hastanın 11'inde patoloji sonucunda SVİ rapor edildi. MR verilerine göre 47 hastanın 5'inde SVİ şüphesi varken 42 hastada SVİ şüphesi yok olarak rapor edildi. MR'da SVİ şüphesi olan 5 hastadan 3'ünün nihai patolojisi T3b ; 1 tanesinin T2b olarak rapor edildi.MR'da SVİ şüphesi olmayan 42 hastadan 35'inin nihai patolojisi invazyon olmadığı ; 7'sinin invazyon olduğu lehine rapor edildi.Bu verilere göre MR ın SVİ deki duyarlılık, özgüllük, PPD, NPD oranları sırasıyla %27,27- %94,44 - %60 - %80,95 olarak bulundu.

Sonuç

Prostat kanserinin evrelemesini öngörmede ve radikal cerrahisini daha doğru şekilde planlama ve tedavi yönetimini kolaylaştırmak amacıyla kılavuz önerilerini de göz önünde bulundurarak son yıllarda ulaşılması daha kolay hale gelen MpMR tetkikinin pratikteki kullanımını yaygınlaştırmak faydalı olacaktır.

Anahtar Kelimeler : MpMR, PROSTAT KANSERİ

Tables :

MpMRG	DUYARLILIK	ÖZGÜLLÜK	PPD	NPD
SVİ	%27,27	%94,44	%60	%80,95
LNİ	%25	%83,3	%25	%83,3
EPY	%35,29	%93,33	%75	%71,79

SS-019
Sunum Alanı: Salon B
Sunum Başlangıç Tarihi: 2023-11-09 19:15:00
Sunum Bitiş Tarihi: 2023-11-09 19:20:00

PROSTAT BİYOPSİSİ ÖNCESİ UYGULANAN KAUDAL SİNİR BLOKAJI VE PERİPROSTATİK SİNİR BLOKAJININ KARŞILAŞTIRILMASI

Rahmi Aslan[1], Kerem Taken[1], Muhammed Kotan[1]
[1]Van Yyü Tıp Fakültesi Üroloji Kliniği

GİRİŞ:

Periprostatik sinir bloğu (PSB), transrektal ultrason eşliğinde (TRUS) prostat biyopsisi öncesi lokal anestezi için standart yöntem olarak kabul edilse de henüz en ideal yöntem değildir. Biz bu çalışmada Kaudal sinir blokajının (KSB) etkinliğini ve güvenliğini PSB ile karşılaştırarak analiz etmeyi amaçladık.

MATERYAL VE METOT:

Haziran 2022 ile Haziran 2023 ayları arasında, serum prostat spesifik antijen değerleri (PSA≥4) yüksek ve/veya anormal dijital rektal muayene bulguları olan toplam 112 hasta çalışmaya alınmıştır. Dışlama kriterleri sonrasında kalan 96 hasta rastgele olarak KSB (n:46) ve PSB (n:50) olmak üzere iki gruba ayrıldı. Lokal anestezi uygulaması sırasındaki ağrı visual analog skala (VAS) -1, rektal prob yerleştirilmesi ve manipülasyon sırasındaki ağrı VAS-2, iğnenin prostat dokusuna girmesi ve örnekleme sırasındaki ağrı ise VAS-3 olarak kaydedildi.

SONUÇ:

İki grup arasında yaş, vücut kitle indeksi, serum PSA, prostat hacmi ve prostat kanser oranları açısından anlamlı bir fark bulunmadı. Ortalama VAS-2 skoru, PSB grubuyla karşılaştırıldığında KSB gruplarında anlamlı derecede düşüktü. VAS-1 ve VAS-3 puanları açısından anlamlı fark yoktu. Hafif ve ciddi komplikasyonlar açısından gruplar arasında anlamlı fark yoktu. KSB özellikle rektal prob yerleştirilmesi ve manipülasyon sırasında PSB'ye göre daha etkili ağrı kontrolü sağlamıştır. Sonuç olarak her iki teknik de güvenlidir.

Anahtar Kelimeler : TRANSREKTAL PROSTAT BİYOPSİSİ,KAUDAK SİNİR BLOKAJI,PERİPROSTATİK SİNİR BLOKAJI

Resimler :

Resim Açıklaması: KAUDAL SİNİR BLOKAJI



Tables :

TABLO 1. GRUPLAR ARASINDA VAS PUANLARININ KARŞILAŞTIRILMASI

DEĞİŞKEN	KSB GRUBU (KAUDAL SİNİR BLOĞU)	PSB GRUBU (PERİPROSTATTİK SİNİR BLOĞU)	P DEĞERİ
VAS-1(lokal anestezi uygulanırken)	1,52+0,20	1,44+0,38	>0,05
VAS -2(prob yerleştirirken ve manipülasyon sırasında)	1,98+0,92	3,94+1,35	<0,05
VAS -3(iğne dokuya girerken)	2,62+0,85	2,48+1,20	>0,05

SS-020
Sunum Alanı: Salon B
Sunum Başlangıç Tarihi: 2023-11-09 19:20:00
Sunum Bitiş Tarihi: 2023-11-09 19:25:00

TRANSREKTAL PROSTAT BİYOPSİSİ ÖNCESİ HORMONAL VERİLER VE TESTOSTERON DANSİTESİNİN PROSTAT KANSERİ SAPTAMADA Kİ YERİ

Anıl Eker[1], Muhammet Halil Dağaşan[1], Serdar Çelik[1], Onur Erdemoğlu[1], Taha Çetin[1], Serkan Yarimoğlu[1], Halil İbrahim Bozkurt[1], Bülent Günlüsoy[1], Tansu Değirmenci[1]
[1]Sbu Izmir Bozyaka Eğitim Ve Araştırma Hastanesi Uroloji Kliniği

Giriş

Prostat kanseri tüm dünyada erkeklerde en sık görülen 2. Kanser türüdür. İnsidansı yaşla birlikte artmaktadır. Etyolojisinde ailesel ve genetik faktörler, çevresel faktörler ve androjen maruziyeti gibi faktörler sorumlu tutulmaktadır. Prostat kanserinin devamlılığını sürdürebilmesi için androjen bağımlı olduğu bilinmektedir. Ancak hipotalamo-hipofizer aks hormonları, in vitro hayvan deneylerinde birçok maligniteyi baskıladığı gösterilen dehidroepiandrosteron sülfat (DHEAS) gibi adrenal kaynaklı androjenik steroidal hormonlar ve östrojen gibi diğer seks hormonlarının prostat kanseri gelişimindeki rolü net değildir. Aynı şekilde Gelişimi ve devamlılığında androjenlerin önemli rol oynadığı bilinen prostat kanserinde prostatın doku düzeyinde maruz kaldığı testosteron miktarını gösteren total testosteron/ prostat volümü (Testosteron dansitesi) oranı henüz yeterince araştırılmamış bir konudur.

Bu çalışmada seks hormonları ve prostatik dokuda doku düzeyinde testosteron maruziyetini gösteren testosteron dansitesinin prostat kanseri saptamadaki rolünü incelemeyi amaçladık.

Materyal ve Method

PSA yüksekliği ya da anormal rektal muayene bulgusu nedenli prostat biyopsisi planlanan, seksüel şikayeti mevcut 464 erkek hasta çalışmaya dahil edildi. Uzun dönem prospektif kohort planlanan çalışmanın Kasım 2017-Ağustos 2023 tarihleri arasındaki hasta verileri bu çalışmada değerlendirildi. Biyopsi patolojisine göre hastalar iki gruba ayrıldı. Patoloji sonucu benign saptanan hastalar grup 1, prostat adenokarsinomu saptanan hastalar ise grup 2 olarak adlandırıldı. Hastaların biyopsi öncesi PSA, total testosteron (TTE), lüteinizan hormon (LH), folikül stimüle edici hormon (FSH), estradiol (EST), prolaktin (PRL), testosteron dansitesi (TTEd = TTE/Prostat volümü), PSA dansitesi (PSAd = PSA/prostat volümü (PV)), ve DHEAS değerleri incelendi. Tüm veriler grup 1 ve grup 2 arasında karşılaştırılarak değerlendirildi.

Bulgular

Çalışmada ortalama yaşı 64,81 yıl olan 464 hasta incelendi. Hastaların 362'si Grup 1'de, 102'si ise grup 2'deydi. Grup 1 ve grup 2 hastaların verileri tabloda verilmiştir. Hipotalamo-hipofizer aks hormonları olan FSH ve LH, PRL düzeyleri arasında iki grup arasında anlamlı fark saptanmamıştır. Seks hormonları olan TTE ve EST incelendiğinde yine iki grup arasında anlamlı bir fark görülmemiştir. Adrenal kaynaklı steroid hormon olan DHEAS ise prostat kanseri saptanan Grup 2'de anlamlı olarak daha düşük seviyede saptanmıştır. Prostatik doku düzeyinde TTE maruziyetini gösteren TTEd incelendiğinde yine gruplar arasında anlamlı fark tespit edilmiş, Grup 2'de TTEd daha yüksek saptanmıştır. PSAd beklenildiği gibi malignite saptanan hastalarda daha yüksek saptanmıştır.

Sonuç

Literatürde in vitro çalışmalarda çeşitli malignitelerin gelişimini inhibe ettiği gösterilen adrenal kaynaklı DHEAS, literatür ile uyumlu olarak bizim çalışmamızda prostat kanseri saptanan hastalarda daha düşük seviyede olduğu gözlendi. Prostat kanserinin etiyopatogenezinde doku düzeyinde androjen maruziyetinin önemli bir rolü olduğu bilinmektedir. Çalışmamızın sonuçlarında bunu destekleyecek şekilde TTEd arttıkça prostat kanseri görülme oranının arttığı tespit edilmiştir. Sonuç olarak prostat biyopsisi öncesi hormonal değerlendirmede gözlenen yüksek TTE/PV ile düşük DHEAS verileri prostat kanserini öngörmede kullanılabilir.

Anahtar Kelimeler : Prostat kanseri, Testosteron, PSA

Tables :

Tablo 1: Prostat kanseri saptanan ve saptanmayan hastalarda hormonal veriler

	Grup 1 (n=362)	Grup 2 (n=102)	P Değeri
Yaş	64.43 ± 5.78	66.13 ± 8.57	0.087
PSA (ng/ml), ortanca (min-maks)	6.30 (2.6-37)	9 (4-150)	<0.01
FSH (mIU/ml)	9.77 ± 8.25	10.21 ± 6.89	0.365
LH (mIU/ml)	6.10 ± 3.48	6.77 ± 4.57	0.482
EST (pg/ml)	30.35 ± 14.12	32.88 ± 18.99	0.829
DHEAS (ug/dl)	143.10 ± 74.03	124.04 ± 82.64	0.033
TTE (ng/ml)	3.66 ± 1.42	3.30 ± 1.40	0.200
PRL (ng/ml)	9.09 ± 4.48	8.64 ± 7.65	0.131
TTE/PV (TTEd) (ng/ml/cc), ortanca (min-maks)	0.06 (0.01-0.27)	0.09 (0.03-0.26)	0.004
PSA/PV (PSAd) (ng/ml/cc), ortanca (min-maks)	0.12 (0.05-0.74)	0.25 (0.06-3.22)	<0.01

SS-021
Sunum Alanı: Salon B
Sunum Başlangıç Tarihi: 2023-11-09 19:25:00
Sunum Bitiş Tarihi: 2023-11-09 19:30:00

KLİNİK ÖNEMLİ PROSTAT KANSERİNİ ÖNGÖRMEDE PROSTAT BİYOPSİSİ ÖNCESİ BAKILAN HORMONAL VERİLERİN DEĞERLENDİRİLMESİ

Anıl Eker[1], Mahmut Çınar[1], Serdar Çelik[1], Onur Erdemoğlu[1], Taha Çetin[1], Kağan Türker Akbaba[1], İbrahim Halil Bozkurt[1], Bülent Günlüsoy[1], Tansu Değirmenci[1]
[1]Sbu Izmir Bozyaka Eğitim Ve Araştırma Hastanesi Uroloji Kliniği

Giriş

Prostat kanseri (Pca) tüm dünyada erkeklerde en sık görülen 2. Kanser türüdür. İnsidansı yaşla birlikte artmaktadır. Tüm dünyada Pca tarama programlarının artışıyla birlikte klinik olarak önemsiz kabul edilebilecek erken evre Pca tanısı artmıştır. Hastalar seksüel olarak aktif oldukları genç yaşlarda tanı almakta ve bu hastalar tedavilerin getirdiği inkontinans ve erektil disfonksiyon gibi morbiditelere maruz kalmaktadır. Son yıllarda gereksiz tanıların önüne geçebilmek için klinik önemli prostat kanserini saptamada multiparametrik prostat manyetik rezonans görüntülemesi üzerinde durulmaktadır. Pca riskini göstermede kullanılan PSA dansitesi (PSAd), serbest/total PSA oranı gibi yöntemlerin klinik önemli Pca saptamada ki yeri net bilinmemektedir.

Bu çalışmamızda transrektal prostat biyopsisi öncesinde değerlendirilen hipotalamo-hipofizer aks hormonları, in vitro hayvan deneylerinde birçok maligniteyi baskıladığı gösterilen dehidroepiandrosteron sülfat (DHEAS) gibi adrenal kaynaklı androjenik steroidal hormonlar ve östrojen gibi diğer seks hormonlarının klinik önemli prostat kanserin öngörmedeki yerini değerlendirmeyi amaçladık.

Materyal ve Method

PSA yüksekliği ya da anormal rektal muayene bulgusu nedenli prostat biyopsisi planlanan, seksüel şikayeti mevcut 464 erkek hasta çalışmaya dahil edildi. Uzun dönem prospektif kohort planlanan çalışmanın Kasım 2017-Ağustos 2023 tarihleri arasındaki hasta verileri bu çalışmada değerlendirildi. Hastalığın ISUP grade 2 ve üzerinde saptanması klinik önemli olarak kabul edildiğinde 54 hastada klinik önemli Pca olduğu saptandı. Hastalar malignite saptanmayan ve klinik önemsiz Pca saptanan hastalardan oluşan Grup 1, klinik önemli Pca saptanan hastalar Grup 2 ve klinik önemsiz Pca saptanan Grup 3 hastalar olarak 3 gruba ayrıldı. Hastaların biyopsi öncesi PSA, total testosteron (TTE), lüteinizan hormon (LH), folikül stimüle edici hormon (FSH), estradiol (EST), prolaktin (PRL), testosteron dansitesi (TTEd = TTE/Prostat volümü), PSA dansitesi (PSAd = PSA/prostat volümü (PV)), ve DHEAS değerleri incelendi. Tüm veriler grup 1 ve grup 2 arasında karşılaştırılarak değerlendirildi.

Bulgular

Çalışmada ortalama yaşı 64,81 yıl olan 464 hasta incelendi. Grup 1 ve Grup 2 karşılaştırıldığında klinik önemli Pca saptanan hastalarda diğer tüm hastalara göre DHEAS seviyesinin anlamlı olarak daha düşük olduğu görüldü. Hipotalamo-hipofizer aks hormonları olan FSH ve LH, PRL düzeyleri arasında iki grup arasında anlamlı fark saptanmamıştır. Seks hormonları olan TTE ve EST incelendiğinde yine iki grup arasında anlamlı bir fark görülmemiştir. Testosteron dansitesine bakıldığında ise iki grup arasında fark saptanmadı.

PSAd ise beklendiği gibi klinik önemli Pca hastalarında daha yüksek saptandı. Pca saptanan 102 hasta Grup 2 ve Grup 3 olarak kendi arasında değerlendirildiğinde, tıpkı tüm hastalarla karşılaştırıldığında anlamlı olması gibi klinik önemli Pca saptanan Grup 2'deki hastaların Grup 3'teki hastalara görede DHEAS seviylerinin anlamlı düşük olduğu görüldü (Tablo 2).

Sonuç

Literatürde in vitro çalışmalarda çeşitli malignitelerin gelişimini inhibe ettiği gösterilen adrenal kaynaklı DHEAS'ın, literatür ile uyumlu olarak bizim çalışmamızda klinik önemli Pca saptanan hastalarda daha düşük seviyede olduğu gözlendi. Sonuç olarak prostat biyopsisi öncesi hormonal değerlendirmede gözlenen düşük DHEAS verileri klinik önemli prostat kanserini öngörmede kullanılabilir.

Anahtar Kelimeler : Prostat Kanseri, Testosteron, DHEAS

Tables :

Tablo 1: Klinik önemli prostat kanserini saptamada hormonal parametrelerin değerlendirilmesi

	Grup 1 (n=410)	Grup 2 (n=54)	P Değeri
PSA (ng/ml), ortanca (min-maks)	6.2 (2.60-39.5)	12.26 (5.10-150)	<0.001
FSH (mIU/ml)	10.23 ± 8.49	9.54 ± 5.15	0.671
LH (mIU/ml)	6.2 ± 3.65	6.78 ± 4.98	0.715
EST (pg/ml)	31.19 ± 13.73	33.14 ± 14.36	0.574
DHEAS (ug/dl)	146.85 ± 76.25	106.02 ± 70.2	0.007
TTE (ng/ml)	3.67 ± 1.43	3.17 ± 1.21	0.134
PRL (ng/ml)	9.42± 5.46	7.62 ± 3.39	0.120
TTE/PV (TTEd) (ng/ml/cc), ortanca (min-maks)	0.07 (0.01-0.27	0.09 (0.04-0.17)	0.071
PSA/PV (PSAd) (ng/ml/cc), ortanca (min-maks)	0.12 (0.05-0.8)	0.43 (0.08-3.22)	<0.001
Yaş	64.41 ± 6.07	67.26 ± 8.56	0.086

Tablo 2: Prostat kanseri saptanan hastalarda klinik önemli ve klinik önemli olmayan prostat kanserinin hormonal karşılaştırması

	Grup 3 (n=48)	Grup 2 (n=54)	P Değeri
Yaş	64.47 ± 7.99	67.26 ± 8.56	0.24
PSA (ng/ml), ortanca (min-maks)	8 (4-39.5)	12.26 (5.10-150)	0.015
FSH (mIU/ml)	11.99 ± 8.93	9.54 ± 5.15	0.565
LH (mIU/ml)	6.86 ± 4.73	6.78 ± 4.98	0.972
EST (pg/ml)	31.19 ± 15.22	33.14 ± 14.36	0.526
DHEAS (ug/dl)	149.23 ± 91.70	106.02 ± 70.2	0.043
TTE (ng/ml)	3.61 ± 1.3	3.17 ± 1.21	0.188
PRL (ng/ml)	10.97 ± 10.60	7.62 ± 3.39	0.275
TTE/PV (TTEd) (ng/ml/cc), ortanca (min-maks)	0.08 (0.03-0.26)	0.09 (0.04-0.17)	0.972
PSA/PV (PSAd) (ng/ml/cc), ortanca (min-maks)	0.2 (0.06-0.8)	0.43 (0.08-3.22)	0.001

SS-022
Sunum Alanı: Salon B
Sunum Başlangıç Tarihi: 2023-11-09 19:30:00
Sunum Bitiş Tarihi: 2023-11-09 19:35:00

DOES FORMALIN DISINFECTION OF PROSTATE BIOPSY NEEDLE DECREASE POST-BIOPSY INFECTIOUS COMPLICATIONS?

Coşkun Bostancı[1], Salih Bürlukkara[1]
[1]Karabük University Training And Research Hospital

Objectives: To evaluate the effect of prostate biopsy needle disinfection with 10 % formalin solution during biopsy procedure on post-biopsy hospitalization rates because of infectious complications.

Materials-Methods: In this retrospective study, we analyzed 549 patients who underwent transrectal ultrasound-guided prostate biopsy between 2014 and 2020. Patients were divided into group 1 (438 patients) who had 10 % formalin disinfection of prostate biopsy needle during the procedure and group 2 (111 patients) who did not. Inclusion criteria were prophylactic antibiotic use and negative urine culture before the biopsy. Outcomes were the number of patients who were hospitalized because of infectious complications after a biopsy procedure in a month.

Results: The groups were compared in terms of age, PSA values, prostate volume, DM incidence, carcinoma detection rates, and the number of patients who underwent repeat biopsies. There were no differences between groups. At group 1, 13 patients out of 438 patients (2.9 %) and 10 patients out of 111 patients (9 %) at group 2 were hospitalized because of post-biopsy infectious complications in a month after the biopsy procedure. The difference between groups was statistically significant.

Conclusion: There are a very limited number of studies in the literature about Formalin Disinfection (FD). It was stated that the rates of prostate biopsy-related infectious complications (PBRIC) and sepsis were lower in almost all of the FD used groups. Formalin solution is a cheap, safe, and very strong bactericidal solution. It already exists at the biopsy table during the biopsy procedure and we recommend formalin disinfection of prostate biopsy needle since it decreases hospitalization rates due to post-biopsy infectious complications.

Anahtar Kelimeler : formalin disinfection, prostate biopsy, infectious complications, prostate cancer

Tables :

Demographic data of groups (PSA: prostate specific antigen; PV: prostate volume; DM: diabetes mellitus)

Parameters	Group 1	Group 2	p-value
Number of patients	438	111	
Age (years, mean±SD)	66±6.90	65±7.14	0.534*
PSA (ng/ml, mean±SD)	15,58±29,4	14.08±17.58	0.304*
PV (cc, mean±SD)	63,45±37,47	61.46±35.89	0.592*
DM (n, %)	123 (28.1%)	34 (30.6%)	0.596**
Previous biopsy (n, %)	70 (16.0%)	21 (18.9%)	0.457**
Pathology of prostate cancer (n, %)	186 (42.5%)	44 (39.6%)	0.59**

Data of hospitalized patients (UTI (urinary tract infection), DM (diabetes mellitus), FQ (fluorokinolones), ESBL (+) E.coli (E.coli that produces extended-spectrum beta-lactamase), ESBL (-) E.coli (E.coli that does not produces extended-spectrum beta-lactamase))

	Group 1(n,454)	Group 2(n,111)	Total(n,565)
Hospitalized patients (n)	13	10	23
Febrile UTI n,(%)	12 (92.3)	9 (90)	21 (91.3)
Acute prostatitis n, (%)	1 (7.6)	1 (10)	2 (8.6)
Patients with DM n, (%)	4 (30.7)	3 (30)	7 (30.4)
FQ usage last 3-6 months n, (%)	10 (76.9)	2 (20)	12 (52.7)
Positive urine culture n, (%)	8 (61.5)	5 (50)	13 (56.5)
ESBL (+) E.coli n, (%)	4 (30.7)	2 (20)	6 (20.8)
ESBL (–) E.coli n, (%)	4 (30.7)	3 (30)	7 (29.1)
Positive blood culture n, (%)	1 (7.6)	1 (10)	2 (8.6)
ESBL (+) E.coli n, (%)	1 (7.6)	1 (10)	2 (8.6)
ESBL (–) E.coli n,(%)	0	0	0
Previous biopsy story n,(%)	0	1 (10)	1 (4.3)
Median hospitalization stay(day)	5.6	4.7	5.2

SS-023
Sunum Alanı: Salon B
Sunum Başlangıç Tarihi: 2023-11-09 19:35:00
Sunum Bitiş Tarihi: 2023-11-09 19:40:00

COMPARISON OF RIGID AND ELASTIC REGISTRATION METHODS IN SOFTWARE-BASED TARGETED PROSTATE BIOPSY: A MULTI-CENTER STUDY

Serhat Cetin[1], Serdar Celik[2], Murat Yavuz Koparal[1], Guven Aslan[3], Sertac Yazici[4], Bahadir Sahin[5], Sinan Sozen[1], Levent Turkeri[6]
[1]Gazi University Faculty Of Medicine, Department Of Urology
[2]University Of Health Sciences Izmir Faculty Of Medicine, Department Of Urology
[3]Dokuz Eylul University Faculty Of Medicine, Department Of Urology
[4]Hacettepe University Faculty Of Medicine, Department Of Urology
[5]Marmara University Faculty Of Medicine, Department Of Urology
[6]Acibadem University Faculty Of Medicine, Department Of Urology

Background: Our study aims to compare the success rates of rigid registration (RR) and elastic registration (ER) systems in diagnosing all cancers and clinically significant prostate cancer (csPC) in software-based targeted prostate biopsies (TPBs) by performing matching analysis.

Materials and Methods The data of 2,061 patients from six centers where software-based TPB was performed were used. Patients with Prostate Imaging Reporting and Data System (PI-RADS) score ≥3 lesions in multiparametric magnetic resonance imaging (mpMRI) who underwent software-based TPB were included in this study. All cancer and csPC detection rates of the RR and ER systems were compared following Mahalanobis distance matching within the propensity score caliper method. Age, total prostate-specific antigen (PSA), prostate volume, International Society of Urological Pathology (ISUP) grade group (GG), index lesion localization, and index lesion size were determined as variables for the matching procedure. Logistic regression analysis was applied to identify factors predicting clinically insignificant prostate cancer (ciPC) and csPC diagnoses. Additionally, the ISUP GG upgrade rates of RR and ER systems were compared between biopsy and radical prostatectomy pathologies.

Results: The matched sample included 157 RR and 157 ER patients. No statistically significant difference was found between ER and RR in terms of the csPC detection rate (28.0% vs. 22.3%, $p = 0.242$, respectively). The detection rate of all cancers by ER compared to RR was found to be significantly higher (54.8% vs. 35.7%, $p < 0.001$, respectively). No statistically significant difference was found between the ER and RR groups regarding pathological upgrade (39.7% vs. 24.2%, $p = 0.130$, respectively). In the logistic regression analysis performed to determine the factors predicting ciPC, decreased prostate volume and ER system use were found to be independent predictive factors.

Conclusion: While the detection rate of csPC was similar for the RR and ER systems, the detection rate of all cancers and ciPC was significantly higher in ER systems.

Anahtar Kelimeler : Prostate cancer, targeted biopsy, rigid, elastic

Resimler :

Resim Açıklaması: Comparison of rigid and elastic registration systems cancer detection rates in terms of biopsy and prostatectomy-biopsy correlation

	Rijid(n=157)	Elastic(n=157)	Total(n=314)	p value
csPC				0.242
+	35(22.5%)	44(28%)	79(25.2%)	
-	122(77.7%)	113(72%)	235(74.8%)	
All Cancer				**<0.001**
+	56(35.7%)	86(54.8%)	142(45.2%)	
-	101(64.3%)	71(45.2%)	172(54.8%)	
All Pathologies				**0.001**
Benign	101(64.3%)	71(45.2%)	172(54.8%)	
ISUP GG1	21(13.4%)	42(26.8%)	63(20.1%)	**0.003**
ISUP GG≥2	35(22.3%)	44(28.0%)	79(25.2%)	
Upgrade				0.130
+	8(24.2%)	25(39.7%)	33(34.4%)	
-	25(75.8)	38(60.3%)	63(65.6%)	

Resim Açıklaması: Logistic regression analysis to determine the parameters predicting the diagnosis of ISUP GG 1

ISUP GG 1 Variable	Univariable				Multivariable			
	p	OR	95% CIs		p	OR	95% CIs	
			Low	High			Low	High
Age	0.171	1.028	0.989	1.069				
PSA	0.422	0.982	0.933	1.019				
Volume	**0.039**	0.895	0.799	0.988	**0.029**	0.889	0.794	0.982
PSAD	0.502	1.059	0.885	1.243				
PI-RADS								
3	ref							
4	0.43	1.661	0.534	7.297				
5	0.49	1.583	0.468	7.284				
Rigid/Elastic	**0.004**	2.365	1.338	4.288	**0.003**	2.419	1.360	4.414
Index lesion diameter	0.221	0.692	0.387	1.261				

SS-024
Sunum Alanı: Salon B
Sunum Başlangıç Tarihi: 2023-11-09 19:40:00
Sunum Bitiş Tarihi: 2023-11-09 19:45:00

PROSTAT BİOPSİ ONAMLARINDA KULLANILACAK MATERYALLERİN GÖSTERİLMESİNİN ANKSİYETE, DEPRESYON VE AĞRI YANITI ÜZERİNE ETKİSİ

Türker Altuntaş[1], Bahadır Şahin[1], Faruk Arslan[1]
[1]Marmara Üniversitesi Tıp Fakültesi Üroloji Ana Bilim Dalı

Giriş

Prostat kanseri erkekler arasında akciğer kanserinden sonra en sık görülen ikinci kanser olup akciğer, karaciğer, mide ve kolorektal kanserden sonra en çok ölüme neden olan 5. kanserdir . Prostat kanserinin kesin tanısı için prostat biyopsisi ile histopatolojik örnekleme gereklidir. Prostat kanseri tanısı için altın standart yöntem ultrasonografi eşliğinde yapılan transrektal (TRUS) prostat biyopsisidir. Prostat biyopsisi TRUS eşliğinde hasta anestezi almadan lokal anestezi ile kolay ve hızlı uygulanabilen bir yöntemdir. Zaten kanser olma riski olan hastaların bir de lokal anestezi altında prostat biyopsisi gibi bir işlem geçirecek olması düşüncesinin psikolojik bazı etkileri mevcut olmaktadır. İşleme bağlı komplikasyon yaşanmamasına rağmen prostat biyopsisi işlemine bağlı olarak hastalarda stres, rahatsızlık hissi ve anksiyete oluştuğunu gösteren çalışmalar mevcuttur.

Amaç

Biz bu çalışmamızda prostat biyopsisi prosedüründe kullanılacak materyallerin (USG, prob, bi yopsi iğnesi) hastalara görsel olarak gösterilmesinin hastalarda yaşanacak stresi azaltacağını , biyopsi konforunu arttıracağını düşünerek işlem öncesi hastalara görsel olarak tanıtım yapılm asının gerekliliğini araştırmayı planladık.

Materyal-Metod

Eylül 2022 - Aralık 2022 tarihleri arasında prostat kanseri şüphesi olan 40 hastaya prostat bio psisi yapıldı. Çalışmada her cerrahi işlemden önce olduğu gibi prostat biopsisi öncesinde hast alara cerrahi işlem hakkında bilgi verilerek , cerrahi işlemin amacını, uygulanış tekniğini, karşıl aşılabilecek komplikasyonları içeren aydınlatılmış onam formu hastalardan alındı. 40 hasta ra stgele 2 gruba ayrılarak ; ilk gruba yazılı metinin yanında geçirecekleri cerrahi prosedür ile ilgi li olarak kullanılacak cihazların (USG, Prob, biyopsi iğnesi) resimleri eklenerek hastalara anlatı ldı. İkinci gruba sadece yazılı metinden oluşan onam formu verildi.

Bulgular

Çalışmaya dahil edilen hastaların yaş ortalaması 66,55(57-79), alınan parça sayısı ortalama 17 ,25(12-34), PSA ortalaması 25,66(3,15-327) ng/dl idi .(Tablo-1) . Resimli onam verilen grupt a işlem sonrası anksiyete (p:0,79), depresyon (p:0,8) skorlarında azalmadan çok artma olduğ u görüldü . Resimsiz onam verilen grupta ise istatiksel olarak anlamlı olmasa da anksiyete (p: 0,11), depresyon (p:0,09) skorlarında işlem sonrası azalma olduğu görüldü. (Tablo-2). Resimli ve resimsiz onam grupları işlem öncesi ve sonrası anksiyete(p:0,12), depresyon(p:0,07) değişi

mleri açısından kıyaslandığında her iki grup açısından istatiksel anlamlı fark saptanmadı. Son olarak da resimli ve resimsiz grupların işlem sonrası ağrı derecesi kıyaslandı. Resimli grup işle m sonrası ağrı derecesi açısından resimsiz grupla kıyaslandığında ; resimli grupta istatiksel ola rak anlamlı olmasa da ağrının daha fazla olduğu görüldü. (p:0,07)

Sonuç

Prostat biopsisi yapılacak hastalarda işlem öncesi resimli onam kullanılmasının; hipotezimizin aksine anksiyete, depresyon, ağrı yanıtı gibi değişkenleri azaltmaktan çok arttırdığı görüldü.

Anahtar Kelimeler : Prostat biopsi, anksiyete, hastane anksiyete ve depresyon ölçeği, vizüel analog skala

Resimler :

Resim Açıklaması: TABLO 1

	n = (40)
Age, years, mean (SD)	66,55 (5,4)
Piece, mean (SD)	17,25 (5,5)
PSA, mean (SD)	25,66 (60,4)

Resim Açıklaması: TABLO 2

Illustrated Consent Group	**n = (20)**
Anxiety score	**0,79**
Depression score	**0,8**
Non-Illustrated Consent Group	**n = (20)**
Anxiety score	**0,11**
Depression score	**0,09**

SS-025
Sunum Alanı: Salon B
Sunum Başlangıç Tarihi: 2023-11-09 19:45:00
Sunum Bitiş Tarihi: 2023-11-09 19:50:00

KOGNİTİF PROSTAT BİYOPSİSİNDE PSMA-PET/BT, MULTİPARAMETRİK MR GÖRÜNTÜLEMESİNİN YERİNİ ALABİLİR Mİ?

Yunus Emre Genç[1], Zeynep Ceren Balaban Genç[2], Faruk Arslan[1], Murat Kars[1], Salih Özgüven[2], Muhammed Hasan Toper[3], Canan Cimşit[4], Bahadır Şahin[1], Tunç Öneş[2], Haydar Kamil Çam[1]
[1]Marmara Üniversitesi Tıp Fakültesi Üroloji Anabilim Dalı
[2]Marmara Üniversitesi Tıp Fakültesi Nükleer Tıp Anabilim Dalı
[3]Marmara Üniversitesi Tıp Fakültesi Tıbbi Patoloji Anabilim Dalı
[4]Marmara Üniversitesi Tıp Fakültesi Radyoloji Anabilim Dalı

AMAÇ

Prostat kanseri (PCa) evrelemesi sırasında çekilen PSMA-PET/BT görüntülemeleri sırasında prostatta izlenen radyoaktif madde tutulumunun izlediği alanların aynı hastaların multiparametrik MR (mp-MRI) görüntülerinde izlenen lezyonların lokalizasyonu ve her iki görüntüleme yönteminde saptanan odakların, prostat biyopsisi sonucunda kanserin saptandığı zon ile ne kadar uyumlu olduğunun değerlendirilmesi amaçlanmıştır.

YÖNTEM

Çalışmamıza 2014-2023 yılları arasında yeni tanı alan ve evreleme aşamasında PSMA-PET/BT çekilmiş olan PCa hastaları dahil edilmiştir. Hastaların mp-MRI ve PSMA-PET/BT görüntüleri retrospektif olarak incelendi. Hastaların mp-MRI'da izlenen lezyonları ve PSMA-PET/BT'deki radyoaktif madde tutulumu olan bölgeleri prostatın zonal anatomisine uygun olarak sağ veya sol periferik zon, transizyonel zon ve santral zon olmak üzere gruplandırıldı. Her bir anatomik bölge için mp-MRI ve PSMA-PET/BT'de saptanan lezyon lokalizasyonları ile prostat biyopsisinde kanserin saptandığı lokalizasyonların birbirleri ile ne kadar uyumlu oldukları değerlendirildi. Tanımlayıcı istatistiksel ortalama ± standart sapma veya kategorik değişkenler için görülme sayısı ve yüzdesi olarak verildi. Gruplar arasında her bir anatomik lokalizasyonda görülen lezyonların biyopside kanser saptanması ile ne kadar uyumlu olduğunu değerlendirmek için kappa gözlemciler arası değişkenlik analizi kullanıldı.

BULGULAR

Çalışmaya 102 hasta dahil edildi. Hastaların ortalama yaşı 69,26 ± 7,55 olarak saptandı. Medyan PSA değeri 14,2 (95% CI= 8,46 – 44,75) olarak hesaplandı. Yapılan biyopsilerde alınan kor sayıları ise ortalama 15,9 ± 4,88 idi (Tablo 1)

Bu hastaların 58 tanesine mp-MRI'da şüpheli lezyon saptanması üzerine kognitif prostat biyopsisi yapılmıştı. Çalışmaya dahil edilen hastalar içerisinde klinik önemli prostat kanseri (ISUP grade grubu > 1) olanların oranı %86,3'tü.

Tüm hasta grubu için yapılan kappa analizinde PSMA PET-BT sonuçlarının sağ transiyonel ve santral zonlar dışında kalan sağ periferik, sol periferik, sol transizyonel ve sol santral alanlarda biyopside kanser saptanan alanlar ile istatistiksel anlamlı düzeyde uyum içerisinde olduğu görüldü. (k= sırasıyla; 0.2, 0.33, 0.38, 0.35, $p<0.05$) Buna karşılık mp-MRI'da lezyon saptanan alanların sadece sağ periferik zonda biyopsi sonuçları ile istatistiksel olarak anlamlı düzeyde uyumlu olduğu (k=0.15 p= 0.022), diğer zonlarda anlamlı bir uyum olmadığı görüldü. Her iki görüntüleme yönteminin lezyon saptanan alanlar açısından birbiri ile sağ ve sol

periferik zonda (sırasıyla k=0.39, 0.23 p=<0.001, 0.013) istatistiksel olarak anlamlı düzeyde uyumlu olduğu görüldü (Şekil 1-A).

Klinik önemli prostat kanseri saptanan hastalar incelendiğinde PSMA-PET/BT için yine sağ periferik, sol periferik, sol transizyonel ve sol santral zonlarda biyopsi sonuçları ile istatistiksel anlamlı uyumluluk (sırasıyla kappa=0.19, 0.31, 0.43, 0.20, p<0.05) saptanırken mp-MRI'da izlenen lezyon lokalizsyonu ile biyopsi sonuçları arasında sadece sağ transizyonel zonda istatistiksel anlamlı uyum (kappa= 0.14, p=0.034) olduğu görüldü. (Şekil 1-B)

Yalnızca PIRADS 4 ve üzeri lezyonu olan hastalar incelendiğinde mp-MRI'da izlenen lezyon lokalizasyonu ile biyopside klinik önemli kanser saptanan lokalizasyonların sağ ve sol periferik zonlarda istatistiksel olarak anlamlı düzeyde uyumlu oldukları (sırasıyla kappa=0.29, 0.21, p=0.006, 0.041) görüldü. (Şekil 1-C). Hastaların PSMA-PET/BT'de prostatta izlenen aktivite tutulumlarına göre SUV-max değeri 8'in üzerinde olan lezyonlar değerlendirmeye alındığında tüm hasta grubu ile benzer şekilde sağ periferik, sol periferik, sol transizyonel ve sol santral zonlarda PSMA lezyon lokasyon ve biyopside kanser saptanan lokasyonun istatistiksel olarak anlamlı düzeyde uyum (sırasıyla kappa=0.46, 0.42, 0.57, 0.27, p<0.05) içinde olduğu görüldü. (Şekil 1-D)

SONUÇ

Çalışmamızda günümüzde orta ve yüksek riskli prostat kanseri hastalarının evreleme sürecinde önemli bir yere sahip olan PSMA-PET/BT tetkiğinin prostatta izlenen tutulum bölgesine göre kanserin görüldüğü alanları saptamada özellikle belirli bölgede biyopsi sonuçları ile anlamlı düzeyde uyum içerisinde olduğu görülmüştür. Bu yönü ile PSMA-PET/BT görüntülemenin, evrelemenin ötesinde hastaların tanı ve hedefe yönelik biyopsi süreçlerinde de önemli rol oynama potansiyeli taşıyabileceği görülmektedir. Bununla birlikte çalışmamızda negatif bir kontrol grubunun olmaması ve izlenen uyumluluk katsayılarının (kappa değerleri) çok yüksek uyumluluk göstermemiş olması bu konuda yapılacak daha yüksek hasta sayısına sahip prospektif çalışmaların gerekliliğini göstermektedir.

Anahtar Kelimeler : PSMA-PET/BT, MULTİPATAMETRİK PROSTAT MR, PROSTAT KANSERİ, SUVMAX, KOGNİTİF PROSTAT BİYOPSİSİ

Tables :

HASTALARIN TANIMLAYICI ANALİZLERİ

Değişken	Ortalama +/- SD
Yaş	69,26 ± 7,55
Medyan PSA	14,2 (95% CI= 8,46 – 44,75)
Kor sayısı	15,9 ± 4,88

SS-026
Sunum Alanı: Salon C
Sunum Başlangıç Tarihi: 2023-11-09 17:45:00
Sunum Bitiş Tarihi: 2023-11-09 17:50:00

MESANE TÜMÖRÜ REZEKSİYONU SONRASI ÜRETRA DARLIĞI GELİŞİMİNDE TÜMÖR ÖZELLİKLERİNİN ETKİSİNİN DEĞERLENDİRİLMESİ

Barış Doğan[1], Sümeyye Terzi[1], Muhammed Selçuk Özer[3, 1], Volkan Şen[1], Kutsal Yörükoğlu[2], Emine Burçin Tuna[2], Ozan Bozkurt[1], Ömer Demir[1], Aykut Kefi[1], Güven Aslan[1], Mehmet Uğur Mungan[1], İlhan Çelebi[1], Ahmet Adil Esen[1]
[1]Dokuz Eylül Üniversitesi Tıp Fakültesi Üroloji Anabilim Dalı
[2]Dokuz Eylül Üniversitesi Tıp Fakültesi Tıbbi Patoloji Anabilim Dalı
[3]Bakırçay Üniversitesi Çiğli Devlet Hastanesi Üroloji Anabilim Dalı

Amaç: Üretra darlığı etiyolojisinde, travma, inflamasyon, pelvik fraktür ve cerrahi girişimler yer almaktadır. Mesane tümörü nedeniyle transüretral rezeksiyon yapılan hastalarda tümörün boyutunun, sayısının ve lokalizasyonunun üretra darlığı gelişimi üzerine olan etkilerini araştırdık.

Materyal metod: Çalışmamız Kasım 2021 – Ağustos 2023 tarihleri arası mesanede kitle nedeniyle Dokuz Eylül Üniversitesi Üroloji Anabilim dalında primer transüretral mesane tümörü rezeksiyonu (TUR-M) yapılan hastalar dahil edildi. Hastalar post op takiplerinde üretra darlığı tanısına göre iki gruba ayrıldı. Grupların yaş, cinsiyet, takip süreleri, tümör boyutu, tümör sayısı ve tümör lokalizasyon oranları karşılaştırıldı.

Bulgular: TUR-M yapılan 127 hastanın 25'inde (%19,7) üretra darlığı geliştiği gözlendi. Hastaların median takip süresi 9 ay (Min.2-Maks.180 ay) olarak tespit edildi. Üretra darlığı gelişen hastaların %49'unda tümör boyutu 3 cm'den küçük %51'inde tümör boyutu 3 cm'den büyük olduğu tespit edildi. Darlık gözlenmeyen diğer grupta ise hastaların %48 inde tümör 3 cm 'den küçükken %52'inde 3 cm'den büyük olduğu tespit edildi (p=1) (Tablo 2). Üretra darlığı gelişen hastaların %64,7'sinde soliter tümör bulunurken, %35,3'ünde multipl tümörü olduğu tespit edildi. Diğer grupta hastaların %60'ında soliter tümör bulunurken, %40'ında multipl tümör mevcuttu (p=0,65) (Tablo 2). Üretra darlığı gelişen hastaların tümör lokalizasyonlarının dağılımı arasında anlamlı bir fark saptanmadı (p=0.137) (Tablo 2).

Sonuç: Çalışmamızda tümör sayısı, tümör boyutu ve tümör lokalizasyonu gibi tümör özelliklerinin TUR-M sonrası üretra darlığı gelişmesinde bir etkisinin olmadığını saptadık. Mesane kanseri nedeniyle yapılan endoskopik girişimlerin üretra darlığı gelişimi üzerine etkilerini daha net anlamak için randomize prospektif çalışmalara ihtiyaç bulunmaktadır.

Anahtar Kelimeler : Mesane Kanseri, Üretral Darlık

Tables :

Tablo 1: Demografik bilgiler, tümör özelliklerinin karşılaştırılması

		Üretra darlığı (-) (n= 102)	Üretra darlığı (+) (n=25)	P
	Yaş (Median,Min,Maks):	67,6(33-91)	68 (43-81)	0,88
Cinsiyet	Erkek	74 (%72,5)	23 (%92)	0,63
	Kadın	28 (%27,5)	2 (%8)	
Tümör boyutu	<3 cm:	50 (%49)	12 (%48)	1
	≥3cm:	52 (%51)	13 (%52)	
Tümör sayısı	Soliter:	66 (%64,7)	15 (%60)	0,65
	Multiple:	36 (35,3%)	10 (%40)	
Tümör lokalizasyonu	Ön duvar:	2 (%1,9)	0 (%0)	0,137
	Arka duvar:	15 (%14,7)	2 (%8)	
	Yan duvar:	70 (%68,6)	19 (%76)	
	Dome:	8 (%7,8)	1 (%4)	
	Mesane boynu:	6 (%5,8)	1 (%4)	
	Üreter orifisi:	1 (%0,9)	0 (%0)	
	Tüm duvarlar:	0 (%0)	2 (%8)	

SS-027
Sunum Alanı: Salon C
Sunum Başlangıç Tarihi: 2023-11-09 17:50:00
Sunum Bitiş Tarihi: 2023-11-09 17:55:00

EN-BLOK VS GELENEKSEL TRANSÜRETRAL REZEKSİYON: KAS İNVAZİV OLMAYAN MESANE KANSERİ TEDAVİSİ

Emre Bülbül[1]
[1]Trabzon Vakfıkebir Devlet Hastanesi

Amaç: Kas invaziv olmayan mesane kanserinin tedavisinde en-blok ve geleneksel transüretral rezeksiyon sonuçlarını karşılaştırmak.

Yöntemler: Ağustos 2020-Ağustos 2022 tarihleri arasında, bir ilçe devlet hastanesinde tek cerrah tarafından tedavi edilen, kas invaziv olmayan mesane kanseri hastalarının transüretral mesane tümörü rezeksiyonu (TUR-T) sonuçları geriye dönük incelendi. Geleneksel TUR-T: tümör yüzeyi ve mesane tabanı örnekleri ayrı olarak alındı. En-blok-TUR-T: tümör tabanıyla birlikte tek bir parça olarak mesaneden rezeke edildi. İki yöntemde de mesanedeki tümöral oluşumlar, yaklaşık 5 mm'lik güvenlik marjıyla birlikte, unipolar rezektoskop yardımıyla rezeke edildi. Hastalar spinal veya genel anestezi altında, litotomi pozisyonunda opere edildi. Birincil sonuç patolojik incelemede kas tabakası varlığıydı. İkincil sonuç ise perioperatif komplikasyon gelişimi olarak tanımlandı. 13 hastaya en-blok TUR-T ve 22 hastaya geleneksel TUR-T olmak üzere, toplam 35 hastaya TUR-T uygulandı.

Bulgular: En blok TUR-T ile tedavi edilen hastaların 13'ünde de (%100) örneklemde detrüsör kası mevcutken, geleneksel TUR-T uygulanan 16 hastada (%72.7) detrüsör kası mevcuttu (p=0.039). Hastaların ortanca takip süresi 20 (12-32) aydı. Altı hastada (%17.1) perioperatif komplikasyon gelişti ve hepsi minördü. En-blok TUR-T uygulanan hastaların hastaların ikisinde (%15.3) ve geleneksel TUR-T uygulanan hastaların dördünde (%18.1) komplikasyon saptandı (p=0.832). En blok TUR-T ile tedavi edilen hastaların birinde (%7.6) ve geleneksel TUR-T uygulanan iki hastada (%9.1) tümör nüksü saptandı (p=0.519).

Sonuç: En-blok TUR-T ve geleneksel TUR-T benzer güvenlik ve etkinliktedir. Fakat en-blok TUR-T patolojik incelemeler için daha iyi tümör örneklemi sağlayabilir.

Anahtar Kelimeler : Bladder cancer, TURBT, Transurethral Resection of Bladder Tumor, Bladder Neoplasms, Bladder Detrusor Muscle

Kaynakça :

Fan, J., et al. Green-light laser en bloc resection versus conventional transurethral resection for initial non-muscle-invasive bladder cancer: A randomized controlled trial. Int J Urol, 2021. 28: 855.

Resimler :

Resim Açıklaması: En-block TUR-T materyali: 2 cm'lik tümör

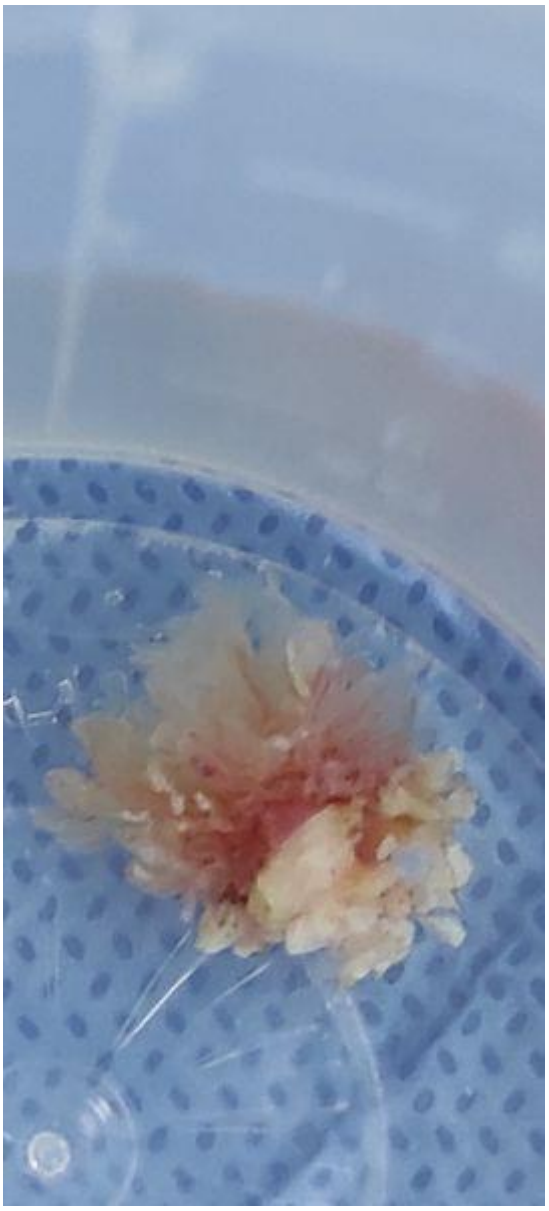

Tables :

Kasa invaziv olmayan mesane kanseri tedavisinde en-block ve geleneksel transüretral rezeksiyonun karşılaştırılması

	Total (n=35)	En-block (n=13)	TUR-T (n=22)	p
Yaş (yıl), ortalama±sd	71.3±26.8	67.5±22.9	73.6±29.2	0.151
VKİ (kg/m2), ortanca (IQR)	27 (25-31)	26 (26-33)	27 (25-31)	0.353
Sigara öyküsü n (%)	25 (71.4)	8 (61.5)	17 (77.2)	0.444
Lezyon sayısı, ortanca (IQR)	2 (1-5)	2 (1-5)	2 (1-4)	0.243
Lezyon boyutu (cm), ortalama±sd	2.9±1.6	2.1±0.9	2.4±1.7	0.198
Eş zamanlı CIS varlığı, n (%)	6 (17.1)	4 (30.7)	2 (9)	0.166
Tümör nüksü n(%)	3 (8.5)	1 (7.6)	2 (9.1)	0.519
Örneklemde detrüsör kası varlığı n (%)	29 (82.8)	13 (100)	16 (72.7)	0.039
Üretral kateterizasyon süresi (gün), ortanca (IQR)	3 (1-5)	2 (1-5)	3 (1-5)	0.106
Takip süresi (ay), ortanca (IQR)	20 (12-32)	14 (12-19)	23 (20-32)	0.081
Perioperatif mesane perforasyonu	2 (5.7)	1 (7.6)	1 (4.5)	0.686
Operasyon süresi (dakika) ortalama±sd	21.1±10.2	19±8.1	22.4±11.2	0.341

SS-028
Sunum Alanı: Salon C
Sunum Başlangıç Tarihi: 2023-11-09 17:55:00
Sunum Bitiş Tarihi: 2023-11-09 18:00:00

T1 YÜKSEK DERECELİ ÜRETALYAL MESANE KANSERLİ BCG YANITSIZ/TOLLERE EDEMEYEN OLGULARDA SICAK MİTOMİSİN DENEYİMİMİZ

Enes Malik Akdaş[1], Önder Kara[1], Kerem Teke[1], Ali Kemal Uslubaş[1], İbrahim Erkut Avcı[1], Engin Telli[1], Hakkıcan Yuvak[1], Mustafa Melih Çulha[1]
[1]Kocaeli Üniversitesi Tıp Fakültesi Üroloji A.d.

Amaç: Kasa invaze olmamış mesane kanseri nedeniyle intravezikal BCG tedavisi gören birçok hastada başlangıçta yeterli yanıt alınmasına rağmen yüksek nüks oranları görülmektedir. Bu çalışmada, intravezikal BCG tedavisi sonrası nüks gelişen veya tedaviyi tolere edemeyen hastalarda, mitomisin C ile yapılan intravezikal termokemoterapinin etkinliği değerlendirildi.

Gereç ve Yöntemler: Mesane tümörü nedeniyle komplet tümör rezeksiyonu yapılan, patolojisinde T1 high-grade tümöre sahip ve varyant histoloji izlenmeyen, daha önce intravezikal BCG tedavisi almış 59 hastaya çalışmaya dahil edildi. İntravezikal termokemoterapi ile adjuvan tedavi uygulandı. Tedavi protokolü olarak, 6 hafta boyunca haftada bir kez ve ardından 4 haftalık aralıklarla 6 kez idame tedavi uygulandı.Her tedavi seansı; 42C ± 2C sıcaklığa kadar ulaşılan mesane duvarı hipertermisi ve 20 mg/50 ml MMC solüsyonunun, 30 dakikalık aralıklarla 2 kez intravezikal uygulanmasını içeriyordu.[1]

Bulgular: Çalışmaya dahil edilen hastaların %91,5 i erkek ve yaş ortalaması 65 (SD 7). Hastaların daha önce almış olduğu BCG kür sayısı 6 (2-12)'idi. Tanı anında hastaların 13 (%22)'ünde tek, 34 (%57,6)'ünde 2-5 arası, 12 (%20,4)'sinde 5'ten fazla tümör odağı izlendi. Karsinoma in-situ 4 (%6,8) hastada izlendi. Elli dokuz hastanın 45 (%76,3)'i BCG sonrası nüks izlenen ve radikal sistektomiyi kabul etmeyen, 14 (%23,7)'ü ise BCG'ye intolerans gelişen hastalardı. Sıcak mitomisin ortalama seans sayısı 8,75 (SD ±3)'idi. Sıcak mitomisin sonrası hastalıksız sağkalım, 24.ay ve 44. ayda (median takip süresi) sırasıyla %83 ve %52,5, progresyonsuz sağ kalım ise sırasıyla %84,7 ve %66,1 idi. Tanı esnasındaki tümör sayısına (tek, 2-5, 5'ten fazla) göre yapılan alt grup analizinde 44 aylık median takip süresinde hastalıksız sağ kalım oranları sırasıyla %77, %67 ve %50 idi (p=0,004).

Sonuçlar: Mitomisin C ile yapılan intravezikal termokemoterapi, BCG'ye yanıtsız veya BCG'yi tolere edemeyen kasa invaze olmayan papiller ürotelyal karsinomu olan seçilmiş hastalarda iyi bilgilendirme sonrası alternatif bir tedavi olarak değerlendirilebilir. Daha fazla hasta sayısı içeren, prospektif olarak tasarlanmış çalışmalara ihtiyaç vardır.

Anahtar Kelimeler : Mesane kanseri, mesane içi kemoterapi, sıcak mitomisin c

Kaynakça :

1. Ofer Nativ1, J Alfred Witjes, Kees Hendricksen, Michael Cohen, Daniel Kedar, Ami Sidi, Renzo Colombo, Ilan Leibovitch
Combined thermo-chemotherapy for recurrent bladder cancer after bacillus Calmette-Guerin. Journal of Urology (2009),10.1016/j.juro.2009.06.017

SS-029
Sunum Alanı: Salon C
Sunum Başlangıç Tarihi: 2023-11-09 18:00:00
Sunum Bitiş Tarihi: 2023-11-09 18:05:00

MESANE KANSERLERİNDE BCG İNDÜKSİYONUN MESANE KALINLIĞI VE İŞEME ŞİKAYETLERİNE ETKİSİ: PROSPEKTİF ERKEN DÖNEM SONUÇLARI

Erdem Can Topkaç[1], Murat Akgül[1], Mehmet Fatih Şahin[2], Çağrı Doğan[1], Cenk Murat Yazıcı[1]
[1]Tekirdağ Namık Kemal Üniversitesi Tıp Fakültesi
[2]Çorlu Devlet Hastanesi

Giriş

Kasa invaze olmayan mesane kanseri (KİOMK) tedavisinde orta-yüksek riskli hasta grubunda TUR-M işleminden sonra intravezikal BCG uygulaması ve rutin sistoskopik incelemeleri standart olarak uygulanmaktadır. Çalışmamızın amacı; kasa invaze olmayan mesane kanseri tanısı olup intravezikal BCG indüksiyon tedavisi alan hastalardaki irritatif şikayetlerin, işeme paternlerinin, mesane-prostat anatomik yapılarını değerlendirmektir.

Materyal-Yöntem

Tekirdağ Namık Kemal Üniversitesi Üroloji Kliniğinde 2022-2023 yılları arasında KİOMK nedeniyle TUR-M sonrası endikasyona uygun şekilde intravezikal BCG (Danimarka 1331 Suşu) tedavisi alan toplam 18 hasta prospektif olarak değerlendirildi. Hastaların intravezikal BCG tedavisi öncesinde ve 6 kür indüksiyon sonrasında gelişen irritatif idrar şikayetleri ve işeme durumları, International Prostat Symptom Score (IPSS) ve Aşırı Aktif Mesane Formu (AAMF-V8) ile incelendi. Ayrıca intravezikal BCG tedavisi alan hastaların rutin kontrolleri sırasında yapılan radyolojik görüntülemelerinde (üriner sistem ultrasonu); mesane duvar kalınlığı, post-voiding rezidü miktarı ve erkek hastalarda prostat boyutları ile üroflovmetri sonuçları incelendi.

Bulgular

Çalışmaya dahil edilen hastalardan 2'si (%11,1) kadın, 16'sı (%88,9) erkek idi. Hastaların yaş ortalamaları 64,7±7,5 idi. Ortalama takip süresi 12,4±4,5 aydı. Patolojik tanılara göre 13 (%72,2) hastada T1 HG, 4 (%22,2) hastada Ta HG, 1 (%5,6) hastada da T1 LG patolojik tanı mevcut idi. İntravezikal BCG tedavi öncesi ve indüksiyon sonrası üroflovmetrik inceleme verileri, ortalama mesane duvar kalınlığı, post-voiding rezidü, IPSS ve AAMF-v8 sorgulama form verileri Tablo 1'de sunuldu. İntravezikal BCG tedavisi sonrası hastaların üroflovmetrik incelemede işenen hacim miktarının anlamlı derecede azaldığı (p:0,019) ve ortalama mesane duvar kalınlığının anlamlı derecede arttığı (p:0,026) görüldü. IPSS ve AAMF-v8 sorgulama form skorlarının ise arttığı ancak istatistiksel anlamlı olmadığı tespit edildi (p:0,962 ve p:0,798).

Sonuç

Çalışmanın erken dönem sonuçları değerlendirildiğinde 6 kür intravezikal BCG uygulaması sonrasında mesane duvar kalınlığında istatistiksel olarak anlamlı artış olduğu ve üroflovmetride işenen hacim miktarının anlamlı derecede azaldığı tespit edildi. IPSS ve AAMF-v8 Sorgulama formlarına göre irritatif semptomlarda tedavi öncesi ve sonrası istatistiksel anlamlı fark görülmemekle birlikte semptomların arttığı görüldü.

Anahtar Kelimeler : Mesane Kanseri, BCG, İşeme sıkıntısı, IPSS, AAMF-v8, Mesane duvar kalınlığı, PVR

Resimler :

Resim Açıklaması: TABLO-1

Tablo 1. İntravezikal BCG tedavisi öncesi ve indüksiyon tedavisi sonrası Q maks, işenen hacim, mesane duvar kalınlığı, PVR, IPSS ve AAMF-v8 sorgulama form sonuçları

	BCG tedavisi öncesi	BCG İndüksiyon tedavisi sonrası	p değeri
Qmaks (ml/sn) (ortalama ± SD)	18.5±12,0	14,0±6,9	0.158
İşenen hacim (ml) (ortalama ± SD)	303.8±135,5	160,0±69,7	**0.019**
USG ortalama mesane duvar kalınlığı (mm) (ortalama ± SD)	3,0±0.9	4.1±1.9	**0.026**
PVR (ml) (ortalama ± SD)	27,1±30,8	35,9±23,4	0.185
IPSS (ortalama ± SD)	7,9±4,6	9,0±7,0	0.962
AAMF-v8 (ortalama ± SD)	10,3±7,2	10,8±9,3	0.798

SS-030
Sunum Alanı: Salon C
Sunum Başlangıç Tarihi: 2023-11-09 18:05:00
Sunum Bitiş Tarihi: 2023-11-09 18:10:00

GENÇ ERİŞKİN HASTA POPÜLASYONUNDA TRANSİZYONEL HÜCRELİ MESANE TÜMÖRLERİ: KLİNİK DENEYİMLERİMİZ

Muzaffer Tansel Kılınç[1], Eren Erol[2], Mehmet Mesut Pişkin[2], Giray Karalezli[2], Yunus Emre Göger[2]
[1]Konya Şehir Hastanesi Üroloji Kliniği
[2]Necmettin Erbakan Üniversitesi Meram Tıp Fakültesi Üroloji Ad

Giriş:

Mesane tümörleri erkeklerde en sık görülen 7. her iki cinsiyet değerlendirildiğinde en sık görülen 10. malignitedir (1). Görülme sıklığı 6. dekatta pik yapar ve 40 yaş altı hastalarda görülme sıklığı %1.3-%1.6 arasındadır (2). Genç erişkin hasta popülasyonunda baskın histoloji düşük malignite potansiyelli papiller ürotelyal neoplazmlar (PUNLMP) ve düşük dereceli invaziv olmayan transizyonel hücreli tümörlerdir (3). Bu tümörler genellikle unifokal, düşük evre ve dereceli olma eğiliminde olup rekürrens %20 civarındadır (4). Literatürdeki verilere göre 30 yaş üstü genç erişkin hastalarda daha düşük yaş grubu hastalara göre daha yüksek evre, derece ve nüks oranları görülmektedir. Biz de sunumumuzda genç erişkin popülasyonda 18-30 yaş arası ve 30-35 yaş arası transizyonel hücreli mesane tümörü olan hastaların klinik ve patolojik verilerini karşılaştırmayı amaçladık.

Materyal-Metod:

Ocak 2011-Eylül 2023 tarihleri arasında Meram Tıp Fakültesi Üroloji Kliniği'nde mesane tümörü nedeniyle transüretral rezeksiyon yapılan hastaların dosyaları retrospektif olarak incelendi. Patoloji sonucu transizyonel hücreli mesane tümörü olarak raporlanan 18-35 yaş arası kadın ve erkek hastalar çalışmaya dahil edildi. Transizyonel hücreli dışı patoloji raporlanan, takip verileri eksik hastalar çalışma dışı bırakıldı. Hastaların demografik verileri, başvuru semptomu, sigara kullanımı, uygulanan adjuvan tedavileri, tümör evresi, derecesi, multifokalitesi, rekürrens ve takip verileri incelendi. Hastalar 18-30 yaş arası (Grup 1) ve 30-35 yaş arası (Grup 2) olarak 2 gruba ayrıldı. İncelenen veriler istatistiksel olarak karşılaştırıldı.

Bulgular:

Çalışmaya dahil edilen 27 hastanın ortalama yaşı 28.8±5.3 (18-35) yıldı. Grup 1'e 11, Grup 2'ye 16 hasta dahil edildi. Erkek/Kadın oranı 2:1'di. En sık başvuru semptomu hematüri idi. Hastaların 13 (%48)'ünde sigara kullanımı mevcuttu. Hastaların 25 (%93)'inde kas invaziv olmayan tümör varken 2 (%7) hastada kas invaziv tümör mevcuttu. Beş (%18) hastada tümör multifokal yerleşimliydi. Sekiz (%30) hastada PUNLMP, 15 (%55) hastada düşük dereceli, 4 (%15) hastada yüksek dereceli tümör mevcuttu. Kas invaziv olmayan mesane tümörü mevcut 3 hastaya adjuvan intravezikal BCG uygulanmıştı. Kas invaziv tümörü olan 1 hastaya radikal sistektomi, 1 hastaya mesane koruyucu yaklaşım uygulanmıştı. Ortalama 72±38.7 (12-155) aylık takipte 2 (%7) hastada düşük dereceli nüks izlendi. Hastalarda mesane tümörüne bağlı ölüm izlenmedi. Her iki gruba ait veriler Tablo 1'de özetlenmiştir.

Sonuç:

Genç erişkin hasta popülasyonunda transizyonel hücreli mesane tümörleri sıklıkla unifokal yerleşimli, düşük evre ve dereceli olma eğiliminde olup nüks nadirdir.

30 yaş üstü hastalarda yüksek dereceli tümörler daha sık görülmektedir.

Anahtar Kelimeler : Genç erişkin, Mesane tümörü, Transizyonel hücreli neoplazm

Kaynakça :

1) P. Gontero, E. Compérat, J.L. Dominguez Escrig, et al. European association of urology: EAU guidelines on Non-muscle-invasive Bladder Cancer (TaT1 and CIS)

2) Jemal A, Siegel R, Xu J,Ward E (2010) Cancer statistics. CA Cancer J Clin 61(2):133–134

3) Paner GP, Zehnder P, Amin AM, Husain AN, Desai MM (2011) Urothelial neoplasms of the urinary bladder occurring in young adult and pediatric patients: a comprehensive review of literature with implications for patient management. Adv Anat Pathol 18(1):79–89

4) Compérat E, Larré S, Roupret M, Neuzillet Y, Pignot G, Quintens H, Houéde N, Roy C, Durand X, Varinot J, Vordos D, Rouanne M, Bakhri MA, Bertrand P, Jeglinschi SC, Cussenot O, Soulié M, Pfister C. Clinicopathological characteristics of urothelial bladder cancer in patients less than 40 years old. Virchows Arch. 2015 May;466(5):589-94. doi: 10.1007/s00428-015-1739-2. Epub 2015 Feb 20. PMID: 25697540.

Tables :

Tablo 1

	Grup 1 (n:11)	Grup 2 (n:16)	p
Yaş (Yıl)	23.2±3.3 (18-29)	32.7±2 (30-35)	<0.001
Cinsiyet (K/E)	6 kadın, 5 erkek	3 kadın, 13 erkek	0.09
Başvuru Semptomu/(n)	Hematüri, 9 hasta	Hematüri, 12 hasta	0.2
Sigara Kullanımı (n/%)	5 (45.4)	8 (50)	0.3
Evre (n/%)			0.31
Ta	10 (91)	12 (75)	
T1	0	3 (19)	
T2	1 (9)	1 (6)	
Derece (n/%)			0.04
PUNLMP	6 (55)	2 (12)	
Düşük Dereceli	4 (36)	11 (69)	
Yüksek Dereceli	1 (9)	3 (19)	
Multifokalite (n/%)	1 (9)	4 (25)	0.29
BCG (n)	2 (18)	1 (6)	0.54
Takip Süresi (ay)	59.6±26.1 (26-102)	80.5±44 (12-155)	0.17
Rekürrens (n/%)	1 (9)	1 (6)	0.78

SS-031
Sunum Alanı: Salon C
Sunum Başlangıç Tarihi: 2023-11-09 18:10:00
Sunum Bitiş Tarihi: 2023-11-09 18:15:00

ORTA-YÜKSEK RİSK KASA İNVAZE OLMAYAN MESANE KANSERİNDE BCG YANITINI ÖNGÖRECEK KLİNİK, PATOLOJİK VE İNFLAMATUAR FAKTÖRLER

Hüseyin Ateş[1], Murat Akgül[1], Mehmet Fatih Şahin[2], Çağrı Doğan[1], Cenk Murat Yazıcı[1], Anıl Keleş[1]
[1]Tekirdağ Namık Kemal Üniversitesi, Üroloji Abd
[2]Çorlu Devlet Hastanesi

Giriş

İntravezikal BCG immünoterapisi yalnızca rekürrensi değil aynı zamanda progresyon oranlarını da azaltarak günümüzde orta ve yüksek riskli kasa invaze olmayan mesane kanserinde (KİOMK) altın standart tedavi seçeneğidir. Ancak BCG cevabı hastadan hastaya değişmekte ve belirli risk faktörlerine bağlı olarak BCG sonrası %40'lara varan nüks ve yaklaşık %15 progresyon oranları görülmektedir. Bu hasta gurubunu belirlemek ve tedavi protokolünü tayin etmek adına *"BCG refrakter (cevapsız) KİOMK"* tanımı ortaya konmuştur. BCG cevapsızlığı durumunda BCG tedavisine devam edilmesi nüks ve progresyon oranlarını arttırmaktadır. Çalışmamızda klinikopatolojik faktörlerin yanında; inflamatuar parametre olarak SII (Sistemik immün-inflamasyon indeksi), NLR (Nötrofil lenfosit oranı), PLR (Trombosit lenfosit oranı) ve LMR (Lenfosit monosit oranı) değerlerinin BCG cevabını öngörmedeki yerini inceledik.

Materyal-metod

Ocak 2010–Mart 2023 tarihleri arasında BCG tedavisi alan en az 1 yıl takibi yapılmış 163 KİOMK hastası çalışmaya dahil edildi. Hastaların demografik, klinik, patolojik verileri, EAU risk grubu, Tur-m öncesi NLR, PLR, LMR ve SII değerleri incelendi. Hastalar BCG duyarlı ve cevapsız olmak üzere iki gruba ayrıldı. Univariate analiz ile gruplar arasında klinikopatolojik ve inflamatuar faktörler karşılaştırıldı. Ayrıca nüks ve progresyon durumuna göre ayrı ayrı gruplandırılarak inflamatuar parametreler karşılaştırıldı. Multivariate analiz olarak BCG cevabı üzerine etki eden risk faktörleri Backward Stepwise Lojistik Regresyon analizi ile değerlendirildi.

Bulgular

Gruplar arasında cinsiyet, tümör evre ve derecesi, multifokalite, prostatik üretra ve mesane boynu tutulumu, histolojik alt tip ve primer/rekürren hastalık açısından anlamlı fark yoktu (p>0,05). Yaşlı (>65), Üst üriner TCC özgeçmişi olan, CIS eşlik eden, solid morfolojiye sahip, re-Turm'da yüksek derece tümörü olan ve EAU'ya göre yüksek risk grubundaki hastalarda daha yüksek oranda BCG cevapsızlığı izlendi (sırasıyla p:0.005, p:0.007, p:0.004, p:0.013, p:0.001, p:0.001) (Tablo-1). Ayrıca inflamatuar parametrelerden SII, NLR ve PLR BCG cevapsız grupta anlamlı olarak daha yüksekti (tüm değişkenler için p:0.001). ROC eğrisinde (Şekil-1) SII cut off değeri 561.9 ve odds oranı 7,68 (%95CI: 2,9-20,4) olarak hesaplandı. Nüks ve progresyon izlenen hastalarda da SII, NLR ve PLR anlamlı olarak daha yüksekti (Tablo-2). Multivariate lojistik regresyon analizde ise yüksek SII değerinin BCG cevabını öngörmede bağımsız bir parametre olduğu görüldü (OR:16,92 %95 CI:1,54-185,92 p:0,021). Üst üriner TCC hikayesinin anlamlı olmamakla birlikte modelde kalması dikkat çekici olarak değerlendirildi.

Sonuç

Üst üriner TCC özgeçmişi olan hastalar BCG cevapsızlığı açısından yüksek risk altındadır. Bunun dışında yaşlı hastalarda (>65), CIS eşlik eden ve solid morfolojiye sahip tümörlerde, re-TURm'de yüksek dereceli tümörü olanlarda ve EAU yüksek risk grubu hastalarda BCG cevapsızlık oranları yükselmektedir. Klinikopatolojik verilerin yanında inflamatuar parametreler de değerlendirilerek BCG cevapsız hastalar öngörülebilmektedir. Pre-operatif dönemde yüksek SII (>561,9), NLR ve PLR değerleri hem BCG cevabını hem de nüks ve progresyonu öngörmede bir parametre olarak kullanılabilir. Böylece yüksek riskli hastalarda intravezikal BCG tedavisi yerine daha etkin onkolojik sonuçlar elde etmek için küratif radikal tedavi seçenekleri tercih edilebilir.

Anahtar Kelimeler : Mesane Kanseri, BCG Cevabı, İnflamatuar Faktörler, BCG Refrakter

Resimler :

Resim Açıklaması: BCG cevabına göre SII değerine ilişkin ROC eğrisi

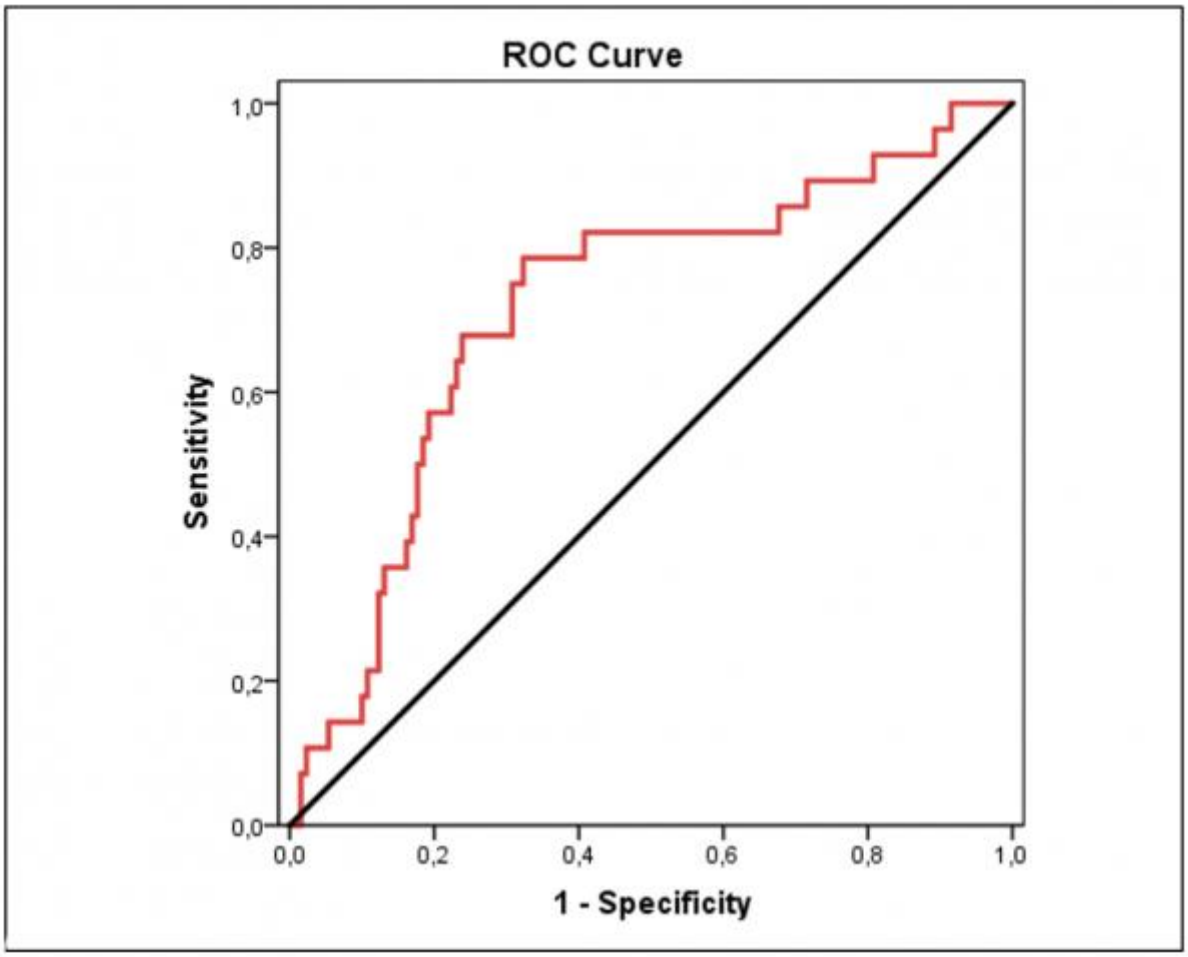

Tables :

Klinik, patolojik ve inflamatuar verilerin BCG cevabına göre karşılaştırılması.

		BCG duyarlı (n=135)	BCG cevapsız (refrakter) (n=28)	p değeri
Yaş	< 65	74 (92,5)	6 (7,5)	0,005
	≥ 65	61 (73,5)	22 (26,5)	
Cinsiyet	Kadın	16 (94,1)	1 (5,9)	0,310
	Erkek	119 (81,5)	27 (18,5)	
Aktif sigara kullanımı	Yok	96 (82)	21 (18)	0,783
	Var	39 (84,7)	7 (16,3)	
Üst TCC özgeçmişi	Yok	129 (85,4)	22 (14,6)	0,007
	var	6 (50,0)	6 (50,0)	
Prostatik üretra tutulumu	Yok	128 (84,2)	24 (15,8)	0,097
	var	7 (63,6)	4 (36,4)	
Mesane boynu TM tutulumu	Yok	104 (82,5)	22 (17,5)	0,86
	var	31 (83,8)	6 (16,2)	
CIS	Negatif	114 (87,0)	17 (13,0)	0,004
	Pozitif	21 (65,6)	11 (34,4)	
Tümör morfolojisi	Papiller	126 (85,7)	21 (14,3)	0,013
	Solid	9 (56,3)	7 (43,8)	
Rekürren durum	Primer	98 (84,5)	18 (15,5)	0,377
	Rekürren	37 (78,7)	10 (21,3)	
Risk grubu	Orta	44 (93,6)	3 (6,4)	0,001
	Yüksek	75 (86,2)	12 (13,8)	
	Çok yüksek	16 (55,2)	13 (44,8)	
T evresi	Ta	46 (83,6)	9 (16,4)	0,923
	T1	85 (81,7)	19 (18,3)	
	Tcıs	4 (100)	0 (0)	
Patoloji derecesi	Düşük	49 (89,1)	6 (10,9)	0,13
	Yüksek	86 (79,6)	22 (20,4)	
Histolojik alt tip	Yok	120 (85,1)	21 (14,9)	0,067
	Var	15 (68,2)	7 (31,8)	
Re-TURm yapılma durumu	Yapılmamış	73 (82)	16 (18)	0,767
	Yapılmış	62 (83,8)	12 (16,2)	

Re-TURm grade (n=74)	Benign	27 (96,4)	1 (3,6)	0,029
	Düşük	12 (85,7)	2 (14,3)	
	Yüksek	23 (71,9)	9 (28,1)	
Tümör boyutu	<3 cm	61 (88,4)	8 (11,6)	0,128
	≥3 cm	73 (79,3)	19 (20,7)	
Tümör sayısı	1	63 (86,3)	10 (13,7)	0,382
	2-7	54 (83,1)	11 (16,9)	
	>7	17 (73,9)	6 (26,1)	
SII	Medyan (Min-Maks)	459,5 (90,3-2803,5)	832,3 (240,0-1943,3)	0,001
LMR	Ort±Ss	4,06±1,45	3,64±1,88	0,187
NLR	Medyan (Min-Maks)	2 (0,8-8,1)	2,98 (1,15-7,8)	0,001
PLR	Ort±Ss	120,83±50,17	159,24±58,68	0,001

SS-032
Sunum Alanı: Salon C
Sunum Başlangıç Tarihi: 2023-11-09 18:15:00
Sunum Bitiş Tarihi: 2023-11-09 18:20:00

MESANE TÜMÖRLÜ HASTALARDA BCG İNTOLERANSINI ÖNGÖRMEDE ASA SKORU VE KOMORBİDİTELERİN ROLÜ

Şeref Coşer[1], Halil İbrahim İvelik[1], Okan Alkış[1], Mustafa Baturay Çetinkaya[1], Mehmet Sevim[1], İbrahim Güven Kartal[1], Bekir Aras[1]
[1]Kütahya Sağlık Bilimleri Üniversitesi, Evliya Çelebi Eah

Giriş-Amaç

Mesane tümörlü hastalarda intravezikal BCG tedavisini yarıda bıraktıracak ciddi yan etkilerin olması BCG intoleransı olarak adlandırılmakta olup bu çalışmada hastaların mevcut komorbiditelerinin ve ASA skorunun , BCG intoleransını öngörme açısından önemini değerlendirmeyi amaçladık.

Materyal-Metod

Çalışmaya 2020 ile 2023 yılları arasında Tur-m sonrası orta,yüksek ve çok yüksek risk grubunda yer alıp intravezikal BCG tedavisi başlanan 92 hasta dahil edildi. BCG intoleransı gelişmeyen 81 hasta Grup 1, intolerans gelişen 11 hasta ise Grup 2 olarak sınıflandırıldı. Her iki gruptaki hastaların yaş, cinsiyet , BMI , tur-m işlemindeki tümör çapı, tümör sayısı gibi demografik ve cerrahi özellikleri retrospektif olarak incelendi. Bu değerler dışında hastaların ilk tur-m işlemi sırasında verilen ASA skorları ve komorbidite varlığı (HT,DM,KAH,SVO,ek malignite vb.) değerlendirildi. ASA skorunun 1 veya 2 olması düşük ASA skoru, 3 veya 4 olması yüksek ASA skoru olarak sınıflandırıldı.

Bulgular

Hastaların yaş ortalaması Grup 1'de 64,99 ± 11,76 iken Grup 2'de 63,64 ± 12,73 idi. Grup 1'de 74 erkek, 7 kadın hasta yer alırken Grup 2'de 10 erkek, 1 kadın yer almaktaydı. Her iki grup arasında tümör çapı ve tümör sayısı açısından farklılık yoktu. (p=0,571) , (p= 0,171) Grup 1'de ASA skoru düşük olan 63 hasta, yüksek olan 18 hasta yer alırken , Grup 2'de ASA skoru düşük olan 5 hasta, yüksek olan 6 hasta yer almaktaydı. (p=0,02) Grup 1'de yer alan hastaların 28'inde komorbidite mevcut iken , Grup 2'de yer alan hastaların 8'inde komorbidite mevcuttu. (p=0,015) (Tablo 1.) ASA skoru ve komorbidite varlığı için yapılan tek değişkenli ve çok değişkenli analizde her iki kriterin BCG intoleransı gelişme ihtimalini öngörme açısından istatistiksel olarak anlamlı olduğu görüldü. (Tablo 2.) (Tablo 3.)

Sonuç

ASA skoru yüksekliği ve komorbidite varlığı, BCG intoleransını öngörme açısından anlamlı iki parametre olup daha çok sayıda hasta sayılarının yer aldığı çalışmalara ihtiyaç vardır.

Anahtar Kelimeler : BCG intoleransı, ASA skoru, Komorbidite

Tables :

Tablo 1. Hastaların demografik ve cerrahi özellikleri

	Grup 1 (n=81)	Grup 2 (n=11)	p
Yaş	64,99 ± 11,76	63,64 ± 12,73	0,724
Cinsiyet	74 erkek 7 kadın	10 erkek 1 kadın	0,960
BMI	29,88 ± 3,21	27,70 ± 2,44	0,804
Tümör çapı	3,46 ± 1,2	3,68 ± 1,1	0,571
Tümör sayısı	1,17 ± 0,51	1,45 ± 1,2	0,171
ASA skoru	Düşük 63 hasta Yüksek 18 hasta	Düşük 5 hasta Yüksek 6 hasta	0,02
Komorbidite varlığı	28 hasta	8 hasta	0,015

Tablo 2. Tek Değişkenli Analiz ve Çok Değişkenli Analiz

	Tek Değişkenli Analiz			Çok Değişkenli Analiz		
	OR	%95 C.I.	p	OR	%95 C.I.	p
ASA skoru	4,2	1,14-15,36	0,03			
Komorbidite varlığı	5,04	1,24-20,54	0,02			
ASA skoru ve komorbidite varlığı				5,12	1,35-21,2	0,02

SS-033
Sunum Alanı: Salon C
Sunum Başlangıç Tarihi: 2023-11-09 18:20:00
Sunum Bitiş Tarihi: 2023-11-09 18:25:00

DOES VESICAL IMAGING-REPORTING AND DATA SYSTEM (VI-RADS) REDUCE THE NEED FOR RETUR?

Jeyhun Hasanov[2], Hikmat Jabrayilov[1]
[1]Urology Department Of Vm Medical Park Hospital, Ankara
[2]Urology Department Of Medical Park Hospital, Ankara

Introduction:

Transurethral resection of bladder tumor (TURBT) is the standard treatment for non-muscle invasive bladder cancer (NMIBC). However, incomplete TURBT is common and can lead to the need for reTUR to ensure complete removal of the tumor. ReTUR is associated with increased morbidity, cost, and delay in adjuvant therapy. Vesical Imaging-Reporting and Data System (VI-RADS) is a new imaging tool that allows for the standardized reporting of bladder lesions on magnetic resonance imaging (MRI) and can aid in the management of NMIBC. The aim of this study is to investigate whether the use of VI-RADS can reduce the need for reTUR in patients with NMIBC.

Methods:

We conducted a retrospective study of patients with NMIBC who underwent TURBT and MRI between 2017 and 2023. A total of 373 patient's files were analyzed. Patients with incomplete TURBT, with muscle invasion, with upper system TCC, and patients who did not undergo reTUR were excluded from the study. Before performing TUR, mpMRI was applied to all patients included in the study to obtain a VI-RADS score, and the findings were recorded. In the follow-ups, the need for reTUR was evaluated according to cystoscopy and histopathology findings and according to EAU risk groups. All mpMRI images were re-reported by an experienced radiologist. The primary endpoint was the proportion of patients who required reTUR.

Results:

A total of 184 patients were included in the study. The mean age was 68 years, and 75% were male. The majority of patients had low-grade tumors (78%) and were classified as intermediate-risk (60%) according to the European Association of Urology guidelines. Of the 184 patients, 67 (36%) had a VI-RADS score of 4 or 5, indicating a high risk of muscle invasion. During follow-up, 18 (10%) patients required reTUR. Among patients with a VI-RADS score of 1-3, only 2 (2%) required reTUR, compared to 16 (24%) of those with a VI-RADS score of 4 or 5. The sensitivity and specificity of VI-RADS for predicting the need for reTUR were 88% and 84%, respectively.

Conclusion:

Our study suggests that the use of VI-RADS in patients with NMIBC can help identify those at high risk of residual disease and reduce the need for reTUR. The high sensitivity and specificity of VI-RADS in predicting the need for reTUR support its potential as a valuable tool in the management of NMIBC. Considering the advances in imaging systems and increasing reporting experience, prospective multicenter studies will be need in the future to confirm these findings and evaluate the cost-effectiveness of VI-RADS in clinical practice.

Anahtar Kelimeler : ReTUR; Vesical Imaging-Reporting and Data System (VI-RADS); Bladder cancer; Cystoscopy

Kaynakça :

1. Gupta, N. P., Kumar, A., & Kumar, R. (2019). Can we reduce the need for ReTURBT with VI-RADS?. Indian Journal of Urology, 35(1), 1–3.
2. Panebianco, V., Barchetti, G., Simone, G., Del Monte, M., Ciardi, A., Grompone, M. D., Catalano, C., Simone, M., Gallucci, M., & Tombolini, V. (2017). Positive predictive value for predicting bladder cancer with the vesical imaging reporting and data system: A meta-analysis. European Urology Focus, 3(4-5), 384–391.
3. Mariappan, P., & Zachou, A. (2020). Vesical Imaging-Reporting and Data System (VI-RADS) for muscle invasive bladder cancer (MIBC). Indian Journal of Urology, 36(2), 77–83.
4. Rouprêt, M., Babjuk, M., Compérat, E., Zigeuner, R., Sylvester, R., Burger, M., Cowan, N.C., Böhle, A., van Rhijn, B.W.G., Kaasinen, E., Palou, J., Shariat, S.F., European Association of Urology (EAU) Section on Urological Imaging (ESUI). (2018). European guidelines on urological imaging. European Association of Urology.
5. Rouprêt, M., Babjuk, M., Burger, M., Compérat, E. M., Cowan, N. C., Gontero, P., Mostafid, A. H., Palou, J., van Rhijn, B. W. G., & Shariat, S. F. (2021). European Association of Urology Guidelines on Upper Urinary Tract Urothelial Carcinoma: 2021 Update. European Urology, 79(1), 62-79.

Tables :

Table 1: Patient characteristics

Characteristic	Value
Age (years), mean ± SD	68 ± 8
Sex, n (%)	
Male	138 (75)
Female	46 (25)
Tumor grade, n (%)	
Low-grade	144 (78)
High-grade	40 (22)
Risk group, n (%)	
Low-risk	32 (17)
Intermediate-risk	110 (60)
High-risk	42 (23)

Table 2: VI-RADS scores and need for reTUR

VI-RADS score	Patients, n (%)	ReTUR, n (%)
1-3	117 (64)	2 (2)
4-5	67 (36)	16 (24)

SS-034
Sunum Alanı: Salon C
Sunum Başlangıç Tarihi: 2023-11-09 18:25:00
Sunum Bitiş Tarihi: 2023-11-09 18:30:00

DENEYSEL MESANE KANSERİNDE BORON NÖTRON YAKALAMA TEDAVİSİ UYGULAMASI: İNTRAVEZİKAL VE SİSTEMİK YAKLAŞIM

Kerem Teke[1], Cüneyt Özer[2], Büşra Yaprak Bayrak [3], İskender Atilla Reyhancan [4], Ayşegül Ünal Karabey[5], Çiğdem Vural [3], Murat Kasap[6], Gürler Akpınar[6], Efe Bosnalı [1], İbrahim Erkut Avcı [1], Neslihan Koyuncu Gürsu[4], Sahip Kızıltaş [4], Onur Erbay [4], Fatih Hunç [7], Zeyneb Camtakan [4], Önder Kara[1], Görkem Aksu[5], Özdal Dillioğlugil [1]
[1]Kocaeli Üniversitesi Tıp Fakültesi Üroloji A.d.
[2]Kocaeli Üniversitesi Deneysel Tıp Araştırma Ve Uygulama Birimi
[3]Kocaeli Üniversitesi Tıp Fakültesi Patoloji A.d.
[4]İstanbul Teknik Üniversitesi Enerji Enstitüsü, Nükleer Araştırmalar A.d.
[5]Kocaeli Üniversitesi Tıp Fakültesi Radyasyon Onkolojisi A.d.
[6]Kocaeli Üniversitesi Tıp Fakültesi Tıbbi Biyoloji A.d.
[7]Kocaeli Üniversitesi Tıp Fakültesi Biyokimya A.d.

Giriş ve Amaç:

Boron Nötron Yakalama Tedavisi (BNYT), kanser dokusu içerisinde ^{10}B (boron) atomunun nötron ışınını yakalaması sonucunda, Boron atomunun yüksek enerjili "alfa partikül" ve "lityum"'a dönüşmesine dayanan nükleer bir reaksiyondur.(1) Oluşan yüksek lineer enerji hipermetabolik kanserli doku içerisinde daha yoğun olması, normal dokuya nazaran kanserli dokuya özgü bir sistotoksik etki oluşturabilir. Yani, hedef hücre içerisinde nükleer reaksiyon oluşarak tümör hücresine spesifik eşsiz bir radyoterapi imkanı sağlayabilir. Ayrıca tümör olmayan hücrenin daha az boron yakalamasına bağlı olarak radyoterapinin yan etkisi azalabilir.(2) Son zamanlarda onkolojik uygulamada hizmet vermek üzere hastanelere entegre edilen daha küçük hızlandırıcı bazlı nötron kaynakları geliştirilmiştir. (3) Mesane kanseri literatüründe herhangi bir klinik, ya da herhangi bir ortotopik mesane kanseri modelinde bu tedavi yöntemi denenmemiştir. Ayrıca bu tedavi yaklaşımının mesane kanseri literatüründe konvansiyonel radyoterapi (RT) ile karşılaştırıldığı bir çalışma yoktur. Sistemik ya da intravazikal Boron uygulamasını takiben nötron ışınlaması ile oluşturulan BNYT'nin ortotopik mesane kanseri modelinde antitümöral ve inflamatuar etki profillerinin RT ile karşılaştırılarak araştırılması amaçlanmıştır.

Metod:

Deneyde 64 adet Wistar sıçan kullanılmış, yarısı 16 hafta boyunca mesane karsinogenezini başlatmak üzere karsinojene maruz bırakılmıştır. Deneyin 22. haftasında kanser indüksiyonu yapılmış ve yapılmamış 4'er hayvan, sistemik (2'şer) ya da intravezikal (2'şer) borofenilalanin (BPA) uygulanmasını takiben sakrifiye edilerek İndüktif Eşleşmiş Plazma-Kütle Spektrometresi (ICP/MS) ile mesane dokularındaki boron ölçümü yapıldı. Kalan hayvanlar ise kontrol (n=4), kontrol+RT (n=8), kontrol+BNYT-Syst (n=8), kontrol+BNYT-IV (n=8), kanser (n=4), kanser+RT (n=8), kanser+BNYT-Syst (n=8), kanser+BNYT-IV (n=8) olarak kategorize edildi. Deneyin 23. haftasında, RT için ışınlama Kocaeli Üniversitesi Tıp Fakültesi Radyasyon Onkolojisi bölümünde, nötron ışınlaması ise İstanbul Teknik Üniversitesi TRIGA MARK-II nükleer reaktöründe gerçekleştirildi. 25. ve 28. haftalar arasında sakrifikasyonlar gerçekleştirilmiş,

mesane ve perivezikal dokular incelemeye ayrılmıştır. Gruplar arasında mesane tümörü değerlendirilmesi için WHO 2016 sınıflaması, mesane tümör yükü değerlendirilmesi için mesane ağırlıkları kullanıldı. Ayrıca proliferaitf lezyonları karşılaştırabilmek için mesane dokularında immünohistokimyasal inceleme ile Ki-67 proliferatif indeks hesaplandı. Mesanedeki inflamasyon değerlendirilmesi için immünohistokimyasal inceleme ile inflamatuar hücre sayısı/şiddeti ve inflamatuar hücrelerdeki TNF-α ekspresyon sayıları belirlendi. Ayrıca kanser grupları arasında mesane dokularındaki TNF-α ekspresyonları ve apoptotik indeks hesaplamaları sırasıyla Western blot ve TUNEL metodlarıyla ile incelendi. Son olarak karın ön duvarı, uterus ve kolon gibi perivezikal dokular inflamasyon açısından değerlendirildi.

Bulgular:

ICP/MS'e göre mesane boron miktarları kanser indüksiyonu yapılmış sistemik ya da intravezikal BPA uygulanmış hayvanlarda sırasıyla ortalama 4,39 ve 10,89 ppm olarak ölçüldü. Karsinojen almayan mesanelerde ise sistemik ya da intravezikal BPA uygulanmış hayvanların mesanesinde ise sırasıyla ortalama 1,51 ve 1,82 ppm idi. Kanser, Kanser+RT, Kanser+BNYT-Syst ve Kanser+BNYT-IV gruplarında papiller ürotelyal kanseröz lezyonlar %100, %100, %87,5, %71,4 oranında görülürken, RT ve BNYT kollarında tümör yükü %15-25 oranında daha düşük izlendi **(Tablo 1).** RT, sistemik ve intravezikal BNYT alan tüm hayvanların mesane inflamasyon değerlendirilmesi sırasıyla %50, %33,3 ve %20 idi. İntravezikal BNYT kolunda kolonda %7,7 ve uterusta ise %6,6 oranında inflamasyon saptanırken, sistemik BNYT ve radyoterapi alan hayvanlarda bu oranlar %25- %37,5 arasında izlendi **(Tablo 2).** TNF-α ekspresyonları immünohistokimyasal ve Western blot incelemede Kanser+BNYT-IV grubunda Kanser RT ve Kanser+BNYT-Syst grubuna göre daha düşük izlendi. Son olarak apopitotik indeks Kanser+BNYT-IV ve Kanser+BNYT-Syst gruplarında kanser grubuna göre önemli ölçüde artmış, ancak Kanser+RT grubunda kanser grubuna göre istatistiksel anlamlı bir artış izlenmedi **(Resim 1A-C).**

Sonuç:

Sistemik ya da intravezikal BNYT, RT gibi tümör yükünü kısmi azaltıcı etki göstermiştir. Özellikle intravezikal yaklaşımla oluşturulan BNYT'de daha düşük bir yan etki profili elde edilmiştir. Çalışmamız gelecekte intravezikal BNYT'nin mesane kanserinde potansiyel bir radyoterapötik seçenek olabileceğini düşündürmektedir.

Anahtar Kelimeler : bor, boron nötron yakalama tedavisi, mesane kanseri, radyoterapi

Kaynakça :

1. Sci Adv . 2020 Jan 22;6(4):eaaz1722
2. Int J Clin Oncol . 2020 Jan;25(1):43-50.
3. Int J Part Ther . 2022 Jun 9;9(1):71-82.

Resimler :

Resim Açıklaması: Resim 1 A-B

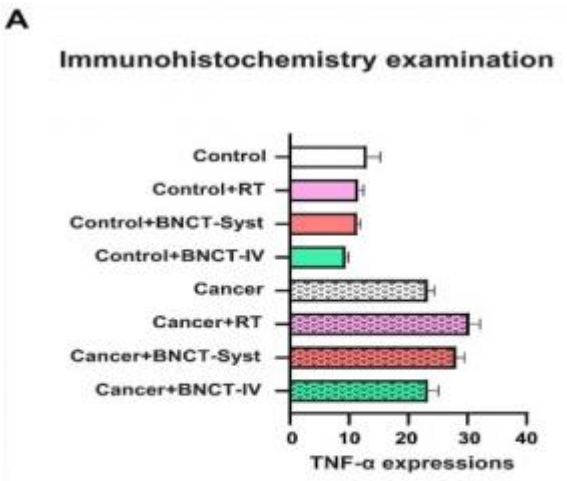

Resim 1A) İmmünohistokimya kullanılarak tüm gruplarda mesane TNF-a ekspresyon

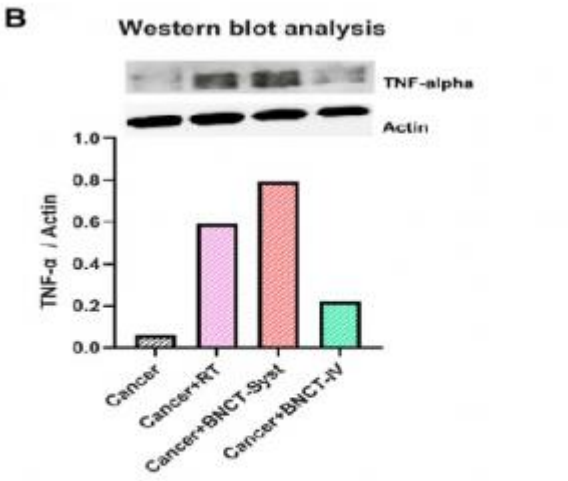

Resim 1B) Western blot ile kanser ve kanserle tedavi edilen gruplarda TNF-a ekspresyon seviyeleri

Resim Açıklaması: Resim 1 C

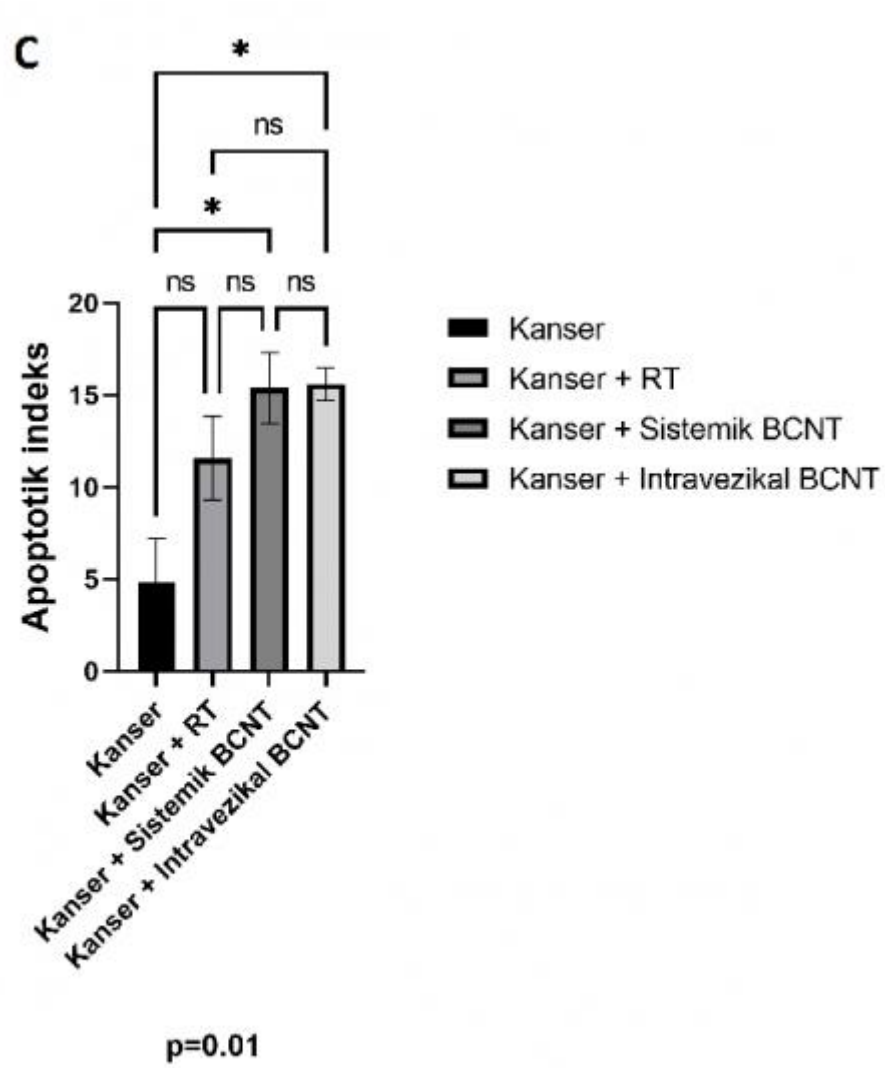

Resim 1C) Apoptotik indeks

Tables :

Tablo 2. Işınlama sonrası radyasyon tedavisi alan grupların mesane ve çevre dokularındaki inflamasyon düzeylerinin karşılaştırılması.

Tablo 2.	Radyoterapi (n=16)	BNYT Syst (n=15)	BNYT IV (n=15)
Karın Ön Duvarı, n (%) (Orta/ Şiddetli İnflamasyon Varlığı)	0	1 (6,7)	0
Uterus, n (%) (Orta/ Şiddetli İnflamasyon Varlığı)	4 (25)	5 (33,3)	1 (6,6)
Kolon, n (%) (Orta/ Şiddetli İnflamasyon Varlığı)	6 (37,5)	5 (33,3)	1 (7,7)
Mesane, n (%) (Orta/ Şiddetli İnflamasyon Varlığı)	8 (50)	5 (33,3)	3 (20)

Tablo 1. Deney gruplarının mesane ağırlıkları, düz veya papiller lezyonlar ve proliferatif indeks açısından karşılaştırmalı verileri.

Tablo 1.	Kontrol (n=4)	Kontrol+ RT (n=8)	Kontrol+B NYT Syst (n=7)	Kontrol+B NYT IV (n=8)	Kanser (n=4)	Kanser+R T (n=8)	Kanser+B NYT Syst (n=8)	Kanser+B NYT IV (n=7)
Mesane ağırlığı (gr)	88,8±12 ,66	109,5±16 ,91	108,4±21, 08	101,9±17, 22	202,0±12 ,68	160,3±31 ,81	147,6±24, 88	169,3±32, 58
Düz lezyon (yok)	4 (100)	8 (100)	7 (100)	8 (100)	0	0	1 (12,5)	0
Düz lezyon (Displazi)	0	0	0	0	0	0	0	1 (14,3)
Düz lezyon (CIS)	0	0	0	0	4 (100)	8 (100)	7 (87,5)	6 (85,7)
Papiller lezyon (yok)	4 (100)	8 (100)	7 (100)	8 (100)	0	0	0	1 (14,3)
Papiller lezyon (PUNLMP)	0	0	0	0	0	0	1 (12,5)	1 (14,3)
Papiller lezyon (Non-invaziv ürotelyal karsinom)	0	0	0	0	3 (75)	7 (87,5)	5 (62,5)	5 (71.4)
Papiller lezyon (İnvaziv ürotelyal karsinom)	0	0	0	0	1 (25)	1 (12,5)	2 (25)	0
Ki-67 Proliferatif indeks	10,0±14 ,70	3,9±5,08	5,9±6,39	1,6±1,30	30,5±3,1 1	30,5±15, 52	24,9±7,90	20,0±13,5 9

SS-035
Sunum Alanı: Salon C
Sunum Başlangıç Tarihi: 2023-11-09 18:30:00
Sunum Bitiş Tarihi: 2023-11-09 18:35:00

KİOMK HASTALARINDA KULLANILAN BCG SUŞLARI ARASINDA FARKLILIK VAR MI? RIVM VE RUSSIAN SUŞLARININ KARŞILAŞTIRILMASI

Khaled Obaıd[1], Murat Can Karaburun[1], Muhammed Arif İbiş[1], Çağrı Akpınar[1], Mehmet İlker Gökçe[1], Ömer Gülpınar[1], Çağatay Mehmet Göğüş[1], Abdulkadir Türkölmez[1], Sümer Baltacı[1], Evren Süer[1], Kürşad Timur Ülgen[1]
[1]Ankara Üniversitesi Tıp Fakültesi Üroloji Anabilim Dalı

Kasa İnvaze Olmayan Mesane Kanseri Hastalarında İntravezikal Tedavide Kullanılan Bacillus Calmette-Guerin (BCG) Suşları Arasında Etkinlik ve Yan Etkiler Açısından Farklılık Var mı? RIVM ve RUSSIAN Suşlarının Karşılaştırılması

Amaç: Bu çalışmada günümüzde hem Türkiye'de hem dünya çapında kolay ulaşılabilen, sık kullanılan ve -bizim bildiğimiz kadarıyla- bugüne kadar başa baş karşılaştırması olmayan, Kasa invaze olmayan mesane kanseri hastaların intravezikal tedavisinde kullanılan Bacillus Calmette-Guerin (BCG) RIVM suşu ve Russian suşunu tedavi etkinliği ve yan etkiler açısından karşılaştırmayı amaçladık.

Gereç ve Yöntem: Ocak 2019 ile Aralık 2022 tarihleri arasında mesane tümörü ön tanısıyla Ankara Üniversitesi Tıp Fakültesi İbn-i Sina Hastanesi Üroloji Kliniğine başvuran hastalara öncelikle tümörün transüretral rezeksiyonu yapıldı, ardından patolojik inceleme sonucuna göre kasa invaze olmayan mesane kanseri tanısını alan tüm hastalar hastalığın evre ve derecesine göre düşük, orta, yüksek ve çok yüksek risk gruplarına sınıflandırıldı.

Orta risk grubu, yüksek risk grubu ve radikal sistektomiyi kabul etmeyen ve/veya radikal sistektomi için uygun olmayıp çok yüksek risk grubunda olan hastalar bizim çalışmamızın hedef grubu olmuştur. Bu hastalara intravezikal BCG tedavisi planlanmış olup hastaları randomize ederek iki ayrı gruba ayırdık ve prospektif olarak takip ettik: Grup 1: RIVM BCG suşu alanlar (n=61) ve Grup 2: RUSSIAN BCG suşu alanlar (n=64).

Bu iki gruptaki hastaları takip ederek yapılan aralıklı sistoskopik kontroller sayesinde rekürrens(hastalığın tekrarlaması) ve progresyon(hastalığın ilerlemesi) açısından değerlendirip karşılaştırdık. Bununla beraber, hastalara her ilaç uygulaması için başvurdukları zaman tarafımızca oluşturulan takip formaları doldurduldu. Bu formlar sayesinde ilaç suşu, dozu, uygulama zamanı ve ilaca bağlı yaşanan yan etkiler kaydedildi.

Bulgular: Her iki grubun demografik ve patolojik özellikleri benzer ve homojen dağılım gösterdiği izlendi. Takip süresi Grup 1 için 26.4 ± 9.8 ay ve Grup 2 için 27.8 ± 9.6 ay olarak hesaplandı. Grup 1'deki hastalar ortalama 15, Grup 2'dekiler ortalama 14 BCG kür almış. Yan etki profiline bakıldığında; Grup 1'de 12 hastada yan etki görülmedi, 34 hastada sınıf 1 yan etkiler, 12 hastada sınıf 2 yan etkiler, 3 hastada sınıf 3 yan etkiler izlendi. Grup 1 hastalarında sınıf 4 yan etkiler izlenmedi. Grup 2'de ise, 18 hastada yan etki görülmedi, 28 hastada sınıf 1 yan etkiler, 12 hastada sınıf 2 yan etkiler, 5 hastada sınıf 3 yan etkiler ve 1 hastada sınıf 4 yan etkiler görüldü(P= 0.545). (BCG ilişkili yan etkiler, Dünya Sağlık Örgütü'nün yan etkiler terminolojisini (Geneve 1979) baz alarak ve Saint ve arkadaşlarının çalışmasında* belirlenen sınıflamaya göre sınıf 1,2,3 ve 4 şeklinde sınıflandırıldı)

İki grubu progresyon ve rekürrens açısından karşılaştırdığımızda; Grup 1'de 4 hastada (%6.6) ve Grup 2'de 8 hastada (%12.5) progresyon izlendi (P= 0.365). Bununla beraber Grup 1'de 17 hastada (%27.9), Grup 2'de 19 hastada (%29.7) rekürrens görüldü (P=0.822). Kaplan-Meier analiziyle iki grubun rekürrensiz sağkalım ve progresyonsuz sağkalım oranları karşılaştırıldı ve iki grup arasında anlamlı fark izlenmedi (rekürrens için p= 0.875, progresyon için p= 0.267).

Sonuç: BCG RIVM suşu ve RUSSIAN suşunu etkinlik ve yan etkiler açısından karşılaştıran bu randomize prospektif çalışmada; ortalama 27 ay takip süresi sonunda iki suş arasında progresyon, rekürrens ve yan etkiler açısından anlamlı fark saptanmamıştır.

Anahtar Kelimeler : Kasa İnvaze Olmayan Mesane Kanseri(KİOMK), Bacillus Calmette-Guerin (BCG), RIVM, RUSSIAN, rekürrenssiz sağkalım, progresyonsuz sağkalım.

Kaynakça :

*Saint F, Irani J, Patard JJ, et al. Tolerability of bacille Calmette-Guerin maintenance therapy for superficial bladder cancer. Urology. 2001;57:883–888.

Resimler :

Resim Açıklaması: rekürrenssiz sağkalım



Resim Açıklaması: progresyonsuz sağkalım

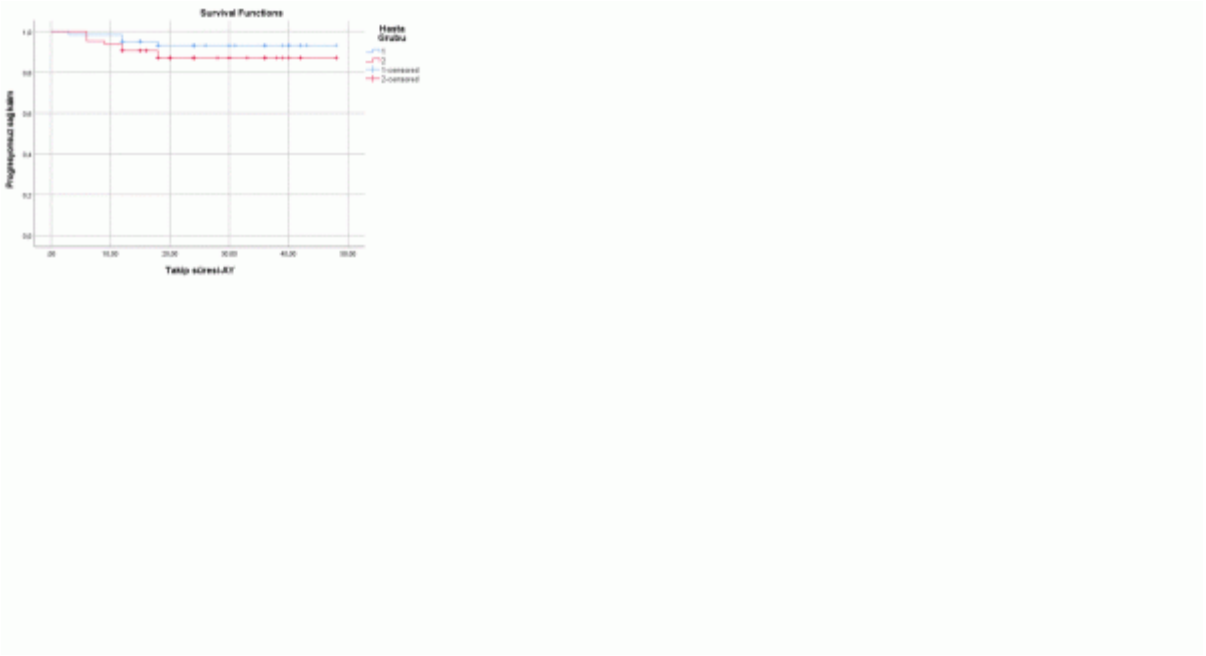

SS-036
Sunum Alanı: Salon C
Sunum Başlangıç Tarihi: 2023-11-09 18:35:00
Sunum Bitiş Tarihi: 2023-11-09 18:40:00

GATA 3 BELİRTECİ MESANE KANSERİ NÜKSÜNÜ VE PROGRESYONUNU ÖNGEREBİLİR Mİ?

Muhammed Selçuk Özer[1, 2], Volkan Şen[2], Barış Doğan[2], Emine Burçin Tuna[3], Kutsal Yörükoğlu[3], Ozan Bozkurt[2], Aykut Kefi[2], Güven Aslan[2], Mehmet Uğur Mungan[2], İlhan Çelebi[2], Ahmet Adil Esen[2]
[1]Bakırçay Üniversitesi Çiğli Devlet Hastanesi Üroloji Anabilim Dalı
[2]Dokuz Eylül Üniversitesi Tıp Fakültesi Üroloji Anabilim Dalı
[3]Dokuz Eylül Üniversitesi Tıp Fakültesi Tıbbi Patoloji Anabilim Dalı

Amaç: GATA 3 hücre içi transkripsiyondan sorumlu olan bir proteindir. Hem mesane kanseri patogenezinde hem de kanserin seyrinde etkili olduğu bilinmektedir. Çalışmamızda mesane kanseri hastalarının patoloji örneklerindeki GATA 3 varlığının nüks ve progresyon üzerindeki etkilerini araştırmayı amaçladık.

Materyal metod: Kasım 2021-Ağustos 2023 tarihleri arasında Dokuz Eylül Üniversitesi Üroloji anabilim dalına mesanede kitle tespit edilmesi nedeniyle primer transüretral mesane tümörü rezeksiyonu (TUR-M) yapılan hastalar çalışmaya dahil edildi. Hastalar immunohistokimyasal boyama sonuçlarında Gata 3 pozitifliğine göre gruplara ayrıldı ve gruplar nüks ve progresyon açısından karşılaştırıldı.

Bulgular: Çalışmaya dahil edilen 94 hastanın 27'si (%22,3) kadın, 73'ü (%77,7) erkekti. Ortanca takip süresi 9 (Min 2- Max 108) ay idi. Hastaların ortalama yaşı 67,7±10,8 olarak tespit edildi. Hastaların 16'sında (%17) karsinoma in situ (KİS), 43'ünde (%45,7) Ta, 34'ünde (%36,2) T1 ve 12'sinde (%12,8) T2 tümör saptandı. GATA 3 pozitifliği 90 hastada bulunurken bu hastalardan sadece 20'sinde (%22,2) nüks tespit edildi. GATA 3 pozitifliği saptanmayan 4 hastanın 2'sinde(%50) nüks saptanırken gruplar arasında nüks açısından anlamı bir fark saptanmadı (p=0,232). (Tablo1). GATA 3 pozitifliği olan hastaların 4'ünde (%4) progresyon varken, olmayan hastaların 2'sinde (%50) progresyon gözlendi, gruplar arasında anlamlı fark saptandı (p=0,019) (Tablo1).

Sonuç: Çalışmamızda GATA 3 negatifliği nüks için prediktif olmasa da progresyon için prediktif bir ölçüt olduğu saptanmıştır. Hasta sayısının az olması ve takip süresinin görece kısa olması sonuçlarımızda etkili olmuş olabilir. Daha geniş katılımlı ve daha uzun takip süreli prospektif çalışmalara ihtiyaç bulunmaktadır.

Anahtar Kelimeler : Mesane Kanseri, Nüks, GATA 3 transkripsiyon faktörü

Kaynakça :

Elsawy, A. A., Abol-Enein, H., Laymon, M., Ahmed, A. E., Essam, A., Hamam, E. T., Zidan, A. A., Zahran, M. H., Shokeir, A. A., & Awadalla, A. (2022). Predictive value of immunological markers after bacille Calmette-Guérin induction in bladder cancer. BJU international, 130(4), 444–453. https://doi.org/10.1111/bju.15582

Tables :

Tablo 1: GATA 3 varlığına göre nüks ve progresyon karşılaştırılması

	GATA 3	Var	Yok	P
Nüks	Var	20	70	0,232
	Yok	2	2	
Progresyon	Var	4	86	0,019
	Yok	2	2	

SS-037
Sunum Alanı: Salon C
Sunum Başlangıç Tarihi: 2023-11-09 18:40:00
Sunum Bitiş Tarihi: 2023-11-09 18:45:00

KİOMK'DE EPİRUBİSİN İLE TERMOKEMOTERAPİ TEDAVİ DENEYİMLERİMİZ

Cemil Aydın[1], Muhammet İhsan Öztürk[1], Musa Ekici[1], Mücahit Doğan[1], Mehmet Murat Baykam[1]
[1]Hitit Üniversitesi Erol Olçok Eğitim Araştırma Hastanesi, Tıp Fakültesi, Üroloji Anabilim Dalı, Çorum

Amaç:

EAU kılavuzları kasa invaze olmayan mesane kanserli (KİOMK) hastalarda düşük ve orta riskli gruba intravezikal kemoterapi önermektedir. BCG alamayan veya intolerans gelişen orta ve yüksek riskli gruptaki hastalara da nüksü engellemek ve nüks süresini uzatmak için intravezikal termokemoterapi önermektedir. Kliniğimizde KİOMK tanısı alan ve intravezikal termokemoterapi uygulanan hastaların özelliklerini, rekürens-progrsyon oranlarını sunmayı amaçladık.

Materyal ve Metot:

Mart 2019 ile Ağustos 2023 tarihleri arasında KİOMK tanısı almış olan yüksek intravezikal termokemoterapi uyguladığımız 30 hastanın verilerini ve sonuçlarını retrospektif olarak inceledik. Hastalar yaş, vücut kitle indeksi (VKİ), sigara kullanım özellikleri, patolojik evre, histolojik derece, önceden kullandıkları BCG tedavisi süresi, intravezikal termokemoterapi dozu ve takip süresi, nüks oranları, sistektomiye gidiş, açısından değerlendirildi.

Bulgular:

Çalışmaya alınan 30 hastanın 29'u erkek, 1'i kadındı. Hastaların ortalama yaşı 64.7 (49-78) yıl; ortalama VKİ 26,8 (18-39) idi. Altı hastada HT, 11 hastada DM eşlik ediyordu. Sigara kullanım öyküsü olan hasta sayısı 24 iken; daha önce intravezikal BCG tedavisi alan ve tolere edemeyen hasta sayısı 12 idi. T1g3 olan hastaların 4 tanesi Tag3 olan hastaların 5 tanesi ve t1g1 olan hastaların 3 tanesi bcg yi tolere edemediği için 1 kişi de aktif kml hastası olduğu ve immünsüpresif ilaç kullandığı için bcg yerine termokemoterapi uygulandı. Bir pT1 hastada aynı zamanda pTis de vardı, bu hasta eş zamanlı KML tedavisi gördüğü için konsey kararı ile BCG başlanmadı. Daha önce BCG uygulanan hastaların intravezikal BCG uygulama doz ortalaması 7,8 (6-18) idi. Hastaların ortalama tömör sayısı 2,4 idi (2-8). Ortalama tümör çapı 4,1 cm (1.5- 7.5 cm) idi. Histolojik derecelerine göre değerlendirildiğinde düşük dereceli (LG), yüksek dereceli (HG) ve izole in situ karsinom (CIS) oranları sırasıyla 19, 11 ve 1 hastada T1HG ve pTis beraber idi. Olgulara intravezikal termokemoterapi (Unithermia ®) 8 hafta indüksiyon tedavisi haftada 1 kez (ilaç tedarik durumuna göre Epirubicin veya Mitomycin-C) ve sonrası 4 ay süre ile ayda 1 kez idame tedavisi verildi. Termokemoterapi ortalama uygulama dozu 9.7 (3-12) idi. Termokemoterapi sonrası, pandemi döneminde takibe gelmeyen idame tedavisini almayan 1 hastada mesanede ve eş zamanlı sol böbrek toplayıcı sistemlerinde nüx saptandı, bu hastaya TUR-M ve sol nefroüreterektomi yapıldı. Bir hastada ise mesanede nüx olmaksızın sol böbrek toplayıcı sisteminde nüx saptandı bu hastaya sol nefroüreterektomi uygulandı. KML nedeniyle BCG veremediğimiz hastaya nüx küçük hücreli mesane tümörü nedeniyle radikal sistektomi uygulandı. Patalojik evre TaLG olan 1 hastada takiplerinde CIS progresyonu gözlendi ve BCG tedavisine geçildi. Patalojik evre TaLG olup postoperatif erken tek doz intravezikal tedavi alan hastaların takiplerinde nüks oranı %39 iken termokemoterapi alan

hastalarda nüks oranı %24 bulundu. Uygulama esnasında konservatif tedavi ile düzelen 1 hastada tansiyon düşüklüğü 1 hastada taşikardi meydana geldi. Bir hastada is işlem sonrası geçici urge inkontinans gelişti.

Sonuç:

KİOMK'de intravezikal tedaviler orta-yüksek riskli grupta transüretral rezeksiyon sonrası olmazsa olmaz tedavilerdir. BCG toksisitesi nedeniyle orta riskli grupta intravezikal kemoterapi alternatif tedavidir, ısıtılarak verilen kemoterapinin mesane nüxünü daha fazla önlediğine dair yayınlar vardır. Tümör nüsünün yüksek olabileceği büyük Ta tümörlerde de termokemoterapi başlanması nüksü önleyebilir. Termokemoterapi ile ilgili daha geniş serili randomize kontrollü çalışmalara ihtiyaç vardır.

Anahtar Kelimeler: İntravezikal tedavi, termokemoterapi, mesane tümörü

Anahtar Kelimeler : İntravezikal tedavi, termokemoterapi, mesane tümörü

Kaynakça :

Babjuk M, Burger M, Comperat E, et al. EAU Guidelines on Non- muscle- invasive Bladder Cancer (TaT1 and CIS), 2017

SS-039
Sunum Alanı: Salon C
Sunum Başlangıç Tarihi: 2023-11-09 18:50:00
Sunum Bitiş Tarihi: 2023-11-09 18:55:00

KASA İNVAZE OLMAYAN MESANE KANSERİNDE GRADE HETEROJENİTESİNİN SAĞKALIMA ETKİSİ

Murat Can Karaburun[1, 2], Ezgi Dicle Kuz[3], Çağrı Akpınar[2, 4], Khaled Obaid[2], Çağatay Göğüş[2], Saba Kiremitci[3], Duygu Enneli[3], Sümer Baltacı[2], Evren Süer[2]
[1]Acıpayam State Hospital, Department Of Urology, Denizli, Turkey
[2]Ankara University Faculty Of Medicine, Department Of Urology, Ankara, Turkey
[3]Ankara University Faculty Of Medicine, Department Of Pathology, Ankara, Turkey
[4]Ankara Etlik City Hospital, Department Of Urology, Ankara, Turkey

Amaç

Yeterli BCG tedavisi alan orta ve yüksek riskli KİOMK hastalarında saf yüksek dereceli (HG) ürotelyal karsinomu (ÜK) olan hastalar ile ilk patoloji örneğinde mikst gradeli (HG+LG=MG) ÜK olan hastaları sağkalım açısından karşılaştırmayı amaçladık.

Materyal metod

2010 ve 2020 yılları arasında merkezimizde BCG idame tedavisi alan KİOMK hastalarının klinik verilerini retrospektif olarak değerlendirdik. 203 hastanın birincil TUR-M patolojisi, hasta sonuçlarını bilmeyen deneyimli bir üropatolog tarafından yeniden değerlendirildi. Her numune yüksek dereceli ve düşük dereceli ÜK alanları açsısından titizlikle değerlendirilip her preparatın tümör yüzdeleri belirlendi. %5 ila %95 arasında değişen oranlarda düşük dereceli tümörlere sahip numuneler mikst gradeli (MG) olarak rapor edilirken, herhangi bir düşük dereceli alanı bulunmayan numuneler saf HG olarak gruplandırılmıştır. Rekürrenssiz sağkalım (RFS) ve progresyonsuz sağkalım (PFS) oranları, çalışmanın ana sonlanım noktası olarak saf HG-UC (Grup-1) ve MG-UC (Grup-2) olan hastalar arasında karşılaştırıldı.

Sonuçlar

Toplam 134 hastada (%66) saf HG-ÜK(Grup-1) ve 69 hastada (%34) MG-ÜK(Grup-2) patoloji saptandı. Toplamda 60 hastada (%29,5) nüks gözlendi. Grup-1'de 134 hastanın 41'inde (%30,6), Grup-2'de 69 hastanın 19'unda (%27,5) nüks gelişti. Kaplan-meier analizinde iki grup arasında RFS açısından anlamlı fark görülmedi (Log-Rank p:0,58) ;Şekil-1.A). Genel olarak, 26 hastada (%12.8) progresyon gözlendi. Grup-1'de 134 hastanın 22'sinde (%16,4), Grup-2'de 69 hastanın 4'ünde (%5,8) progresyon gelişti. Kaplan-meier analizinde, PFS'nin Grup-1'de anlamlı olarak daha kötü olduğu görüldü. (Log-Rank p:0.042; Şekil-1.B).

Conclusion

Saf yüksek gradeli KİOMK ve mikst gradeli KİOMK hastaları arasında rekürrenssiz sağkalım oranları benzerdi. Bununla birlikte, saf yüksek dereceli KİOMK'lu hastaların, mikst gradeli hastalara göre daha kötü progresyonsuz sağkalım oranlarına sahip olduğunu gözlemledik.

Anahtar Kelimeler : mesane kanseri, grade, BCG, sakalım

Resimler :

Resim Açıklaması: tablo-1

Table-1: Patient and tumor characteristics

Parameters	Group 1 (Pure High Grade) n= 134 (66%)	Group 2 (Mixed Grade) n= 69 (34%)	P value*
Sex, n (%)			
• Male	119 (88.8%)	60 (87%)	0.699
• Female	15 (11.2%)	9 (13%)	
Age, yr, mean ± SD	67.13 ± 9.32	70.78 ± 9.01	0.008*
BMI mean ± SD	26.97 ± 2.85	26.51 ± 2.42	0.254
Smoking status, n (%)			
• Never	44 (32.8%)	27 (39.1%)	
• Former	35 (26.2%)	18 (26.1%)	0.373
• Current	55 (41%)	24 (34.8%)	
Comorbidities, n (%)			
• Presence of HTN	72 (53.7%)	38 (55.1%)	0.856
• Presence of DM	32 (23.9%))	24 (34.8%)	0.1
Tumor stage, n (%)			
• Ta	45 (33.6%)	25 (36.2%)	
• T1	88 (65.7%)	43 (62.4%)	0.073
• Tis (Primary CIS)	1 (0.7%)	1 (1.4%)	
Concurrent CIS, n (%)			
• No	128 (95.5%)	62 (89.9%)	0.118
• Yes	6 (4.5%)	7 (10.1%)	
Number of tumor, n (%)			
• 1	95 (70.9%)	44 (63.8%)	0.615
• 2	23 (17.2%)	17 (24.6%)	
• ≥3	16 (11.9%)	8 (11.6%)	
Largest tumor size, n (%)			
• <3 cm	76 (56.7%)	44 (63.8%)	0.333
• ≥3 cm	58 (43.3%)	25 (36.2%)	

*Student's t, chi-square,

SD; Standard deviation, HTN; Hypertension, DM; Diabetes mellitus

Resim Açıklaması: tablo-2

Table-2: Recurrrence and progression outcomes with intravesical BCG treatments information

Parameters	**Group 1 (Pure High Grade) n= 134 (66%)**	**Group 2 (Mixed Grade) n= 69 (34%)**	**P value**
Median BCG instillations; n (IQR)	12 (9-21)	12 (9-18)	0.89
Recurrence, n (%) • No: 143 (70.4%) • Yes: 60 (29.6%)	No: 93 (69.4%) Yes: 41 (30.6%)	No: 50 (72.5%) Yes: 19 (27.5%)	0.651
Progression, n (%) • No: 177 (87.2%) • Yes: 26 (12.8%)	No: 112 (83.6%) Yes: 22 (16.4%)	No: 65 (94.2%) Yes: 4 (5.8%)	**0.032**
Median follow-up time, month; (IQR)	32 (24-60)	30 (24-60)	0.815

Chi-square test*
BCG= Bacillus Calmette-Guerin; IQR= interquartile ranges

SS-040
Sunum Alanı: Salon C
Sunum Başlangıç Tarihi: 2023-11-09 18:55:00
Sunum Bitiş Tarihi: 2023-11-09 19:00:00

KAS İNVAZİV OLMAYAN MESANE KANSERİNDE EPİGENOMİK KROMATİN REMODELİNG VE HİSTON MODİFİKASYON GEN DEĞİŞİKLİKLERİ

Serdar Çelik[1, 2], Tekincan Aktaş[2], Özde Gökbayrak[2], Aylin Erol[2], Kutsal Yörükoğlu[3], Batuhan Yılmaz[4], Hilmi Sarı[4], Zekiye Altun[2], Mehmet Uğur Mungan[4], İlhan Çelebi[4], Güven Aslan[4], Safiye Aktaş[2]
[1]Sağlık Bilimleri Üniversitesi, İzmir Tıp Fakültesi, Bozyaka Sağlık Uygulama Ve Araştırma Merkezi, Üroloji Anabilim Dalı
[2]Dokuz Eylül Üniversitesi, Onkoloji Enstitüsü, Temel Onkoloji Anabilim Dalı
[3]Dokuz Eylül Üniversitesi, Tıp Fakültesi, Patoloji Anabilim Dalı
[4]Dokuz Eylül Üniversitesi, Tıp Fakültesi, Üroloji Anabilim Dalı

Amaç: Kas invaziv olmayan mesane kanseri (KİOMK) tanısı alan hastalarda yeni nesil dizileme (NGS) analizini kullanarak, epigenomik mekanizmalarla ilişkili en sık görülen genetik değişikliklerden olan kromatin remodeling ve histon modifikasyon gen değişikliklerinin klinikopatolojik bulgularla ilişkisini araştırmayı amaçladık.

Materyal Metot: Çalışmamıza 2020-2021 yılları arasında transüretral mesane tümörü (TUR-MT) uygulanan KİOMK hastaları dahil edildi. Hastalardan elde edilen taze mesane kanseri dokularında Pancancer 405 Celemics NGS paneli ile epigenomik mekanizmalarla ilişkili genetik değişiklikler araştırıldı. Elde edilen genetik değişikliklerden olan kromatin remodeling ve histon modifikasyon gen değişiklikleri hastaların klinikopatolojik bulgularıyla karşılaştırılarak değerlendirildi.

Bulgular: Çalışmada ortalama yaşı 69,1 olan ve erkek/kadın oranı 18:1 olan 19 KİOMK hastası incelendi. NGS analizinde en yaygın değişiklik %78,9 düzeyinde kromatin remodeling genlerinde gözlendi. Bir policomb grup geni olan ASXL1 (%53) ve SWI/SNF genleri (ARID1A %26 ve ARID1B %26) en çok değişiklik gözlenen kromatin remodeling genleriydi. SWI/SNF gen değişiklikleri (%40 vs %0; p=0,033), özellikle de ARID1B değişikliği (%60 vs %7; p=0,037) CIS ile ilişkili saptandı. SWI/SNF dışında kalan kromatin remodeling genlerindeki değişikliklerin ise yüksek dereceli (%88,9 vs %40; p=0,04) ve yüksek riskli tümörler (%88,9 vs %40; p=0,04) ile ilişkili olduğu gözlendi. Öte yandan histon modifikasyon gen değişiklikleri %63,2 oranında gözlenmiş olup bu değişikliklerin Ta evreli (%81,8 vs %37,5; p=0,048) ve düşük riskli tümörler (%100 vs %53,3; p=0,039) ile ilişkili olduğu gözlendi.

Sonuç: Çalışmamızda epigenomik mekanizmalarla ilişkili kromatin remodeling gen değişikliklerinin özellikle yüksek dereceli tümörler ve CIS ile ilişkili olduğu, histon modifikasyon gen değişikliklerinin ise daha çok düşük evreli ve düşük dereceli tümörler ile ilişkili olduğu gözlenmiştir.

Anahtar Kelimeler : Kas İnvaziv Olmayan Mesane Kanseri; Epigenomik değişiklikler; Kromatin Remodeling Gen Değişiklikleri; Histon Modifikasyon Gen Değişiklikleri

SS-041
Sunum Alanı: Salon C
Sunum Başlangıç Tarihi: 2023-11-09 19:00:00
Sunum Bitiş Tarihi: 2023-11-09 19:05:00

SAF ÜROTELYAL KARSİNOM VE HİSTOLOJİK ALT TİPİ FARKLI OLAN KASA İNVAZE OLMAYAN MESANE KANSERİ HASTALARININ İNCELENMESİ

Serkan Şeramet[1], Ayşegül İsal Arslan[2], Murat Akgül[1], Mehmet Fatih Şahin[3], Çağrı Doğan[1], Cenk Murat Yazıcı[1]
[1]Tekirdağ Namık Kemal Üniversitesi, Üroloji Abd
[2]Tekirdağ Namık Kemal Üniversitesi, Patoloji Abd
[3]Çorlu Devlet Hastanesi

Giriş

Mesane kanseri farklı patolojik ve histolojik alt tiplerinin olması ve buna bağlı farklı tip prognozlarla seyreden bir hastalıktır. Bu tür tümörlerde farklı histolojik alt tiplerin rolünün anlaşılması, yetersiz tedavi ve progresyonu önlemek için bireysel yönetimin değerlendirilmesi açısından önem taşımaktadır. Çalışmamızın amacı, kasa invaze olmayan mesane kanseri TUR-M patolojilerinde histolojik alt tip formların genel ürotelyal karsinomlar içindeki oranının tespiti, TUR-M patolojilerindeki histolojik alt tip yüzdelerinin karşılaştırılması ve bu alt tip formların onkolojik sonuçlara etkisinin değerlendirilmesidir.

Materyal Metot

Çalışmaya kliniğimizde 2011-2022 yılları arasında TUR-M yapılan 274 hasta dahil edildi. Dış merkezde TUR-M yapılan hastalar, TUR-M patolojisi kasa invaze mesane kanseri olarak raporlanan hastalar, non-ürotelyal karsinom patolojiler, inkomplet TUR-M yapılan hastalar, takip süresi 1 yıldan kısa olan hastalar çalışmaya alınmadı. Tüm patolojiler aynı deneyimli üropatolog tarafından değerlendirildi. Hastaların demografik özellikleri, malignite öyküleri, TUR-M öncesi tümörlerin özellikleri, patoloji verileri ve takipleri retrospektif olarak incelendi. Histolojik varyant olarak; squamöz diferansiyasyon, mikropapiller varyant, mikrokistik varyant, nested varyant, şeffaf hücreli ürotelyal karsinom, plazmasitoid varyant, ve sarkomatoid diferansiyasyon varlığı değerlendirildi. Hastaların demografik verileri, tümör patolojileri, nüks ve progresyon oranları, kansere bağlı ölüm oranları incelendi.

Bulgular

Kliniğimizde TUR-M yapılan ve kriterlere uyan toplam 274 hastanın patolojilerinde 29 hastada (%10,5) histolojik farklı alt tip saptanırken 245 hastada (%89,5) ise saf ürotelyal karsinom patolojisi saptandı. Alt tip olarak 12 hastada skuamöz diferansiyasyon (%41,4), 11 hastada sarkomatoid diferansiyasyon (%37,9), 2 hastada nested varyant (%6,9), 3 hastada mikropapiller diferansiyasyon (%10,3), 1 hastada mikrokistik diferansiyasyon (%3,5) tespit edildi. Varyant histoloji saptanmayan hastaların verileri incelendiğinde 54 (%22) hastada tümör nüksü görülürken, histolojik alt tipi farklı saptanan hastaların 7'sinde (%24,1) tümör nüksü gözlendi. Nükse kadar geçen süre histolojik alt tipi farklı olan grupta daha uzundu (p=**0.038**). T1 patolojisi histolojik alt tipi farklı olan grupta daha yüksek oranda görülürken (p=**0.017**) bu grupta kansere bağlı ölüm oranı da daha yüksekti (p=**0.001**). Hastaların demografik ve tümöre bağlı karşılaştırılmaları Tablo 1'de verilmiştir.

Sonuç

Histolojik alt tipler, kasa invaze olmayan mesane kanserlerinde küçük tümör boyutu ve tümör heterojenitesi nedeniyle TUR-M patolojilerinde genellikle atlanmaktadır. Fakat bu alt tiplerin tespit edilmesi kötü prognoz ve BCG'ye rağmen yüksek nüks ve progresyon riski nedeniyle önem taşımaktadır. Bu vakalarda erken radikal sistektomi seçeneği hiçbir zaman göz ardı edilmemelidir.

Anahtar Kelimeler : Mesane kanseri, histolojik alt tip, varyant patoloji

Tables :

Saf ürotelyal ve histolojik farklı alt tip patolojisi olan hastaların verilerinin karşılaştırılması

		Saf Ürotelyal Karsinom Patolojisi Olanlar (n=245)	Histolojik Farklı Alt Tipi Patolojisi Olanlar (n=29)	p Değeri
Yaş	ortalama	65,2 (min: 24, maks:92)	65,2 (min: 42, maks:88)	0.815
Cinsiyet	Erkek	217 (%88,6)	22 (%75,9)	0,072
	Kadın	28 (%11,4)	7 (%24,1)	
VKİ		25,9 (min: 15.57, maks: 39,06)	27,4 (min:21.6, maks:39.8)	0.083
Sigara Öyküsü	Var	175 (%71,4)	21 (%72,4)	0,999
	Yok	70 (%28,6)	8 (%27,6)	
Tanı Anı Kreatinin	mg/dl	1,03 ± 0,5	1,09 ± 0,7	0,789
Tanı Anı Hidronefroz Olanlar		42 (%17,1)	2 (%6,9)	0,190
Kitle Boyutu	mm	29, 8 ± 16,7	30,6 ± 11,4	0,52
Patoloji	Ta	136 (%55,5)	9 (%31,0)	0,017
	T1	109 (%44,5)	20 (%69,0)	
Grade	LG	148 (%60,4)	16 (%55,2)	0.689
	HG	97 (%39,6)	13 (%44,8)	
CIS	Var	8 (%3,3)	0 (%0)	0,999
	Yok	237 (%96,7)	29 (%100)	
Kansere Bağlı Ölüm		8 (%3,3)	8 (%27,6)	0,001
Takiplerde Nüks	var	54 (%22,0)	7 (%24,1)	0,814
	yok	191 (%78,0)	22 (75,9)	
Nükse Kadar Geçen Süre	ay	11,6 ± 1,9	13 ± 1,4	0.038
Takip Süresi	ay	58,5 ± 31,9	65,6 ± 29,4	

SS-042
Sunum Alanı: Salon C
Sunum Başlangıç Tarihi: 2023-11-09 19:05:00
Sunum Bitiş Tarihi: 2023-11-09 19:10:00

METABOLİK SENDROMUN MESANE KANSERİ NÜKSÜNE VE PROGRESYONUNA ETKİSİ

Sümeyye Terzi[1], Barış Doğan[1], Muhammed Selçuk Özer[2], Kutsal Yörükoğlu[3], Volkan Şen[1], Ozan Bozkurt[1], Aykut Kefi[1], Güven Aslan[1], Mehmet Uğur Mungan[1], Ahmet Adil Esen[1], İlhan Çelebi[1]
[1]Dokuz Eylül Üniversite Hastanesi Üroloji Anabilim Dalı
[2]Bakırçay Üniversitesi Çiğli Eğitim Ve Araştırma Hastanesi Üroloji Anabilim Dalı
[3]Dokuz Eylül Üniversite Hastanesi Patoloji Anabilim Dalı

Amaç: Kanser gelişimi ile yakın ilişkisi birçok çalışmada gösterilen metabolik sendromun, mesane kanseri nüks ve progresyonunda etkisini araştırmayı amaçladık.

Materyal metod: Çalışmamız Kasım 2021 – Ağustos 2023 tarihleri arası mesanede kitle nedeniyle Dokuz Eylül Üniversitesi Üroloji Anabilim dalında primer trans üretral mesane tümörü rezeksiyonu (TUR-M) yapılan ve patoloji sonucu kasa invaze olmayan mesane kanseri ile uyumlu olan hastalar dahil edildi. Hastalar metabolik sendrom tanısına göre iki gruba ayrıldı. Grupların yaş, cinsiyet, takip süreleri, patolojik özellikleri, nüks ve progresyon oranları karşılaştırıldı.

Bulgular: TUR-M yapılan 127 hastanın 37'si (%29,1) metabolik sendrom tanılıydı. Hastaların ortalama takip süresi 35 ± 3,9 ay olarak hesaplandı (Tablo 1). Grupların demografik özellikleri birbirine benzer olarak tespit edildi (Tablo 1). Gruplar arasında patoloji sonuçları benzer saptandı (Tablo 2). Metabolik sendromlu hastaların sadece %13,6'sında nüks gözlendi. Metabolik sendromu olmayanlar hastalarda bu oran %30 olarak tespit edildi (Tablo 2). Fakat nüks oranında ki farklılık istatiksel olarak anlamlı saptanmadı (p=0,07). Metabolik sendromu olan hastalarda %2,7 progresyon gözlenirken, diğer grupta bu oran %12,2 olarak tespit edildi ve progresyon oranında ki farklılık da istatiksel olarak anlamlı saptanmadı (p=0,17) (Tablo 2).

Sonuç: Metabolik sendromlu hastalarda mesane kanseri nüksü ve progresyonu daha az olduğu fakat bu farkın istatiksel olarak anlamlı olmadığı tespit edildi. Mesane kanseri nüks ve progresyonunda metabolik sendromun etkilerini daha net anlamak için randomize prospektif çalışmalara ihtiyaç bulunmaktadır.**Amaç:** Kanser gelişimi ile yakın ilişkisi birçok çalışmada gösterilen metabolik sendromun, mesane kanseri nüks ve progresyonunda etkisini araştırmayı amaçladık.

Materyal metod: Çalışmamız Kasım 2021 – Ağustos 2023 tarihleri arası mesanede kitle nedeniyle Dokuz Eylül Üniversitesi Üroloji Anabilim dalında primer trans üretral mesane tümörü rezeksiyonu (TUR-M) yapılan ve patoloji sonucu kasa invaze olmayan mesane kanseri ile uyumlu olan hastalar dahil edildi. Hastalar metabolik sendrom tanısına göre iki gruba ayrıldı. Grupların yaş, cinsiyet, takip süreleri, patolojik özellikleri, nüks ve progresyon oranları karşılaştırıldı.

Bulgular: TUR-M yapılan 127 hastanın 37'si (%29,1) metabolik sendrom tanılıydı. Hastaların ortalama takip süresi 35 ± 3,9 ay olarak hesaplandı (Tablo 1). Grupların demografik özellikleri birbirine benzer olarak tespit edildi (Tablo 1). Gruplar arasında patoloji sonuçları benzer saptandı (Tablo 2). Metabolik sendromlu hastaların sadece %13,6'sında nüks gözlendi.

Metabolik sendromu olmayanlar hastalarda bu oran %30 olarak tespit edildi (Tablo 2). Fakat nüks oranında ki farklılık istatiksel olarak anlamlı saptanmadı (p=0,07). Metabolik sendromu olan hastalarda %2,7 progresyon gözlenirken, diğer grupta bu oran %12,2 olarak tespit edildi ve progresyon oranında ki farklılık da istatiksel olarak anlamlı saptanmadı (p=0,17) (Tablo 2).

Sonuç: Metabolik sendromlu hastalarda mesane kanseri nüksü ve progresyonu daha az olduğu fakat bu farkın istatiksel olarak anlamlı olmadığı tespit edildi. Mesane kanseri nüks ve progresyonunda metabolik sendromun etkilerini daha net anlamak için randomize prospektif çalışmalara ihtiyaç bulunmaktadır.

Anahtar Kelimeler : MESANE KANSERİ, METABOLİK SENDROM, TUR MT

Resimler :

Resim Açıklaması: METABOLİK SENDROM TABLO

Tablo 1: Gruplar arasında demografik bilgilerin karşılaştırılması

Metabolik sendrom tanısı olmayan (n= 90)	Metabolik sendrom tanısı olan (n=37)	P*
Yaş (Median,Min,Maks): 67,2 (33-84)	Yaş (Median,Min,Maks): 68,7 (44-91)	0,74
Cinsiyet Erkek: 70 (%55,1) Kadın: 20 (%15,7)	Cinsiyet Erkek: 27 (%21,3) Kadın: 10 (%7,9)	0,647
Takip Süresi Ay (Median,Min,Maks): 16,9 (2-180)	Takip Süresi Ay (Median,Min,Maks): 9,5 (2-30)	0,89

Mann-Whitney Test* kullanılmıştır

Tablo 2: Gruplar arasında patolojik özellikler, nüks ve progresyon oranlarının karşılaştırılması

Metabolik sendrom tanısı olmayan (n= 90)	Metabolik sendrom tanısı olan (n=37)	P*
Primer patoloji evre pTa: 38 (%29,9) pT1: 28 (%22) pT2: 11 (8,7)	Primer patoloji evre pTa: 15 (%11.8) pT1: 13 (%5) pT2: 5 (%3,9)	0,551
Primer patoloji derece Düşük: 33 (%26) Yüksek: 42 (%33,1)	Primer patoloji derece Düşük: 9 (%7,1) Yüksek: 24 (%18,9)	0,093
Karsinoma in situ Var: 14 (%11) Yok: 76 (%59,8)	Karsinoma in situ Var: 5 (%3,9) Yok: 32 (%25,2)	1
Nüks Var: 27 (%30) Yok: 63 (%70)	Nüks Var: 5 (%13,6) Yok: 32 (%86,4)	0,071
Progresyon Var: 11 (%12,2) Yok: 79 (%87,8)	Progresyon Var: 1 (%2,7) Yok: 36 (%97,3)	0,178

Fisher's Exact Test* kullanılmıştır

SS-043
Sunum Alanı: Salon C
Sunum Başlangıç Tarihi: 2023-11-09 19:10:00
Sunum Bitiş Tarihi: 2023-11-09 19:15:00

BAŞVURU İLE TUR-M ARASINDAKİ SÜRENİN MESANE KANSERİ PROGNOZU ÜZERİNE ETKİSİ

Sümeyye Terzi[1], Barış Doğan[1], Muhammed Selçuk Özer[3, 1], Volkan Şen[1], Kutsal Yörükoğlu[2], Emine Burçin Tuna[2], Ozan Bozkurt[1], Ömer Demir[1], Aykut Kefi[1], Güven Aslan[1], Mehmet Uğur Mungan[1], İlhan Çelebi[1], Ahmet Adil Esen[1]
[1]Dokuz Eylül Üniversitesi Tıp Fakültesi Üroloji Anabilim Dalı
[2]Dokuz Eylül Üniversitesi Tıp Fakültesi Tıbbi Patoloji Anabilim Dalı
[3]Bakırçay Üniversitesi Çiğli Devlet Hastanesi Üroloji Anabilim Dalı

Amaç: Mesane kitlesi nedeniyle semptomu olan hastalarda transüretral rezeksiyon yapılıncaya kadar geçen sürenin mesane kanseri prognozu üzerine olan etkisini araştırmayı amaçladık.

Materyal metod: Çalışmamız Kasım 2021 – Ağustos 2023 tarihleri arası mesanede kitle nedeniyle Dokuz Eylül Üniversitesi Üroloji Anabilim dalında primer transüretral mesane tümörü rezeksiyonu (TUR-M) yapılan hastalar dahil edildi. Hastalar semptom başlangıcı ile transüretral rezeksiyon arasında geçen süreye göre iki gruba ayrıldı. Grupların yaş, cinsiyet, patolojik özellikleri, nüks ve progresyon oranları karşılaştırıldı.

Bulgular: Çalışmaya 110 hasta dahil edildi. Hastaların 71 (%64,5)'inde ilk semptom ile TUR-M arasında 3 aydan daha kısa (Grup 1) bir süre bulunmaktayken, 39 (%35,5)'unda bu süre 3 aydan daha uzun (Grup 2) olduğu tespit edildi. Grup 1'deki hastaların yaş ortalaması 68±11,2 ve Grup 2'deki hastaların yaş ortalaması 70±8,1 tespit edildi. Grupların cinsiyet dağılımları birbirine benzer olarak tespit edildi (Tablo 1). Hastaların ortanca takip süresi 9 ay (Min. 2 ay, Maks. 180 ay) olarak tespit edildi. Grupların patolojik evreleri açısından karşılaştırıldığında 3 aydan kısa sürede opere edilen hastalarda düşük evre tümörlerin anlamlı derecede daha fazla olduğu saptandı (Tablo 2). Gruplar arasında tümör dereceleri açısından anlamlı bir fark saptanmadı (Tablo 2). Gruplar nüks açısından karşılaştırıldığında anlamlı bir fark saptanmadı (%28.2 vs %25.6, p=0.820). Grup 1 de bulunan hastalarda %11,3 progresyon gözlenirken; Grup 2'deki hastalarda %10,3 progresyon gözlendi (Tablo 2).

Sonuç: Her ne kadar başvuru anından operasyona kadar geçen sürenin uzaması durumunda daha ileri evre mesane tümörleri ile karşılaşsak da çalışmamızda bu gecikmenin nüks ve progresyon üzerinde bir etkisinin olmadığını saptadık.

Anahtar Kelimeler : Mesane Kanseri, Transüretral rezeksiyon, Progresyon

Tables :

Tablo 1: Demografik bilgiler,patolojik özellikler, nüks ve progresyon oranlarının karşılaştırılması

		Grup 1 (süre < 3 ay) (n= 71)	Grup 2 (süre ≥ 3 ay) (n=39)	P
	Yaş (Ortalama±std):	68±11,2	70±8,1	0,04
Cinsiyet	Erkek:	55 (%77,5)	31 (%79,5)	1
	Kadın:	16 (%22,5)	8 (%20,5)	
Primer patoloji evre	pTa:	42 (%59,2)	11 (%28,2)	0,01
	pT1:	20 (%28,2)	21 (%53,8)	
	pT2:	9 (%12,6)	7 (%18)	
Primer patoloji derece	Düşük:	33 (%46,5)	11 (%28,2)	0,21
	Yüksek:	38 (%53,5)	28 (%71,8)	
Karsinoma in situ	Var	11 (%15,5)	8 (%20,5)	0,6
	Yok	60 (%84,5)	31 (%79,5)	
Nüks	Var	20 (%28,2)	10 (%25,6)	0,82
	Yok	51 (%71,8)	29 (%74,4)	
Progresyon	Var	8 (%11,3)	4 (%10,3)	1
	Yok	63 (%88,7)	35 (%89,7)	

SS-044
Sunum Alanı: Salon C
Sunum Başlangıç Tarihi: 2023-11-09 19:15:00
Sunum Bitiş Tarihi: 2023-11-09 19:20:00

ÜST ÜRİNER SİSTEM TRANSİZYONEL HÜCRELİ TÜMÖR NEDENİ İLE OPERE EDİLEN HASTALARDA SAĞKALIMI ETKİLEYEN FAKTÖRLER

Tural Balayev[1]
[1]Hacettepe Üroloji

ÜST ÜRİNER SİSTEM TRANSİZYONEL HÜCRELİ TÜMÖR NEDENİ İLE OPERE EDİLEN HASTALARDA SAĞKALIMI ETKİLEYEN FAKTÖRLER

BALAYEV T[1], ALTAN M[1], BALTACI KE[1],COŞAR DA[1],AKDOĞAN B[1]

[1]Hacettepe Üniversitesi Tıp Fakültesi, Üroloji ABD, Ankara, Türkiye

Giriş ve Amaç

Bu çalışmada üst sistem üst üriner sistem transizyonel hücreli tümör (TCC)nedeni ile opere edilen hastalarda operasyon sonrası genel sağkalım ve tümör spesifik sağkalımı etkileyen faktörleri belirlemek amaçlanmıştır.

Materyal – Metod

Nisan 1981- Ocak 2023 tarihleri arasında Hacettepe Üniversitesi Tıp Fakültesi Üroloji Anabilim Dalı'nda üst üriner sistem TCC nedeni ile opere edilen 210 hastanın verileri retrospektif olarak incelendi. Tanı anında kasa invaze mesane tümörü olan 16 hasta çalışmadan çıkarılmıştır.Hastarın operasyon öncesi serum kan değerleri, tanı sırasında olan semptomları, demografik bilgileri, eşlik eden mesane tümörünün olup olmaması, operasyon öncesi idrar sitolojisi, sigara kullanımları, tümör patolojileri ,operasyon tekniği, takip sırasında olan nüksleri ve takip süreleri tek değişkenli ve çok değişkenli analiz ile değerlendirilmiştir. Verilerin analizinde SPSS 24.0 (IBM Corp., Chicago) programı kullanılmış ve p 0.05 değeri istatistiksel olararak anlamlı kabul edilmiştir.

Bulgular

Hastaların cerrahi operasyon zamanındaki ortanca yaşı 63,6 ve ortanca takip süresi 43(3-324)ay bulunmuştur. Hastaların 5 yıllık genel sağkalımları %61,5 kanser spesifik sağkalımları ise % 68,9 bulunmuştur. 138 (%77,5)hasta erkek , 40 (%22,5)hasta kadın olarak bulunmuştur ve 5 yıllık survivallarında cinsiyetler arasında fark bulunmamaştır. Tek değişkenli analizde sigara kullanımı, preop cre değerleri , yapılan cerrahi teknik, tümörün tek veya multiple olması, alınan spesmende CIS olması, primer tümörün böbrekte veya üreterde olması, postop komplikasyon olması, operasyon sonrası gelişen mesane rekürrensleri 5 yıllık survival için anlamlı bulunmamıştır. Tanı anında yaşı (>63.6 ;< 63.6)tümör patolojisinde tümörün invaziv ve ya yüzeyel olması, tümör grade'nin düşük ve ya yüksek olması, tanı anında olan ileri derecede hidroüreteronefrozun olması, eşlik eden mesane tümörünün olması (sırasıyla; p 0.02, p 0,000, p 0,000, p 0,001 ,p 0,002) anlamlı bulunmuştur. Çok değişkenli analizde ise tümörün T evresi(p 0,036 hr: 1.901 1.042-3.446) G evresi (p 0.051 hr: 1.908 0.996-3.655) ileri derece hidronefroz (p 0.019 hr: 1.108-3.086) eşzamanlı mesane tümörü olması (p 0.005 hr : 2.035 1.233-3.358)faktörler bağımsız faktör olarak survivalı etkilemektedir. Tanı anında yaşın çokdeğişkenli analizde survivalı etkilemediği bulunmuştur.

Sonuç

Tekdeğişkenli ve çokdeğişkenli yapılan retrospektif araştırmada eşzamanlı bulunan mesane tümörü varlığında ve patoloji sonucunda yüksek tümör evreli hastalar daha yakın takibe alına bilir

Anahtar Kelimeler : TCC(transizyonel hücreli karsinom) cre(kreatinin) cıs (karsinoma in situ)

SS-045
Sunum Alanı: Salon C
Sunum Başlangıç Tarihi: 2023-11-09 19:20:00
Sunum Bitiş Tarihi: 2023-11-09 19:25:00

LENFOVASKÜLER İNVAZYON VARLIĞI YÜKSEK VE ÇOK YÜKSEK RİSKLİ MESANE KANSERİNDE REKÜRRENS VE PROGRESYON İLE İLİŞKİLİ MİDİR?

Uğur Aydın[3], Serhat Çetin[1], Çağrı Coşkun[1], Cihat Aytekin[1], Murat Yavuz Koparal[1], Süleyman Yeşil[1], İpek Işık Gönül[2], Tevfik Sinan Sözen[1]
[1]Gazi Üniversitesi Tıp Fakültesi Üroloji Anabilim Dalı
[2]Gazi Üniversitesi Tıp Fakültesi Tıbbi Patoloji Anabilim Dalı
[3]Ağrı Eğitim Ve Araştırma Hastanesi Üroloji Kliniği

Amaç

İntravezikal BCG tedavisi alan kasa invaze olmayan mesane kanseri (KİOMK) tanılı hastalarda lenfovasküler invazyonun (LVI) rekürrens ve progresyon üzerine etkisini araştırmak.

Hastalar-Yöntem

Ocak 2010-Şubat 2022 yılları arasında kliniğimizde KİOMK tanısı alan ve en az 1 yıl intravezikal BCG tedavisi uygulanan yüksek ve çok yüksek risk grubundaki hastaların verileri retrospektif olarak incelenmiştir. Hastalardan LVI'ya sahip olanlarda (n=33) ve olmayanlarda (n=60) rekürrens ve progresyon görülme oranları karşılaştırılmıştır.

Bulgular

Hastaların klinikopatolojik verileri Tablo 1'de özetlenmiştir. Tüm kohorttaki 33 (%35.5) hastada LVI varken 60 (%64.5) hastada LVI yoktu. Hastaların ortanca takip süresi 30 ay (17-108) olarak hesaplandı. LVI olan hastaların 17 (%51.5)'sinde rekürrens gelişirken, 11 (%33.3)'inde progresyon saptanmıştır. LVI olan hastalarda, olmayanlara göre hem rekürrens hem de progresyon açısından istatistiksel olarak anlamlı fark görülmüştür ($p < 0.001$ ve 0.04 sırasıyla).

Sonuç

Çalışmamızda LVI olan hastalarda hem rekürrens hem de progresyon anlamlı derecede yüksek oranda bulunmuştur. Yüksek ve çok yüksek riskli KİOMK hastalarında LVI varlığı durumunda takip daha da önemli hale gelmektedir.

Anahtar Kelimeler : mesane kanseri, lenfovasküler invazyon, rekürrens, progresyon

Tables :

Tablo 1. Hastaların klinikopatolojik özellikleri

Yaş [ortanca(aralık)](yıl)	67 (39-86)
Cinsiyet	
Erkek	79
Kadın	14
LVI	
Yok	60 (%64.5)
Var	33 (%35.5)
Tümör evresi	
Ta	17 (%18.3)
T1	57 (%61.3)
CIS	7 (%7.5)
T1+CIS	12 (%12.9)
Derece	
Düşük	28 (%30.1)
Yüksek	65 (%69.9)
Tümör boyutu	
<3 cm	57 (%61.3)
>3 cm	36 (%38.7)
Tümör sayısı	
Soliter	61 (%65.6)
Multiple	32 (%34.4)

	Rekürren Yok (N=72)	Rekürrens Var (N=21)	Toplam (N=93)	p değeri	Progresyon Yok (N=73)	Progresyon Var (N=20)	Toplam (N=93)	p değeri
LVI				<0.001				0.04
Yok	56 (%77.8)	4 (%19)	60 (%64.5)		51 (%69.9)	9 (%45)	60 (%64.5)	
Var	16 (%22.2)	17 (%81)	33 (%35.5)		22 (%30.1)	11 (%55)	33 (%35.6)	

SS-046
Sunum Alanı: Salon C
Sunum Başlangıç Tarihi: 2023-11-09 19:25:00
Sunum Bitiş Tarihi: 2023-11-09 19:30:00

İNTRAVEZİKAL BASINÇ ARTIŞININ MESANE KANSERİ REKÜRRENS VE PROGRESYONUNA ETKİSİ

Utku Can[1], Erdinç Dinçer[1], Alper Coşkun[1], Cengiz Çanakçı[1]
[1]Kartal Dr. Lütfi Kırdar Şehir Hastanesi, Üroloji Kliniği

AMAÇ

Mesane kanseri 5. dekattan sonra özellikle erkek popülasyonda daha sık görülmektedir. Yine aynı hasta grubunda mesane çıkım obstrüksiyonuna sekonder alt üriner sistem semptomları da yaygın gözlenen bir durumdur. Mesane çıkım obstrüksiyonu gelişen hastalarda kronik yüksek intravezikal basınç; selül, trabekülasyon ve divertikül artışlarına da sebep olabilmekte, mesanenin fizyolojik ve histolojik yapısını değiştirebilmektedir. Bu değişimin mesane kanseri tanısı takip edilen hastalardaki kanser nüks ve progresyon üzerine etkilerini araştırmayı hedefledik.

MATERYAL ve METOD

Çalışmamıza 2010-2018 yılları arasında Kartal Dr lütfi Kırdar Şehir hastanesi Üroloji kliniğinde primer mesane kanseri tanısını almış ve en az 5 yıllık klinik takibi olan 256 erkek hasta dahil edildi. Hastaların verileri retrospektif olarak incelendi. Hastalar mesane çıkım obstrüksiyonu(MÇO) varlığına göre 2 gruba ayrıldı (Grup 1: Obstruktif, Grup 2: Non-obstruktif). Obstruktif gruba dahil etme kriteri üroflowmetri testinde; işeme hacmi 150cc üzeri, Qmax 15 ml/sn altında olması veya Qmax: 15-20 ml/sn arasında olup en az 6 aydır a-bloker ilaç kullanımı olması olarak belirlendi. Buna göre Obstruktif grupta 123 hasta, non-obstruktif grupta 133 olmak üzere toplam 256 hasta çalışmaya dahil edildi. Sistoskopik takiplerinde ya da verilerde eksiklik olanlar, işeme hacmi 150 ml'nin altında olanlar, ve primer mesane kanseri tanısını kliniğimizde almamış olan hastalar çalışma dışı bırakıldı. Her iki grubun demografik bilgileri, tıbbi öyküleri, dijital rektal muayene (DRM) bulguları, prostat hacimleri, PSA değerleri, üroflowmetri değerleri, sistoskopi bulguları, patoloji bulguları, intravezikal tedavi seçenekleri yanında takiplerdeki nüks, progresyon varlığı,nüks hızı, nüks ve progresyona kadar geçen süreler kaydedildi ve karşılaştırıldı.

BULGULAR

İki grup arasında yaş ortalaması ve komorbite açısından istatistiksel anlamlı farklılık saptandı($p<0.001$). Obstrüksiyon grubunda DRM bulgu sonuçları, prostat hacmi, total PSA değeri, a-bloker kullanım oranı ve sistoskopide saptanan obstrüksiyon bulguları (trabekülasyon,divertikül) istatistiksel anlamlı olarak daha yüksek bulunurken($p<0.001$), Qmax değeri obstrüksiyon gurbunda daha düşük bulundu ($p<0.001$). İlk tanı anında saptanan mesane kanseri invazyon derecesi obstrüksiyon grubunda T1 lehine iken non-obstrüksiyon grubunda Ta oranı daha fazla idi. Ortalama takip süresinin 61 ay olduğu her iki grup arasında, takip süresi, rekürrens sayısı, ilk rekürrense kadar geçen süre, rekürrens oranı ve intravezikal tedavi başlanma oranı açısından istatistiksel anlamlı farklılık

saptanmadı. Progresyon oranı obstrüksiyon grubunda daha yüksek görülmesine rağmen istatistiksel anlamlı farklılık saptanmadı(p=0.059)(Tablo-1)

Tümör agresifliği ile MÇO, trabekülasyon ya da divertikül varlığı arasındaki ilişki, yaş ve komorbiditeler gibi potansiyel etkileyici faktörler ile düzeltmeyi takiben binary lojistik regresyon modeli ile gösterildi (Tablo 2). Buna göre yüksek mesane basıncı ile ilişkili parametreler, tümör agresifliğini gösteren kategorilerin hiçbiriyle ilişkilendirilemedi (p>0.05).

SONUÇ

Mesane kanseri yaş arttıkça daha sık görülmektedir. İleri yaş ile beraber erkek hastalarda mesane çıkım obstrüksiyonu görülme sıklığı artmaktadır. Mesane çıkım obstrüksiyonu arttıkça sistoskopik olarak trabekülasyon ve divertikül oluşma sıklığı artmakta ve özellikle divertikül oluşan alanlarda mesane detrüsör kalınlığı azalmaktadır. Mesane çıkım obstrüksiyonu olan ve olmayan, primer mesane kanseri tanılı hastaların 5 yıllık takiplerini karşılaştırdığımızda, basınç artışına sekonder progresyon izlenen diğer malignitelerin aksine mesane kanserinde basıncın progresyon ve rekürrense etkisinin olmadığını gözlemledik. Ürodinamik olarak mesane çıkım obstrüksiyonun değerlendirildiği, prospektif çalışmalarla kanıt düzeyinin artacağını düşünmekteyiz.

Anahtar Kelimeler : Mesane Kanseri, Mesane Çıkım Obstrüksiyonu, Nüks, Progresyon

Resimler :

Resim Açıklaması: Tablo 2

Tablo 2: Sistoskopik Parametreler ve Mesane Çıkım Obstrüksiyonu Varlığı ile Tümör Agresifliğinin İlişkisinin Karşılaştırılması

	Mesane Çıkım Obstrüksiyonu		Trabekülasyon Varlığı		Divertikül Varlığı	
	Hayır	Evet	Hayır	Evet	Hayır	Evet
İlk Tanı Anında T1 İnvazyonu						
Hasta Sayısı(%)	31 (24%)	61 (49%)	50 (29%)	42 (50%)	72 (34%)	19 (46%)
Düzeltilmiş OR[a] (95% CI)	Referans	2.62	Referans	1.65	Referans	0.63
P değeri	0.061		0.392		0.454	
İlk Tanı Anında High Grade/CIS Varlığı						
Hasta Sayısı(%)	28 (21%)	52 (43%)	39 (23%)	40 (48%)	62 (29%)	17 (41%)
Düzeltilmiş OR[a] (95% CI)	Referans	1.82	Referans	2.75	Referans	0.55
P değeri	0.268		0.095		0.349	
İlk Rekürrens Süresi (<1 yıl)						
Hasta Sayısı(%)	59 (43%)	54 (44%)	78 (45%)	34 (41%)	97 (46%)	14 (32%)
Düzeltilmiş OR[a] (95% CI)	Referans	0.72	Referans	1.03	Referans	1.95
P değeri	0.494		0.955		0.283	

[a]Yaş ve komorbiteler olmak üzere potansiyel şaşırtıcı(confounding variable) değişkenklere yönelik düzeltmeler. OR: Odds Ratio, CI: Güven Aralığı

Tables :

Tablo 1: Mesane kanseri tanılı hastaların ve alt gruplarının demografik bilgileri, mesane çıkış obstrüksiyonu olup olmamasına göre bulgular ve takip parametrelerinin karşılaştırılması

	Toplam (n=256)	Non-obstrüktif (n=133)	Obstrüktif (n=123)	p
Yaş	65 (14)	61 (12)	69 (12)	0.001
VKİ (kg/m2)	25 (5)	25 (5)	24 (5.5)	0.76
Komorbite, n(%)				0.001
Hiç	93 (36%)	72 (54%)	21 (17%)	
1 ya da 2	141 (55%)	51 (38%)	90 (73%)	
3 ve üstü	22 (9%)	10 (8%)	90 (73%)	
Dijital Rektal Muayene n(%)				0.001
Grade 1	29 (11%)	26 (20%)	3 (2%)	
Grade 2	132 (52%)	94 (71%)	38 (31%)	
Grade 3	75 (29%)	11 (8%)	64 (52%)	
Grade 4	20 (8%)	2 (2%)	18 (15%)	
Prostat Hacmi (cc)	32 (22)	25 (10)	45 (26)	0.001
Total PSA (ng/dl)	1.4 (1.8)	1 (0.8)	2.1 (3)	0.001
Qmax (ml/sn)	16.6 (9.9)	21.5 (7.1)	11.7 (4.9)	0.001
Sistoskopi Bulguları				0.001
Trabekülasyon	84 (33%)	6 (5%)	78 (63%)	
Divertikül	43 (17%)	4 (3%)	39 (32%)	
a-bloker kullanımı n(%)	64 (25%)	3 (%2)	61 (50%)	0.001
İlk Tanı Anında Kanser Parametreleri				
Boyut (mm)		30 (20)	30 (20)	0.96
Odak Sayısı		2 (3)	2 (1)	0.11
İnvazyon Derecesi				0.003
Ta		101 (75%)	62 (50%)	
T1		32 (24%)	61 (50%)	
Grade				0.008
Low Grade		106 (79%)	70 (57.4%)	
High Grade/CIS		28 (21%)	52 (42.6%)	
Takip Parametreleri				
Takip Süresi (ay)		61 (12)	61 (12)	0.79
Rekürrens Sayısı		2.5 (3)	2 (2)	0.09

İlk Rekürrense Kadar Geçen Süre (ay)		12 (12)	12 (18)	0.29
Yıllık Rekürrens Oranı		0.33 (0.58)	12 (18)	0.11
Progresyon n(%)		8 (6%)	20 (16.4%)	0.059
İntravezikal Tedavi				0.441
Yok		71 (53%)	64 (52%)	
Mitomisin		22 (17%)	13 (10%)	
BCG		40 (30%)	46 (38%)	

SS-047
Sunum Alanı: Salon C
Sunum Başlangıç Tarihi: 2023-11-09 19:30:00
Sunum Bitiş Tarihi: 2023-11-09 19:35:00

ÜROLOJİ POLİKLİNİĞİNE BAŞVURAN HASTALARIN SİGARA İLE MESANE KANSERİ İLİŞKİSİ FARKINDALIĞININ DEĞERLENDİRİLMESİ

Turgay Kaçan[1], Veysel Bayburtluoğlu[2], Demirhan Örsan Demir[1]
[1]Ankara Bilkent Şehir Hastanesi
[2]Aksaray Eğitim Ve Araştırma Hastanesi

GİRİŞ

Mesane kanseri dünya genelinde erkeklerde en sık görülen yedinci kanserken, her iki cinsiyet değerlendirildiğinde onuncu kanser olarak görülmektedir. Tütün kullanımı mesane kanseri için en önemli risk faktörüdür ve vakaların yaklaşık %50'sinden sorumludur. Sigaranın bu etkileri hakkında toplumun farkındalığı önem arz etmektedir. Bu araştırmayla üroloji polikliniğine herhangi bir nedenle başvuran hastalara, sigara ve mesane kanseri ilişkisinin farkındalığını belirlemek amaçlanmıştır.

MATERYAL METOD

1-15 Ağustos 2023 tarihleri arasında Aksaray Eğitim ve Araştırma Hastanesi Üroloji polikliniğine herhangi bir nedenle başvuran ve çalışmaya katılmayı kabul eden hastalar dahil edilmiştir. Hastaların demografik bilgileri, sigara kullanma durumları, sigaranın zararlı etkilerini en çok hangi kaynaktan öğrendikleri ve sigara ile ilişkili hastalıklarla ilgili 3'lü likert tipte 9 soru sorulmuştur. Verilerin analizinde kullanılan tanımlayıcı istatistikler ortalama (±), standart sapma, ortanca (minimum-maksimum), frekans dağılımı ve yüzde olarak sunulmuştur. Normal dağılım gösteren değişkenlerde iki grup karşılaştırmaları Student's t-testi ile ikiden fazla olan grup karşılaştırmaları Oneway ANOVA testi ile incelenmiştir. Normal dağılmayan değişkenlerde iki grup karşılaştırmaları için Mann Whitney-U testi, kategorik değişkenlerde dağılım ilişkisi için ki-kare testi kullanılmıştır. İstatistiksel anlamlılık $p<0,05$ olarak kabul edilmiştir.

BULGULAR

Soruları cevaplamayı kabul eden 120 katılımcının 19'unun yanıtlarında eksiklik olması nedeniyle 101 katılımcının cevapları değerlendirildi. Demografik ve sigara kullanımı ile ilgili bilgileri Tablo-1'de, sigara ve ilişkili olduğu durumlar hakkında katılımcıların görüşleri Tablo-2'de gösterilmiştir. Katılımcıların %45.5'i aktif sigara içicisiydi. Sigaranın zararlarının en etkili öğrenildiği kaynak %58.9 ile sigara paketlerindeki uyarılar olduğu görülmüştür. Sigara kullanım durumu ile sigaranın zararlarının öğrenildiği kaynak arasında istatistiksel olarak anlamlı ilişki bulunmamıştır ($p=0.612$). Sigara ile akciğer kanserinin ilişkili olduğu %97 oranında bilinirken, mesane kanseri ile %56.4 oranında bilinmiştir. Mesane kanseri ve akciğer kanseri ($p=0.03$), infertilite ($p=0.029$), erektil disfonksiyon ($p=0.042$), KOAH ($p=0.03$) bilinirliği açısından anlamlı fark izlenirken, böbrek kanseri ($p=0.445$) arasında anlamlı fark izlenmemiştir.

SONUÇ

Ülkemizinde katılmış olduğu MPOWER, Dünya Sağlık Örgütü Tütün Kontrolü Çerçeve Sözleşmesi tarafından onaylandığı şekliyle, tütün talebini azaltmak için ülke düzeyinde etkili müdahalelerin uygulanmasına yardımcı olmayı amaçlayan bir politika paketidir. Bu paketle

birlikte ülkemizde sigara kullanımının azaltılması amaçlanmaktadır. Bu kapsamda kapalı alanlarda sigara içme yasağı, satılan sigara paketlerinde uyarıcı görsellerin boyutunun ve paket üzerinde kapladığı alanın arttırılması bulunmaktadır. Çalışmamızda sigaranın zararları ile ilgili etkili kaynak olarak %58.9 oranında sigara paketlerinin olduğu görülmektedir. Bu etki sadece sigara kullanan kişilerde değil genel olarak görülmektedir (p=0.612). Bu uyarılardan olan akciğer kanseri, KOAH, erektil disfonksiyon ve infertilite farkındalıkları paketlerin üzerinde bulunmayan mesane ve böbrek kanserinde görülmemiştir.

Sigara paketleri ve sosyal medya/internetin etkin kullanılması, sigara ile mesane kanseri ilişkisinin farkındalığını arttırabilir.

Anahtar Kelimeler : mesane kanseri, sigara, farkındalık, risk faktörü, infertilite, akciğer kanseri

Tables :

Sigara ve ilişkili olduğu durumlar hakkında katılımcıların görüşleri

n(101)	evet	hayır	fikrim yok
akciğer kanseri yapar	98 (%97)	1 (%1)	2 (%2)
gırtlak kanseri yapar	89 (%88.1)	1 (%1)	11 (%10.9)
mesane kanseri yapar	57 (%56.4)	3 (%3)	41 (%40.6)
böbrek kanseri yapar	52 (%51.5)	6 (%5.9)	43 (%42.6)
Felç/İnme yapar	86 (%85.1)	1 (%1)	14 (%13.9)
Kalp krizi yapar	84 (%83.2)	2 (%2)	15 (%14.9)
KOAH yapar	84 (%83.2)	2 (%2)	15 (%14.9)
Erektil disfonksiyon yapar	75 (%74.3)	17 (%16.8)	9 (%8.9)
İnfertilite yapar	69 (%68.3)	12 (%11.9)	20 (%19.8)

Demografik ve sigara kullanımı bilgileri

		n(%)
yaş		45±13.8
vücut kitle indeksi (cm/m²)		25.7 (19.8-42.3)
cinsiyet	erkek	80 (%79.2)
	kadın	21 (20.8)
Medeni Durum	evli	83 (%82.2)
	bekar	18 (%17.8)
Eğitim Düzeyi	ilkokul	17 (%16.8)
	ortaokul	15 (%14.9)
	lise	34 (%33.7)
	üniversite	35 (%34.7)
Gelir Düzeyi	<10.000 TL	18 (%17.8)
	10.000-20.000 TL	52 (%51.5)
	20.000-30.000 TL	25 (%24.8)
	>30.000 TL	6 (%5.9)
Meslek	Öğrenci	6 (%5.9)
	Memur	30 (%29.7)
	İşçi	21 (%20.8)
	Serbest (Esnaf/Çiftçi)	27 (%26.7)
	Çalışmıyor	17 (%16.8)
Yaşanılan Yer	Köy	15 (%14.9)
	İlçe	20 (%19.8)
	İl	66 (%65.3)
Sigara Kullanımı	Aktif İçici	46 (%45.5)
	Hiç İçmemiş	44 (%43.6)
	Bırakmış	11 (%10.9)
Sigarayı Bırakmayı Denediniz Mi? (n=46)	Evet	34 (%70.8)
	Hayır	14 (%29.2)
Sigaranın zararlarını en etkili hangi kaynaktan öğrendiniz?	Televizyon	12 (%11.9)
	Sosyal Medya/İnternet	11 (%10.9)
	Sigara Paketi Uyarısı	59 (%58.4)
	Arkadaş/Sosyal çevre	19 (%18.8)

SS-048
Sunum Alanı: Salon C
Sunum Başlangıç Tarihi: 2023-11-09 19:35:00
Sunum Bitiş Tarihi: 2023-11-09 19:40:00

METFORMİN TEDAVİSİ KASA İNVAZE OLMAYAN MESANE KANSERİ TANILI HASTALARDAKİ İNTRAVEZİKAL BCG BAŞARISINI ARTTIRABİLİR Mİ?

Yasin Vural[1], Serkan Akan[1], Selçuk Kaba[1], Aytaç Şahin[1], Ayhan Verit[1]
[1]Sbü Fatih Sultan Mehmet Eğitim Ve Araştırma Hastanesi

Amaç: Bu çalışmada orta ve yüksek risk Kasa İnvaze Olmayan Mesane Kanseri (KİOMK) hastalarında intravezikal Bacillus Calmette–Guérin (BCG)'ye ek olarak verilen metforminin, tedavi başarısındaki rolünün değerlendirilmesi amaçlanmaktadır.

Gereç ve Yöntemler: Çalışmamıza Ocak 2019 – Ocak 2023 tarihleri arasında Fatih Sultan Mehmet Eğitim ve Araştırma Hastanesi Üroloji Kliniği'nde histopatolojik olarak kanıtlanmış, primer tanı alan orta ve yüksek risk KİOMK hastalar dahil edildi. Daha önce tip 2 Diyabetes Mellitus (DM) tanısı nedeniyle metformin ya da herhangi bir insülin duyarlılaştırıcı kullanımı olanlar, mesane kanseri tedavisi herhangi bir nedene bağlı olarak aksamış olanlar ve çalışma sırasında metformin tedavisi tamamlanamayan hastalar dışlandıktan sonra kalan 112 olgu ile çalışma prospektif olarak yürütüldü. Hastalar randomize olarak iki gruba ayrıldı ve bir gruba ilk BCG dozu ile birlikte 2000 mg/gün oral metformin tedavisi başlandı. Bu iki grup tümör sayısı, boyutu, evresi, derecesi, eşlik eden karsinoma in situ (CIS) varlığı, rekürrens ve progresyon durumlarına göre karşılaştırıldı. Tüm olgular Avrupa Kanser Araştırma ve Tedavi Örgütü (EORTC) risk gruplarına göre ayrıca analiz edildi. İntravezikal BCG etkinliği ilk indüksiyon kürünün 6 dozundan en az 5'inin ve idamenin 3 dozundan en az 2'sinin tamamlanması sonrasında yapılan ilk kontrol sistoskopide tümör nüksü saptanıp/saptanmamasına göre değerlendirildi.

Bulgular: Olguların %88,4'ü erkek ve ortalama yaşı 64.99±7.59 idi. Metformin verilenler tüm olguların %42'si olup (n=47) "Grup 1" olarak; metformin kullanımı olmayanlar ise %58'i olup (n=65) "Grup 2" olarak adlandırıldı. Gruplar arasında yaş, cinsiyet, tümör sayısı, boyutu, derecesi ve evresi, lenf invazyonu, sigara öyküsü, DM ve diğer ek hastalıklar açısından anlamlı bir fark bulunmadı. EORTC nüks riski gruplarına göre %62'si orta, %38'i yüksek risk olarak saptandı. Olguların %69'unda herhangi bir nüks görülmezken; %14'ünde düşük grade (LG) nüks, %17'sinde yüksek grade (HG) nüks görüldü. Metformin kullanımı olmayan grupta intravezikal BCG sonrası nüks oranı %39 olarak saptandı ve grup 1'e göre (%21) yüksek bulundu. Ancak gruplar arasında tedavi sonrası nüks durumu açısından oluşan bu fark istatistiksel olarak anlamlı değildi (p>0.05) (Şekil 1). Grup 1'de EORTC nüks risk grupları arasında sonuç açısından istatistiksel olarak anlamlı bir farklılık tespit edilmedi. Ancak Grup 2'de EORTC nüks riski yüksek olgularda HG nüks görülme oranı %40 iken orta riskli olgularda bu %8,9 olarak saptandı ve anlamlı şekilde yüksek olarak tespit edildi (p:0.011).

Sonuç: KİOMK tanılı hastalarda metforminin BCG ile kombine kullanımı tümör nüks oranını azaltabilir. Ancak tedavi başarısını arttırıp arttırmadığı konusunda net bir kanıya varmak için daha uzun takip süresine ulaşan daha fazla katılımcılı klinik çalışmalara ihtiyaç duyulmaktadır.

Anahtar Kelimeler : Metformin, Mesane Kanseri, BCG, İmmünoterapi

Resimler :

Resim Açıklaması: Tüm olguların tedavi sonrası nüks durumu ve grupların EORTC nüks risklerine göre karşılaştırılmaları

	Sonuç	Grup 1	Grup 2	
		n (%)	n (%)	p
Tüm Olgular	HG Nüks (+)	7 (%14,9)	12 (%18,5)	0,086
	LG Nüks (+)	3 (%6,4)	13 (%20)	
	Nüks yok	37 (%78,7)	40 (%61,5)	
EORTC Orta Risk	HG Nüks (+)	3 (%12,5)	4 (%8,9)	0,039*
	LG Nüks (+)	0 (%0)	9 (%20)	
	Nüks yok	21 (%87,5)	32 (%71,1)	
EORTC Yüksek Risk	HG Nüks (+)	4 (%17,4)	8 (%40)	0,149
	LG Nüks (+)	3 (%13)	4 (%20)	
	Nüks yok	16 (%69,6)	8 (%40)	

Ki-kare test

Fisher Freeman Halton Exact Test *$p<0.05$

SS-049
Sunum Alanı: Salon C
Sunum Başlangıç Tarihi: 2023-11-09 19:40:00
Sunum Bitiş Tarihi: 2023-11-09 19:45:00

KAS İNVAVİZ OLMAYAN MESANE KANSERİNDE OTOMATİK FLUORESAN AKIM SİTOMETRİNİN ETKİNLİĞİ: PROSPEKTİF ÇALIŞMA

Yunus Emre Genç[1], Sertaç Saraçoğlu[1], Muhammed Hasan Toper[2], Tarık Emre Şener[1], Murat Kars[1], Bahadır Şahin[1], İlker Tinay[1], Haydar Kamil Çam[1]
[1]Marmara Üniversitesi Tıp Fakültesi Üroloji Anabilim Dalı
[2]Marmara Üniversitesi Tıp Fakültesi Tıbbi Patoloji Anabilim Dalı

AMAÇ

Bu prospektif çalışmada, kas invaziv olmayan mesane kanseri (KİOMK) tanısı alan hastalarda, otomatik floresan akım sitometri ile yapılan idrar analizinde saptanan atipik hücre parametresinin, idrar sitolojisi ile karşılaştırmalı olarak tanı ve takiplerdeki olası etkinliğinin prospektif araştırılması amaçlanmaktadır.

YÖNTEM

Ocak 2021 ile 2022 arasında, kliniğimizde mesane kanseri takibi için veya kanser öntanısı ile sistoskopi yapılan hastalar çalışma grubu, benign nedenlerle (üretra darlığı, ağrılı mesane sendromu, double J kateter çekilmesi gibi) sistoskopi yapılan hastalar ise kontrol grubu olarak çalışmaya dahil edildi.

Tüm hastalardan işlem öncesi iki adet idrar örneği alındı. Bunlardan bir tanesinde otomatik floresan akım sitometri (Sysmex UF-5000 marka cihaz kullanılarak) analizi ile atipik hücre varlığı araştırıldı. Diğer idrar örneği ise sitolojik inceleme için Marmara Üniversitesi Tıp Fakültesi Tıbbi Patoloji Anabilim Dalı laboratuvarına iletildi ve Paris Kriterlerine göre Kategori 4 ve 5 olan hastalar pozitif olarak değerlendirildi.

Çalışmada iki grup arasındaki atipik hücre konsantrasyonu ve sitoloji sonuçları karşılaştırıldı.

Normal dağılım testi olarak Kolmogorov-Smirnov testi kullanılmıştır. Analizlerde ise Mann Whitney U testi, Kruskal Wallis testi, ROC analizi, lojistik regresyon analizi kullanıldı. $p<0,05$ değeri istatistiksel olarak önemli kabul edildi.

BULGULAR

Çalışmaya; 271'i çalışma grubu, 56'sı kontrol grubu olmak üzere toplam 327 hasta dahil edildi. Toplamda 106 hastada nüks sapandı. Bunların 61 tanesi yüksek dereceliydi. (Tablo1)

Yapılan ROC analizi sonucunda atipik hücre konsantrasyonunun mesane kanserini öngörmesi için saptanan özgüllük ve duyarlılık değerlerine göre en ideal eşik değerin 0,05 hücre/µL olduğu düşünüldü.

Bu eşik değere göre atipik hücre konsantrasyonunun ürotelyal karsinomu belirlemedeki duyarlılığı %50,9, özgüllüğü %86,9, pozitif prediktif değeri %61,1 ve negatif prediktif değeri %78,7 olarak saptandı. Yüksek ve çok yüksek risk grubundaki hastalar için ise duyarlılık %50, özgüllük %90,7, pozitif prediktif değeri %41 ve negatif prediktif değeri %88,9 olarak hesaplandı. (Tablo 2)

Sitolojik incelemede ise duyarlılık %38,7, özgüllük %98,6 idi. İdrar sitolojisi ve atipik hücre konsantrasyonu kombine test olarak kullanıldığında ise duyarlılık ve özgüllük değerleri sırasıyla %33,3 ve %99,3 olarak ölçüldü.

SONUÇ

Atipik hücre konsantrasyonun, tüm ürotelyal karsinomlar için duyarlılığının sitolojiye göre yüksek özgüllüğünün ise düşük olduğu saptandı. Çalışmamızda atipik hücre konsantrasyonunun idrar sitolojisi ile kombine test olarak kullanıldığında ortaya çıkan yüksek özgüllük değeri sayesinde, bu iki yöntemin kombinasyonunun, kontrol sistoskopisinin yerini alma potansiyeline sahip olduğu kanısına varılmıştır. Ancak bu konuda daha yüksek örneklem büyüklüğüne sahip ve daha uzun takip süreli klinik çalışmalara ihtiyaç duyulmaktadır.

Anahtar Kelimeler : Kas invaziv olmayan mesane kanseri, ürotelyal karsinom, sistoskopi, biyobelirteç, atipik hücre

Tables :

Tüm hastalarda AHK ve sitolojinin duyarlılık-özgüllük karşılaştırması

	AHK	Sitoloji
Duyarlılık (%)	50,9	38,7
%95 CI*	41,6-60,3	30,0 – 48,2
Özgüllük (%)	86,9	98,6
%95 CI*	81,8-90,7	96,1-99,5
Pozitif Prediktif Değer (%)	65,1	93,2
%95 CI**	55,8-73,3	81,2-97,7
Negatif Prediktif Değer (%)	78,7	77,0
%95 CI**	75,1-81,9	74,2-79,6
Youden İndeksi	0,378	0,373

SS-050
Sunum Alanı: Salon C
Sunum Başlangıç Tarihi: 2023-11-09 19:45:00
Sunum Bitiş Tarihi: 2023-11-09 19:50:00

SIGNIFICANCE OF SUSPICIOUS URINE CYTOLOGY (CLASS III) IN DIAGNOSTIC CYSTOSCOPY FOLLOW-UP OF BLADDER CANCER

YUNUS EROL BOZKURT[1], ALİ CAN ALBAZ[2], ANIL GENÇOĞLU[2], TALHA MÜEZZİNOĞLU[2]
[1]Manisa Merkez Efendi State Hospital, Department Of Urology, Manisa
[2]Manisa Celal Bayar University Faculty Of Medicine, Department Of Urology, Manisa

İntroduction

Urothelial carcinoma of the bladder is the 7th most common cancer diagnosed in the male population worldwide. Bladder cancer ranks 10th when both genders are taken into account.[1] The majority of patients with bladder cancer present with a non-muscle invasive disease limited to the mucosa (stage Ta, CIS) or submucosa (stage T1), and this rate is even higher in patients <40 years of age.[2]

In the diagnosis of bladder cancer, a patient history focusing on voiding symptoms and hematuria should be taken. In patients with hematuria, bladder ultrasound and/or computed tomography can be used during the initial examination. Cystoscopy is required for the gold standard diagnosis in patients with symptoms suggestive of bladder cancer. Urinary cytology has high sensitivity in high-grade tumors. However, low-grade tumors do not have the same sensitivity. [3] Cytological interpretation depends on the interpretation of the pathologist and urinary tract infections, low cellular yield, stones or intravesical instillations may preclude evaluation, but specificity is greater than 90% in experienced hands. [4]

According to the classification of urinary cytological examination with Papanicolaou and Marshal staining, the absence of malignant cells is considered class I–II negative, and the presence class IV–V positive. Class III or suspicious group is controversial, so in clinical practice, suspected urinary cytology requires extensive investigations to rule out the presence of urothelial malignancy.[5] Most urologists treat class III urinary cytology as malignant, resulting in repeated evaluations and follow-up that are inconclusive in the majority of these patients.[6]

The aim of our study is to determine the paths to be followed in the cystoscopic follow-up of patients with suspicious urine cytology and negative for malignancy in cystoscopy.

Method:

Age, gender, cytology report, risk groups according to EAU guideline and EORTC Bladder Cancer Recurrence and Progression score data of 829 patients followed up for bladder cancer in the urology clinic of Manisa Celal Bayar University Faculty of Medicine were evaluated retrospectively. Patients who had at least one TUR-B surgery and at least two regular follow-up cystoscopy were included in the study. Patients with irregular cystoscopy follow-ups were not included in the study. Data from 144 patients were included in the study.

Results:

Progression was observed in 17 (11.8%) of the patients included in the study and recurrence was observed in 74 (51.3%). Cystoscopy follow-up periods were planned in accordance with

the EAU guideline. The sample for cytological evaluation was obtained from the washing water taken during control cystoscopy and the pathology results were evaluated as benign, malignant and suspicious. The mean cystoscopy follow-up period was 35.12 ± 2 months and the median age was 65 ± 9.7 years. Statistically, according to the One-way ANOVA test, suspicious and malignant cytology comments in cytology reports were associated with increased recurrence and progression (p=0.003). Similarly, EORTC Bladder Cancer Recurrence and Progression scores were found to be statistically increased in patients with suspicious and malignant cytology reports.

Conclusion:

It should not be forgotten that suspicious cytology results should be evaluated with an increased risk of malignancy in cystoscopic follow-up of bladder cancer.

Anahtar Kelimeler : cytology, bladder cancer, cystoscopy

Kaynakça :

1. IARC, Cancer Today. Estimated number of new cases in 2020, worldwide, both sexes, all ages. 2021. [Access date: March 2022]
2. Compérat E, Larré S, Roupret M, Neuzillet Y, Pignot G, Quintens H, Houéde N, Roy C, Durand X, Varinot J, Vordos D, et al. Clinicopathological characteristics of urothelial bladder cancer in patients less than 40 years old. Virchows Arch. 2015 May;466(5):589-94.
3. EAU Guidelines. Edn. presented at the EAU Annual Congress Milan 2023. ISBN 978-94-92671-19-6.
4. Raitanen MP, Aine R, Rintala E, et al ; FinnBladder Group. Differences between local and review urinary cytology in diagnosis of bladder cancer. An interobserver multicenter analysis. Eur Urol. 2002 Mar;41(3):284-9.
5. Papanicolaou GN, Marshall VF. URINE SEDIMENT SMEARS AS A DIAGNOSTIC PROCEDURE IN CANCERS OF THE URINARY TRACT. Science. 1945 May 18;101(2629):519-20.
6. Nabi G, Greene D, O'Donnell MO. Suspicious urinary cytology with negative evaluation for malignancy in the diagnostic investigation of haematuria: how to follow up? J Clin Pathol. 2004 Apr;57(4):365-8.

Tables :

	Mean	Std. Deviation
Age	65,09	9,7
Follow-up (Months)	35,16	24,05
Recurrence Point	7,20	3,40
Progression Point	9,89	5,79

SS-051
Sunum Alanı: Salon C
Sunum Başlangıç Tarihi: 2023-11-09 19:50:00
Sunum Bitiş Tarihi: 2023-11-09 19:55:00

ÜROTELYAL KARSİNOMDA MOLEKÜLER SUBTİPLENDİRİLME VE EGFR EKSPRESYONUNUN ARAŞTIRILMASI

Yusuf Önder Özsağır[1], Elif Özsağır[1], Eyüp Dil[2], Hüseyin Eren[5], Sevdegül Aydın Mungan[3], Recep Bedir[4]
[1]Bingöl Devlet Hastanesi
[2]Recep Tayyip Erdoğan Üniversitesi Tıp Fakültesi Üroloji Abd
[3]Karadeniz Teknik Üniversitesi Tıp Fakültesi Tıbbi Patoloji Abd
[4]Recep Tayyip Erdoğan Üniversitesi Tıp Fakültesi Tıbbi Patoloji Abd
[5]Uroeren Klinik

GİRİŞ & AMAÇ

Mesane kanserlerinin büyük çoğunluğunu ürotelyal karsinom oluşturur. Geleneksel olarak ürotelyal karsinom, düşük ve yüksek dereceli papiller ürotelyal karsinom ve infiltratif ürotelyal karsinom olarak sınıflandırılmaktadır. Son yıllarda genomik çalışmalar, mesane kanserinin farklı klinik ve patolojik özelliklerinin temelini yansıtan moleküler sınıflama gerekliliğini ortaya koymaktadır. İmmünohistokimyasal olarak mesane kanseri moleküler alt tiplere ayrılabilmektedir. Kanser hücrelerinde onkojenik fonksiyon gösteren ve tirozin kinaz ailesinin bir üyesi olan EGFR'nin, bazal tip mesane kanserlerinde sıklıkla eksprese olduğu ve kötü progozla ilişkili olduğu bilinmektedir. Çalışmamızda ürotelyal karsinom olgularını immünohistokimyasal olarak moleküler alt tiplere ayırmak, bu alt tiplerin EGFR ekspresyonlarını, klinik ve histopatolojik özelliklerini incelemek amaçlanmıştır.

MATERYAL & METOT

Çalışmamızda Recep Tayyip Erdoğan Üniversitesi Üroloji Kliniğinde 2002-2022 yılları arasında TUR (Transüretral rezeksiyon) mesane veya sistektomi yapılmış, 36'sı kas invaziv, 52'si kas invaziv olmayan olmak üzere toplam 88 ürotelyal karsinom olgusu retrospektif olarak incelenmiştir. Olgulara ait parafin bloklara GATA3, CK5/6, p16 ve EGFR immünohistokimyasal olarak uygulanmıştır.

Olgular, MD Anderson tarafından önerilen ve GATA3, CK5/6 ve p16 antikorları kullanılarak oluşturulan sınıflamaya göre moleküler alt tiplere ayrılmıştır. Pozitiflik için tümör hücre skoru (THS) eşiği %20 olarak kabul edilmiştir. Yalnızca CK5/6 pozitif olgular bazal non-p53, yalnızca GATA3 pozitif olgular luminal non-p53, GATA3 ve p16 pozitif olgular luminal p53, CK5/6 ve p16 pozitif olgular bazal p53, CK5/6 ve GATA3 pozitif olgular double pozitif, GATA3 ve CK5/6 negatif olgular double negatif olarak değerlendirilmiştir. Ayrıca olgular CK5/6 antikorunun boyanma paternine göre de negatif, periferal tek sıralı, periferal çok sıralı, mozaik ve diffüz olmak üzere alt tiplere ayrılarak değerlendirilmiştir. Tüm olgular için genel sağkalım analizi, Ta ve T1 olgular için nükssüz ve progresyonsuz sağkalım analizi yapılmıştır.

BULGULAR

Olguların 4'ü (%4) double negatif, 48'i (%55) luminal non P53, 21'i (%24) luminal P53, 5'i (%6) bazal non P53, 3'ü (%3) bazal P53 ve 7'si (%8) double pozitif alt tipte saptanmıştır. Olguların moleküler alt tiplerine göre demografik, klinik ve histopatolojik bulguları Resim 1'de

verilmiştir. Grup başına düşen olgu sayısının azlığından dolayı kategorik değişkenlerde p değeri elde edilememiş, yalnızca sayısal değişkenlerde p değeri verilebilmiştir.

Olguların CK5/6 boyanma paternleri ile moleküler alt tipler arasında farklılık dikkat çekmiştir. Luminal p53 ve double negatif olgular CK5/6 ile negatif veya periferal tek sıralı boyanma gösterirken, bazal olgularda mozaik ve diffüz paternde boyanma izlenmiştir.

Genel sağkalım farklılıkları incelendiğinde moleküler alt tiplerle sağkalım arasında istatiksel olarak anlamlı fark bulunmuştur (p=0.021). Gruplar arası ikili karşılaştırmalarda bazal non-P53 olgular ile hem luminal non p53, hem luminal p53, hem de double pozitif olgular arasında istatiksel anlamlı fark saptanmıştır (Sırasıyla p=0.003, p=0.032, p=0.044). Bazal non-p53 olgularda sağkalım belirgin olarak düşük bulunmuştur. Ta ve T1 olgularda nükssüz ve progresyonsuz sağkalım incelendiğinde gruplar arasında anlamlı farklılık saptanmasa da luminal p53 olguların daha erken nüks ettiği gözlenmiştir.

EGFR ekspresyon düzeylerine göre olgular arasında istatiksel anlamlı şekilde genel sağkalım ve progresyonsuz sağkalım farklılığı saptanmıştır (Sırasıyla p=0.001, p=0.001). EGFR ekspresyonu %40'ın üzerine çıktıkça genel sağkalım üzerinde belirgin olumsuz bir etki yaşanmaktadır. Bu etki EGFR THS'nin artmasıyla kademeli olarak daha da derinleşmektedir. EGFR THS arttıkça progresyonsuz sağkalım kısalmaktadır. Progresyonsuz sağkalım üzerinde EGFR'nin etkisi genel sağkalıma etkisinden farklı olarak kademeli değildir. %40-79 ve %80 üzeri EGFR ekspresyon durumunda da aynı etki gözlenmiştir.

Moleküler alt tiplere göre genel sağkalım, EGFR ekspresyon düzeyine göre genel ve progresyonsuz sağkalım eğrileri Resim 2'de verilmiştir.

SONUÇ

Bazal tümörler, kötü prognostik, yüksek dereceli sitoloji ve kas invazyonu ile ilişkili bulunmuştur. P53 benzeri ve double negatif tümörler, bazal tümörlere kıyasla daha az agresif olup lamina propria invazyonu ve yüksek dereceli sitoloji ile ilişkilidir. P53 benzeri tümörlerde nüks saptanma oranı daha yüksek saptanmıştır. Luminal tümörler, en az agresif özellikte ve papiller histopatoloji ile birliktelik göstermektedir. EGFR ekspresyonu bazal tümörlerde sık olup, kötü prognoz, lamina propria invazyonu ve yüksek dereceli sitoloji ile ilişkilidir. Tek başına CK5/6 immünohistokimyasal antikorunun %75 ve üzerinde pozitifliği ile diffüz paternde boyanmasının, bazal tümörleri saptamada etkin olduğu saptanmıştır.

Anahtar Kelimeler : Urinary Bladder Neoplasms, EGFR, Diagnostic Molecular Pathology, Classification

Kaynakça :

1. Millis SZ, Bryant D, Basu G, Bender R, Vranic S, Gatalica Z, et al. Molecular Profiling of Infiltrating Urothelial Carcinoma of Bladder and Nonbladder Origin. Clin Genitourin Cancer. 2015 Feb 1;13(1):e37–49.
2. Weinstein JN, Akbani R, Broom BM, Wang W, Verhaak RGW, McConkey D, et al. Comprehensive molecular characterization of urothelial bladder carcinoma. Nature. 2014;507(7492):315–22.
3. Guo CC, Czerniak B. Bladder Cancer in the Genomic Era. Arch Pathol Lab Med. 2019 Jun 1;143(6):695–704.
4. Dadhania V, Zhang M, Zhang L, Bondaruk J, Majewski T, Siefker-Radtke A, et al. Meta-Analysis of the Luminal and Basal Subtypes of Bladder Cancer and the Identification of

Signature Immunohistochemical Markers for Clinical Use. EBioMedicine. 2016 Oct 1;12:105–17.
5. Hashmi AA, Hussain ZF, Irfan M, Khan EY, Faridi N, Naqvi H, et al. Prognostic significance of epidermal growth factor receptor (EGFR) over expression in urothelial carcinoma of urinary bladder. BMC Urol. 2018 Jun 7;18(1).
6. Cancer Genome Atlas Research Network T. ARTICLE Comprehensive molecular characterization of urothelial bladder carcinoma. 2014;
7. Zhu S, Yu W, Yang X, Wu C, Cheng F. Traditional Classification and Novel Subtyping Systems for Bladder Cancer. Front Oncol. 2020 Feb 7;10:102.
8. Fong MHY, Feng M, McConkey DJ, Choi W. Update on bladder cancer molecular subtypes. Transl Androl Urol. 2020 Dec 1;9(6):2881889–2889

Resimler :

Resim Açıklaması: Moleküler alt tiplere göre genel sağkalım, EGFR tümör hücre skoruna (THS) göre genel sağkalım ve progresyonsuz sağkalım

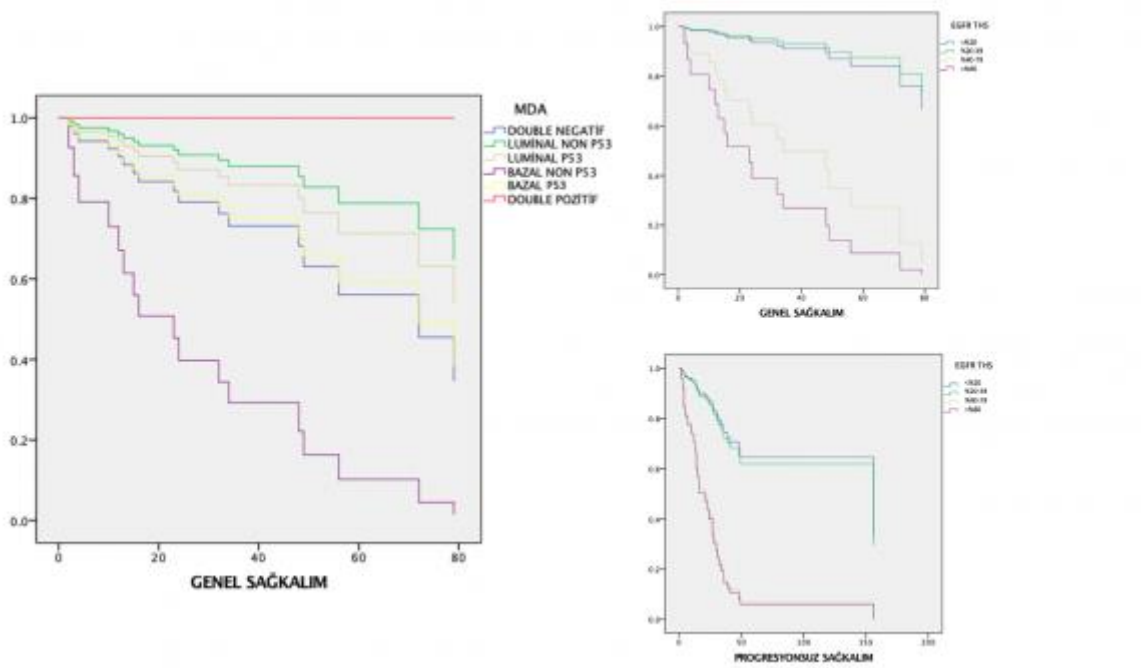

Resim Açıklaması: Olguların moleküler alt tiplere göre klinik ve patolojik verileri

	MD Anderson Sınıflaması						
	Double negatif	Luminal non p53	Luminal p53	Bazal non p53	Bazal p53	Double pozitif	p
Tümör Boyutu, mm, ortanca (min-max)	40 (30-70)	30 (5-120)	40 (10-100)	75 (50-120)	30 (20-70)	30 (3-100)	0.047
EGFR THS, ortanca (min-max)	0 (0-67)	8 (0-90)	23 (2-100)	57 (40-90)	2 (1-60)	23 (0-63)	0.003
GATA3 THS, ortanca (min-max)	6 (2-10)	73 (27-98)	83 (40-97)	3 (0-20)	0 (0-7)	77 (33-97)	0.000
CK5/6 THS, ortanca (min-max)	0 (0-10)	1 (0-17)	0 (0-10)	80 (77-97)	90 (87-93)	43 (25-87)	0.000
P16 THS, ortanca (min-max)	12 (0-97)	4 (0-18)	55 (27-97)	0 (0-0)	83 (60-90)	2 (0-6)	0.000
Cinsiyet							
Erkek	3 (75)	43 (90)	19 (90)	5 (100)	2 (67)	6 (86)	
Kadın	1 (25)	5 (10)	2 (10)	0 (0)	1 (33)	1 (14)	
pT, n (%)							
Ta	0 (0)	23 (48)	2 (10)	1 (20)	0 (0)	4 (57)	
T1	1 (25)	11 (23)	10 (48)	0 (0)	0 (0)	0 (0)	
T2 ve üzeri	3 (75)	14 (29)	9 (42)	4 (80)	3 (100)	3 (43)	
Derece, n (%)							
Yüksek	4 (100)	33 (69)	21 (100)	5 (100)	3 (100)	4 (57)	
Düşük	0 (0)	15 (31)	0 (0)	0 (0)	0 (0)	3 (43)	
Karsinoma in situ , n (%)							
Var	1 (33)	19 (42)	16 (76)	3 (60)	3 (100)	2 (29)	
Yok	2 (67)	26 (58)	5 (24)	2 (40)	0 (0)	5 (71)	
Lenfovasküler invazyon, n (%)							
Var	1 (25)	10 (21)	6 (40)	2 (40)	2 (67)	2 (29)	
Yok	3 (75)	38 (79)	15 (60)	3 (60)	1 (33)	5 (71)	
Lamina propriya invazyonu, n (%)							
Var	4 (100)	25 (52)	19 (90)	4 (80)	3 (100)	3 (43)	
Yok	0 (0)	23 (48)	2 (10)	1 (20)	0 (0)	4 (57)	
Kas invazyonu, n (%)							
Var	3 (75)	14 (29)	9 (42)	4 (80)	3 (100)	3 (43)	
Yok	1 (25)	34 (71)	12 (58)	1 (20)	0 (0)	4 (57)	
Papiller yapı, n (%)							
Var	1 (25)	36 (75)	18 (86)	1 (20)	0 (0)	4 (57)	
Yok	3 (75)	12 (25)	3 (14)	4 (80)	3 (100)	3 (43)	
Perinöral invazyon, n (%)							
Var	1 (25)	6 (12)	0 (0)	2 (40)	1 (33)	1 (14)	
Yok	3 (75)	42 (88)	21 (100)	3 (60)	2 (67)	6 (86)	
Nekroz, n (%)							
Var	1 (25)	18 (37)	10 (48)	4 (80)	2 (67)	3 (43)	
Yok	3 (75)	30 (63)	11 (52)	1 (20)	1 (33)	1 (14)	
Hipertansiyon, n (%)							
Var	3 (100)	35 (73)	15 (71)	4 (80)	2 (67)	6 (86)	
Yok	0 (0)	13 (27)	6 (29)	1 (20)	1 (33)	1 (14)	
Diabetes mellitus, n (%)							
Var	1 (33)	6 (13)	4 (19)	0 (0)	1 (33)	3 (43)	
Yok	2 (67)	42 (87)	17 (81)	5 (100)	2 (67)	4 (57)	
Koroner arter hastalığı, n (%)							
Var	1 (33)	12 (25)	3 (14)	1 (20)	1 (33)	1 (14)	
Yok	2 (67)	36 (75)	18 (86)	4 (80)	2 (67)	6 (86)	
Serebrovasküler olay, n (%)							
Var	0 (0)	4 (8)	1 (5)	1 (20)	1 (33)	1 (14)	
Yok	3 (100)	44 (92)	20 (95)	4 (80)	2 (67)	6 (86)	
Kronik obstrüktif akciğer hastalığı, n (%)							
Var	1 (33)	9 (19)	3 (14)	2 (40)	0 (0)	1 (14)	
Yok	2 (67)	39 (81)	18 (86)	3 (60)	3 (100)	6 (86)	
Sigara							
Var	4 (100)	41 (87)	20 (100)	5 (100)	2 (100)	3 (50)	
Yok	0 (0)	6 (13)	0 (0)	0 (0)	0 (0)	3 (50)	
Eşlik eden malignite							
Var	0 (0)	8 (17)	5 (24)	2 (40)	0 (0)	0 (0)	
Yok	4 (100)	40 (83)	16 (76)	3 (60)	3 (100)	7 (100)	
Uzak organ metastazı							
Var	2 (50)	13 (28)	5 (24)	2 (40)	1 (33)	1 (14)	
Yok	2 (50)	34 (72)	16 (76)	3 (60)	2 (67)	6 (86)	

SS-052
Sunum Alanı: Salon B
Sunum Başlangıç Tarihi: 2023-11-10 17:30:00
Sunum Bitiş Tarihi: 2023-11-10 17:35:00

ANKARA ETLİK ŞEHİR HASTANESİ'NDE ROBOT YARDIMLI LAPAROSKOPİK RADİKAL PROSTATEKTOMİ: BAŞLANGIÇ DENEYİMLERİMİZ

Ahmet Emin Doğan[1], Türker Soydaş[1], Çağrı Akpınar[1], Görkem Özenç[1], Ahmet Nihat Karakoyunlu[1], Fatih Yalçınkaya[1]
[1]Ankara Etlik Şehir Hastanesi Üroloji Kliniği

Amaç: Ankara Etlik Şehir Hastanesi'nde lokalize ve lokal ileri prostat kanseri (PCa) teşhisiyle RYLRP operasyonu geçiren hastaların sonuçlarını retrospektif olarak değerlendirmektir.

Gereç ve Yöntemler: Ankara Etlik Şehir Hastanesi'nde Kasım 2022 - Eylül 2023 tarihleri arasında lokalize ve lokal ileri prostat kanseri (PCa) teşhisiyle RYLRP operasyonu geçiren hastaların sonuçlarını retrospektif olarak değerlendirildi.

Bulgular: Toplamda 50 hasta bu çalışmaya dahil edilmiş olup, hastaların ortalama takip süresi 3 (1-5) ay olarak belirlenmiştir. D'Amico risk sınıflamasına göre, hastaların 26'sı (%48,1) düşük risk, 22'si (%40,7) orta risk ve 2'si (%3,7) yüksek risk sınıfında yer almaktadır. Operasyon süresinin ortalama 330,8 (140-517) dakika, ortalama kan kaybının ise 239 (50-1700) ml olduğu bulunmuştur. Ortalama dren çekilme süresi 8,9±3,6 gün, hastanede kalış süresi 11,4±5,06 gün ve sonda çekilme süresi 15±3,8 gün olarak tespit edilmiştir. Cerrahi sınır pozitifliği, hastaların 10'unda (%20) tespit edilmiştir. Hastaların postoperatif 1. ay 3. ay kontinans oranları sırasıyla %76 ve %80 olarak bulunmuştur. Uluslararası Erektil Fonksiyon İndeksi (İİEF-5)'e göre hafif erektil disfonskiyonu (ED) olan veya ED'si olmayanların oranları ise postoperatif 1. ay ve 3. ayda sırasıyla %44 ve %48 olarak belirlenmiştir. Takiplerde, bir hastada biyokimyasal nüks tespit edilmiş olup radyoterapiye yönlendirilmiştir.

Sonuç: RYLRP lokalize PCa'nin tedavisinde etkin ve güvenilir bir yöntemdir. Elde edilen sonuçlar, literatürde bulunan verilerle uyumlu olup, cerrahi tecrübenin artmasıyla daha iyi onkolojik ve fonksiyonel sonuçlar elde edileceğini göstermektedir.

Anahtar Kelimeler: radikal prostatektomi, prostat kanseri, robotik cerrahi

Anahtar Kelimeler : radikal prostatektomi, prostat kanseri, robotik cerrahi

Tables :

Tablo 1: Demografik ve preoperatif veriler

Yaş, ort, (min-maks)	66,26 (50-77)
Vücut Kitle Endeksi (kg/m2), ort (min-maks)	26,8 (19-37)
Prostat volümü (cm3), ort (min-maks)	52 (21-129)
Total Psa değeri (ng/dl), ort (min-maks)	9,5 (3,5-31,6)
Psa Dansitesi (ng/ml2), ort (min-maks)	0,21 (0,01-0,98)
Gleason skoru: n(%)	İsup Grade 1: 10 (18,5)
	İsup Grade 2: 31 (57,4)
	İsup Grade 3: 5 (9,3)
	İsup Grade 4: 2 (3,7)
	İsup Grade 5: 2 (3,7)
Klinik evre, n(%)	T1: 25(50)
	T2a: 13(26)
	T2b: 10(20)
	T2c: 2(4)
D'amico risk sınıflamaso, n(%)	Düşük: 26 (48,1)
	Orta: 22 (40,7)
	Yüksek: 2 (3,7)
İİEF skoru, N (%)	Şiddetli (5-7): 4 (8)
	Orta (8-11): 6 (12)
	Hafif-Orta (12-16): 11 (22)
	Hafif (17-21): 16 (32)
	Erektil Disfonksiyon yok: 13 (26)
Preoperatif Kontinans Durumu, n(%)	Kontinan: 49 (98)
	İnkontinan: 1 (2)

Tablo 2: Peroperatif ve Postoperatif Veriler ve Postoperatif Fonksiyonel Sonuçlar

Operasyon süresi (dk), ort (min-maks)	330,8 (140-517)
Docking süresi (dk), ort (min-maks)	32,5 (13-50)
Konsol süresi (dk), ort (min-maks)	250,8 (110-463)
Ortalama kan kaybı (ml), ort (min-maks)	239 (50-1700)
Postoperatif Gleason skoru, n(%)	İsup Grade 1: 10 (18,5)
	İsup Grade 2: 31 (57,4)
	İsup Grade 3: 5 (9,3)
	İsup Grade 4: 2 (3,7)
	İsup Grade 5: 2 (3,7)
Patolojik Evre, n(%)	T0: 0
	T2a: 9(18)
	T2b: 8(16)
	T2c: 16(32)
	T3a: 14(28)
	T3b: 3(26)
Cerrahi Sınır Durumu, n(%)	Negatif: 40(80)
	Pozitif: 10(20)
Clavien Dindo komplikasyon sınıflaması, n(%)	Grade 1: 41(82)
	Grade 2: 5(10)
	Grade 3: 1(2)
	Grade 4: 3(6)
Dren Çekilme Süresi, gün, ort±ss	8,9±3,6
Hospitalizasyon süresi, gün, ort±ss	11,4±5,06
Sonda çekim süresi, gün, ort±ss	15±3,8
Postoperatif 1. Ay İİEF skoru, n(%)	Şiddetli (5-7): 7 (14)
	Orta (8-11): 10 (20)
	Hafif-Orta (12-16): 11 (22)
	Hafif (17-21): 15 (30)
	Erektil Disfonksiyon Yok: 7 (14)
Postoperatif 3. Ay İİEF skoru, n(%)	Şiddetli (5-7): 7 (14)
	Orta (8-11): 10 (20)
	Hafif-Orta (12-16): 9 (18)
	Hafif (17-21): 14 (28)
	Erektil Disfonksiyon Yok: 10 (20)
Postoperatif 1. Ay Kontinans Durumu, n(%)	Kontinan: 38(76)
	İnkontinan: 12(24)
Postoperatif 3. Ay Kontinans Durumu, n(%)	Kontinan: 40(80)

	İnkontinan: 10(20)
Postoperatif 1. Ay Ped ihtiyacı, n(%)	Ped ihtiyacı yok: 9(18)
	Bir ped ihtiyacı var: 29(58)
	İki veya daha fazla ped ihtiyacı var: 12(24)
Postoperatif 3. Ay Ped ihtiyacı, n(%)	Ped ihtiyacı yok: 10(20)
	Bir ped ihtiyacı var:30(60)
	İki veya daha fazla ped ihtiyacı var:10(20)

SS-053
Sunum Alanı: Salon B
Sunum Başlangıç Tarihi: 2023-11-10 17:35:00
Sunum Bitiş Tarihi: 2023-11-10 17:40:00

LOKAL İLERİ PROSTAT KANSERİNDE RADİKAL PROSTATEKTOMİ SONRASI PERSİSTAN PSA'YI ÖNGÖREN FAKTÖRLER

Serdar Çelik[1], Anıl Eker[1], Mahmut Çınar[1], Halil Dağaşan[1], Murathan Muratoğlu[1], Berk Karaca[1], Taha Çetin[1], İbrahim Halil Bozkurt[1], Bülent Günlüsoy[1], Tansu Değirmenci[1]
[1]Sağlık Bilimleri Üniversitesi, İzmir Tıp Fakültesi, Bozyaka Sağlık Uygulama Ve Araştırma Merkezi, Üroloji Anabilim Dalı

Giriş: Bu çalışmadaki amacımız multimodal tedavinin ilk basamağı olarak radikal prostatektomi (PR) uygulanan ve lokal ileri prostat kanseri saptanan hastalarda postoperatif persistan PSA'yı öngören faktörleri araştırmaktır.

Metod: 2009-2023 tarihleri arasında kliniğimizde radikal prostatektomi uygulanan ve lokal ileri prostat kanseri saptanan hastalar retrospektif değerlendirildi. Patolojik ve klinik verileri eksik olan hastalar dışlanarak verileri tam olan hastalar çalışmaya dahil edildi. Hastaların demografik verileri, PSA verileri, prostat biyopsisi ve radikal prostatektomi patolojik verileri ile takip verileri incelendi. Hastalar RP sonrası 1. ay PSA incelemesinde persistan PSA gözlenen ve gözlenmeyen hastalar diye iki gruba ayrıldı. Mevcut veriler iki grup arasında karşılaştırılarak değerlendirildi.

Bulgular: İncelenen 191 hastadan postoperatif 1. ay PSA verisi olan 183'ü çalışmaya dahil edildi. Hastaların oratalama yaşı 66,9 yıl, ortalama PSA değeri 17,3 ng/ml idi. Hastaların klinik ve patolojik verileri Tablo 1'de verilmiştir. Postoperatif persistan PSA gözlenen 43 hasta ile gözlenmeyen 140 hastanın karşılaştırmalı sonuçları Tablo 2'de verilmiştir. Preoperatif verilerden PSA, klinik evre, biyopsi GG ve pozitif odak yüzdesi persistan PSA saptanan hasta grubunda daha yüksek saptandı ($p<0,05$). Postoperatif verilerden ise RP patolojik T evresi, tümör hacmi, tümör dansitesi ve cerrahi sınır pozitifliği persistan PSA saptanan hasta grubunda daha yüksekti ($p<0,05$). Lenf nodu diseksiyonu, adjuvan tedavi ve adjuvan ve erken kurtarma RT oranları yine bu grupta yüksek saptandı.

Sonuç: Sonuç olarak preoperatif faktörlerden PSA, klinik evre, biyopsi GG ve pozitif odak yüzdesi ve postoperatif faktörlerden ise RP patolojik T evresi, tümör hacmi, tümör dansitesi ve cerrahi sınır pozitifliği persistan PSA saptanan hastalarda daha yüksek gözlenmiştir. Bu hasta grubunda multimodal tedavinin ilk basamağı olan RP'nin yanında lenf nodu diseksiyonu oranının, adjuvan tedavi ve özellikle de adjuvan ve erken kurtarma RT oranlarının daha yüksek olduğu görülmüştür.

Anahtar Kelimeler : Prostat Kanseri, Lokal İleri Prostat Kanseri, Radikal Prostatektomi, Persistan PSA

Resimler :

Resim Açıklaması: Tablo 1

Tablo 1. Hastaların demografik, klinik ve patolojik verileri.

		n = 191
Yaş (yıl)		66,9±6,3 (46-81)
PSA (ng/ml) (n=182)		17,3±16,7 (2,6-100)
Klinik Evre, n (%) (n=152)	T1C-T2A	95 (62,5)
	T2B	27 (14,1)
	≥T2C	30 (19,7)
Biyopsi GG, n (%) (n=185)	1	45 (24,3)
	2	51 (27,6)
	3	32 (17,3)
	4	42 (22,7)
	5	15 (8,1)
PCa pozitif odak sayısı (n=155)		5,4±3,6
PCa pozitif odak yüzdesi (n=143)		63,6±30,7
RP GG, n (%)	1	14 (7,3)
	2	45 (23,6)
	3	55 (28,8)
	4	44 (23)
	5	33 (17,3)
pT evresi, n (%) (n=190)	T3A	103 (54,2)
	T3B	84 (44,2)
	T4	3 (1,6)
Tümör hacmi (cc)		13,3±12,1
Tümör dansitesi (%, cc)		25,9±20,3
Cerrahi sınır pozitifliği, n (%)		141 (73,8)
Lenf nodu disseksiyonu, n (%)		158 (82,7)
Ortalama çıkartılan LN sayısı (n=134)		13,8±8,7
Lenf nodu metastazı, n (%) (n=134)		36 (26,9)
Ortalama pozitif LN sayısı (n=134)		0,66±1,35
Pozitif LN sayısı, n (%) (n=36)	1 LN+	12 (33,3)
	2 LN+	10 (27,8)
	≥3 LN+	14 (38,9)
Takip süresi (ay)		33,4±20,9
RP sonrası Persistan PSA, n (%) (n=183)		43 (23,5)
Biyokimyasal rekürrens, n (%) (n=184)		31 (16,8)
Adjuvan tedavi, n (%)		111 (58,1)
Adjuvan tedavi, n (%) (n=111)	RT	23 (20,7)
	RT+ LHRH	76 (68,5)
	RT+ LHRH+AA	1 (0,9)
	LHRH	11 (9,9)
RT, n (%) (n=100)	Adjuvan	62 (62)
	Erken Kurtarma	19 (19)
	Kurtarma	19 (19)

Resim Açıklaması: Tablo 2

Tablo 2. Klinikopatolojik verileri postoperatif persistan PSA saptanan ve saptanmayan hasta gruplarındaki karşılaştırmalı sonuçları.

		Persistan PSA saptanmayan (n=140)	Persistan PSA saptanan (n=43)	p
Yaş (yıl)		66,7±6,1	67,9±6,2	0,372
PSA (ng/ml)		15±15,5	24,6±19	**<0,001**
Klinik evre, n (%) (n=147)	T1C-T2A	74 (67,9)	18 (47,4)	**0,032**
	T2B	15 (13,8)	12 (31,6)	
	≥T2C	20 (18,3)	8 (21)	
Biyopsi GG, n (%) (n=178)	1	40 (29,6)	3 (7)	**0,025**
	2	36 (26,7)	12 (27,9)	
	3	23 (17)	8 (18,6)	
	4	26 (19,3)	15 (34,9)	
	5	10 (7,4)	5 (11,6)	
PCa pozitif odak sayısı (n=151)		5,1±3,7	6,3±3,3	0,054
PCa pozitif odak yüzdesi (n=139)		60,1±30,8	74,4±28,1	**0,011**
RP GG, n (%)	1	10 (7,1)	2 (5)	0,490
	2	35 (25)	7 (17,5)	
	3	41 (29,3)	13 (32,5)	
	4	29 (20,7)	14 (35)	
	5	25 (17,9)	7 (17,5)	
pT evresi, n (%) (n=182)	T3A	83 (59,7)	14 (32,6)	**0,003**
	T3B	53 (38,1)	29 (67,4)	
	T4	3 (2,1)	0 (0)	
Tümör hacmi (cc)		10,7±10,5	20,2±14,1	**0,002**
Tümör dansitesi (% cc)		22,8±17,9	36,4±25,3	**0,005**
Cerrahi sınır pozitifliği, n (%)		98 (70)	37 (86)	**0,025**
Lenf nodu disseksiyonu, n (%)		110 (78,6)	41 (95,3)	**0,006**
Lenf nodu metastaz pozitifliği, n (%)		24 (17,1)	12 (27,9)	0,120
Ortalama pozitif LN sayısı (n=129)		0,54±1,05	1,02±1,9	0,351
Adjuvan tedavi, n (%)		70 (50)	38 (88,4)	**<0,001**
Adjuvan tedavi, n (%) (n=108)	RT	16 (22,8)	6 (15,8)	0,399
	RT+ LHRH	48 (68,6)	26 (68,4)	
	RT+ LHRH+AA	0 (0)	1 (2,6)	
	LHRH	6 (8,6)	5 (13,2)	
RT, n (%) (n=97)	Adjuvan RT	37 (57,8)	22 (66,7)	**0,04**
	Erken Kurtarma RT	10 (15,6)	9 (27,3)	
	Kurtarma RT	17 (26,5)	2 (6)	

SS-054
Sunum Alanı: Salon B
Sunum Başlangıç Tarihi: 2023-11-10 17:40:00
Sunum Bitiş Tarihi: 2023-11-10 17:45:00

ÜROONKOLOJİ HASTALARININ STRES YÖNETİMİ

Ayçin Gedik[1], İlker Tinay [1], Elnur Allahverdiyev [1]
[1]Anadolu Sağlık Merkezi Hastanesi

Üroonkoloji merkezinde takip edilen hastalar ile yapılan vaka yönetimi görüşmelerinde hastaların rutin kontrol zamanları yaklaştıkça stres düzeylerinin arttığı ve bu stres ile baş etmekte güçlük çektikleri gözlendi. Bu çalışma hastaların kontrol dönemlerinde yaşadıkları stres düzeyi ve kullandıkları baş etme yöntemlerinin belirlenmesi amacı ile yapıldı.

Çalışma Anadolu Sağlık Merkezi Hastanesi Üroonkoloji Merkezi'nde Kasım 2022- Şubat 2023 tarihleri arasında takip süreci devam eden ve katılmayı kabul eden 132 hasta ile gerçekleştirildi. Ameliyat sonrası postoperatif 2. ay içerisinde olan hastalar cerrahi işleme bağlı stres, ağrı gibi nedenlerle örneklem dışı bırakıldı.

Çalışmada verilerin toplanması için anket yöntemi kullanıldı. Anket içeriğini Demografik Bilgiler Fomu, Algılanan Stres Ölçeği, Stresle Başetme Yollarının Belirlenmesi Ölçeği oluşturmaktadır.

Çalışma verileri değerlendirilirken tanımlayıcı istatistiksel metotların (Ortalama, Standart Sapma, Medyan, Frekans, Oran, Minimum, Maksimum), Niceliksel verilerin normal dağılım gösteren iki grup karşılaştırmalarında Student t testi, üç ve üzeri grup karşılaştırmalarında One-Way Anova testi kullanıldı. Niceliksel verilerin normal dağılım göstermeyen iki grup karşılaştırmalarında Mann Whitney U testi, üç ve üzeri grup karşılaştırmalarında Kruskall Wallis testi kullanıldı.

Çalışmaya katılan hastaların %82,6'sının erkek, %60'ının yabancı uyruklu, %35'inin 62-72 yaş aralığında, %42'sinin lise mezunu, %37'sinin 4-5 ayda bir düzenli kontrole geldiği ve %93,9'unun tedavi süreçleri hakkında bilgi sahibi olduğu saptanmıştır.

Katılımcıların %72'sinin planlı kontrol süresine 1 hafta kala yaşadıkları stresin arttığı belirlendi. Stresle baş etme amacıyla %27'sinin süreci kabullenme , %22'sinin aile üyelerinden destek alma, %16'sının farklı aktivitelere yönelme, %12'sinin ibadet etme yöntemlerini kullandıkları belirlendi.

Çalışma sonucunda hastaların stresle başetme düzeylerini arttırmak için stresle baş etme yöntemleri hakkında eğitim broşürü oluşturularak hastaların bilgilendirilmesi, hastanemizde hastalar için düzenlenen nefes ve yoga terapileri hakkında tüm hastaların bilgilendirilmesi, katılım organizasyonlarının yapılması, görüşmede stres düzeyi yüksek hastaların konsültasyon liyezon psikiyatrisi hemşiresi ya da psikolog ile görüşmesinin sağlanması için aksiyonlar alındı. Ayrıca aynı tanıya sahip hastaların bir araya gelerek deneyimlerini paylaşabilecekleri hasta toplantıları düzenlendi.

Anahtar Kelimeler : üroonkoloji , stres

SS-055
Sunum Alanı: Salon B
Sunum Başlangıç Tarihi: 2023-11-10 17:45:00
Sunum Bitiş Tarihi: 2023-11-10 17:50:00

RADİKAL PROSTATEKTOMİ SONRASI TEKRARLAYAN MESANE BOYUN DARLIĞINA ETKİ EDEN FAKTÖRLER

Anıl Erkan[1], Murat Demirbaş[1], Muhammet Güzelsoy[1], Soner Çoban[1], Ali Rıza Türkoğlu[1], Akif Koç[1], Mehmet Hakan Üstün[1], Atilla Satır[1], Metin Kılıç[1], Çağlar Boyacı[1], Deniz Baralı[1]
[1]Bursa Yüksek İhtisas Eğitim Ve Araştırma Hastanesi

Giriş

Radikal prostatektomi (RP) sonrası mesane boyun darlığı (MBD) laparoskopik tekniğe kıyasla açık teknikte daha fazla görüldüğü (%1-15) ve takiplerde %8-40 tekrar ettiği bildirilmiştir (1-4). Çalışmamızda MBD gelişen hastalarda rekürrense etkili faktörleri ortaya koymayı amaçladık.

Materyal ve Metod

Ocak 2020-Ocak 2023 tarihleri arasında yapılan 122 açık, 86 laparoskopik RP incelendi. 4'ü (%4.6) laparoksopik RP, 17'si (%13,9) açık RP sonrası olmak üzere toplam 21 hastada MBD geliştiği saptandı. MBD gelişen tüm hastalara loop elektrokoter insizyon ile mesane boyun rezeksiyonu (MBR) operasyonu yapıldı. Hastalar MBR sonrası, MBD tekrarlayan ve tekrarlamayanlar olmak üzere iki gruba ayrıldı.

Sonuçlar

RP sonrası, ortalama MBD görülme zamanı 7,2±6,5 (2-29) ay idi. 7(%33) hastada tekrarlayan MBR ihtiyacı oldu. Tekrarlayan MBR ihtiyacı olan ve olmayan grubun özellikleri Tablo 1'de özetlendi. Yara iyileşmesini etkileyebileceği öngörülen hiçbir faktör arasında istatistiksel açıdan iki grup arasında anlamlı farklılık saptanmadı.

Tartışma

MBD gelişen hastaların yaklaşık üçte birinde tekrar darlık gelişebilmektedir. Tek merkez serimiz ile yakın dönem takipli yaptığımız bu ön çalışmada, incelediğimiz değişkenler arasında tekrarlamayı öngörebilecek herhangi bir değişken saptanmadık. Bu konuda çok merkezli, cerrahi tekniklerin de karşılaştırıldığı ve yara iyileşmesine etki eden diğer faktörlerin de karşılaştırıldığı çalışmalara ihtiyaç vardır.

Anahtar Kelimeler : radikal prostatektomi, mesane boyun darlığı, mesane boyun rezeksiyonu

Tables :

Tablo 1: Tekrarlayan Mesane Boyun Rezeksiyonu Yapılan ve Yapılmayan Hastaların Klinik Özellikleri

	Tekrarlayan MBR ihtiyacı olmayan hastalar (n=14)	Tekrarlayan MBR yapılan hastalar (n=7)	p-değeri
Yaş (yıl)	66,8±6,5	70,2±6,1	0,269
Preoperatif PSA (ng/ml)	12,5(11,8)	10,4(6,3)	0,174
DM varlığı	(5/14)	(0/7)	0,07
RP tekniği (Açık/laparoskopik)	(12/2)	(5/2)	0,432
Pre-Post operatif hemoglobin düşüşü	2,5±1,1	2,8±1,6	0,65
Cerrahi sınır pozitifliği	(7/14)	(3/7)	0,757
Adjuvan RT varlığı	(5/14)	(3/7)	0,751
Üretral foley süresi (gün)	17,7±3,4	17,1±3,5	0,732

SS-056
Sunum Alanı: Salon B
Sunum Başlangıç Tarihi: 2023-11-10 17:50:00
Sunum Bitiş Tarihi: 2023-11-10 17:55:00

LOKALİZE PROSTAT KANSERİNDE ROBOTİK RADİKAL PROSTATEKTOMİ VE AÇIK RADİKAL PROSTATEKTOMİ SONUÇLARIMIZIN KARŞILAŞTIRILMASI

Efe Semetey Oğuz[1], Mustafa Alkan Oktar[1], Sümer Baltacı[1], Kadir Türkölmez[1], Çağatay Mehmet Göğüş[1], Ömer Gülpınar[1], Mehmet İlker Gökçe[1], Muhammed Arif İbiş[1], Evren Süer[1]
[1]Ankara Üniversitesi Tıp Fakültesi, Üroloji Anabilim Dalı

Amaç:

2010 ve 2022 yılları arasında lokalize prostat kanseri tanısı alan ve kliniğimizde robotik radikal prostatektomi (RRP) veya açık radikal prostatektomi (ARP) operasyonu yapılan hastaların; intraoperatif ve postoperatif komplikasyon oranlarını, onkolojik ve fonksiyonel sonuçlarını karşılaştırmak.

Metod:

Ocak 2010 – Ocak 2022 tarihleri arasında lokalize prostat kanseri tanısı alan ve kliniğimizde robotik veya açık radikal prostatektomi operasyonu uygulanan ve en az 1 yıllık takibi olan toplam 1284 hasta retrospektif olarak incelendi. 555 hastaya RRP yapılırken 729 hastaya ARP yapılmıştır. Tüm hastaların yaş, PSA düzeyi, prostat boyutu, prostat biyopsi ISUP Grade'i verileri incelenerek kaydedildi. İntraoperatif kanama, kan transfüzyon ihtiyacı, sinir koruyucu yaklaşım tercih edilip edilmediği verileri incelendi. Postoperatif erken dönemde hospitalizasyon süresi, sondanın çekilme süresi, cerrahi sınır pozitifliği, patoloji materyalinde evre ve ISUP Grade verileri değerlendirildi. Postoperatif geç dönemde PSA değerleri, biyokimyasal rekürrens (BKR) oranı değerlendirildi. Postoperatif PSA değerinin nadir değere düştükten sonra tekrar 0,2>ng/ml olması BKR olarak tanımlandı. Postoperatif 3. ay ve 12. ay potens ve kontinans verileri değerlendirilerek not edildi.

Bulgular:

Ortalama hasta yaşı 67,84±5,33 olup gruplar arasında yaş, PSA değeri, prostat volümü preoperatif ve postoperatif ISUP grade'i, preoperatif klinik evreleme ve patolojik evreleme, cerrahi sınır pozitiflik oranı, preperatif potens, postoperatif 3. ay potens, biyokimyasal rekürrens (BKR) oranı açısından anlamlı bir fark izlenmedi. RRP grubunda sinir koruyucu yaklaşımın ARP grubuna göre daha çok tercih edildiği saptandı. (%63,4 vs %50,6; p<0,001) İntraoperatif kanama oranları ARP grubunda anlamlı olarak daha yüksek bulundu. (560 cc vs 258 cc; p<0,001) Postoperatif 3. ay potens için anlamlı fark bulunmazken postoperatif 12. ayda potens RRP grubunda %39,5 iken ARP grubunda %24,8 bulundu. (<0,001). Hastaların hospitalizasyon süresinde az da olsa RRP lehine anlamlı fark izlendi. (3,9±1,8 vs 3,1±1,7 p=0,042). Sondalı takip süresi RRP grubu için 7,4±1,3 gün iken ARP grubu için 14,3±1,4 gün bulundu. (p<0,001). Postoperatif 3. Ve 12. ay inkontinans verileri arasındaki fark RRP grubu lehine anlamlı izlendi. Postoperatif 3. ayda RRP yapılan hastalarda kuru kalma oranı %69,2 iken ARP yapılan hastalarda bu oran %48,6 olarak saptandı. (p<0,001). Bu oran postoperatif 12. Ayda birbirine yaklaşsa da RRP yapılan hastalarda kuru kalma oranının anlamlı düzeyde yüksek olduğu görüldü. (RRP: %96,9 vs ARP: %88,9 p<0,001).

Sonuç:

Her iki operasyon grubunda preoperatif ve postoperatif sonuçlarının karşılaştırıldığı bu çalışmada, fonksiyonel sonuçların RRP grubunda daha olumlu olduğu görüldü. Fonksiyonel sonuçlarda anlamlı derecede RRP lehine görülen veriler, RRP'de sinir koruyucu yaklaşımın daha çok tercih edilmesinin bir sonucu olabilir. Robotik cerrahinin daha kısa hospitalizasyon süresi, daha kısa sondalı takip süresi, daha az intraoperatif kanama ve daha az transfüzyon gereksinimi ile ilişkili olduğu gösterilmiştir. Onkolojik açıdan iki operasyon birbirine üstünlüğü olmadığı görülse de kesin bir sonuca ulaşabilmek için daha uzun takip süresine ve prospektif çalışmalara ihtiyaç vardır.

Anahtar Kelimeler : Radikal prostatektomi, robot, prostat kanseri, fonksiyonel sonuçlar, onkolojik sonuçlar

Kaynakça :

Cao L, Yang Z, Qi L, Chen M. Robot-assisted and laparoscopic vs open radical prostatectomy in clinically localized prostate cancer: perioperative, functional, and oncological outcomes: A Systematic review and meta-analysis. Medicine (Baltimore). 2019 May;98(22):e15770. doi: 10.1097/MD.0000000000015770. PMID: 31145297; PMCID: PMC6709105.

Coughlin GD, Yaxley JW, Chambers SK, Occhipinti S, Samaratunga H, Zajdlewicz L, Teloken P, Dunglison N, Williams S, Lavin MF, Gardiner RA. Robot-assisted laparoscopic prostatectomy versus open radical retropubic prostatectomy: 24-month outcomes from a randomised controlled study. Lancet Oncol. 2018 Aug;19(8):1051-1060. doi: 10.1016/S1470-2045(18)30357-7. Epub 2018 Jul 17. PMID: 30017351.

Lantz A, Bock D, Akre O, Angenete E, Bjartell A, Carlsson S, Modig KK, Nyberg M, Kollberg KS, Steineck G, Stranne J, Wiklund P, Haglind E. Functional and Oncological Outcomes After Open Versus Robot-assisted Laparoscopic Radical Prostatectomy for Localised Prostate Cancer: 8-Year Follow-up. Eur Urol. 2021 Nov;80(5):650-660. doi: 10.1016/j.eururo.2021.07.025. Epub 2021 Sep 15. PMID: 34538508.

Resimler :

Resim Açıklaması: tablo 1

PARAMETRELER	RRP (n=555)	ARP (n=729)	P DEĞERİ
Yaş	68,25±5,85	66,84±5,33	0.35
PSA	9,52±10,8	8,92±9,14	0.42
Prostat Volümü	50,67±25,27	51,43±23,93	0.85
ISUP Grade (bx) (1;2;3;4;5)	279(%50,3); 116(%20,9); 60(%10,8); 63(%11,4); 37(%6,7)	373(%51,2); 147(%20,2); 100(%13,7); 82(%11,2); 27(%3,7)	0.098
Preoperatif Potens	384 (%69,2)	481 (%66,0)	0.224
Sinir Koruyucu Yaklaşım	352 (%63,4)	369 (%50,6)	**<0.001***
Cerrahi Sınır Pozitifliği	70 (%12,6)	96 (%13,2)	0.769
Patolojik Evre (T2; T3)	342 (%61,6); 213 (%38,4)	477 (%65,4); 252 (%34,6)	0.159
ISUP grade (postop) (1;2;3;4;5)	159(%28,6); 207(%37,3); 93(%16,8); 41(%7,4); 55(%9,9)	238(%32,6); 263(%36,1); 118(%16,2); 64(%8,8); 46(%6,3)	0.101
Postoperatif 3. Ay Potens	56 (%10,1)	74 (%10,2)	0.971
Postopertatif 12. Ay Potens	219 (%39,5)	181 (%24,8)	**<0.001***
Postoperatif 3. Ay Kuruluk	384 (%69,2)	354 (%48,6)	**<0.001***
Postoperatif 12. Ay Kuruluk	538 (%96,9)	648 (%88.9)	**<0.001***
BKR Varlığı	47 (%8,5)	85 (%11,7)	0.062
İntraoperatif Kanama	258±79,900	560±116,827	**<0.001***
Transfüzyon İhtiyacı	14 (%2,5)	40 (%5,5)	**0.09***
Hospitalizasyon Süresi	3,1±1,7	3,9±1,8	**0,042***
Sondalı Takip Süresi	7,4±1,3	14,3±1,4	**p<0,001***

SS-057
Sunum Alanı: Salon B
Sunum Başlangıç Tarihi: 2023-11-10 17:55:00
Sunum Bitiş Tarihi: 2023-11-10 18:00:00

ROBOT YARDIMLI VEYA AÇIK RADİKAL PROSTATEKTOMİ SONRASI ÜRİNER İNKONTİNANS SEMPTOMU OLAN BİREYLERDE FİZYOTERAPİNİN ETKİSİ

Ege Nur Atabey Gerlegiz[1], Türkan Akbayrak[1], Ceren Gürşen[1], Naşide Mangır Bolat[2], Mustafa Sertaç Yazıcı[2], Bülent Akdoğan[2], Gülbala Gülören[1], Serap Özgül[1]
[1]Hacettepe Üniversitesi, Fizik Tedavi Ve Rehabilitasyon Fakültesi
[2]Hacettepe Üniversitesi, Tıp Fakültesi, Üroloji Anabilim Dalı

Amaç: Prostat kanseri, erkeklerde akciğer kanserinden sonra en sık görülen malignitedir (1). Radikal prostatektomi (RP), lokalize prostat kanserinin tedavisinde yaygın olarak kullanılmaktadır. RP'nin çeşitli komplikasyonları mevcuttur ve Üİ yaygın komplikasyonlardan biridir. RP sonrası erken dönemde Üİ prevalansı %87'lere kadar ulaşabilmektedir (2). RP sonrası Üİ ile ilişkili risk faktörleri; bireyle ilişkili risk faktörleri, biyolojik risk faktörleri, ve cerrahi ile ilişkili risk faktörleri olarak sıralanabilir. Cerrahi ile ilişkili önemli risk faktörlerinden biri cerrahinin robot yardımlı veya açık olarak gerçekleştirilmesidir (2).

Açık RP, prostat kanseri tedavisinde altın standart cerrahi teknik olarak uzun yıllar boyunca tercih edilmiştir. Ancak teknolojik gelişmelerle birlikte, prostat kanserine yönelik, daha az invaziv tedaviler gündeme gelmiştir. Robot yardımlı RP, cerrahide daha az kan kaybı, daha az intra-operatif yan etki, daha az ağrı şikayeti, daha kısa hastanede kalış süresi ve erken dönemde daha iyi yaşam kalitesi skorları ile ilişkilendirilmektedir (3). Ancak robot yardımlı RP'nin postoperatif Üİ üzerine etkilerini ele alan randomize kontrollü çalışma sayısı limitlidir ve uzun dönem etkiler olgu raporları/olgu serilerine dayanmaktadır. Üİ açısından cerrahi tekniklerin birbirine üstünlüğü henüz net bir şekilde ortaya konulmamıştır (4).

Yaşam tarzı değişiklikleri RP sonrası Üİ yönetiminde sağlık uzmanları tarafından sıklıkla önerilmektedir (5). Pelvik taban kas eğitimi (PTKE), pelvik taban kaslarına yönelik egzersiz eğitimidir. Kılavuzlar ve yayınlar RP uygulanan tüm bireylerde post-operatif Üİ için ilk basamakta PTKE verilmesini ve PTKE'nin mümkün olan en kısa sürede başlatılması gerektiğini belirtmektedir (6). Knack manevrası eğitimi, karın içi basıncının arttığı aktiviteler sırasında Üİ'yi önlemek için pelvik taban kaslarını istemli olarak aktive etme becerisidir (7). Bu retrospektif çalışmanın amacı, RP sonrası Üİ şikayeti olan hastalarda 8 hafta süre ile verilen fizyoterapi programının (yaşam stili önerileri, PTKE ve Knack manevrası eğitimi) etkilerini hastaların RP cerrahisi türüne göre analiz etmektir.

Materyal ve Metot: Çalışmaya PP-Üİ şikâyeti ile 8 haftalık fizyoterapi programını tamamlamış 50 bireyin (yaş: 64,52±6,6 yıl, BKİ: 26,97±3,3 kg/m^2) verileri dahil edildi. Bireyler geçirdikleri cerrahi tipine göre Grup 1 (Robot Yardımlı RP) ve Grup 2 (Açık RP) olarak 2 gruba ayrıldı. Tüm bireyler 8 haftalık fizyoterapi programı (yaşam stili önerileri+PTKE+Knack manevrası eğitimi)'nı tamamlamıştı ve müdahale öncesi ve sonrası sonuç ölçümü verileri kaydedilmişti. Bireylerde 8 haftalık fizyoterapi müdahale sürecinde iki haftada bir klinik kontroller ile uygulamaların doğruluğu sağlanmıştı ve uygulamalara uyum takip edilmişti. Bireylerin objektif Üİ şiddeti 1-saatlik ped testi ile, subjektif Üİ ciddiyeti ve Üİ'nin yaşam kalitesi üzerine etkisi ICIQ-SF ve King Sağlık Anketi (KSA) ile, ve bireylerin semptom ciddiyeti algısı Hasta Global Ciddiyet Algısı Skalası ile değerlendirildi (8).

Bulgular: Çalışmaya toplam 50 bireyin verileri dahil edildi (Robot yardımlı RP, n=28; Açık RP, n=22). Bireylerin cerrahi türüne göre fiziksel ve demografik özellikleri arasında fark olmadığı tespit edildi **(Tablo 1).**

Bireylerin müdahale öncesi sonuç ölçümü değerleri açısından cerrahi türüne göre oluşturulan gruplar arasında yine fark olmadığı tespit edildi ($p>0.05$). Her iki grupta, başlangıç değerleri ile kıyaslandığında 8. hafta sonunda ped testi, ICIQ-SF ve KSA'nın çok sayıda alt alan skorlarında ve semptom ciddiyet algısında grup-içi anlamlı iyileşmeler tespit edildi ($p<0.05$). Sonuç ölçümlerinin 8. Hafta sonundaki değerleri gruplar arası karşılaştırıldığında ise ped testi ve KSA'nın rol limitasyonu ve sosyal limitasyon alt alan skorlarının Robot Yardımlı RP cerrahisi yapılan grupta Açık RP yapılan gruba kıyasla daha fazla iyileşme gösterdiği tespit edildi ($p<0.05$). Bunun yanı sıra diğer sonuç ölçümleri açısından fizyoterapinin etkileri cerrahi türüne göre benzerdi ($p>0.05$) **(Tablo 2)**.

Sonuç: RP sonrası Üİ yönetiminde, yaşam stili önerileri, PTKE ve Knack manevrası eğitimini içeren fizyoterapi programı hem Robot Yardımlı RP hem de açık RP cerrahisi geçiren bireylerde objektif/subjektif inkontinans şiddetinin azaltılmasında, inkontinansla ilişkili yaşam kalitesinin iyileştirilmesinde ve inkontinans ciddiyet algısının azaltılmasında etkilidir. Bunun yanı sıra Açık RP uygulanan bireylere kıyasla, Robot Yardımlı RP cerrahisi geçiren bireylerde uygulanan bu fizyoterapi programı, objektif inkontinans şiddeti ve inkontinansla ilişkili yaşam kalitesinin çeşitli alt alanları üzerinde kısa dönemde daha fazla iyileşme sağlamıştır. Robot Yardımlı RP, Üİ'nin fizyoterapi destekli iyileşmesi veya kontinansın kazanılması açısından Açık RP'ye üstün gibi görünmekle birlikte bu sonuçları doğrulayan ve Üİ ile ilişkili komorbiditelerin etkilerini kontrol altında tutulduğu uzun dönem takipli prospektif çalışmalara ihtiyaç vardır.

Anahtar Kelimeler : Prostat kanseri, robot yardımlı radikal prostatektomi, açık radikal prostatektomi, post-prostatektomi üriner inkontinans, fizyoterapi, konservatif tedavi, pelvik taban kas eğitimi, Knack manevrası eğitimi, yaşam stili önerileri

Kaynakça :

1. Sung H, Ferlay J, Jemal A, et al. Global cancer statistics 2020: GLOBOCAN estimates of incidence and mortality worldwide for 36 cancers in 185 countries. CA: a cancer journal for clinicians. 2021;71(3):209-49.
2. Gacci M, De Nunzio Gravas S. Latest Evidence on Post-Prostatectomy Urinary Incontinence. J Clin Med. 2023;12(3):1190.
3. Haglind E, Thorsteinsdottir T, et al. Urinary incontinence and erectile dysfunction after robotic versus open radical prostatectomy: a prospective, controlled, nonrandomised trial. Eur Urol. 2015;68(2):216-25.
4. Mottet N, De Santis M, et al. EAU-EANM-ESTRO-ESUR-SIOG guidelines on prostate cancer—2020 update. Part 1: screening, diagnosis, and local treatment with curative intent. Eur Urol. 2021;79(2):243-62.
5. Imamura M, McGrother C. Lifestyle interventions for the treatment of urinary incontinence in adults. Cochrane Database Syst Rev. 2015(12).
6. Lucas MG, Bosch RJ, Nambiar AK, et al. EAU guidelines on assessment and nonsurgical management of urinary incontinence. Eur Urol. 2012;62(6):1130-42.
7. Miller JM, Ashton-Miller JA, DeLancey JO. A pelvic muscle precontraction can reduce cough-related urine loss in selected women with mild SUI. Journal of the American Geriatrics Society. 1998;46(7):870-4.
8. Atabey Gerlegiz E, Akbayrak T, Gürşen C, Mangır N, Akdoğan B, Nakip G, et al. ADDING

KNACK MANOEUVRE AND LIFESTYLE RECOMMENDATIONS TO PELVIC FLOOR MUSCLE TRAINING FOR POST-PROSTATECTOMY URINARY INCONTINENCE: A RANDOMIZED CONTROLLED TRIAL.

Tables :

Tablo 1. Bireylerin tanımlayıcı özelliklerinin gruplar arası karşılaştırılması

Parametre	Grup I (Robot Yardımlı RP, n=28)	Grup II (Açık RP, n=22)	p
Fiziksel ve Demografik Özellikler			
Yaş, yıl	64,54±6,2	64,5±7,34	0,985a
VKİ, kg/m2	26,74±3,76	27,24±2,69	0,606a
Eğitim, yıl	13,48±3,90	12,72±3,53	0,487a
Medeni Durum			
Evli	26 (%92,6)	19 (%86,4)	0,314b
Diğer	2 (%7,4)	3 (%13,6)	
Çalışma Durumu			
Çalışıyor	10 (%35,7)	8 (%36,4)	0,653b
Çalışmıyor	18 (%64,3)	14 (%63,6)	
Veriler ortalama±standart sapma veya frekans (yüzde) olarak sunulmuştur. VKİ= Vücut Kütle İndeksi; a :Student-T test. b :Ki-Kare Testi.			

Tablo 2. Sonuç Ölçümlerinin Grup İçi ve Gruplar Arası Karşılaştırılması

Sonuç Ölçümleri	Değerlendirme Zamanı	Grup I (Robot Yardımlı RP, n=28)	Grup II (Açık RP, n=22)	pa
ICIQ-UI SF (0-21)	Başlangıç	14,04±3,70	15,23±3,20	0.335
	Tedavi Sonrası	6,79±4,08	6,23±2,82	0.821
	pb	<0.001	<0.001	
1 Saatlik Ped Testi	Başlangıç	38,82±35,71	39,66±30,61	0.482
	Tedavi Sonrası	7,70±2,9	11,19±14,92	0.044
	pb	<0.001	<0.001	
GSA (0-100)	Başlangıç	24,10±14,40	29,54±14,71	0.191
	Tedavi Sonrası	25±17,32	27,27±13,15	0.463
	pb	0.739	0.564	
İE (0-100)	Başlangıç	69,04±23,88	81,81±19,85	0.111
	Tedavi Sonrası	23,07±24,52	36,36±20,33	0.066
	pb	<0.001	<0.001	
RL (0-100)	Başlangıç	51,78±30,87	55,30±31,44	0.671
	Tedavi Sonrası	12,82±25,08	25,00±20,41	0.004
	pb	0.001	0.002	
FL (0-100)	Başlangıç	34,52±26,80	47,72±24,28	0.274
	Tedavi Sonrası	13,46±24,04	18,93±17,28	0.069
	pb	0.002	0.001	
SL (0-100)	Başlangıç	30,15±28,34	39,39±28,42	0.248
	Tedavi Sonrası	11,53±21,65	21,20±21,93	0.034
	pb	0.003	0.022	
KİL (0-100)	Başlangıç	31,10±40,27	31,66±31,86	0.565
	Tedavi Sonrası	14,28±33,24	10,71±23,21	0.740
	pb	0.078	0.292	
DP (0-100)	Başlangıç	32,53±31,56	48,48±35,39	0.178
	Tedavi Sonrası	17,52±28,31	17,67±17,02	0.457
	pb	0.033	0.002	
UEP (0-100)	Başlangıç	48,21±25,79	36,36±26,54	0.310
	Tedavi Sonrası	27,56±22,08	21,21±17,19	0.261
	pb	0.004	0.012	
CÖ (0-100)	Başlangıç	38,09±16,61	41,51±14,96	0.404
	Tedavi Sonrası	27,17±21,82	30,60±16,92	0.415
	pb	0.025	0.013	
Ciddiyet Algısı	Başlangıç	2,79±0,91	3,09±0,68	0,271

	Tedavi Sonrası	1,78±0,81	2,05±0,89	0.305
	pb	0.001	0.001	
Veriler ortalama±standart sapma olarak sunulmuştur. ICIQ-UI SF= Uluslararası İnkontinans Konsultasyon Anketi-Kısa Form, KSA= King Sağlık Anketi, GSA=Genel Sağlık Algısı, İE= İnkontinans Etkisi, RL=Rol Limitasyonu, FL=Fiziksel Limitasyon, SL= Sosyal Limitasyon, KİL= Kişisel İlişkiler, DP=Duygusal Problemler, UEB=Uyku/Enerji Problemleri, CÖ=Ciddiyet Ölçümü, a: Mann-Whitney U testi, b: Wilcoxon testi				

SS-058
Sunum Alanı: Salon B
Sunum Başlangıç Tarihi: 2023-11-10 18:00:00
Sunum Bitiş Tarihi: 2023-11-10 18:05:00

ÜROLOJİK CERRAHİDE İNTRAOPERATİF KONSÜLTASYON: TEK MERKEZDEN ÜÇ YILLIK DENEYİM VE EĞİLİMLER

Güneş Güner[1]
[1]Hacettepe Üniversitesi Tıp Fakültesi Patoloji Anabilim Dalı

İntraoperatif patoloji konsültasyonu ("frozen"), cerrahlara ve kurumlara göre kullanım özellikleri değişen bir pratiktir ve rutinde her olguda kullanılmaz. Tersiyer bir merkezde frozen değerlendirmesine gitmiş üroloji olgularının bir kesitinin tariflenmesi, klinik gidişata etkisi veya prognostik önemi olabilecek durumların tariflenmesi amaçlandı.
1 Ocak 2020 - 13 Eylül 2023 arasında frozen değerlendirmesi yapılmış üroloji operasyonları hastane veritabanından döküldü. Operasyon tipleri, ilgili organ, alınan örnek, frozen sonucu (neoplazi için pozitif, negatif, şüpheli), son patoloji değerlendirmesinde yapılan yorumlar not alındı.
Tarih aralığında 5030 adet biyopsi/rezeksiyon materyali ve 143 hastaya ait toplam 146 adet frozen raporu listelendi. Frozen raporları arasında en geniş gruplar parsiyel nefrektomi tümör tabanı değerlendirmesi (22 olgu), radikal prostatektomi nörovasküler demet ve/veya apeks/lateral cerrahi sınırlar (58 olgu) ve radikal sistektomide uç sınırlarda in situ/invazif karsinom aranması (+prostatektomi/TAH; toplam 49 olgu) idi. Şüpheli/tümör pozitif olgular 1/22 (4.5%, parsiyel nefrektomi tümör tabanı), 4/58 (6.9%, prostatektomi) ve 9/49 (18.3%; 7 adet "pozitif", 1 adet "şüpheli" tümör tanısı, sistektomi) idi. Prostatektomilerdeki 4 "şüpheli" tümör tanısının bir tanesi parafinde konfirme pozitif idi, diğerleri negatifti. Periüreteral dokuda karsinomu frozenda fark edilen iki sistektomi olgusu ve üç donör nefrektomide arter duvarı, böbrek parankimi ve bir böbrek kitlesi (anjiyomyolipom) intraoperatif değerlendirmeye yollanmıştı.
Patologlara, üreter alt uçlarında makroskopik fark edilemeyen, periüretereal dokuya infiltre karsinom varlığına dikkat etmek önerilebilir. Ürotelyal lezyonlar için uç cerrahi sınır değerlendirmesi en önemli pozitiflik olasılığını teşkil etmektedir. Daha özel olgular ayrıca tartışılacaktır.

Anahtar Kelimeler : intraoperatif konsültasyon, patoloji, üropatoloji.

Kaynakça :

Intraoperative pathology consultation during urological surgery: Impact on final margin status and pitfalls of frozen section diagnosis. Pathol Int. 2021 Sep;71(9):567-580.

Tables :

Öne Çıkan İntraoperatif Patoloji Konsültasyonu Durumları.

	Negatif	Pozitif	Şüpheli
Parsiyel nefrektomi	21	1	0
Radikal prostatektomi	54	0	4
Radikal sistektomi	41	7	1

SS-059
Sunum Alanı: Salon B
Sunum Başlangıç Tarihi: 2023-11-10 18:05:00
Sunum Bitiş Tarihi: 2023-11-10 18:10:00

LAPAROSKOPİK ONKOLOJİK CERRAHİ DENEYİMİMİZ: 64 OLGUNUN ANALİZİ

Hakan Görkem Kazıcı[1], Erhan Ateş[2]
[1]Kızıltepe Devlet Hastanesi Üroloji Kliniği
[2]Aydın Adnan Menderes Üniversitesi Tıp Fakültesi Üroloji Anabilim Dalı

Giriş ve Amaç: Kliniğimizde yapılan laparoskopik onkolojik operasyonlara ilişkin verilerin ortaya konularak olguların demografik özellikleri, cerrahi çeşitliliği ve cerrahi sonuçlarının değerlendirilmesi.

Gereç ve Yöntem: Aydın Adnan Menderes Üniversitesi Tıp Fakültesi Üroloji Anabilim Dalı'nda Ocak 2017 ile Nisan 2023 tarihleri arasında gerçekleştirilen 64 laparoskopik onkolojik cerrahi olgu retrospektif olarak incelendi. Olgular opere edilme tarihlerine göre iki eşit gruba (grup 1 ve grup 2) ayrıldı. Olguların demografik verileri, operasyon tipi, akses tipi, operasyon süresi, kanama miktarı, patolojik evresi, komplikasyonlar, açık ameliyata geçiş oranı, dren süreleri ve hastanede kalış süreleri incelendi (Tablo-1). Veriler uygun istatistik yöntemler kullanılarak karşılaştırıldı.

Bulgular: Toplam 64 olgunun 3'ü 2017, 2'si 2018, 2'si 2019, 5'i 2020, 15'i 2021, 27'si 2022 ve 10'u 2023 yılında opere edildi. Grup 1'de ortalama yaş 58,3 ± 12,4 yıl iken, cerrahi deneyimin arttığı grup 2'de ortalama yaş 62,0 ± 12,6 yıldı (p=0,237). Cinsiyet dağılımı her iki grupta da benzerdi. Cerrahi deneyimin artmasıyla daha ileri laparoskopik olguların sayısında artış olmasına rağmen bu durum istatiksel olarak anlamlı seviyede saptanmadı (p=0,150). İnsuflasyon ve operasyon süreleri gruplar arasında benzer idi (p>0,05). Her iki grupta komplikasyon değerlendirme ölçeklerinin sonuçları, hastanede yatış süreleri, dren süreleri ve açık cerrahiye geçiş oranları benzer görüldü (p>0,05).

Sonuç: Laparoskopik cerrahi tecrübe arttıkça laparoskopik operasyon sıklığında artış görülmektedir. Çalışmamızda gruplar arasında klinik özellikler benzer görülmüştür.

Anahtar Kelimeler : laparoskopi, üroloji, onkoloji,

Resimler :

Resim Açıklaması: tablo-1

Tablo-1: Hastaların özellikleri

Değişken	Grup 1 (n=32)	Grup 2 (n=32)	P değeri
Yaş	58,3 ± 12,4	62,0 ± 12,6	**0,237**
Cinsiyet			
Kadın	10 (%31,2)	8 (%25)	**0,578**
Erkek	22 (%68,8)	24 (%75)	
Cerrah tipi			
Öğretim üyesi	28 (%87,5)	28 (%87,5)	**0,646**
Araştırma görevlisi	4 (%12,5)	4 (%12,5)	
Operasyon tipi			
Radikal Nefrektomi	13 (%40,6)	8 (%25)	
Parsiyel Nefrektomi	10 (%31,3)	12 (%37,5)	**0,150**
Nefroüreterektomi	6 (%18,8)	3 (%9,4)	
Radikal Prostatektomi	3 (%9,4)	9 (%28,1)	
Patolojik evre			
Pt1a	9 (%28,1)	9 (%28,1)	
Pt1b	6 (%18,8)	8 (%25)	
Pt2a	6 (%18,8)	7 (%21,9)	**0,943**
Pt2b	1 (%3,1)	0 (%0)	
Pt3a	5 (15,6)	5 (15,6)	
Benign	5 (15,6)	3 (%9,4)	
İnsuflasyon süresi	150 (70-300)	120 (55-300)	**0,212**
Operasyon süresi	180 (90-320)	145 (70-320)	**0,242**
Akses tipi			
Transperitoneal	31 (%96,9)	30 (%93,8)	**0,50**
Retroperitoneal	1 (%3,1)	2 (%6,2)	
Kanama miktarı (cc)	125 (0-1500)	250 (0-1200)	**0,190**
Modifiye Clavien			
1	31 (%96,9)	32 (%100)	
2	1 (%3,1)	0	
3a	0	0	
3b	0	0	**0,50**
4a	0	0	
4b	0	0	
5	0	0	
Modifiye Satava			
1	28 (%87,5)	32 (%100)	
2a	4 (%12,5)	0	**0,057**
2b	0	0	
3	0	0	
Açığa geçme			
Yok	30 (%93,8)	30 (%93,8)	**0,694**
Var	2 (%6,2)	2 (%6,2)	
Dren süresi	3 (1-4)	3 (2-15)	**0,051**
Yatış süresi	4 (3-7)	4 (3-52)	**0,234**

1. Sayısal değişkenlerde normal dağılıma uyumuna bağlı olarak Student-t testi veya Man Whitney U testi kullanılmıştır.
2. Kategorik değişkenlerde hücrelerin beklenen değerlerine bağlı olarak Ki Kare veya Fisher Exact Test uygulanmıştır.
3. Veriler için P değeri ≤0,05 olması istatistiksel olarak anlamlı kabul edilmiştir.

SS-060
Sunum Alanı: Salon B
Sunum Başlangıç Tarihi: 2023-11-10 18:10:00
Sunum Bitiş Tarihi: 2023-11-10 18:15:00

DEPREM DÖNEMİNDE İLÇE DEVLET HASTANESİ ONKOLOJİK VAKA DENEYİMLERİMİZ

Hakan Şığva [1], Mehmet Gürkan Arıkan[2], Fatih Gökalp[3], Yılmaz Arıkan[2], Sadık Görür[3]
[1]T.c. Sbü Van Eğitim Ve Araştırma Hastanesi
[2]Dörtyol Devlet Hastanesi
[3]Hatay Mustafa Kemal Üniversitesi Tıp Fakültesi

Amaç: Doğal afetler sonucunda cerrahi branşların çalışma şartları değişmektedir. Kahramanmaraş merkezli yıkıcı deprem afeti döneminde, 3. basamağa yükseltilen ilçe devlet hastanesinde yapılan tek merkez onkolojik deneyimlerimizi sunmayı amaçladık.

Materyal-Metod: Şubat 2023-Ağustos 2023 tarihleri arasında deprem bölgesinde aktif ameliyat yapılan ve son olarak meydana gelen 20 şubat, 6.8 şiddetindeki deprem sonrası kullanılamaz hale gelen hastaneler nedeniyle 3. basamak hastane seviyesine yükseltilen tek merkez olan Hatay Dörtyol Devlet Hastanesi'nde deneyimli dört cerrah tarafından gerçekleştirilen tüm üro-onkolojik vakalar derlendi. Hastaların demografik, preoperatif ve postoperatif verileri toplandı.

Bulgular: Çalışma dönemi boyunca üç prostat kanseri hastasına radikal prostatektomi, 14 mesane kanseri hastasının 12'sine TUR-Mesane, ikisine radikal sistoprostatektomi, bir renal pelvis tümörü olan hastaya laparoskopik radikal nefroüreterektomi, üç renal hücreli karsinomu öntanılı hastaya laparoskopik radikal nefrektomi, iki testis tümörü şüpheli hastaya da radikal inguinal orşiektomi operasyonu gerçekleştirilmiştir. Toplam 23 üro-onkolojik vakanın yaş ortalaması 59.7 olup demografik verileri, preoperatif, postoperatif histopatolojik bulguları ve komplikasyonları Tablo-1'de özetlenmiştir. Tüm hastalarda perioperatif komplikasyon gözlenmedi. Bir hastada postoperatif yara yeri enfeksiyonu ve bir hastada pulmoner emboli nedeniyle uzun yatış gerçekleşti. Bir hasta ise taburculuk sonrası ilk 90 gün içinde yine pulmoner emboli nedeniyle exitus oldu.

Sonuç: Ülkemizde pandeminden sonra yine birçok ili etkileyen ve sağlık hizmetlerinin aksaması veya yer değiştirmesine neden olan doğal afetler sonrasında üro-onkolojik hastaların tanı ve tedavisi gecikebilmektedir. Yine bozulan yaşam koşulları, hastaların postoperatif komplikasyon oranlarını artırmaktadır. Postoperatif tromboflaksi almalarına rağmen görülen pulmoner emboli gibi komplikasyonlar böyle afetler sonrası bozulan yaşam koşullarının hızlıca düzeltilmesi gerektiğini düşündürmektedir. Ek olarak hastaların sağkalımını artırmak ve postoperatif dönemde gelişebilecek komplikasyonları da azaltmak adına en yakın aktif merkezlerde multidisipliner yaklaşım ile tanı, tedavi ve takipleri gerçekleştirileceği ve böyle durumlarda ilçe devlet hastanesinde de bu tür vakaların gerçekleştirilebileceği unutulmamalıdır.

Anahtar Kelimeler : DEPREM,ÜROONKOLOJİ,PROSTAT,MESANE

Resimler :

Resim Açıklaması: ÜROONKOLOJİK VAKALAR

Tablo 1.

	YAŞ	EK HASTALIK	PREOPERATİF PATOLOJİ	OPERASYON TİPİ	PEROPERATİF KOMPLİKASYON	POSTOPERATİF KOMPLİKASYON	POSTOPERATİF PATOLOJİ
PROSTAT							
	54	HT	Gleason 3+3 PSA:6 cT1N0M0	Açık Radikal Prostatektomi	-	-	Gleason 3+3 pT1c
	58	-	Gleason 3+3 PSA:7 cT2N0M0	Açık Radikal Prostatektomi	-	-	Gleason 3+3 pT1c
	66	HT	Gleason 3+3 PSA:9 cT2N0M0	Açık Radikal Prostatektomi	-	Pulmoner emboli	Gleason 3+3 pT1c
MESANE							
	87	HT		TUR-Mesane	-	-	pTaLG Urotelyal karsinom
	69	HT		TUR-Mesane	-	-	pTaLG Urotelyal karsinom
	45	-		TUR-Mesane	-	-	pT1LG Urotelyal karsinom
	71	HT, DM		TUR-Mesane	-	-	pT2HG Urotelyal karsinom
	53	-		TUR-Mesane	-	-	pTaLG Urotelyal karsinom
	63	-		TUR-Mesane	-	-	pT1HG Urotelyal karsinom
	72	HT		reTUR-Mesane	-	-	pT2HG Urotelyal karsinom
	61	HT		TUR-Mesane	-	-	pT2HG Urotelyal karsinom
	68	HT, DM		TUR-Mesane	-	-	pTaLG Urotelyal karsinom
	63	KAH, HT		TUR-Mesane	-	-	pT1HG Urotelyal karsinom
	75	HT		TUR-Mesane	-	-	pT1HG Urotelyal karsinom
	58	KAH		TUR-Mesane	-	-	pTaLG Urotelyal karsinom
	45	DM, HT	pT2HG Urotelyal karsinom	Radikal Sistoprostatektomi	-	Pulmoner emboli-Ex (7. Günde)	pT3aN1M0 HG Urotelyal karsinom
	56	DM, HT	pT2HG Urotelyal karsinom	Radikal Sistoprostatektomi	-	-	pT2N0M0 HG Urotelyal karsinom
RENAL PELVİS							
	70	HT	Radyolojik Tanı	Laparoskopik Radikal Nefroüreterektomi	-	-	pT1NxMx HG Urotelyal karsinom
BÖBREK							
	54	HT, DM	Radyolojik Tanı	Laparoskopik Radikal Nefrektomi	-	Yara yeri enfeksiyonu	pT1bNxMx, Renal Hücreli Karsinom
	64	HT	Radyolojik Tanı	Radikal Nefrektomi	-	-	pT1bNxMx, Renal Hücreli Karsinom
	59	HT	Radyolojik Tanı	Radikal Nefrektomi	-	-	pT1bNxMx, Renal Hücreli Karsinom
TESTİS							
	25	-	Radyolojik Tanı, Tümör belirteçleri negatif	Radikal İnguinal Orşiektomi	-	-	pT1, Seminom
	38	-	Radyolojik Tanı, Tümör belirteçleri negatif	Radikal İnguinal Orşiektomi	-	-	pT1, Seminom

SS-061
Sunum Alanı: Salon B
Sunum Başlangıç Tarihi: 2023-11-10 18:15:00
Sunum Bitiş Tarihi: 2023-11-10 18:20:00

İLK AÇIK RETROPUBİK VE İLK LAPAROSKOPİK TRANSPERİTONEAL RADİKAL PROSTATEKTOMİ KARŞILAŞTIRILMASI: TEK CERRAH DENEYİMİ

Yusuf Şenoğlu[1], Emre Ediz[1], İsmail Eyüp Dilek[1], Necati Ekici[1], Burak Ayvacık[1], Alpaslan Yüksel[1], Dursun Baba[1]
[1]Düzce Üniversitesi Tıp Fakültesi, Üroloji Anabilim Dalı, Düzce.

Amaç: Bu çalışmada aynı cerrah tarafından gerçekleştirilen ilk Açık Retropubik Radikal Prostatektomi (ARRP) ve Laparoskopik Transperitoneal Radikal Prostatektomi (LTRP) operasyonlarımızdaki deneyimlerimiz ve bulgularımızı paylaşarak öğrenme sürecinde iki yöntem arasındaki farklılıklar ve benzerlikler üzerinde durmayı amaçladık.

Yöntem: Haziran 2019-Ekim 2022 tarihleri arasında; lokalize prostat kanseri tanılı 27 hastaya ilk defa ARRP yapılmasının ardından aynı cerrah tarafından gerçekleştirilen LTRP yapılan ilk 27 hasta iki grup olarak çalışmaya dahil edildi. Tüm operasyonlar daha önce açık ve laparoskopik cerrahi deneyimi olan bir cerrah tarafından gerçekleştirildi. Hastaların operasyon öncesi, sırası ve sonrasındaki bulgular retrospektif olarak incelendi. Hastaların 1 yıllık izlem sonuçları karşılaştırıldı.

Bulgular:

Hastaların özellikleri ilgili tabloda karşılaştırılmalı olarak özetlenmiştir. Cerrahi öncesi özellikler açısından iki grupta anlamlı fark saptanmadı. Pandemi nedeniyle ARPP için geçen sürenin uzadığı görülmektedir.

Operasyon süreleri ilk vakalar olması nedeniyle ARRP grubunda 267dk, LTRP grubunda 252dk olarak benzer bulundu. Laparoskopik cerrahide anlamlı olarak kanama miktarında azalma gözlenmiştir (LTRP:211ml, ARRP: 824 ml) Açık cerrahide kan tranfüzyonu ihtiyacı doğmuş olup Laparoskopik cerrahi yapılan hastaların hiçbirinde transfüzyon ihtiyacı olmamıştır.

Postoperatif taburculuk süresi, üretral kateterizasyon süreleri benzer bulunmuştur.

Cerrahi sınır pozitifliği; ARRP grubunda 1 hastada, LRTRP grubunda 3 hastada raporlanmıştır.

Bir yıllık takip sonucunda, ARRP grubunda 2 kişide ereksiyonun olmadığı,20 kişide kısmı ereksiyon ve 5 kişide tam ereksiyonun olduğu saptandı. LTRP grubunda 5 kişide ereksiyonun olmadığı, 14 kişide kısmı ereksiyon ve 8 kişide ise tam ereksiyonun olduğu saptandı.

Tüm hastalara cerrahi öncesi ve sonrasında kegel egzersizi önerildi. ARRP grubunda 19 (%70) hastanın tam kontinan olduğu, 8 hastanın hafif inkontinansının (1-2 ped) olduğu saptandı. LRTRP grubunda 16 (%60) kişinin tam kontinan olduğu, 11 kişinin hafif inkontinansının olduğu saptandı.

Sonuç: Radikal prostatektomi öğrenme süreci uzun olan, teknik olarak zor bir cerrahidir. Laparoskopik yöntemin birçok açıdan oldukça avantajlı olduğu bilinmektedir. Bu çalışmada açık cerrahi tecrübesi henüz tamamlanmamış olan bir cerrahın laparoskopik deneyimlerini açık cerrahiyle karşılaştırdık ve laparoskopik yöntemin avantajı olan kanama miktarının dışında anlamlı bir fark bulamadık. Ancak deneyim arttıkça laparoskopik cerrahinin post op komplikasyonlar açısından avantajlı hale geleceği kanaatindeyiz.

Anahtar Kelimeler : Radikal Prostatektomi , Retropubik , Laparoskopik ,Laparoskopik Transperitoneal Radikal Prostatektomi , Açık Retropubik Radikal Prostatektomi Prostatectomy,Laparoscopy, Prostatectomy, Retropubic, Erectil Disfunction , İncontinans

Tables :

Tablo 1: Hastaların operasyon ve demografik özellikleri:

	AÇIK RADİKAL PROSTATEKTOMİ	LAPAROSKOPİK RADİKAL PROSTATEKTOMİ
HASTA SAYISI	27	27
VAKA SAYISINA ULAŞMAK İÇİN GEÇEN SÜRE (gün)	1235 gün(11.06.2019-27.10.2022)	378 gün(16.03.2021-28.03.2022)
YAŞ (yıl)	66 (53-81)	67(52-81)
AMELİYAT SÜRESİ (dk)	267 dk (180 -360 dk)	252 dk(180-395 dk)
KANAMA MİKTARI (ml)	824 ml (70-5000 ml)	211 ml(25-750 ml)
PREOP PSA (ng/ml)	8,2 ng/ml (0,4-14,6 ng/ml)	8,2 ng/ml(3,06-24,5 ng/ml)
PREOP PROSTAT VOLUM (ml)	48,3 ml (16 -147 ml)	50,5 ml(11-99 ml)
PREOP PATOLOJİ (hasta)(ISUP Grade)	6(G1)-8(G2) -2 (G3)-1(G4)	14(G1)-10(G2) -3(G3)-0(G4)
KAN TRANSFUZYONU (hasta)	16	0
LENF NODU DİSEKSİYONU / METASTATİK LENF NODU (Hasta)	15/2	5/2
POST OP PATOLOJİ (hasta)(ISUP Grade)	8(G1)-11(G2) -1 (G3)- 6 (G4) -1 (G5)	3(G1)-13(G2) -1 (G3)-5(G4) -5(G5)
CERRAHİ SINIR POZİTİFLİĞİ (hasta)	1	3
TABURCULUK SÜRESİ (gün)	5 (3-12 gün)	4 (3-7 gün)
ÜRETRAL KATETER SÜRESİ (gün)	14 (11-17 gün)	13 (10-14 gün)
ÜRİNER KONTİNANS (hasta) (0 ped /1-2 ped /2< ped)	19/8/0	16/11/0
POTENS DEĞERLENDİRMESİ(Tam ereksiyon/Kısmi ereksiyon)	5 (%18)/20 (%74)	8 (%30)/14 (%51)

SS-062
Sunum Alanı: Salon B
Sunum Başlangıç Tarihi: 2023-11-10 18:20:00
Sunum Bitiş Tarihi: 2023-11-10 18:25:00

ROBOT YARDIMLI LAPAROSKOPİK RADİKAL PROSTATEKTOMİ SONRASI PSA NÜKSÜNÜ ETKİLEYEN FAKTÖRLER

Kadir Emre Baltacı[1], Hakan Keskin[1], Müjdat Ayva[1], Hakan Bahadır Haberal[2], Ahmet Aşçı[1], Ahmet Güdeloğlu[1], Mesut Altan[1], Bülent Akdoğan[1], Cenk Yücel Bilen[1], Mustafa Sertaç Yazıcı[1]
[1]Hacettepe Üniversitesi Üroloji Anabilim Dalı
[2]Ankara Atatürk Sanatoryum Eğitim Ve Araştırma Hastanesi

Giriş ve Amaç

Bu çalışmada, robot yardımlı laparoskopik radikal prostatektomi yapılan hastalarda ameliyat sonrasında PSA nüksünü etkileyen faktörlerin belirlenmesi amaçlanmıştır.

Materyal – Metod

Ekim 2017- Şubat 2023 arasında Hacettepe Üniversitesi Tıp Fakültesi Üroloji Anabilim Dalı'nda robot yardımlı laparoskopik radikal prostatektomi yapılan 306 hastanın verileri retrospektif olarak incelendi. Hastaların preoperatif ve intraoperatif klinik, PSA değerleri, cerrahi ve tümör patolojisi özelliklerinin PSA nüksü üzerine olan etkisi tek değişkenli ve çok değişkenli analiz ile değerlendirilmiştir. Transrektal prostat biyopsisi patolojisindeki Gleason evrelendirmesine göre hastaların tümörleri ISUP sınıflamasıyla gruplandırılmış ve ISUP 1-2-3 hastalar düşük-orta dereceli, ISUP 4-5 hastalar yüksek dereceli olarak sınıflandırılmıştır. Verilerin analizinde SPSS 24.0 (IBM Corp., Chicago) programı kullanılmış ve $p<0.05$ istatistiksel olarak anlamlı kabul edilmiştir.

Bulgular

Hastaların cerrahi esnasındaki ortalama yaşı 63 (42-78), ortalama takip süresi 10 (1-57) ay ve ortanca tanı PSA düzeyi 7,84 ng/mL olarak bulunmuştur. PSA nüks oranı % 7,8 (24 hasta) olarak belirlenmiştir. Nüks olan 15 hastaya RT verilmiş olup 3 hastaya ek KT uygulanmıştır. Tanı PSA düzeyi, preoperatif ISUP grubu, patolojik evre, D'Amico Risk Grubu, neoadjuvan kemoterapi, prostat biyopsisindeki pozitif kor sayısı ve pozitif kor oranı tek değişkenli analizde psa nüksü ile ilişkili olarak bulunmuştur ($p<0,001$, $p<0,000$, $p<0,000$, $p<0,000$, $p<0,011$, $p<0,000$, $p<0,000$ sırasıyla). Çok değişkenli analizde ise ISUP grade yüksek olanlar ve patolojik T evresi 3 ve üzeri olanlar PSA nüksü için bağımsız risk faktörleridir ($p<0,001$, $p<0,009$ sırasıyla)

Sonuç

Robot yardımlı laparoskopik radikal prostatektomi sonrasında ISUP grade yüksek olanlar ve patolojik T evresi 3 ve üzeri olanlar PSA nüksü için anlamlıdır. Patoloji sonucu bu şekilde sonuçlanan hastaları bu nedenle PSA nüksü konusunda bilgilendirmek ve yakın takip etmek gerekmektedir. Hastanın neoadjuvan kemoterapi almış olması ise PSA nüksü ile anlamlı görülmemiştir.

Anahtar Kelimeler : Prostat Kanseri, Radikal Prostatektomi, Robotik Cerrahi

Kaynakça :

Health Quality Ontario. Robotic Surgical System for Radical Prostatectomy: A Health Technology Assessment. Ont Health Technol Assess Ser. 2017 Jul 7;17(11):1-172. PMID: 28744334; PMCID: PMC5515322.
Sharma NL, Shah NC, Neal DE. Robotic-assisted laparoscopic prostatectomy. Br J Cancer. 2009 Nov 3;101(9):1491-6. doi: 10.1038/sj.bjc.6605341. Epub 2009 Sep 29. PMID: 19861995; PMCID: PMC2778512.
Omil-Lima DO, Gupta K, Calaway AC, Zell MA. Historical Considerations and Surgical Quality Improvement in Robotic Prostatectomy. Urol Clin North Am. 2021 Feb;48(1):35-44. doi: 10.1016/j.ucl.2020.09.015. PMID: 33218592.

SS-063
Sunum Alanı: Salon B
Sunum Başlangıç Tarihi: 2023-11-10 18:25:00
Sunum Bitiş Tarihi: 2023-11-10 18:30:00

DÜŞÜK RİSK PROSTAT KANSERİNDE NEU/LYM ORANI VEYA PLT/LYM ORANI TÜMÖRDE EVRE YÜKSELMESİNİ ÖNGÖREBİLİR Mİ?

İlker Gökçedağ[1], Kürşat Küçüker[1], Mesut Berkan Duran [1]
[1]Pamukkale Üniversitesi Tıp Fakültesi Hastaneleri Üroloji Anabilim Dalı

Amaç: Düşük riskli prostat kanseri (PK) olan hastaların tedavi seçiminde, aktif izlem (Aİ) ve aktif tedaviyi (AT) öngören bazı karar verme araçları pahalı olması nedeni ile kolayca erişilebilir değildir. Bu nedenle, bu çalışmada PK'lı hastaların preoperatif olarak doğru evrelendirilmesi için farklı, kolay, ulaşılabilir bir parameter belirlenmesi amaçlanmıştır.

Gereç ve yöntem: Radikal prostatektomi uygulanan ve klinik evre T2a, Gleason skor (GS) ≤6, prostat spesifik antijen seviyesi <10 ng/mL parametrelerini karşılayan 92 hastanın kayıtları retrospektif olarak incelendi. Hastaların yaşları, preoperatif prostat spesifik antijen değerleri (PSA), nötrofil lenfosit oranı (NLO), trombosit lenfosit oranı (PLO), patolojik evresi, patolojik gleason skoru belirlenerek, gruplar arası karşılaştırmalı analizi yapıldı (Klinik evre veya gleason skorunda artış gibi).

Bulgular: Hastaların ortalama yaşı 66,79±8,29 yıl, ortalama PSA değeri 8,97±5,71 ng/ml, ortalama NLO 2,56±0,84 ve ortalama PLO 101,29±35,1'dir. Hastaların tamamında preoperatif klinik evre cT1c olarak belirlendi. Postoperatif dönemde hastaların %61'inde patolojik evre pT2 ve %39'unde pT3 saptandı. Toplam 41 hastada GS=6, 51 hastada ise GS=7 ve üstü idi. Bağımsız T testi analizi ile yapılan değerlendirmede evre veya gleason grade artışı olan ve olmayan hastalarda NLO ve PLO arasında anlamlı fark saptanmamıştır.

Sonuç: Sonuçlarımız NLO, PLO değerlerinde artışın gleason skoru ve evre artışı ile ilişkili olmadığını göstermiştir. Bu nedenle, bu parametreler Aİ için hasta belirlenmesinde yararlı olmayabileceği düşünülmüştür.

Anahtar Kelimeler : Anahtar kelimeler: Prostat kanseri, nötrofil lenfosit oranı, trombosit lenfosit oranı.

SS-064
Sunum Alanı: Salon B
Sunum Başlangıç Tarihi: 2023-11-10 18:30:00
Sunum Bitiş Tarihi: 2023-11-10 18:35:00

ROBOT YARDIMLI LAPAROSKOPİK RADİKAL PROSTATEKTOMİDE PELVİK LENF NODU DİSEKSİYONU OPERASYONUNDA PLEAT TEKNİĞİ TECRÜBEMİZ

Bülent Önal[1], Mehmet Hamza Gültekin[1], Göktuğ Kalender[1], Ahmet Vural[1], Kadir Can Şahin[1], Emre Akkuş[1]
[1]İstanbul Üniversitesi-cerrahpaşa, Cerrahpaşa Tıp Fakültesi

AMAÇ

Robotik yardımlı laparoskopik radikal prostatektomi (RaLRP) esnasında pelvik lenf nodu diseksiyonu (PLND) yapılan hastalar için tanımlanan P.L.E.A.T. (lenfoselin önlenmesi transperitoneal emilimin sağlanması) tekniğini hastanede yatış süresi, drenaj miktar ve süresi, semptomatik lenfosel gelişimi gibi postoperatif veriler açısından etkinliğini değerlendirilmeyi amaçladık.

GEREÇ VE YÖNTEM

Kliniğimizde 2017-2023 tarihleri arasında prostat kanseri tanısı ile RaLRP + PLND operasyonu yapılan hastaların verileri retrospektif olarak incelendi. Mesaneyi batın ön duvarına asmak için P.L.E.A.T. tekniği (1) uygulanan hastalar grup 1, uygulanmayan hastalar ise grup 2 olarak tanımlandı. Enfektif komplikasyonlar, idrar kaçağı, komorbiditeleri nedeniyle hastane yatışları ve drenaj süreleri uzayan hastalar çalışma dışı bırakıldı. Operasyonlar deneyimli tek bir cerrah tarafından gerçekleştirildi. P.L.E.A.T. tekniğinde, anastamoz bittikten sonra, mesane, perivezikal yağlı dokudan batın ön duvarına yelpaze şeklinde 2.0 v-loc sütur ile asılarak, mesane sağ ve sol yanında iki lateral açıklık bırakıldı. Bu açıklıkların, lenfatik sıvının pelvisten uzağa ve karın içine drene olmasına izin vererek transperitoneal emilimini artırması hedeflenmişti. Bütün hastalarda 7 mm yassı silikon dren anastamoz hattı komşuluğuna yerleştirildi ve drenler serbest akımda tutuldu. Postoperatif takiplerinde 24 saatlik batın dreni miktarı 100'ün altına düştüğünde hastanın dreni alındı.

BULGULAR

Grup 1 de 26 hasta, Grup 2'de ise 52 hasta bulunmaktadır. Mesaneyi batın ön duvarına asmak için P.L.E.A.T. tekniği uygulanan grup 1 ve uygulanmayan grup 2 arasında yaş, PSA (prostat spesifik antijen), D'Amico risk grubu, çıkarılan lenf nodu sayısına göre gruplar arasında anlamlı bir farklılık yoktu. Postoperatif veriler değerlendirildiğinde grup 1' de toplam dren miktarı, dren alınma günü ve yatış süresi istatistiksel olarak anlamlı derecede daha kısaydı (Tablo 1). Postoperatif ilk 3 ay içerisinde lenfosel gelişen hasta sayıları ise sırasıyla, 1 (%3,8) ve 5 (%9,6)'di (p=0,657). Lenfosel gelişen toplam 6 hastanın 2 tanesi (%50) ateş sebebiyle postoperatif 1. Ay içerisinde kliniğimize başvurdu. Ultrasonografi kılavuzluğunda drenaj kateteri takıldı ve yatışı boyunca antibiyoterapi tedavisi aldı. 4 tanesi ise karında hassasiyeti nedeniyle kliniğimize başvurdu, profilaktik antibiyoterapi başlanarak ayaktan takip edildi.

TARTIŞMA VE SONUÇ

Mesane askı tekniği, transperitoneal robotik PLND sonrası semptomatik lenfosel riskini azaltmak, yatış ve dren alınma süresini kısaltmak için hızlı, uygulaması kolay ve güvenli bir yöntemdir.

Anahtar Kelimeler : robotik cerrahi, lenfosel, komplikasyon, lenf nodu diseksiyonu

Kaynakça :

1-Dal Moro F, Zattoni F. P.L.E.A.T.-Preventing Lymphocele Ensuring Absorption Transperitoneally: A Robotic Technique. Urology. 2017;110:244-247. doi:10.1016/j.urology.2017.05.031

Resimler :

Resim Açıklaması: Şekil 1: Mesanenin, perivezikal yağlı dokudan batın ön duvarına yelpaze şeklinde 2.0 v-loc sütur ile asılarak, sağ ve sol tarafında 2 lateral açıklık bırakılması.

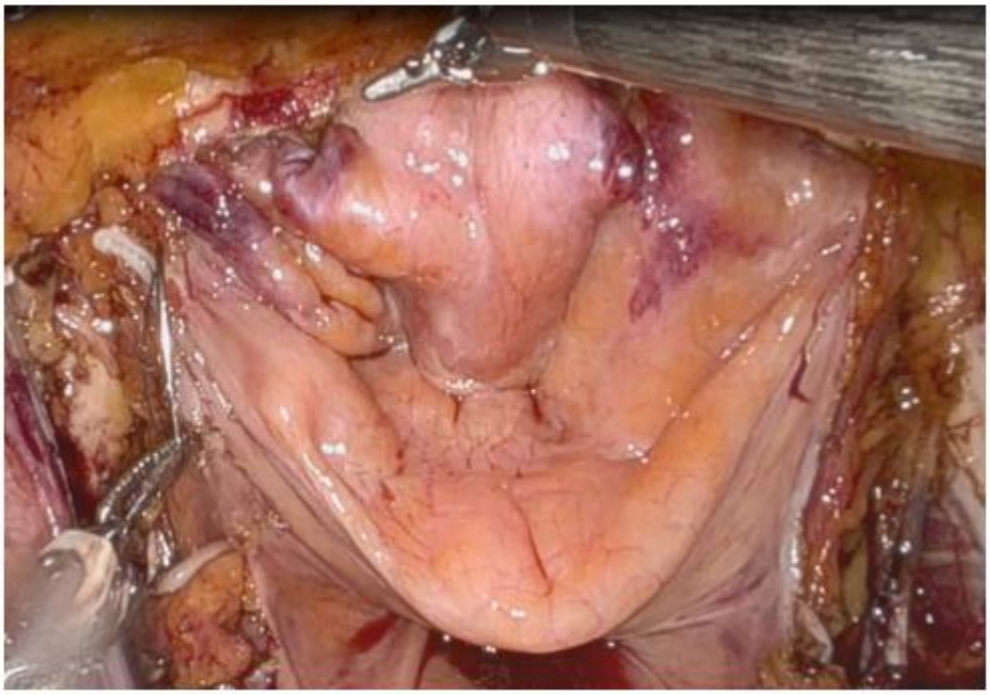

Sekil 1: Mesanenin, perivezikal yağlı dokudan batın ön duvarına yelpaze şeklinde 2.0 v-loc sütur ile asılarak, sağ ve sol tarafında 2 lateral açıklık bırakılması.

Resim Açıklaması: Table 1. Hasta Karakteristiği ve Table 2. Postoperatif Takip Verileri

Table 1. Hasta Karakteristiği

	Gruplar		
	Grup 1 (n=26)	**Grup 2 (n=52)**	**p value**
Yaş, (yıl)	67 (61-73)	65 (58-72)	0,349֍
PSA, (ng/ml)	9 (6-18)	9,5 (6,5-41,8)	0,294♠
D'Amico risk grup sınıflaması, (%)			0,211♦
Düşük	3 (11,5)	1 (1,9)	
Orta	5 (19,2)	14 (26,9)	
Yüksek	17 (65,4)	37 (71,1)	
Çıkarılan lenf nodu sayısı, medyan (min.-max.)	15 (8-19)	13 (8-21)	0,681֍
Pozitif lenf nodu yüzdesi, medyan (min.-max.)	0 (0-50)	0 (0-9,5)	0,883♠
Postoperatif patolojik evre (%)			0,118♦
pT0	1 (3,8)	0 (0)	
pT2	13 (50)	39 (75)	
pT3/4	19 (73)	13 (25)	
Takip süresi, medyan (IQR)	11 (7,5-16)	50 (29-63)	**<0,001♠**

Not: Veriler uygun olduğunda medyan (çeyrekler arası aralık) veya sayı (yüzde) olarak ifade edilmiştir. Kısaltmalar: PSA, Prostat spesifik antijen

֍Independent Samples T Test

♠ Mann Whitney-U

♦Fischer's Exact Test

Table 2. Postoperatif Takip Verileri

	Gruplar		
	Grup 1 (n=26)	**Grup 2 (n=52)**	**p value**
Toplam dren miktarı, (ml)	200 (100-500)	525 (270-1160)	**<0,05♠**
Dren alınma süresi, (gün)	3 (3-4)	4 (3-5)	**<0,05♠**
Yatış süresi, (gün)	3 (2-4)	5 (4-6)	**<0,05♠**
Flatus süresi, (gün)	2 (1-2)	2 (1-3)	**0,143♠**
Lenfosel varlığı, (%)	1 (3,8)	5 (9,6)	**0,657♦**

♠ Mann Whitney-U

♦Fischer's Exact Test

SS-065
Sunum Alanı: Salon B
Sunum Başlangıç Tarihi: 2023-11-10 18:35:00
Sunum Bitiş Tarihi: 2023-11-10 18:40:00

HETEROJEN PROSTAT SBRT'DE DOMİNANT LEZYONLARA İNSİDENTAL YÜKSEK DOZLAR: DOZ ESKALASYONU YENİDEN GÖZDEN GEÇİRİLMELİ Mİ?

Menekşe Turna[1], Hale Basak Caglar[1]
[1]Anadolu Sağlık Merkezi Affiliated With Johns Hopkins

Bu bildiri kongre esnasında sunulmadı.

SS-066
Sunum Alanı: Salon B
Sunum Başlangıç Tarihi: 2023-11-10 18:40:00
Sunum Bitiş Tarihi: 2023-11-10 18:45:00

ÖĞRENME EĞRİSİNDE RETZİUS KORUYUCU VE KONVANSİYONEL ROBOTİK YARDIMLI RADİKAL PROSTATEKTOMİNİN OPERASYON SÜRESİ SONUÇLARI

Ali Kaan Yıldız[1], Yusuf Gökkurt[1], Mete Küçükaslan[2]
[1]Ankara Bilkent Şehir Hastanesi
[2]Iğdır Dr. Nevruz Erez Devlet Hastanesi

Giriş: Çalışmanın amacı, Retzius Koruyucu Robot Yardımlı Radikal Prostatektomi (RK-RYRP) ile opere edilen ilk 24 hastanın erken öğrenme eğrisinde perioperatif verilerini değerlendirmek ve RK-RYRP'nin konvansiyonel RYRP ile sonuçlarını karşılaştırmaktır.

Materyal-Metod: Eylül 2022 – Ağustos 2023 tarihleri arasında RK-RYRP ve konvansiyonel RYRP operasyonu yapılan hastalar retrospektif olarak çalışmaya dahil edildi. Toplam 48 hasta 24'er olarak RK-RYRP ve konvansiyonel RYRP grubuna alındı. Temel parametreler yaş, PSA, vücut kitle endeksi (VKİ), prostat hacmi, postoperatif Gleason skoruydu. Pelvik lenf nodu diseksiyonu yapılan hastalar çalışmaya dahil edilmedi. Önce RK-RYRP grubu ilk 12 (grup 1) ve sonraki 12 hasta (grup 2) olacak şekilde ayrılarak karşılaştırıldı. Sonrasında RK-RYRP grubu ve konvansiyonel RYRP grubu karşılaştırılarak değerlendirildi. Vakalar aynı iki cerrah tarafından uygulanmış olup operasyon süresi konsol süresi olarak kabul edilmiştir.

Bulgular: RK-RYRP'nin ilk 12 ve sonraki 12 vakası karşılaştırıldığında gruplar arasında yaş, PSA, VKİ, prostat hacmi ve Gleason skorlarında anlamlı fark saptanmadı (p>0.05). Operasyon süresi ilk 12 vakada (grup 1) ortalama 223±37 dk., sonraki 12 vakada (grup 2) 185±33 dk. olarak bulunmuş ve gruplar arasında anlamlı fark saptanmıştır (p=0.01) (Tablo 1.). RK-RYRP ve konvansiyonel RYRP karşılaştırıldığında ise yaş, PSA, VKİ, prostat hacmi ve Gleason skorlarında anlamlı fark bulunmadı (p>0.05). RK-RYRP grubunda ortalama operasyon süresi 204±41 dk. konvansiyonel RYRP grubunda ise 193±37 hesaplandı ve gruplar arasında anlamlı fark gözlenmedi (p>0.05) (Tablo 2.).

Sonuç: RK-RYRP'nin erken öğrenme eğrisi aşamasında operasyon süreleri uzundur ancak öğrenme eğrisi aşamasında RK-RYRP operasyon süresi konvansiyonel RYRP'den uzun olmasına rağmen anlamlı fark yoktur.

Anahtar Kelimeler : retzius koruyucu, radikal prostatektomi, prostat kanseri

Tables :

Robot yardımlı laparoskopik radikal prostatektomi hastalarında ameliyat süresi, yaş, PSA ve prostat hacmi

	Konvansiyonel RYLRP	RK-RYLRP	İstatiksel Analiz
Ameliyat Süresi	193,4±37,3	204,3±41,3	p=0,34 t=0,96
Yaş	64,2±8,1	65,1±6,7	p=0,62 t=0,42
PSA	7,2±3,2	7,2±2,9	p=0,88
Prostat Hacmi	54,5±25,9	47,8±22,3	p=0,34
	RK-RYLRP (ilk 12 vaka)	RK-LYR(son 12 vaka)	İstatiksel Analiz
Ameliyat Süresi	223±37,7	185,6±33,6	p=0,01 t=2,56
Yaş	66,2±5,9	64±7,5	p=0,44 t=0,78
PSA	6,7±3,1	7,7±2,6	P=0,24
Prostat Hacmi	49,4±25,8	46,2±19,2	p=0,93

	Gleason 3+3	Gleason 3+4	Gleason 4+4	İstatiksel Analiz
Konvansiyonel RYLRP	8	11	5	p=0,47
RK-RYLRP	12	9	3	p=0,47
RK-RYLRP (ilk 12 vaka)	5	4	3	p=0,17
RK-RYLRP (son 12 vaka)	7	5	0	p=0,17

SS-067
Sunum Alanı: Salon B
Sunum Başlangıç Tarihi: 2023-11-10 18:45:00
Sunum Bitiş Tarihi: 2023-11-10 18:50:00

LAPAROSKOPİK RADİKAL PROSTATEKTOMİ SONRASI CERRAHİ SINIR POZİTİFLİĞİNİ ETKİLEYEN FAKTÖRLER

Cemil Aydın[1], Muhammet İhsan Öztürk[1], Musa Ekici[1], Mücahit Doğan[1], Mehmet Murat Baykam[1]
[1]Hitit Üniversitesi Tıp Fakültesi Üroloji A.d

Giriş ve Amaç

Prostat kanseri (PCa) erkeklerde saptanan en sık 2. kanserdir. Çalışmamızda laparoskopik radikal prostatektomi (LRP) yapılan hastalarda ameliyat sonrasında cerrahi sınır pozitifliğini etkileyen faktörlerin belirlenmesi amaçlanmıştır.

Materyal ve Metod

Eylül 2021- Eylül 2023 tarihleri arasında prostat kanseri nedeniyle laparoskopik radikal prostatektomi ameliyatı yapılan 21 hastanın verileri retrospektif olarak incelendi. Hastaların preoperatif ve intraoperatif/perioperatif klinik, cerrahi ve tümör patolojisi özelliklerinin cerrahi sınır pozitifliği üzerine olan etkisi değerlendirildi. Transrektal prostat biyopsisi patolojisindeki Gleason evrelendirme sistemine göre hastaların tümörleri ISUP derecesine göre gruplandırıldı ve ISUP 1-2-3 hastalar düşük-orta dereceli, ISUP 4-5 hastalar yüksek dereceli olarak sınıflandırıldı.

Bulgular

Çalışmaya alınan 21 hastadan birisi rektal adezyona bağlı yapışıklıklar nedeniyle diseksiyon zorluğu olduğu için açığa geçildi ve çalışma dışı bırakıldı. Hastalarımızın yaş ortalaması: 68,3 (49-78), ortalama PSA değeri: 8,4 (3,6-17,6), Gleason/ISUP ortalaması: ISUP-2. (%85 ISUP-1), ortalama prostat hacmi: 57,3 (20-155) idi. Ortalama operasyon süresi 260.9±21.0 dakikaydı (dağılım 130- 285 dakika), ortalama veziko-üretral anastomoz süresi 35,4±9,2 dakika idi. Serimizde 2 hastaya iki taraflı pelvik lenfadenektomi, 1 hastaya da mesane taşı nedeniyle eş zamanlı sistolitotomi uygulandı. Ortalama kan kaybı 320±110 mL (dağılım 100-550 mL) idi. Postop ortalama yatış süresi: 6,6 gün (3-20), postop ortalama sonda alınma süresi: 9,1 gün (7-25) idi, 9 hastaya kan transfüzyonu (Clavien 2) yapıldı, 1 hastaya nefrostomi (komplet çift toplayıcı sistem nedeniyle uzamış drenaj nedeniyle) takıldı (Clavien 3a). Cerrahi sınır pozitifliği %16, postop takiplerinde patoloji sonucuna göre cerrahi sınırı pozitif olan (perinöral invazyonu olan) 3 hastamıza ve cerrahi sınırı negatif olup ISUP Grade-5 olan 1 hastamıza adjuvan RT uygulandı. Hiçbir hastanın takibinde biyokimyasal nüks saptanmamıştır. Tanı anındaki PSA düzeyi, preoperatif ISUP grubu, klinik evre, patolojik evre, D'Amico Risk Grubu, prostat biyopsisindeki pozitif kor sayısı ve pozitif kor oranı cerrahi sınır pozitifliği ile ilişkili olarak bulunmuştur. Takipte 2 hastada üretral darlık tanısı ile internal üretrotomi yapılmış olup Qmax ortalamaları 14 olarak takiplerine devam edilmektedir. Postop dönemde erektil disfonksiyon gözlenme oranı: %91 idi. Preop dönemde erektil disfonksiyonu olan hasta grubunu dahil etmediğimizde: %83 olduğu gözlenmiştir. Kontinans değerlendirmemizde postop 1-3-9. aylarda kontinan olan ve olmayan hastalarımızı ele aldık. 24 saatlik sürede idrar kaçırmayan hastaları kontinan olarak değerlendirdik. Postop 1.ayda kontinans oranımız %21 iken, Preop inkontinansı olan 2 hasta dahil edilmediğinde postop 9. aydaki kontinan hasta oranının: %90 olduğu gözlendi.

Sonuç

Laparoskopik radikal prostatektomi lokalize prostat kanseri tedavisinde etkin ve güvenilir bir yöntemdir, açık radikal prostatektomide olduğu gibi LRP'de de pozitif cerrahi sınırlar ve biyokimyasal rekürrens önemli bir konudur, LRP uygulanması zor, öğrenme eğrisi uzun bir cerrahi prosedürdür. Öğrenme eğrisinin başındaki kliniklerde hasta seçimi açısından daha seçici olunması gerekmektedir. Laparoskopik radikal prostatektomi sonrasında patolojik evresi T3 olan ve D'Amico risk sınıflamasına göre daha yüksek riskli grupta yer alan hastaların cerrahi sınır pozitifliği riski anlamlı düzeyde yüksektir. Deneyimin artması ile ameliyat süreleri ve istenmeyen yan etki oranları azalarak daha geniş bir hasta grubuna cerrahi uygulanabilir. Sonuçlarımız literatürle uyumlu olup, cerrahi tecrübe arttıkça daha iyi onkolojik ve fonksiyonel sonuçlar alınacaktır.

Anahtar Kelimeler: Prostat kanseri, Laparoskopik radikal prostatektomi, Cerrahi sınır

Anahtar Kelimeler : Prostate cancer, prostatectomy, laparoscopy

Kaynakça :

Islamoglu E, Karamik K, Ozsoy C, Tokgoz H, Ates M, Savas M. The Learning Curve Does Not Affect Positive Surgical Margin Status in Robot-Assisted Laparoscopic Prostatectomy. Urol J. 2018 Nov 17;15(6):333-338. doi: 10.22037/uj.v0i0.4426. PMID: 30345493.

SS-068
Sunum Alanı: Salon B
Sunum Başlangıç Tarihi: 2023-11-10 18:50:00
Sunum Bitiş Tarihi: 2023-11-10 18:55:00

LAPAROSKOPİK RADİKAL PROSTATEKTOMİDE UZMANLIK ÖNCESİ VE SONRASI EĞİTİM SONUÇLARI NASIL ETKİLİYOR?

Murat Gülşen[1], Cemil Aydın[2], Ender Özden[1]
[1]Ondokuz Mayıs Üniversitesi, Tıp Fakültesi, Üroloji Anabilim Dalı, Samsun, Türkiye
[2]Hitit Üniversitesi, Tıp Fakültesi, Üroloji Anabilim Dalı, Çorum, Türkiye

Amaç: Laparoskopik radikal prostatektomi (LRP) öğrenme eğrisi uzun olan zorlayıcı bir cerrahi olmakla birlikte cerrahi tecrübenin başında uzun operasyon süreleri ve potansiyel komplikasyonları nedeniyle kaçınılabilen bir yaklaşımdır. Bu çalışmada, laparoskopi eğitimini gözlemci olarak tamamlayan mentor, asistanlık eğitimi sırasında tamamlayan 1.jenerasyon cerrah ve aynı klinikte 3 ay süre ile gözlemci olarak tamamlayan 3 cerrahın LRP tecrübesinin başındaki cerrahi sonuçlarının karşılaştırılması amaçlandı.

Metot: Mentorun Ağustos 2009 tarihinde, birinci jenerasyon cerrahın (asistan) ve gözlemci cerrahın Ekim 2021 tarihinde başladığı LRP deneyimlerindeki ilk hastalar değerlendirmeye alındı. Çalışmada hasta demografik verileri, preoperatif PSA değerleri ve patoloji sonuçları (ISUP) ile D'Amico risk sınıflaması, operatif ve postoperatif veriler, postoperatif komplikasyonlar, sonda çekilme süresi, patolojik veriler ve kontinans oranları değerlendirmeye alındı.

LRP tüm olgularda her üç cerrah tarafından Hasson yöntemi ile ekstraperitoneal giriş ve 5 port ile desendan teknik ile gerçekleştirildi. Anostomoz Van-Velthoven tekniği ile gerçekleştirildi.

Bulgular: Hastaların demografik ve preoperatif verileri ile peroperatif ve patoloji sonuçları tablo 1'de verilmiştir. Preoperatif veriler incelendiğinde "asistan" cerrahın daha yüksek ISUP dereceli hastayı opere ettiği görüldü. Mentorun daha fazla sinir koruyucu cerrahi yaptığı izlenirken, "asistan" cerrahın operasyon ve anastomoz süresinin daha kısa ve tahmini kan kaybının "asistan" ve gözlemci cerrah grubunda daha az olduğu görülse de gözlemci cerrah grubunda eritrosit replasmanının daha fazla olduğu izlendi. Postoperatif verilerde yatış süresi mentor grubunda daha fazla iken, sonda çekilme süresinin gözlemci grubunda daha fazla olduğu görüldü. Cerrahi sınır pozitiflik ve erken dönem kontinans oranları benzer izlendi.

Sonuç: Asistanlık sürecindeki laparoskopi eğitiminin, LRP'nin benzer fonksiyonel ve onkolojik sonuçlarla daha yüksek riskli hastalarda daha kısa operasyon ve anastomoz süreleri ile gerçekleştirilmesine katkı sağladığını söyleyebiliriz.

Anahtar Kelimeler : Laparoskopik Radikal Prostatektomi

Resimler :

Resim Açıklaması: Tablo 1. Hastaların demografik, peroperatif ve takip verilerinin karşılaştırılması

Tablo 1. Hastaların demografik, peroperatif ve takip verilerinin karşılaştırılması

	Mentor	Asistan	Gözlemci	p
Sayı (n)	30	30	21	
Yaş (yıl) (median - IQR)	64 (59 - 71)	66 (63 - 68)	70 (64 - 72)	0,178
Vücut Kitle Endeksi (kg/m2) (median - IQR)	26,95 (25,4 - 31)	27,77 (25,82 - 31,1)	28,2 (25,86 - 29,76)	0,934
Prebiyopsi PSA	8,6 (6,5 - 11,7)	7,63 (6,3 - 11,6)	7,7 (5,4 - 9,4)	0,606
Preop ISUP derecesi (n) (%)				**0,016**
ISUP 1	*13 (43,3)*	*7 (23,3)*	***13 (61,9)***	
ISUP 2	*14 (46,7)*	*11 (36,7)*	*3 (14,3)*	
ISUP 3	*1 (3,3)*	*5 (16,7)*	*1 (4,8)*	
ISUP 4	*0 (0)*	*5 (16,7)*	*4 (19)*	
ISUP 5	*2 (6,7)*	*2 (6,7)*	*0 (0)*	
D'Amico Risk Sınıflaması (n) (%)				0,062
Düşük	*10 (33,3)*	*6 (20)*	*10 (47,6)*	
Orta	*16 (53,3)*	*12 (40)*	*6 (28,6)*	
Yüksek	*4 (13,3)*	*12 (40)*	*5 (23,8)*	
Prostat Volümü (ml) (median - IQR)	30 (25 - 50)	46 (30 - 69)	50 (30 - 60)	0,121
Sinir korunumu (n) (%)				**0,000**
Unilateral korundu	*11 (36,7)*	*1 (3,3)*	*1 (4,8)*	
Bilateral korundu	*8 (26,7)*	*4 (13,3)*	*3 (14,3)*	
Korunmadi	*11 (36,7)*	***25 (83,3)***	***17 (81)***	
Lenf Nodu Diseksiyonu (n) (%)	***19 (63,3)***	***18 (60)***	*5 (23,8)*	**0,011**
İnsüflasyon Süresi (dk) (median - IQR)	213 (190 - 242)	**175 (150 - 192)**	210 (188 - 238)	**0,000**
Anastomoz Süresi (dk) (median - IQR)	39 (28 - 45)	**25 (21 - 28)**	44 (41 - 53)	**0,000**
Tahmini Kan Kaybı (ml) (median - IQR)	**450 (270 - 700)**	300 (250 - 400)	325 (200 - 435)	**0,039**
Hemoglobin Değişimi (median - IQR)	3,1 (2 - 4,4)	2,9 (2,4 - 3,6)	2,4 (1,8 - 3,3)	0,116
Postoperatif komplikasyon (n) (%)	*7 (23,3)*	*5 (16,7)*	*9 (42,9)*	0,101
Eritrosit Süspansiyon Replasmanı (n) (%)	*3 (10)*	*1 (3,33)*	***7 (33,3)***	**0,020**
Üriner ekstravazasyon (n) (%)	*4 (13,3)*	*1 (3,3)*	*1 (4,8)*	0,290
Yatış süresi (gün) (median - IQR)	4 (3 - 6)	3 (2 - 4)	3 (3 - 6)	**0,003**
Sonda Çekilme Süresi (gün) (median - IQR)	7 (7 - 10)	7 (7 - 7)	**7 (7 - 15)**	**0,038**
Postop ISUP derecesi (n) (%)				**0,003**
ISUP 1	*8 (26,7)*	*0 (0)*	*10 (47,6)*	
ISUP 2	*13 (43,3)*	***20 (66,7)***	*5 (23,8)*	
ISUP 3	*5 (16,7)*	*8 (26,7)*	*2 (9,5)*	
ISUP 4	*0 (0)*	*0 (0)*	*1 (4,8)*	
ISUP 5	*4 (13,3)*	*2 (6,7)*	*3 (14,3)*	
Postoperatif pT evresi (n) (%)				0,650
pT2	*16 (53,3)*	*20 (66,7)*	*14 (66,7)*	
pT3a	*11 (36,7)*	*7 (23,3)*	*4 (19)*	
pT3b	*3 (10)*	*3 (10)*	*3 (14,3)*	
Cerrahi Sınır Pozitifliği (n) (%)	*5 (16,7)*	*6 (20)*	*5 (23,8)*	0,819
3.ay Kontinans oranı (n) (%)	*24 (80)*	*24 (80)*	*16 (76,2)*	0,934

SS-069
Sunum Alanı: Salon B
Sunum Başlangıç Tarihi: 2023-11-10 18:55:00
Sunum Bitiş Tarihi: 2023-11-10 19:00:00

LOKAL İLERİ PROSTAT KANSERİNDE RADİKAL PROSTATEKTOMİ SONRASI BİYOKİMYASAL REKÜRRENSİ ÖNGÖREN FAKTÖRLER

Serdar Çelik[1], Anıl Eker[1], Mahmut Çınar[1], Halil Dağaşan[1], Murathan Muratoğlu[1], Alican Kök[1], Taha Çetin[1], İbrahim Halil Bozkurt[1], Bülent Günlüsoy[1], Tansu Değirmenci[1]
[1]Sağlık Bilimleri Üniversitesi, İzmir Tıp Fakültesi, Bozyaka Sağlık Uygulama Ve Araştırma Merkezi, Üroloji Anabilim Dalı

Giriş: Bu çalışmadaki amacımız multimodal tedavinin ilk basamağı olarak kliniğimizde radikal prostatektomi (PR) uygulanan ve lokal ileri prostat kanseri saptanan hastaların takiplerinde gelişen biyokimyasal rekürrensi (BR) öngören faktörleri araştırmaktır.

Metod: 2009-2023 tarihleri arasında kliniğimizde radikal prostatektomi uygulanan ve lokal ileri prostat kanseri saptanan hastalar retrospektif değerlendirildi. Patolojik ve klinik verileri eksik olan hastalar dışlanarak verileri tam olan hastalar çalışmaya dahil edildi. Hastaların demografik verileri, PSA verileri, prostat biyopsisi ve radikal prostatektomi patolojik verileri ile takip verileri incelendi. Hastalar RP sonrası 1. ay PSA incelemesinde persistan PSA saptanan hastalar dışlandıktan sonra hasta takibinde BR gözlenen ve gözlenmeyen hastalar diye iki gruba ayrıldı. Mevcut veriler iki grup arasında karşılaştırılarak değerlendirildi.

Bulgular: İncelenen 191 hastadan persistan PSA saptanan 43 hasta dışlandıktan sonra BR verileri tam olan 139 hasta çalışmaya dahil edildi. Hastaların oratalama yaşı 66,7 yıl, ortalama PSA değeri 15 ng/ml idi. Ortalama takip süresi 36,3±20,5 ay olan hastaların postoperatif takiplerinde 31 hastada BR gözlendi. BR'e kadar geçen süre ortalama 22,4±14,8 aydı. BR gözlenen ve gözlenmeyen 108 hastanın karşılaştırmalı sonuçları Tablo 1'de verilmiştir. Preoperatif verilerden sadece biyopsi GG BR saptanan hasta grubunda daha yüksek saptandı. Postoperatif veriler ise iki grup arasında benzerdi. Fakat lenf nodu diseksiyonu ve adjuvan tedavi oranları BR saptanan grupta daha yükseti. BR'i öngören tek faktör olan biyopsi GG'un biyokimyasal rekürrensiz sağkalıma olan etkisine bakıldığında, biyopside GG 3-5 olan hastalar GG 1-2 olan hastalara göre daha düşük sağkalıma sahipti (95,5±4,6 ay vs 51±3,8 ay; p=0,007) (Şekil 1).

Sonuç: Sonuç olarak çalışmamızda değerlendirdiğimiz tüm faktörlerden sadece biyopsi GG'un biyokimyasal rekürrensi öngördüğünü, özellikle biyopside GG 3-5 saptanan hastalarda rekürrensiz sağkalımın daha düşük olduğunu gözlemledik. Lokal ileri prostat kanseri hastalarında ilk basamakta RP'ın uygulandığı multimodal tedavi yaklaşımı önemli bir alternatif olsa da biyopsideki GG 3-5 varlığı hem BR'i öngörmede hem de hasta seçiminde kullanılabilir.

Anahtar Kelimeler : Prostat Kanseri, Lokal İleri Prostat Kanseri, Radikal Prostatektomi, Biyokimyasal Rekürrens

Resimler :

Resim Açıklaması: Şekil 1

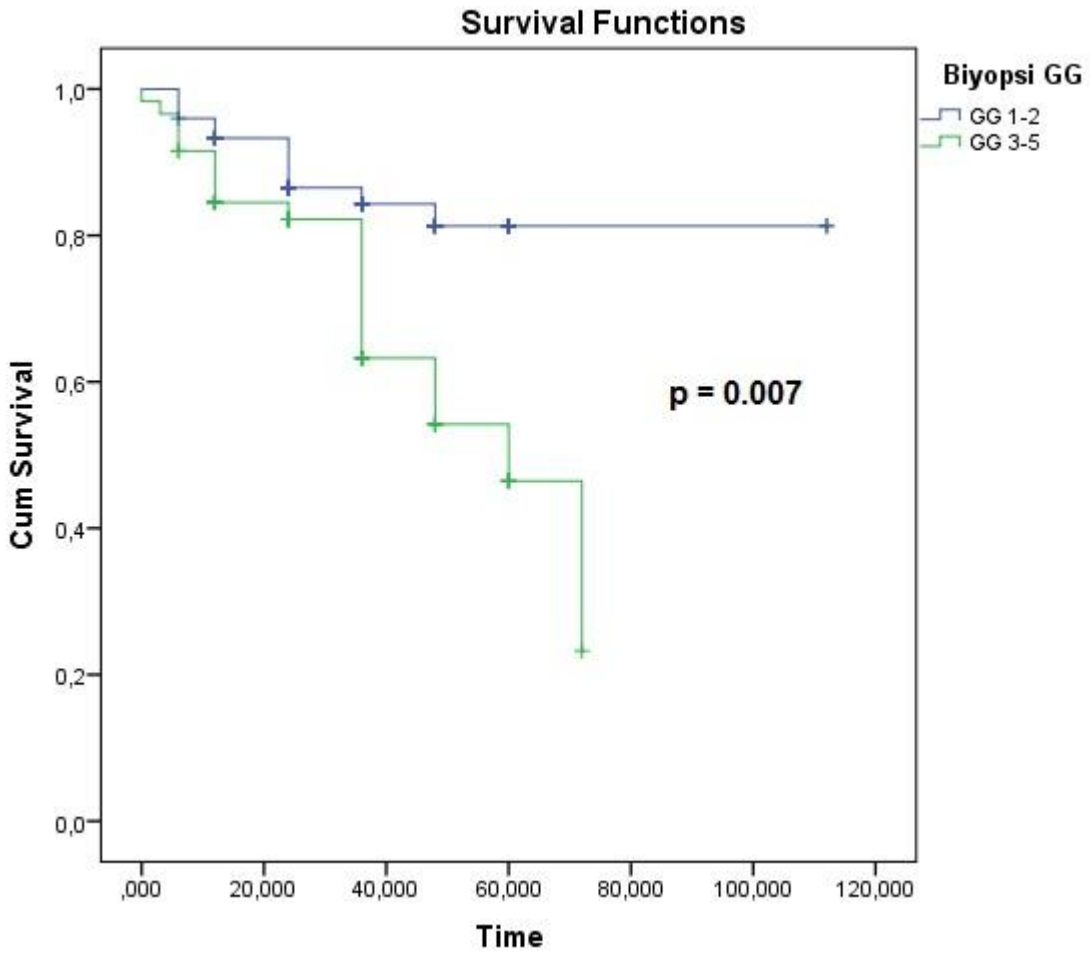

Resim Açıklaması: Tablo 1

Tablo 1. Klinikopatolojik verileri postoperatif BR saptanan ve saptanmayan hasta gruplarındaki karşılaştırmalı sonuçları

		BR saptanmayan (n=108)	BR saptanan (n=31)	p
Yaş (yıl)		66,3±5,9	68,2±6,7	0,454
PSA (ng/ml)		14,8±15,9	15,7±14,6	0,101
Klinik evre, n (%) (n=108)	T1C-T2A	57 (67,1)	16 (69,6)	0,688
	T2B	13 (15,3)	2 (8,7)	
	≥T2C	15 (17,6)	5 (21,7)	
Biyopsi GG, n (%) (n=134)	1	35 (34)	5 (16,1)	**0,022**
	2	29 (28,2)	6 (19,4)	
	3	12 (11,7)	11 (35,5)	
	4	20 (19,4)	6 (19,4)	
	5	7 (6,8)	3 (9,7)	
PCa pozitif odak sayısı (n=113)		5±3,7	5,5±3,9	0,542
PCa pozitif odak yüzdesi (n=103)		58,8±30,6	63,4±32,1	0,494
RP GG, n (%)	1	9 (8,3)	1 (3,2)	0,263
	2	30 (27,8)	5 (16,1)	
	3	32 (29,6)	8 (25,8)	
	4	19 (17,6)	10 (32,2)	
	5	18 (16,7)	7 (22,7)	
pT evresi, n (%) (n=138)	T3A	65 (60,7)	18 (58,1)	0,691
	T3B	40 (37,4)	13 (41,9)	
	T4	2 (1,9)	0 (0)	
Tümör hacmi (cc)		10±8,8	14,1±16,4	0,498
Tümör dansitesi (% cc)		22,4±17,5	24,9±21,2	0,774
Cerrahi sınır pozitifliği, n (%)		72 (66,7)	25 (80,6)	0,135
Lenf nodu disseksiyonu, n (%)		81 (75)	29 (93,5)	**0,017**
Lenf nodu metastaz pozitifliği, n (%)		17 (15,7)	7 (22,6)	0,262
Ortalama pozitif LN sayısı (n=129)		0,48±0,92	0,69±1,35	0,764
Adjuvan tedavi, n (%)		39 (36,1)	31 (100)	**<0,001**
Adjuvan tedavi, n (%) (n=70)	RT	4 (10,3)	12 (38,7)	**0,012**
	RT+ LHRH	30 (76,9)	18 (58,1)	
	LHRH	5 (12,8)	1 (3,2)	

SS-070
Sunum Alanı: Salon B
Sunum Başlangıç Tarihi: 2023-11-10 19:00:00
Sunum Bitiş Tarihi: 2023-11-10 19:05:00

LAPAROSKOPİK RADİKAL PROSTATEKTOMİ İLK SONUÇLARIMIZ

Cemil Aydın[1], Mücahit Doğan[1], Musa Ekici[1], Muhammet İhsan Öztürk[1], Mehmet Murat Baykam[1]
[1]Hitit Üniversitesi Tıp Fakültesi Üroloji A.d

Giriş ve Amaç

Prostat kanseri (PCa) erkeklerde saptanan en sık 2. kanserdir. Radikal prostatektomi organa sınırlı prostat kanserinin etkili tedavisi olarak kabul edilmektedir. Laparoskopik radikal prostatektomi (LRP) komplikasyonlar, onkolojik ve fonksiyonel sonuçlar dikkate alındığında kabul edilebilir görünmektedir ve sonuçlar açık cerrahi ile benzerdir.

Materyal ve Metod

Eylül 2021- Eylül 2023 tarihleri arasında prostat kanseri nedeniyle laparoskopik radikal prostatektomi ameliyatı yapılan 21 hastanın verileri retrospektif olarak incelendi. Hastaların demografik verileri, perioperatif ve postoperatif sonuçları değerlendirildi.

Bulgular

Çalışmaya alınan 21 hastadan birisi rektal adezyona bağlı yapışıklıklar nedeniyle diseksiyon zorluğu olduğu için açığa geçildi ve çalışma dışı bırakıldı. Hastalarımızın yaş ortalaması: 68,3 (49-78), ortalama PSA değeri: 8,4 (3,6-17,6), Gleason/ISUP ortalaması: ISUP-2. (%85 ISUP-1), ortalama prostat hacmi: 57,3 (20-155) idi. Ortalama operasyon süresi 260.9±21.0 dakikaydı (dağılım 130- 285 dakika), ortalama veziko-üretral anastomoz süresi 35,4±9,2 dakika idi. Serimizde 2 hastaya iki taraflı pelvik lenfadenektomi, 1 hastaya da mesane taşı nedeniyle eş zamanlı sistolitotomi uygulandı. Ortalama kan kaybı 320±110 mL (dağılım 100-550 mL) idi. Postop ortalama yatış süresi: 6,6 gün (3-20), postop ortalama sonda alınma süresi: 9,1 gün (7-25) idi, 9 hastaya kan transfüzyonu (Clavien 2) yapıldı, 1 hastaya nefrostomi (komplet çift toplayıcı sistem nedeniyle uzamış drenaj nedeniyle) takıldı (Clavien 3a). Cerrahi sınır negatifliği %84, postop takiplerinde patoloji sonucuna göre cerrahi sınırı pozitif olan (perinöral invazyonu olan) 3 hastamıza ve cerrahi sınırı negatif olup ISUP Grade-5 olan 1 hastamıza adjuvan RT uygulandı. Hiçbir hastanın takibinde biyokimyasal nüks saptanmamıştır. Takipte 2 hastada üretral darlık tanısı ile internal üretrotomi yapılmış olup Qmax ortalamaları 14 olarak takiplerine devam edilmektedir. Postop dönemde erektil disfonksiyon gözlenme oranı: %91. Preop dönemde erektil disfonksiyonu olan hasta grubunu dahil etmediğimizde: %83 olduğu gözlenmiştir. Kontinans değerlendirmemizde postop 1-3-9. aylarda kontinan olan ve olmayan hastalarımızı ele aldık. 24 saatlik sürede idrar kaçırmayan hastaları kontinan olarak değerlendirdik. Postop 1.ayda kontinans oranımız %21 iken,

- Postop 3.ayda Kontinans %68
- Postop 9.ayda Kontinans %84 olarak belirlendi.
- Preop inkontinansı olan 2 hasta dahil edilmediğinde postop 9. aydaki kontinan hasta oranının: %90 olduğu gözlendi.

Sonuç

Laparoskopik radikal prostatektomi lokalize prostat kanseri tedavisinde etkin ve güvenilir bir yöntemdir, açık radikal prostatektomide olduğu gibi LRP'de de pozitif cerrahi sınırlar ve biyokimyasal rekürrens önemli bir konudur, LRP uygulanması zor, öğrenme eğrisi uzun bir cerrahi prosedürdür. Öğrenme eğrisinin başındaki kliniklerde hasta seçimi açısından daha seçici olunması gerekmektedir. Deneyimin artması ile ameliyat süreleri ve istenmeyen yan etki oranları azalarak daha geniş bir hasta grubuna cerrahi uygulanabilir. Sonuçlarımız literatürle uyumlu olup, cerrahi tecrübe arttıkça daha iyi onkolojik ve fonksiyonel sonuçlar alınacaktır.

Anahtar Kelimeler: Prostat kanseri, Laparoskopik radikal prostatektomi, kontinans, potens

Anahtar Kelimeler : Prostat kanseri, Laparoskopik radikal prostatektomi, kontinans, potens

Kaynakça :

Huang X, Wang L, Zheng X, Wang X. Comparison of perioperative, functional, and oncologic outcomes between standard laparoscopic and robotic-assisted radical prostatectomy: a systemic review and meta-analysis. Surg Endosc. 2017 Mar;31(3):1045-1060. doi: 10.1007/s00464-016-5125-1. Epub 2016 Jul 21. PMID: 27444830.

SS-071
Sunum Alanı: Salon B
Sunum Başlangıç Tarihi: 2023-11-10 19:05:00
Sunum Bitiş Tarihi: 2023-11-10 19:10:00

RYRP ÇAĞINDA ÜRETROVEZİKAL ANASTOMOZ KAÇAK KONTROLÜ YAPILMASI HALA GEREKLİ Mİ? PROSPEKTİF, RANDOMİZE KONTROLLÜ ÇALIŞMA

Nejdet Karşıyakalı[1], Mahir Bülent Özgen[2], Bora Özveren[1], Cem Akbal[1], Levent Türkeri[2]
[1]Acıbadem Mehmet Ali Aydınlar Üniversitesi, Tıp Fakültesi, Altunizade Hastanesi, Üroloji Departmanı
[2]Acıbadem Mehmet Ali Aydınlar Üniversitesi, Altunizade Hastanesi, Üroloji Departmanı

Amaç: Bu çalışma, prostat kanseri tanısıyla robot yardımlı radikal prostatektomi (RYRP) operasyonu uygulanan hastalarda intraoperatif üretrovezikal anastomoz kaçak kontrolü (ÜVAKK) yapılmasının üretrovezikal anastomoz iyileşmesi ve postoperatif sonuçları öngörmedeki etkisini değerlendirilmeyi amaçlamaktadır.

Materyal ve Metod: Ekim 2020 ile Mayıs 2023 tarihleri arasında RYRP operasyonu uygulanan 100 hasta prospektif olarak çalışmaya dahil edildi. Operasyon öncesi dönemde hastalar, ÜVAKK yapılacak (**Grup-A**) ve yapılmayacak (**Grup-B**) şeklinde bilgisayar programı yardımıyla 1:1 randomize edildi. **Grup-A**'daki hastalar ÜVAKK sırasında kaçak izlenmeyen (**Grup-A1**) ve izlenen (**Grup-A2**) şeklinde 2 alt gruba ayrıldı. Post-operatif 8.gün tüm hastalara anastomoz iyileşmesini değerlendirmek amacıyla sistogram yapıldı. Hastaların demografik, klinik özellikleri ve postoperatif takip süreçleri ayrıntılı olarak kayıt altına alınarak gruplar ve alt gruplar istatistiksel olarak karşılaştırıldı.

Bulgular: Hastaların medyan yaşı, vücut kitle indeksi (VKİ), PSA düzeyi, prostat hacmi sırasıyla 66 (62–69), 27,45 (25,50–30,05) kg/m^2 6,97 (4,92–9,44) ng/mL, 42,39 (33,5–62,48) mL idi. Retzius-Koruyucu ve anterior yaklaşımla RYRP uygulanan hasta sayıları sırasıyla 59 (%59) ve 41 (%41) idi. Medyan operasyon ve konsol süresi sırasıyla 251 (209–285) ve 196 (161–227) dakika idi. Medyan kanama miktarı 50 (50–95) mL olarak hesap edildi.

Gruplar arasında yaş, VKİ, komorbiditeler, ASA-sınıfı, parmakla rektal muayene özellikleri, prostat hacmi ve PSA düzeyleri açısından istatistiksel olarak anlamlı fark görülmedi (p>0,05, her biri için). Operasyon yaklaşımı, süresi, intraoperatif kanama miktarı, diren çekme zamanı, hastanede yatış süresi, sistogramda ekstravazasyon izlenmesi, kateter çekilme zamanı ve postoperatif komplikasyonlar açısından gruplar arasında istatistiksel olarak anlamlı fark görülmedi (p>0,05, her biri için) (**Tablo 1**).

ÜVAKK sırasında **Grup-A** (n=50)'daki hastalardan 31 (%62)'inde kaçak görülmedi (**Grup-A1**), 19 (%38)'unda ise görüldü (**Grup-A2**). Alt gruplar arasında diren çekme zamanı, hastanede yatış süresi, sistogramda ekstravazasyon izlenmesi ve postoperatif komplikasyonlar açısından istatistiksel olarak anlamlı fark görülmedi (p>0,05, her biri için). **Grup-A2**'deki hastaların kateter çekilme zamanının **Grup-A1**'deki hastalardan istatistiksel olarak anlamlı şekilde daha uzun olduğu izlendi [13 (9–15) *vs.* 8 (8 – 14) gün, p=0,044] (**Tablo 2**).

Sonuç: RYRP operasyonu sırasında ÜVAKK yapılmasının üretrovezikal anastomoz hattı iyileşmesi ve postoperatif klinik sonuçları öngörmek bakımından anlamlı bir etkisi saptanmamıştır. Bununla birlikte ÜVAKK'de kaçak görülen hastalarda anastomoz iyileşme süresi biraz daha uzun olmaktadır.

Anahtar Kelimeler : prostat kanseri, robot-yardımlı radikal prostatektomi, sistogram, üretrovezikal anastomoz, üriner ekstravazasyon

Resimler :

Resim Açıklaması: Tablo-1

Tablo 1. Grupların peroperatif parametreler açısından karşılaştırılması

		Grup				
		Vaka (Grup A) (n=50, %50)		Kontrol (Grup B) (n=50, %50)		
		n, %	medyan (ÇAG)	n, %	medyan (ÇAG)	*p*-değeri
Operasyon Yaklaşımı	Retzius-Koruyucu	25 (50,0%)		34 (68,0%)		[a]0,067
	Standart (Anterior)	25 (50,0%)		16 (32,0%)		
Pelvik Lenf Nodu Diseksiyonu (evet)		30 (60,0%)		37 (74,0%)		[a]0,137
Vivostat Kullanımı (evet)		25 (50,0%)		26 (52,0%)		[a]0,841
Operasyon Süresi (dakika)			251 (219 – 289)		257 (205 – 285)	[b]0,732
Konsol Süresi (dakika)			196 (165 – 229)		193 (159 – 224)	[b]0,863
Ortalama İntraoperatif Kanama (mL)			50 (50 – 100)		50 (50 – 50)	[b]0,171
Preoperaif Hemoglobin (g/dL)			14,65 (13,60 – 15,30)		14,75 (13,30 – 15,50)	[b]0,558
Postoperaif Hemoglobin (g/dL)			12,70 (11,80 – 13,10)		12,70 (11,90 – 13,20)	[b]0,915
Diren Çekme Zamanı (gün)			2 (2 – 2)		2 (2 – 2)	[b]0,946
Toplam Direnaj (mL)			110,00 (60,00 – 220,00)		155,00 (60,00 – 250,00)	[b]0,521
Ortalama Günlük Direnaj (mL)			58,34 (37,50 – 110,00)		81,66 (35,00 – 120,00)	[b]0,422
Hastanede Kalış Süresi (gün)			3 (2 – 3)		3 (2 – 3)	[b]0,891
Sistogramda Üriner Ekstravazasyon (evet)		14 (28,0%)		16 (32,0%)		[a]0,663
Katater Çekme Zamanı (gün)			9 (8 – 15)		9 (8 – 14)	[b]0,624
Postoperatif Komplikasyon (Clavien-Dindo)	No	45 (90,0%)		44 (88,0%)		[c]0,320
	Clavien-Dindo-I	3 (6,0%)		1 (2,0%)		
	Clavien-Dindo-II	1 (2,0%)		4 (8,0%)		
	Clavien-Dindo-IIIA	0 (0,0%)		1 (2,0%)		
	Clavien-Dindo-IIIB	1 (2,0%)		0 (0,0%)		

[a]Chi-square test, [b]Mann-Whitney-U test, [c]Fishers's exact test
ÇAG: Çeyrekler arası genişlik

Resim Açıklaması: Tablo-2

Tablo 2. Üretrovezikal anastomoz kaçak kontrolünde idrar ekstravazasyonuna göre alt grupların postoperatif klinik parametreler açısından karşılaştırılması

		Üretrovezikal Anastomoz Kaçak Kontrolünde Ekstravazasyon				
		Hayır (Grup A1) (n=31, %62)		Evet (Grup A2) (n=19, %38)		
		medyan (ÇAG)	n, %	medyan (ÇAG)	n, %	*p*- değeri
Diren Çekme Zamanı (gün)		2 (2 – 2)		2 (2 – 2)		[a]0,649
Toplam Direnaj (mL)		120,00 (60,00 – 220,00)		90,00 (60,00 – 250,00)		[a]0,787
Ortalama Günlük Direnaj (mL)		60,00 (30,00 – 110,00)		50,00 (37,50 – 125,00)		[a]0,960
Hastanede Yatış Süresi (gün)		3 (2 – 3)		3 (2 – 3)		[a]0,422
Sistogramda Üriner Ekstravazasyon (evet)		6 (19,4%)		8 (42,1%)		[b]0,082
Katater Çekme Zamanı (gün)		8 (8 – 14)		13 (9 – 15)		[a]0,044*
Postoperatif Komplikasyon (Clavien-Dindo)	No	27 (87,1%)		18 (94,7%)		[c]1,000
	Clavien-Dindo-I	2 (6,5%)		1 (5,3%)		
	Clavien-Dindo-II	1 (3,2%)		0 (0,0%)		
	Clavien-Dindo-IIIA	0 (0,0%)		0 (0,0%)		
	Clavien-Dindo-IIIB	1 (3,2%)		0 (0,0%)		

[a]Mann-Whitney-U test, [b]Chi-square test, [c]Fishers's exact test, *p<0.05
ÇAG: Çeyrekler arası genişlik

SS-072
Sunum Alanı: Salon B
Sunum Başlangıç Tarihi: 2023-11-10 19:10:00
Sunum Bitiş Tarihi: 2023-11-10 19:15:00

RADİKAL PROSTATEKTOMİ OPERASYONUNUN KAVERNOZAL DÜZ KAS ÜZERİNE ETKİLERİNİN PENİL ELEKTROMİYOGRAFİ İLE İNCELENMESİ

Selman Unal[1], Musab Ali Kutluhan[1], Türker Soydaş[2], Halil Uzundal[3], Emrah Okulu[1], Asım Özayar[1], Önder Kayıgil[1]
[1]Ankara Yıldırım Beyazıt Üniversitesi Tıp Fakültesi, Üroloji Anabilim Dalı, Ankara, Türkiye
[2]Ankara Etlik Şehir Hastanesi, Üroloji Kliniği, Ankara, Türkiye
[3]Ankara Mamak Devlet Hastanesi, Üroloji Kliniği, Ankara, Türkiye

Radikal prostatektomi sonrası görülen en önemli komplikasyonlardan birisi erektil disfonksiyondur ve bunun başlıca sebebi prostat etrafında bulunan ve penisin ana otonomik desteğini sağlayan kavernöz sinirlerin operasyon sırasında hasarlanmasıdır. Penisin otonomik desteğini kaybetmesi sonucu gelişen oksidatif stres ve apoptozis süreçleri sonucunda kavernöz cisimlerde düz kas / kollajen oranı azalır ve bu durum ereksiyon mekanizmasında bozulmaya yol açar. Korpus kavernozum elektromiyografisi, penisin otonomik fonksiyonu ve kavernöz düz kas fonksiyonunun değerlendirilmesini sağlayan non-invaziv bir testtir (1). Bu çalışmada radikal prostatektomi operasyonunun bilateral sinir korunması, tek taraflı sinir korunması ve sinir korunmaması durumuna göre korpus kavernozum elektromiyografisinde sebep olduğu değişikliklerin değerlendirilmesi ve bu değişikliklerin erektil fonksiyonlar açısından klinik yansımasının incelenmesi amaçlanmıştır.

Çalışmaya prostat kanseri nedeni ile robotik radikal prostatektomi uygulanan 44 hasta dahil edilmiştir. Hastalar radikal prostatektomi sırasında bilateral sinir korunan (n = 21), tek taraflı sinir korunan (n = 12) ve sinir korunmayan (n = 11) hastalar olmak üzere 3 gruba ayrılmıştır. Gruplardaki tüm hastalara operasyon öncesi ve operasyon sonrası 3. ayda korpus kavernozum elektromiyografisi testi uygulanmıştır. Korpus kavernozum elektromiyografisi kaydı sırasında intrakavernozal 60 mg papaverin uygulaması ile ereksiyon tetiklenmiştir. Papaverin uygulaması öncesi ve sonrası elektromiyografi dalgalarının amplitüd değerleri kaydedilmiştir. Papaverin uygulaması sonrası elektromiyografi dalgalarındaki amplitüd değerindeki düşme yüzdesi olarak tanımlanan relaksasyon dereceleri (2) hesaplanmıştır. Hastalara ayrıca operasyon öncesi ve operasyon sonrası 3. ve 12. aylarda uluslar arası erektil işlev formu (IIEF)-5 sorgulaması yapılmıştır.

Gruplar arasında pre-operatif IIEF-5 skorları ve kavernöz düz kas elektromiyografisi değerlerinde anlamlı fark izlenmemiştir ($p > 0,05$) (Tablo 1). Post-operatif 3. ayda yapılan korpus kavernozum elektromiyografisinde; bilateral sinir korunan hastalarda kavernöz düz kas relaksasyon derecesi tek taraflı sinir korunan ve sinir korunmayan hastalara göre anlamlı düzeyde daha yüksek izlenirken (sırasıyla $p = 0,010$ ve $p = 0,032$), tek taraflı sinir korunan ve sinir korunmayan hastalar karşılaştırıldığında iki grup arasında anlamlı fark izlenmemiştir ($p > 0,05$) (Şekil 1). Bilateral sinir korunan hastaların 3. ve 12. ay IIEF-5 skorları diğer 2 gruba göre anlamlı düzeyde yüksek bulunmuştur (sırasıyla $p = 0,004$ ve $p < 0,001$) (Tablo 2). Yapılan regresyon analizinde; operasyon sonrası 3. ayda saptanan relaksasyon derecesi yüksekliğinin, sinir korunup korunmamasından bağımsız olarak operasyon sonrası IIEF-5 skorunun 12'ye eşit veya büyük olmasını predikte ettirdiği tespit edilmiştir ($p = 0,034$).

Sonuç olarak, radikal prostatektomi sonrası erken dönemde yapılan korpus kavernozum elektromiyografisi, hastaların uzun dönem erektil fonksiyonları için prediktif değere sahiptir.

Kolay uygulanabilen ve non-invaziv bir test olan korpus kavernozum elektromiyografisi radikal prostatektomi sonrası hasta yönetiminde önemli bir yer edinme potansiyeline sahiptir.

Anahtar Kelimeler : Radikal Prostatektomi, Erektil Disfonksiyon, Korpus Kavernozum Elektromiyografisi

Kaynakça :

1- Wagner G, Gerstenberg T, Levin RJ. Electrical activity of corpus cavernosum during flaccidity and erection of the human penis: a new diagnostic method? J Urol. 1989;142(3):723-725. doi: 10.1016/s0022-5347(17)38867-5. PubMed PMID: 2769848
2- Kayigil O, Agras K, Metin A. Relaxation degree of cavernous smooth muscle: a novel parameter to predict postoperative success in penile revascularization. Int Urol Nephrol. 2007;39(4):1203-1208. Epub 20070706. doi: 10.1007/s11255-007-9238-2. PubMed PMID: 17619161.

Resimler :

Resim Açıklaması: Şekil 1: Radikal prostatektomi sonrası 3. ayda yapılan KK-EMG'nde; sinir korunmayan grupta papaverin enjeksiyonu sonrası kavernöz düz kas EMG dalgaları yüksek amplitüdlü ve düzensiz şekilde devam ederken, tek taraflı sinir korunması uygulanan grupta EMG dalgalarında kısmi bir baskılanma olsa da yine de yüksek amplitüdlü dalgalar izlenmektedir. Bilateral sinir korunması uygulanan hastalarda ise RP öncesi yapılan KK-EMG'sine benzer şekilde papaverin enjeksiyonu sonrası EMG dalgalarında ciddi bir baskılanma izlenmektedir.

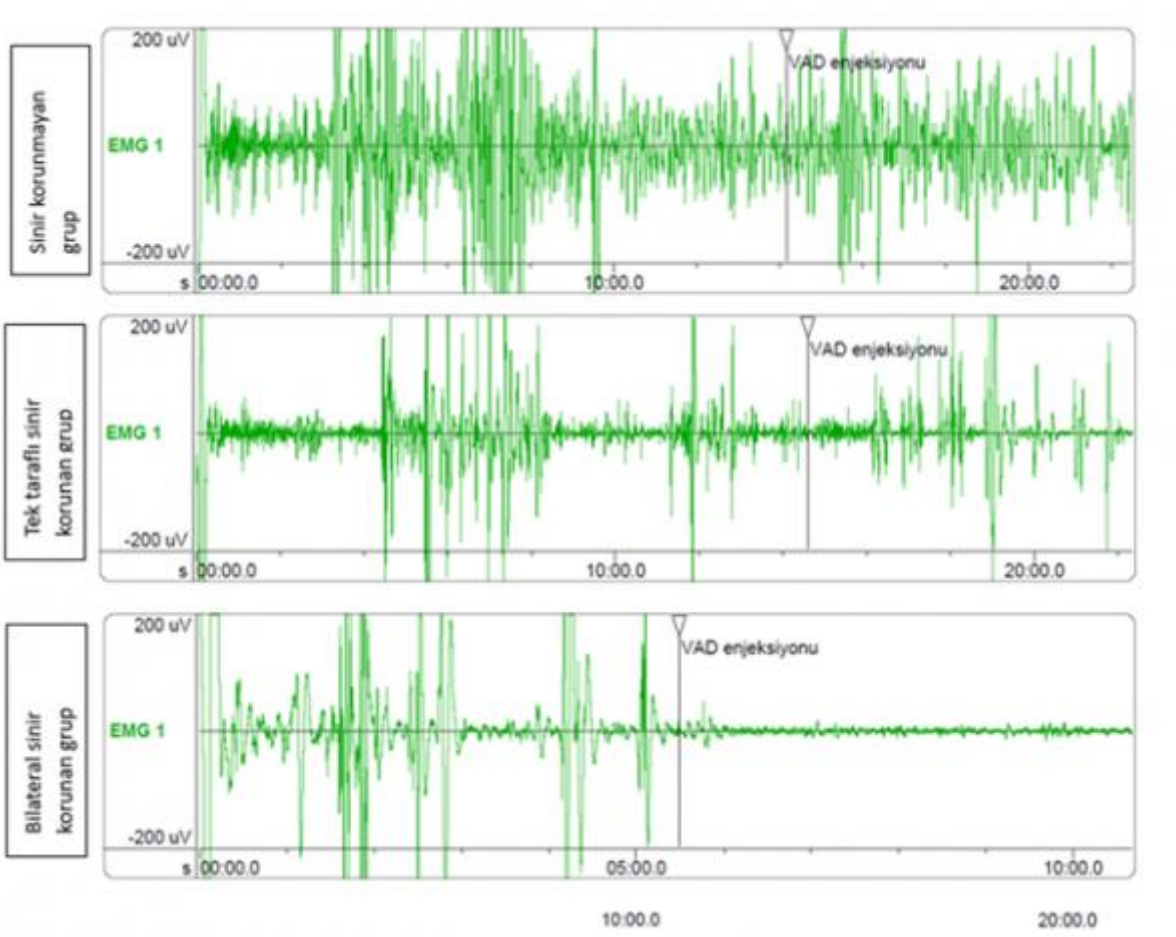

Tables :

Tablo 1: Hastaların radikal prostatektomi öncesi IIEF-5 skorları ve korpus kavernozum elektromiyografisi sonuçlarının gruplara göre karşılaştırılması

Değişkenler	Grup 1 (Sinir korunmayan grup) (n= 11)	Grup 2 (Tek taraflı sinir korunan grup) (n=12)	Grup 3 (Bilateral sinir korunan grup) (n=21)	P değeri
Operasyon öncesi IIEF-5	15,36 ± 2,16	14,92 ± 2,09	18,38 ± 1,51	0,322
Operasyon öncesi KK-EMG				
Papaverin öncesi amplitüd (µV)	317,27 ± 61,230	245,83 ± 18,767	274,76 ± 18,016	0,4
Papaverin sonrası amplitüd (µV)	110,91 ± 25,207	141,67 ± 25,815	105,24 ± 13,743	0,085
Relaksasyon derecesi	0,57 ± 0,09	0,33 ± 0,17	0,60 ± 0,04	0,123

Tablo 2: Hastaların ameliyat sonrası 3. ay ve 12. aydaki IIEF-5 skorları ile 3.aydaki korpus kavernozum elektromiyografisi parametrelerinin gruplara göre karşılaştırılması

Değişkenler	Grup 1 (Sinir korunmayan grup) (n= 11)	Grup 2 (Tek taraflı sinir korunan grup) (n=12)	Grup 3 (Bilateral sinir korunan grup) (n=21)	P değeri	Grup 1-Grup 2	Grup 1-Grup 3	Grup 2-Grup 3
IIEF-5 (3. ay)	3,36 ± 2,58	2,58 ± 3,57	7,33 ± 4,95	0,004	0,911	0,017	0,011
IIEF-5 (12. Ay)	6,81 ± 1,27	7,58 ± 1,42	15,85 ± 1,36	<0,001	0,971	<0,001	0,001
Ameliyat sonrası 3. ay KK-EMG							
Papaverin öncesi amplitüd (µV)	196,36 ± 14,971	217,92 ± 21,563	231,90 ± 14,583	0,353			
Papaverin sonrası amplitüd (µV)	168,18 ± 23,152	171,67 ± 20,220	95,24 ± 7,32	<0,001	0,999	0,032	0,010
Relaksasyon derecesi	0,0249 ± 0,189	0,1147 ± 0,139	0,5908 ± 0,026	<0,001	0,758	0,001	<0,001

SS-073
Sunum Alanı: Salon C
Sunum Başlangıç Tarihi: 2023-11-10 17:30:00
Sunum Bitiş Tarihi: 2023-11-10 17:35:00

KASA İNVAZİV MESANE KANSERLERİNDE, NEOADJUVAN KEMOTERAPİ SONRASI EVRE GERİLEMESİNİN ÖNGÖRÜLEBİLİRLİĞİNİN ARAŞTIRILMASI

Abdullah Gül[1], Çağlar Boyacı[1], Salim Zengin[1], Özgür Ekici[2]
[1]Sağlık Bilimleri Üniversitesi Bursa Yüksek İhtisas Eğitim Ve Araştırma Hastanesi Üroloji Kliniği
[2]Erzincan Binali Yıldırım Üniversitesi Tıp Fakültesi Üroloji Kliniği

Giriş: Neoadjuvan kemoterapi (NKT), kasa invaziv mesane kanserlerinde(KİMK) radikal sistektomi (RS) öncesi standart tedavi haline gelmiştir. Literatürde, NKT sonrası RS patolojilerinde %50'ye varan oranlarda evre gerilemesi bildiren çalışmalar vardır. Biz de bu çalışmamızda, mesanenin transüretral rezeksiyonu (TUR-M) öncesi ve NKT sonrası/ RS öncesi dönemdeki periferik kandan bakılan hematolojik ve biyokimyasal parametreler aracılığıyla, RS patolojilerinde (TUR-M patolojisine göre) evre gerilemesinin öngörülebilirliğini araştırmayı amaçladık. Böylelikle, evre gerilemesi olan hastalarda RS cerrahisinin ertelenmesi/ mesane koruyucu tedavilerin öncelikli seçenek haline gelebileceğini düşünmekteyiz.

Method: Kliniğimizde Ocak 2019-Ağustos 2023 tarihleri arasında komplet TUR-M yapılarak KİMK tanısı alan ve ardından NKT/ RS uygulanmış hastalar retrospektif olarak tarandı. Başka onkolojik nedenlerle kemoterapi, radyoterapi veya cerrahi tedavi uygulanan hastalar çalışma dışı bırakıldı. Hastalarda TUR-M öncesi hematolojik ve biyokimyasal parametreler kaydedildi. Nötrofil lenfosit oranı (NLR), platelet lenfosit oranı (PLR), lenfosit monosit oranı (LMR), De Ritis oranı (AST/ALT) hesaplandı. Ayrıca, aynı verilerin NKT sonrası/ RS öncesi değerleri de kaydedildi. Hastalar, RS patolojisinde (TUR-M patolojine göre) evre gerilemesi saptananlar Grup 1, evre gerilemesi saptanmayanlar ise Grup 2 olacak şekilde 2 gruba ayrıldı. Gruplar arasında başlangıçta kaydedilen veriler analiz edilerek karşılaştırıldı.

Bulgular: Verilerinde eksik olan hastalar dışlandıktan sonra, yaş ortalaması 58,93±8,18 yıl olan 30 hasta çalışmaya dahil edildi. Hastaların 20'si (%66,7) erkek, 10'u (%33,3) ise kadındı. Toplam 14 (%46,7) hastada evre gerilemesi saptandı. Bunlardan 6(%42,8)'sı T2'den T1 evreye; 4(%28,6)'ü T2'den Ta evreye; 4(%28,6)'ü ise T2'den displazi patolojisine gerilediği görüldü. Baktığımız parametrelerde 2 grup arasında anlamlı fark saptanmadı. TUR-M öncesi 2 grup arasındaki verilerin karşılaştırması Tablo 1'de; NKT sonrası/ RS öncesi 2 grup arasındaki verilerin karşılaştırması ise Tablo 2'de sunulmuştur.

Sonuç: Mesanenin alınması, her ne kadar hastalar tarafından istenmeyen bir durum olsa da, KİMK'nde RS halen altın standart tedavi olarak yerini korumaktadır. Uygun hastalarda, RS öncesi NKT'nin standart hale gelmesi ve bu sayede RS patolojilerinde yüksek oranlarda evre gerilemesinin saptanması, mesane koruyucu tedavi seçeneklerinde ümit vadeder konuma gelmiştir. Çalışmamızdaki analiz edebildiğimiz verilerle, evre gerilemesini öngörebilecek parametre bulunamasa bile, genomik parametreleri de içeren ve yapay zekanın da kullanıldığı daha ileri çalışmalarla bu konuda ilerleme kaydedilebileceğini düşünmekteyiz.

Anahtar Kelimeler : mesane kanseri, neoadjuvan kemoterapi, transüretral rezeksiyon

Tables :

Tablo 1. TUR-M öncesi iki grup arasındaki verilerin karşılaştırması

Parametre	Grup 1 (n=14)	Grup 2 (n=16)	p değeri
Cinsiyet, n(%)			0,61
Erkek	8 (57,1)	12 (75)	
Kadın	6 (42,9)	4 (25)	
Yaş (yıl) (ort. ± SS)	59±10,63	58,88±6,10	0,97
Hemoglobin (g/dl)(ort. ± SS)	13,05±1,63	13,47±1,59	0,62
Hematokrit (%) (ort. ± SS)	40,55±3,89	41,33±5,87	0,77
WBC (mcL) (ort. ± SS)	8,84±2,40	9,65±2,32	0,52
Nötrofil (10*3/ml) (ort. ± SS)	5,54±2,42	6,09±1,84	0,62
Lenfosit (10*3/ml) (ort. ± SS)	2,44±0,46	2,67±0,49	0,36
Monosit (10*3/ml) (ort. ± SS)	0,54±0,12	0,59±0,19	0,56
Trombosit (10*3/ml) (ort. ± SS)	321±144	310±108	0,87
AST(u/l) (ort. ± SS)	21±6	19±8	0,73
ALT(u/l) (ort. ± SS)	18±13	19±15	0,83
Albümin (g/l) (ort. ± SS)	44,55±5,82	43,42±3,81	0,66
Kreatinin (mg/dl) (ort. ± SS)	0,92±0,23	0,92±0,25	0,98
NLR (ort. ± SS)	2,35±1,33	2,30±0,61	0,92
PLR (ort. ± SS)	140,94±92,98	114,75±28,12	0,46
LMR (ort. ± SS)	4,59±0,94	4,90±1,81	0,69
De Ritis oranı (ort. ± SS)	1,57±0,84	1,25±0,54	0,40

Tablo 2. Neoadjuvan kemoterapi sonrası/ Radikal sistektomi öncesi iki grup arasındaki verilerin karşılaştırması

Parametre (ort. ± SS)	Grup 1 (n=14)	Grup 2 (n=16)	p değeri
Hemoglobin (g/dl)	11,84±0,72	11,02±1,73	0,26
Hematokrit (%)	36,20±2,78	34,43±5,99	0,48
WBC (mcL)	7,36±2,48	8,03±2,86	0,64
Nötrofil (10*3/ml)	4,43±2,68	4,71±2,11	0,82
Lenfosit (10*3/ml)	2,09±0,68	2,35±0,52	0,42
Monosit (10*3/ml)	0,68±0,19	0,72±0,26	0,76
Trombosit (10*3/ml)	304±135	288±142	0,82
AST(u/l)	25±8	18±10	0,17
ALT(u/l)	26±16	16±9	0,16
Albümin (g/l)	40,20±6,57	39,48±2,18	0,79
Kreatinin (mg/dl)	0,90±0,20	1,27±0,45	0,07
NLR	2,38±1,72	1,95±0,74	0,53
PLR	164,47±96,63	123,06±56,48	0,32
LMR	3,22±1,26	3,41±0,71	0,72
De Ritis oranı	1,25±0,65	1,20±0,31	0,83

SS-074
Sunum Alanı: Salon C
Sunum Başlangıç Tarihi: 2023-11-10 17:35:00
Sunum Bitiş Tarihi: 2023-11-10 17:40:00

ÜROTELYAL KANSER NEDENİYLE RADİKAL SİSTEKTOMİ YAPILAN HASTALARDA VARYANT HİSTOLOJİNİN ONKOLOJİK SONUÇLAR ÜZERİNE ETKİSİ

Arif Huseynli[1], Murat Yavuz Koparal[1], Burak Elmas[1], Serhat Çetin[1], İpek Işık Gönül[1], Tevfik Sinan Sözen[1]
[1]Gazi Üniversitesi Tıp Fakültesi, Üroloji Anabilim Dalı, Ankara

Amaç: Mesane ürotelyal karsinomu nedeniyle radikal sistektomi (RS) yapılan hastalarda varyant (VH) histoloji varlığının onkolojik sonuçlar üzerine etkisini araştırmak.

Gereç ve Yöntem. Gazi Üniversitesi Tıp Fakültesi Üroloji Anabilim Dalında Ocak 2010-Ekim 2022 tarihleri arasında RS yapılmış 200 hastanın kayıtları retrospektif olarak incelendi. Çalışmaya dahil edilme ve dışlama kriterlerine uyan 126 hasta çalışmaya dahil edildi. Hastaların klinik ve patolojik verileri kaydedildi. Radikal sistektomi patolojilerinde VH varlığına göre hastalar, saf ürotelyal kanser (SÜK) ve VH olarak iki gruba ayrıldı. Lokal nükssüz sağkalım (NS), metastazsız sağkalım (MS) ve genel sağkalımı (GS) etkileyen prognostik faktörleri belirlemek için tek değişkenli ve çok değişkenli Cox regresyon analizleri yapıldı. Lokal NS, MS ve GS oranları Kaplan-Meier (KM) yöntemi kullanılarak belirlendi ve istatistiksel farklılık log-rank testi kullanılarak hesaplandı.

Bulgular: Çalışmamızda hastaların %34.9'unda VH görüldü. En sık rastlanan VH alt grubunun skuamöz farklılaşma idi. Hastaların ortanca takip süresi 71 aydı. Varyant histolojili hastalarda preoperatif hidronefroz, patolojik T evresi, LVİ, PNİ, CS pozitifliği, patolojik LN pozitiflik oranlarının daha yüksek olduğu görüldü. Varyant histolojili hastalar, GS için yapılan Kaplan-Meier analizinin 2 ve 5 yıllık sağkalım eğrilerine göre, SÜK'lü hastalara kıyasla daha düşük sağkalım gösterdi. Yapılan tek değişkenli Cox regresyon analizinde, VH GS üzerine istatistiksel anlamlı etkili bulundu. Ancak, çok değişkenli analiz sonucunda VH GS için bağımsız prognostik faktör değildi. Metastazsız sağkalım öngörmede herhangi anlamlı parametre saptanmadı. Lokal NS öngörmede LVİ tek başına bağımsız prognostik faktör olarak saptandı. Genel sağkalım öngörmede LVİ ve CS tek başlarına bağımsız prognostik faktör olarak saptandı.

Sonuç: Yaptığımız çalışmada, RS patolojilerinde VH varlığının daha agresif klinik faktörlerle ilişkili olduğu gösterildi. Varyant histoloji varlığı düşük GS ile ilişkili olsa da, GS için bağımsız prognostik faktör değildi. Sağkalımı öngörmede prognostik rolünün ortaya konması adına çok merkezli, prospektif çalışmalara ihtiyaç vardır.

Anahtar Kelimeler : Mesane Kanseri, Radikal sistektomi, Varyant Histoloji, Sağkalım

Resimler :

Resim Açıklaması: Genel sağkalım için varyant histoloji varlığına göre oluşturulmuş Kaplan-Meier sağkalım eğrisi

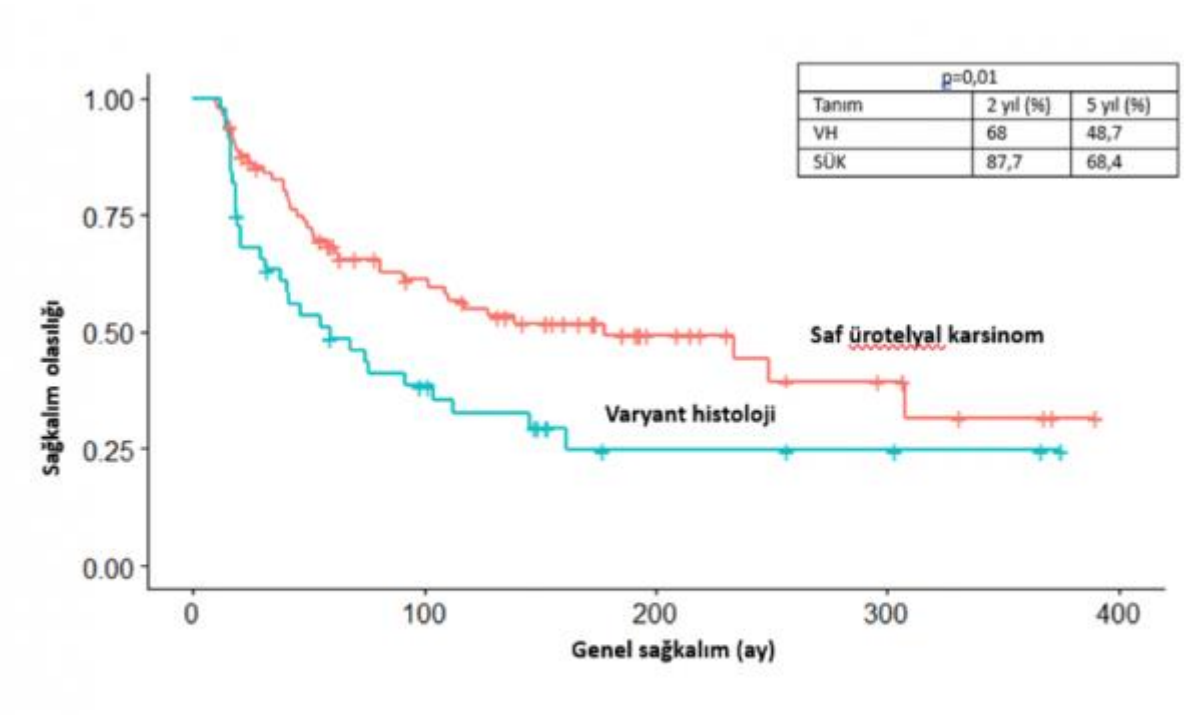

Not: Eğrinin içindeki tabloda 2 ve 5 yıllık sağkalım verileri yer almaktadır.

Kısaltmalar: VH: Varyant hitoloji, SÜK: Saf ürotelyal kanser

Tables :

Tablo 1. Genel sağkalım, tekdeğişkenli ve çokdeğişkenli Cox regresyon analizi

	Tek	değişkenli	analiz	Çok	değişkenli	analiz
	CI 95%	HR	P değeri	CI 95%	HR	P değeri
Yaş	0.98-1	1	0.403			
Cinsiyet Erkek /Kadın	0.32-2	Erkek(ref)/0.8	0.625			
ECOG skoru 0/1/2	/0.6-3.1/0.4-6.0	0(ref)/ 1.38 /1.70	/0.44/0.40			
pHN var/yok	0.31-0.8	Var (ref)/ 0.5	0.004	0.333-1.26	Var (ref)/ 0.65	0.203
Tur tm boyut Tm <3cm/Tm ≥3cm	0.52-1.7	Tm<3cm(ref) /0.94	0.841			
Tur tm sayı Soliter/Multiple	0.74-2	Soliter(ref) /1.2	0.444			
Tm görünümü Papiller/Solid	0.47-1.4	Papiller(ref) /0.82	0.476			
VH Var/Yok	1.1-2.9	Yok(ref)/1.8	0.015	0.483-1.99	Yok(ref) /1.8	0.957
RS Tm Grade DD/YD	0.88-3.6	DD(ref)/1.8	0.082			
pT evresi Ta,Tis,T1-2 / T3-4	1.5-4.2	Ta,Tis,T1-2(ref) / 2.6	<0.001	0.374-1.89	Ta,Tis,T1-2(ref)/ 0.84	0.675
pLN N0 / N+	1.3-3.6	N0 (ref)/2.2	0.002	0.629-2.52	N0(ref)/1.26	0.514
CİS Var/Yok	0.46-1.2	Var (ref)/0.75	0.265			
LVİ Var/Yok	0.12-0.44	Var (ref)/0.23	<0.001	0.084-0.77	Var(ref)/0.25	0.016
PNİ Var/Yok	0.18-0.61	Var (ref)/0.33	<0.001	0.488-3.02	Var(ref)/1.21	0.677
CS pozitifliği Var/Yok	0.19-0.54	Var (ref)/0.32	<0.001	0.162-0.72	Var(ref)/0.34	0.005
Adjuvan KT Var/Yok	0.5-1.3	Var (ref)/0.8	0.359			

Tablo 2. Nükssüz sağkalım, tekdeğişkenli ve çokdeğişkenli Cox regresyon analizi

	Tek	değişkenli	analiz	Çok	değişkenli	analiz
	CI 95%	HR	P değeri	CI 95%	HR	P değeri
Yaş	1-1.1	1	0.058			
Cinsiyet Erkek /Kadın	0.47-2.5	Erkek(ref)/1.1	0.829			
Ecog skoru; 0/1/2	/0.97-3.2 / 0.47-5.7	0(ref)/1.78/1.65	/0.06 / 0.42			
pHN Var / Yok	0.57-1.4	Var (ref)/ 0.89	0.608			
Tur tm boyut Tm <3cm/Tm ≥3cm	0.56-1.6	Tm<3cm(ref) /0.95	0.841			
Tur tm sayı Soliter/Multiple	0.68-1.7	Soliter(ref) /1.1	0.783			
Tm görünümü Papiller/Solid	0.6-1.5	Papiller(ref) /0.96	0.860			
VH Var/Yok	0.8-2	Yok(ref)/1.3	0.334			
RS Tm Grade DD/YD	0.74-2.3	DD(ref)/1.3	0.338			
pT evresi Ta,Tis,T1-2/ T3-4	0.96-2.2	Ta,Tis,T1-2(ref) / 1.5	0.081			
pLN N0 / N+	1-2.6	N0 (ref)/1.6	0.057			
CİS Var/Yok	0.57-1.4	Var (ref)/0.91	0.680			
LVİ Var/Yok	0.3-0.78	Var (ref)/0.48	0.003	0.32-0.9	Var(ref) /0.54	0.019
PNİ Var/Yok	0.39-1.1	Var (ref)/0.64	0.083			
CS pozitifliği Var/Yok	0.48-1.9	Var (ref)/0.97	0.932			
Adjuvan KT Var/Yok	0.7-1.7	Var (ref)/1.1	0.702			

SS-075
Sunum Alanı: Salon C
Sunum Başlangıç Tarihi: 2023-11-10 17:40:00
Sunum Bitiş Tarihi: 2023-11-10 17:45:00

RADİKAL SİSTEKTOMİ YAPILAN HASTALARDA VARYANT HİSTOLOJİNİN GENEL SAĞKALIM ÜZERİNDE ETKİSİ

Bayram Aliyev[1], Serdar Kalemci[2], Kasım Emre Ergün[2], Fuat Kızılay[2], Ceyhun Özyurt[2]
[1]Özel Batı Anadolu Central Hospital
[2]Ege Üniversitesi Hastanesi Üroloji Anabilim Dalı

GİRİŞ-AMAÇ: Mesane kanseri ürogenital sistemin en sık görülen kanserlerinden biridir. Çalışmamızda radikal sistektomi yapılan hastalarda varyant histolojinin genel sağkalım üzerinde etkisinin değerlendirilmesi amaçlanmıştır.

GEREÇ-YÖNTEM: 2009-2021 yılları arasında radikal sistektomi yapılan 263 hasta (130 varyant histolojili) çalışmamıza dahil edildi.

BULGULAR: Skuamöz tip %47.6, glandüler tip %26.9, sarkomatoid tip ise %19.2 oranında saptandı. Pür varyant histoloji yanısıra, mikst varyant histolojili hastalar da mevcuttu. Skuamöz tip varyant histoloji genel sağkalım açısından istatistiksel olarak anlamlı saptandı. Çoklu Cox Regresyon analizinde yaş (p=0.017), sigara (p=0.015), lenfovasküler invazyon (p=0.020) ve lenf nodu tutulumu (p=0.005) istatistiksel olarak anlamlı bulundu. Neoadjuvan ve adjuvan kemoterapinin varyant histolojili hastalarda genel sağkalım açısından istatistiksel olarak anlamlı olmadığı saptandı.

SONUÇ: Radikal sistektomi yapılan mesane kanseri tanılı hastalarda varyant histoloji genel sağkalımı etkilemektedir. Bu hastalar daha yakından takip edilmeli ve hızlı progrese olup yüksek mortaliteye sahip olduğu daima göz önünde bulundurulmalıdır.

Anahtar Kelimeler : Mesane kanseri, Varyant histoloji, Genel Sağkalım

Resimler :

Resim Açıklaması: Sarkomatoid diferansiyasyon gösteren ürotelyal karsinom

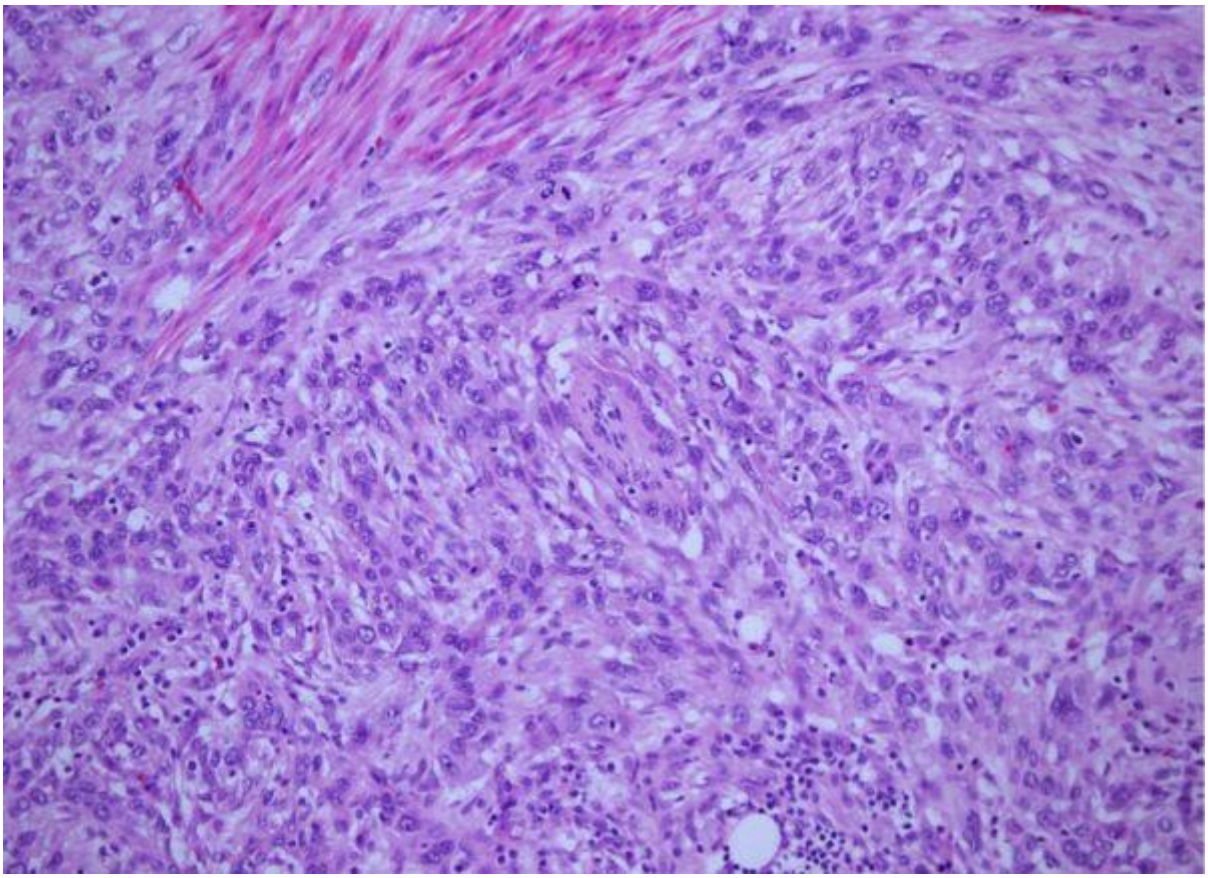

SS-076
Sunum Alanı: Salon C
Sunum Başlangıç Tarihi: 2023-11-10 17:45:00
Sunum Bitiş Tarihi: 2023-11-10 17:50:00

RADİKAL SİSTEKTOMİ YAPILAN HASTALARDA VARYANT HİSTOLOJİNİN REKÜRRENSSİZ SAĞKALIM ÜZERİNDE ETKİSİ

Bayram Aliyev[1], Serdar Kalemci[2], Kasım Emre Ergün[2], Fuat Kızılay[2], Ceyhun Özyurt[1]
[1]Özel Batı Anadolu Central Hospital
[2]Ege Üniversitesi Hastanesi Üroloji Anabilim Dalı

GİRİŞ-AMAÇ: Mesane kanseri ürogenital sistemin en sık görülen kanserlerinden biridir. Çalışmamızda radikal sistektomi yapılan hastalarda varyant histolojinin (VH) rekürrenssiz sağkalım (RFS) üzerinde etkisinin değerlendirilmesi amaçlanmıştır.

GEREÇ-YÖNTEM: 2009-2021 yılları arasında radikal sistektomi yapılan 263 hasta (130 varyant histolojili) çalışmamıza dahil edildi.

BULGULAR: Skuamöz tip %47.6, glandüler tip %26.9, sarkomatoid tip ise %19.2 oranında saptandı. Beklenen RFS VH grubunda 13.5 ay, varyant olmayan histoloji grubunda 17 ay olarak hesaplandı. Hem VH'nin, hem de VH alt tiplerinin rekürrenssiz sağkalım açısından istatistiksel olarak anlamlı olmadığı saptandı. Çoklu Cox Regresyon analizinde erkek cinsiyet (p=0.001), cerrahi sınır pozitifliği (p=0.019) ve lenf nodu tutulumu (p=0.003) istatistiksel olarak anlamlı bulundu. Neoadjuvan kemoterapi varyant histolojili hastalarda rekürrenssiz sağkalım açısından istatistiksel olarak anlamlı saptandı.

SONUÇ: Radikal sistektomi yapılan hastalarda varyant histoloji rekürrens gelişimini etkilemektedir. Bu hastalarda mesane kanserinin hızlı progrese olup yüksek mortaliteye sahip olduğu daima göz önünde bulundurulmalıdır.

Anahtar Kelimeler : Radikal Sistektomi, Varyant Histoloji, Rekürrenssiz Sağkalım

Resimler :

Resim Açıklaması: Glanduler diferansiyasyon gösteren ürotelyal karsinom

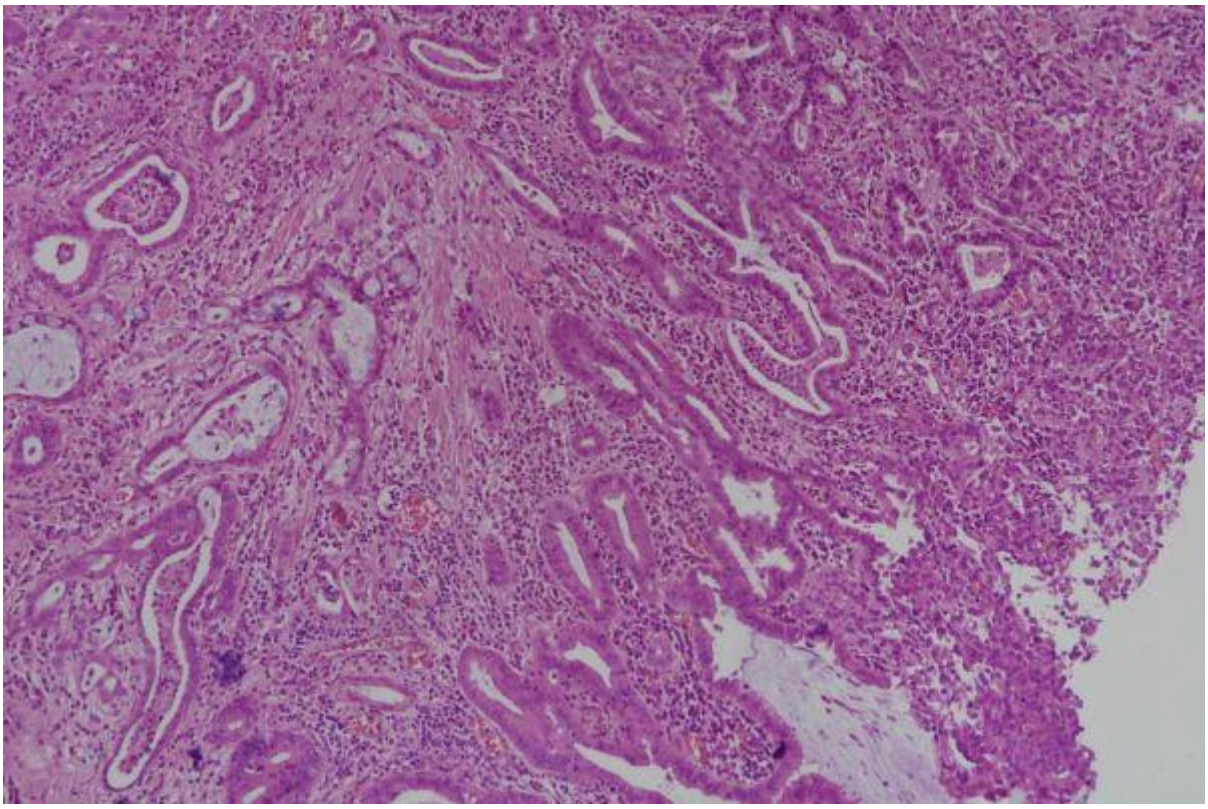

SS-077
Sunum Alanı: Salon C
Sunum Başlangıç Tarihi: 2023-11-10 17:50:00
Sunum Bitiş Tarihi: 2023-11-10 17:55:00

RADİKAL SİSTEKTOMİDE İLEAL LOOP EKSTRAPERİTONEALİZASYONU İLE POSTOPERATİF BARSAK KOMPLİKASYONLARINDAN KORUNMA ÖN ANALİZİ

Berkay Eren[1], Burhan Baylan[1]
[1]Afyonkarahisar Sağlık Bilimleri Üniversitesi

Giriş: Radikal sistektomi kas invaziv mesane kanseri için standart tedavi ve primer lokal kontrolün en güçlü yoludur (1). Bununla birlikte, radikal sistektomi ve idrar diversiyonu, ciddi komplikasyon potansiyeli olan majör operatif prosedürlerdir (2-4). Özellikle, intestinal obstruksiyon, nispeten yüksek mortalite oranları ile ilişkili ciddi bir komplikasyondur. Ameliyattan sonra erken veya geç ortaya çıkabilir (1,3).Üriner diversiyon amacıyla gastrik veya ileal segmentleri kullanılan hastalarda tedavi gerektiren postoperatif barsak tıkanıklığı insidansı %10'dur (6). Bağırsakla ilgili komplikasyonları azaltmak için, birkaç çalışma bağırsak fonksiyonunun erken iyileşmesine odaklanmıştır (7). Prokinetik ajanların bağırsakla ilişkili komplikasyonlar üzerindeki etkisinin Cochrane'de gözden geçirilmesi, bazı ilaçların gaz-gaita deşarjına kadar geçen süreyi ve hastanede kalış süresini azalttığını bulmuştur (8).Reyblat ve ark. [9] ekstraperitoneal augmentasyon enterositoplastisinin omurilik yaralanmasında nörojenik mesane için intraperitoneal bir prosedüre kıyasla bağırsakla ilişkili komplikasyonları azaltmada mükemmel sonuçlar verdiğini göstermiştir.Burada, radikal sistektomi ve ileal loop üriner diversiyon yapılan hastalarda barsakla ilgili komplikasyonları azaltmak için peritoneal kapama ile ileal lopun ekstraperitonealizasyonu (EP) ile uygulanan cerrahi sonrası barsak komplikasyonlarının değerlendirilmesi amaçlanmıştır.

Materyal-Metod 2015-2023 yılları arasında mesane kanseri tanısı ile radikal sistektomi ve ileal loop üriner diversiyon operasyonu yapılan 98 hastanın verileri retrospektif olarak incelendi. İleal loop EP tekniği ile opere edilen (n=45), geleneksel sistektomi ile ileal loop diversiyon yapılan (n,=53) iki grup karakteristikler ve tümör özellikleri bakımından karşılaştırıldı. Daha önce abdominal cerrahi, abdominal radyoterapi veya inflamatuar bağırsak hastalığı öyküsü olan hastalar çalışma dışı bırakıldı. Ameliyat süresi, perioperatif sonuçları, tahmini kan kaybı, transfüzyon hızı ve komplikasyonlar gözden geçirildi. Klinikopatolojik parametrelerin dağılımı ki-kare ve Student t testleri kullanılarak test edildi. Gruplarda advers olaylar ve komplikasyonlar gözden geçirildi ve postoperatif cerrahi komplikasyonlar Clavien sınıflama sistemine göre tanımlandı.

Sonuçlar: İleal loop 45 EP tekniği ile sistektomi uygulanan toplam ve 53 EP yapılmadan sistektomi ile ileal loop diversiyon yapılan iki grup karşılaştırıldı. İki kohort arasında yaş, cinsiyet, VKİ, ASA skoru veya tümör özellikleri açısından anlamlı fark yoktu (Tablo 1). Ameliyat süresi iki kohort arasında anlamlı farklılık görülmedi (Tablo 2). Postoperatif komplikasyonlar EP yapılmayan gruptaki yedi olguda ortaya çıktı ve bunların dördü bağırsakla ilişkili komplikasyonlardı. EP yapılan sadece 1 hastada paralitik ileus tablosu görülürken tekrar operasyon gerektirecek bir komplikasyon görülmedi. Normal gaz paterninin geri dönüşüne kadar geçen süre de EP yapılan grupta daha kısaydı (p = 0.017). Nazogastrik tüpün kalış süresi EP yapılan grupta anlamlı olarak daha kısaydı (p = 0.023) ve EP yapılan grubun ortalama hastanede kalış süresi 7,2 gündü, bu da yapılmayan gruba göre anlamlı olarak daha kısaydı.

Tartışma: Radikal sistektomi sonrası bildirilen perioperatif morbidite oranı %20-64 arasında değişmektedir 10-13 Bildirilen komplikasyonlar arasında uzamış ileus ve barsak tıkanıklığı gibi barsak ile ilişkili komplikasyonlar %20-30 prevalansı ile radikal sistektomi yapılan hastalarda önemli bir sorun olmuştur (14,15). Bağırsakla ilişkili morbiditeyi azaltma girişimleri esas olarak genel cerrahide incelenmiştirNoble ve ark. [7] postoperatif sakız çiğnemenin ileus süresini önemli ölçüde azalttığını göstermiştir. Traut ve ark. [8] prokinetik ajanların uzamış ileus üzerindeki etkisini araştırmış ve bazı ilaçların hastanede kalış süresini azalttığını bulmuşlardırReyblat ve ark. [9], augmentasyon enterosistoplasti sırasında ekstraperitoneal tekniğin postoperatif iyileşmeyi kolaylaştırdığını göstermiştir. Sonuçların postoperatif majör intestinal obstrüksiyon insidansının azaltılabileceğini düşündürmüştür.Ek olarak, Mandhani ve ark. [19] radikal sistektomi ve ortotopik neomesane sırasında ekstraperitonealizasyonu içeren teknikle yaptıkları çalışmada, ortotopik neomesanenin ekstraperitonealizasyonunun hastanede yatış süresinde azalma, erken iyileşme ve daha az barsakla ilişkili komplikasyon sağlamıştır.Çalışmamızda, radikal sistektomi ve ileal loop diversiyon uygulanan hastalarda kullanılan ileal loop segmentinin ekstraperitonealize edilmesi, edilmeyen hastalara göre bağırsak fonksiyonlarında daha erken iyileşme sağlamıştır. Aynı zamanda mekanik barsak obstrüksiyon nedenli tekrar operasyon gerekliliğinin oluşmaması oldukça önemlidir.

Sonuç: Radikal sistektomi ve ileal loop kutanöz diversiyon yapılan hastalarda ileal segmentin ekstraperitonize edilmesi, postoperatif bağırsakla ilgili komplikasyonları azaltmaya yardımcı olur .

Anahtar Kelimeler : Radikal sistektomi, ileal loop, üriner diversiyon, ekstraperitonealizasyon

Kaynakça :

1- Hautmann RE, et al ICUD-EAU International Consultation on Bladder Cancer 2012: urinary diversion. Eur Urol 63(1):67–80. doi:10. 1016/j.eururo.2012.08.050
2- Lawrentschuk N et al Prevention and management of complications following radical cystectomy for bladder cancer. Eur Urol 57(6):983–1001. doi:10.1016/j.eururo. 2010.02.024
3- Nazmy M, et al Early and late complications of robotic assisted radical cystectomy: a standardized analysis by urinary diversion type. J Urol. doi:10. 1016/j.juro.2013.10.022
4- Hollenbeck BK, et al Identifying risk factors for potentially avoidable complications following radical cystectomy. J Urol 174(4 Pt 1):1231–1237; discussion 1237
5- Azzouni F (2013) Current status of minimally invasive radical cystectomy: an outcome-based comparison. Expert Rev Anticancer Ther 13(6):681–695. doi:10.1586/era.13.59
6- Varkarakis IM, et al Evaluation of findings during re-exploration for obstructive ileus after radical cystectomy and ileal-loop urinary diversion: insight into potential technical improvements. BJU Int 99(4):893–897. doi:BJU664410.1111/j.1464-410X.2006. 06644.x
7- Noble EJ, Harris R, Hosie KB, Thomas S, Lewis SJ (2009) Gumhewing reduces postoperative ileus? Asystematic review and metaanalysis. Int J Surg 7(2):100–105. doi:10.1016/j.ijsu.2009.01.006

Tables :

TABLO 1 Karakteristik özellikler

Karakteristikler	Ekstraperitonealizasyon yapılan	Ekstraperitonealizasyon yapılmayan	p değeri
N	45	53	
Yaş (Ortalama)	64,6±5,9	65,4±4,1	0,760
Cinsiyet			
Bayan (%)	9 (%20)	11 (%20,7)	
Erkek (%)	36 (%80)	42 (%79,3)	
BMI (kg/m2)	24,6±3,6	25,2±2,8	0,166
Ortalama ASA skoru	2,3	2,6	0,276
Preoperatif tümör evre			
T1	12	15	
T2	33	38	

TABLO 2 Perioperatif sonuçlar

Değişkenler	Ekstraperitonealizasyon yapılan	Ekstraperitonealizasyon yapılmayan	p değeri
Operasyon süresi	216 ±25,2	223±18,9	0,183
Hesaplanan kan kaybı	290±146,7	314±123,9	0,426
Komplikasyon	4	16	
Clavien-Dindo Sınıflandırma			
1	3(yara yeri enfeksiyonu)	4(yara yeri enfeksiyonu)	
2	1(paralitik ileus)	7(ileus)	
3		5(mekanik obstrüksiyon +reoperasyon)	
Barsak kaynaklı komplikasyonlar			
Normal diyete geçiş süresi (gün)	4,2±0,9	8,7±2,1	0,010
Nazogastrik tüp çıkarılması (gün)	1,3±0,7	5,2±1,6	0,023
Normal gaita deşarj süresi (gün)	2,6±1	6,5±2,5	0,017
Hastanede kalış süresi (gün)	7,2±1,5	14,1±2,3	0,013

SS-078
Sunum Alanı: Salon C
Sunum Başlangıç Tarihi: 2023-11-10 17:55:00
Sunum Bitiş Tarihi: 2023-11-10 18:00:00

NUCLEOCYTOPLASMIC β-CATENIN LOCALIZATION CONTRIBUTES TO NEUROENDOCRINE DIFFERENTIATION IN MUSCLE-INVASIVE BLADDER CANCER

Burcu Akman[1], Ahmet Bursalı[1], Mustafa Gürses[2], Aslı Süner[3], Gökhan Karakülah[1--4], Uğur Mungan[2], Kutsal Yörükoğlu[5], Serap Erkek Özhan[1]
[1]Basic And Translational Research Program, İzmir Biomedicine And Genome Center
[2]Department Of Urology, Faculty Of Medicine, Dokuz Eylül University
[3]Department Of Biostatistics And Medical Informatics, Faculty Of Medicine, Ege University
[4]İzmir International Biomedicine And Genome Institute, Dokuz Eylül University
[5]Department Of Pathology, Faculty Of Medicine, Dokuz Eylül University

Muscle invasive bladder cancer (MIBC) is a highly heterogeneous, both at the molecular level and in terms of clinical progression. Several molecular classifications have been proposed to understand this heterogeneity and contribute to diagnosis and treatment. Although the neuroendocrine-like subtype is the most aggressive and exhibiting the worst survival rate when compared to other subtypes, molecular mechanisms underlying neuroendocrine differentiation has not yet been understood. The nuclear localization of β-catenin is known to be associated with the activation of the Wnt/β-catenin pathway, and it is linked to disease progression and aggressiveness in various cancer types. To decipher the mechanisms underlying the neuroendocrine differentiation of bladder cancer, we determined β-catenin expression profiles of 169 T2 stage primary MIBC samples. Immunohistochemistry analysis revealed increased expression of most widely used NE markers SYP, CGA and CD56 in β-catenin positive MIBC tumors. As a result of our transcriptomic analysis, we observed higher expression of neuroendocrine differentiation-related genes, lower expression of basal differentiation and urothelial differentiation related genes in β-catenin positive MIBC tumors. Furthermore, we applied molecular consensus classifier to β-catenin positive and negative samples, and NE score was significantly higher in β-catenin positive MIBC compared to others. By comparing transcriptome profiles, we reveal that β-catenin positive MIBC harbor unique gene modules and gene expression profiles that are divergent from the β-catenin negative MIBC. GO term and KEGG pathway analyses showed that various neurogenesis-related pathways as well as Wnt pathway signaling were significantly enriched at β-catenin positive MIBC. Moreover, tumor microenvironment estimation algorithm MCPcounter showed increased proportion of macrophages which promote tumor progression. Our results collectively revealed that β-catenin expression contributes to neuroendocrine differentiation of bladder cancer.

Anahtar Kelimeler : Bladder cancer, neuroendocrine differentiation, β-catenin

SS-079
Sunum Alanı: Salon C
Sunum Başlangıç Tarihi: 2023-11-10 18:00:00
Sunum Bitiş Tarihi: 2023-11-10 18:05:00

EGF PROMOTES NEUROENDOCRINE-LIKE DIFFERENTIATION OF BLADDER CANCER

Burcu Akman[1], Ezgi Boyvatlı[1--2], Kutsal Yörükoğlu[3], Şerif Şentürk[1--2], Serap Erkek Özhan[1]
[1]Basic And Translational Research Program, İzmir Biomedicine And Genome Center
[2]Department Of Pathology, Faculty Of Medicine, Dokuz Eylül University
[3]İzmir International Biomedicine And Genome Institute, Dokuz Eylül University

Bladder cancer is one of the most common and deathly cancers in the world. Nearly 90% of bladder cancers originates from urothelium. Bladder cancers are divided into 2 classes as muscle invasive bladder cancer (MIBC) and non-muscle invasive bladder cancer (NMIBC). Neuroendocrine-like bladder cancer is one of the subtypes of urothelial carcinomas and shows poor prognosis and low survival rate. Although there have been investigations into neuroendocrine (NE) differentiation and its induction via factors like EGF in cancers such as prostate and colorectal cancer, there have been very limited research focused on bladder cancer. Here we report that EGF induces neuroendocrine differentiation of bladder cancer, as reflected by stimulation of the neurite-like extensions and expression of NE marker genes, such as ENO2 and CgA. During the differentiation of bladder cancer cells, a significant reduction in cell proliferation rates, and disruption in cell-to-cell interaction indicating the induction of epithelial-to-mesenchymal transition (EMT) were observed. This finding was confirmed by downregulation of E-cadherin both at mRNA and protein levels. We also demonstrated that EGF-induced Caveolin-1 downregulation is associated with nuclear translocation of β-catenin in bladder cancer. Next, we show that Akt-Erk pathway, which is a downstream effector of EGFR signaling, is activated in bladder cancer cell lines upon EGF treatment. The findings of this study suggest that EGF stimulates neuroendocrine differentiation in bladder cancer, and thorough understanding of this process may provide a therapeutic target option for neuroendocrine-like bladder cancer.

Anahtar Kelimeler : Bladder cancer, neuroendocrine differentiation, EGF

SS-080
Sunum Alanı: Salon C
Sunum Başlangıç Tarihi: 2023-11-10 18:05:00
Sunum Bitiş Tarihi: 2023-11-10 18:10:00

RADİKAL SİSTEKTOMİ İLE EŞ SEANSLI ÜRETREKTOMİ VE ÜRETRAL NÜKS SONRASI YAPILAN SALVAGE ÜRETREKTOMİ DENEYİMLERİMİZ

Burhan Baylan[1]
[1]Afyonkarahisar Sağlık Bilimleri Üniversitesi

GİRİŞ

Pelvik lenf nodu diseksiyonu ve üriner diversiyon ile radikal sistektomi (RS), kas invaziv mesane kanseri (KİMK) ve yüksek riskli kas invaziv olmayan mesane kanser için standart tedavidir. Önceki çalışmalar, erkek hastaların% 4-10'unda RC sonrası üretral rekürrens geliştiğini bildirmiştir (1-3).

Bu nedenle, prostatik üretranın transizyonel hücreli ürotelyal karsinomu(TCC), prostatik stromayı invaze eden tümörler, çoklu tümörler, eşlik eden karsinom in situ (CIS) mesane boynunda yerleşimli tümörde üretrektomi önerilmektedir (4-6). Bu çalışmada, mesane kanser tanısı konarak radikal sistektomi ile eş seanslı üretrektomi yapılan ve sistektomi sonrası üretral nüks nedenli salvage üretrektomi yapılan 26 hastadan oluşan bir serimizi sunmayı amaçladık.

MATERYAL METOD

2015-2023 yılları arasında Afyonkarahisar Sağlık bilimleri Üniversitesi Üroloji Kliniğinde mesane kanser tanısı ile RS yapılan tüm hastalar belirlendi. Metastatik olmayan mesane kanser tanısı ile sistektomi ve eş seanslı total üretrektomi yapılan 18 hasta, sistektomi sonrası takipler esnasında üretral nüks tespit edilerek üretrektomi yapılan 8 hasta tespit edildi. Tüm hastaların tıbbi kayıtlarını geriye dönük olarak incelendi. Her iki grubun demografik özellikleri, tümör patolojik verileri ve genel sağ kalım süreleri belirlendi. Her iki grup karşılaştırılarak değerlendirildi. Sistektomi ile eş seanslı üretrektomi için klinik endikasyonlarımız intraoperatif frozen incelemede pozitif prostat üretral sınır, prostat karsinomu in situ ve prostat duktal veya stromal tutulumu olan transizyonel hücreli karsinom tanılı hastaları içeriyordu. Salvage sistektomide ise semptom sonrası üretroskopide nüks tümör saptanması ve radyoloji görüntülemede üretral nüks saptanmasıydı.

BULGULAR

RS ile eş seanslı üretrektomi yapılan hasta grubunda üretrektomi için en sık endikasyon prostatik üretradaTCC varlığıydı. Diğer sık endikasyonlar arasında prostat üretrasının in situ karsinomu veya TCC'nin prostatik stromal invazyonu vardı. Salvage üretrektomi yapılan grupta en sık endikasyonlar üretroraji nedenli üretroskopide tümör saptanması veya radyolojik nükstü.

RS ile eş seanslı üretrektomi grubu ile salvage sistektomi yapılan hasta gruplarının TUR-Mesane tümör patolojilerine bakıldığında istatiksel çalışma için yeterli sayıda hasta populasyonuna sahip olunmasa da salvage üretrektomi yapılan grupta tümör patolojileri %87,5 oranında T1 olarak saptanmıştır. Bu oran acil üretrektomi yapılan grupta ise %50 T1 olarak saptanmıştır.

RS ile eş seanslı üretrektomi grubunda üretranın patolojik bulgusu en sık pT0 ile TCC prostat üretra tutulumu olarak saptandı. Salvage üretrektomi'de ise pTa ile pT1 evre olarak gelmiştir. Salvage üretrektomi yapılan hasta grubunun sistektomi patolojik verileri incelendiğinde 8 hastanın 3'ünde prostatik stromal invazyon olduğu 3'ündede prostatik üretrada TCC saptandığı gözlenmiştir.

Yine istatistiksel analiz açısından yeterli sayıda hasta popülasyonu bulunmamasına rağmen RS ile eş seanslı üretrektomi yapılan hasta grubunda hastalığa spesifik sağ kalım ortalama 46,2 ay olarak tespit edilirken bu oran salvage sistektomi yapılan hastalarda 34,3 ay olarak tespit edildi. Salvage üretrektomi yapılan grupta acil üretrektomi yapılan gruba göre belirgin daha kısa olduğu görüldü.

TARTIŞMA

İnvaziv TCC için radikal sistektomi sonrası üretral nüksün hastaların %1-%18'inde görüldüğü bildirilmiştir.(7) Freeman ve ark. tarafından yapılan bir incelemede, radikal sistektomi sonrası üretral nüks riski %10.1 olak tespit edilmiştir.(5) Üretral nüks sıklıkla klinik olarak ileri evrede, kanlı üretral akıntı, pelvik/perineal ağrı ve/veya üretrada kitle ile kendini gösterir.(8) Üretral nüks saptanan hastalar kötü bir prognoza sahiptir ve çoğu hastada 5 yıl içinde ölüm gerçekleşmektedir.(7,9)

Laukthina ve ark., üretral rekürrens için yüksek risk altındaki hastalarda RS sırasında üretrektomi sonrası progresyonsuz sağ kalım oranlarının iyileştiğini göstermiştir.(10) Benzer şekilde, Hakozaki ve ark. yüksek üretral nüks riski taşıyan hastalarda profilaktik üretrektominin sağkalım yararını bildirmişlerdir (çoklu tümörler ve / veya eşlik eden CIS) (11). Ek olarak, AUA kılavuzları RC sonrası UR için risk faktörleri olarak papiller patern ve mesane boynu tutulumunu önermiştir.(12)

Bizim çalışmamızda her ne kadar istatistiksel analiz için yeterli sayıda hasta grubu bulunmasa da üretral nüks nedenli üretrektomi yapılan hasta gruplarının geriye dönük sistektomi patolojileri incelendiğinde, prostatik üretra tcc ve prostatik stromal tutulumun varlığı göze çarpmıştır. Aynı şekilde salvage üretrektomi yapılan hasta grubunda sağ kalım oranlarının daha düşük olduğu anlaşılmaktadır.

SONUÇ

Risk faktörlerine dayalı değerlendirme ile RS ile eş seanslı üretrektomiden en çok fayda gören hastaları seçmek onkolojik sonuçlar açısından oldukça önemlidir. Bu aşamada kararı verirken risk faktörleri, patolojik bulgular ve hasta komorbiditeleri göz önünde bulundurulmalıdır.

Anahtar Kelimeler : Mesane kanser, profilaktik üretrektomi, salvage üretrektomi

Kaynakça :

1- Gakis G, al.Systematic review on the fate of the remnant Urothelium after radical cystectomy. Eur Urol 2017;71:545–57.
2- Boorjian SAet al. Risk factors and outcomes of urethral recurrence following radical cystectomy. Eur Urol 2011;60:1266–72.

3- Hassan JM et alUrethral recurrence in patients following orthotopic urinary diversion. J Urol 2004;172:1338–41.
4- Nelles JL et al . Urethrectomy following cystectomy for bladder cancer in men: practice patterns and impact on survival. J Urol2008;180:1933–6 discussion 6-7.
5- Ahlering TE et al. Indications for urethrectomy in men undergoing single stage radical cystectomy for bladder cancer.J Urol 1984;131:657–9.
6- TobisuK, et al. Transitionalcellcarcinomaof the urethra in men following cystectomy for bladder cancer: multivariate analysis for risk factors. J Urol1991;146:1551–3 discussion 3-4.
7- Clark PE, et al: The management of urethral transitional cell carcinoma after radical cystectomy for invasive bladder cancer. J Urol 172: 1342– 1347, 2004.

Tables :

Tablo 1 Hasta karakteristikleri

Özellikler	Sistektomi ve üretrektomi n=18	Salvage üretrektomi n=8
Yaş	63 (58-76)	65 (60-72)
Sigara kullanımı	12 (%66,6)	6 (%75)
Klinik prezentasyon		
Makroskobik hematüri	16 (%88,8)	6 (%75)
Alt üriner sistem semptom	2 (%11,2)	0
İnsidental (Radyolojik görüntüleme)	0	2 (%25)
Preoperatif Tur-tümör patolojisi		
CİS	2	0
T1	5	5
T1 ve CIS	4	2
T2	7	1
Sistektomi öncesi klinik evre		
T1-T2	15	8
T3	2	0
T4	1	0
Üretrektomi endikasyonu		
Prostatik üretrada CIS	2	0
Prostatik üretrada TCC	10	0
Prostatik stroma TCC	4	0
Üretra cerrahi sınır pozitiflik	2	0
Üretroraji	0	6
Radyolojik nüks	0	2

Tablo 2 Klinik veriler

Klinik ve patolojik data	Sistektomi ve üretrektomi n=18	Salvage üretrektomi n=8
Sistektomi mesane patolojik evre		
pT0	0	0
pTis	1	0
pT1	3	3
pT2	11	4
pT3	3	1
pT4	1	0
Üretral patolojik bulgular		
pT0	15	0
pTis	3	0
pTa	0	5
pT1	0	3
pT2	0	0
Prostatik üretral TCC	12	3
Prostatik stromal TCC	6	3

SS-081
Sunum Alanı: Salon C
Sunum Başlangıç Tarihi: 2023-11-10 18:10:00
Sunum Bitiş Tarihi: 2023-11-10 18:15:00

TRANSİZYONEL HÜCRELİ KAS İNVAZİV MESANE TÜMÖRÜNDE NEOADJUVAN KEMOTERAPİNİN PATOLOJİ SONUÇLARINA ETKİSİ

Yunus Emre Göger[1], Eren Erol[1], Muzaffer Tansel Kılınç[2], Ömer Faruk İnce[1], Rifat Tekeli[1], Nurullah Altınkaya[1], Giray Karalezli[1]
[1]Necmettin Erbakan Üniversitesi Meram Tıp Fakültesi
[2]Konya Şehir Hastanesi

Giriş:

Kas invaziv mesane kanseri (KİMK) erken dönem sistemik yayılımı yüksek, agresif karakterli tümörlerdir (1,2).KİMK tedavisinde radikal sistektomi (RS) ve genişletilmiş lenf nodu diseksiyonu altın standart tedaviyi oluşturmaktadır. Fakat sadece cerrahi ile tedavi edilen olguların %50'sinde ilk 2 yılda metastatik hastalık gelişmekte ve kansere bağlı ölümler meydana gelmektedir (3).Bu nedenle KİMK de sistemik kemoterapinin yeri önem arz etmektedir. KİMK'de sistemik kemoterapi (KT) uygulaması, neoadjuvan ve adjuvan olarak uygulanabilir.

Neoadjuvan KT nin (NAK) mikrometastazları eradike ederek sağkalım üzerine olumlu etki sağladığı pek çok çalışmada gösterilmiştir.Bunun yanı sıra adjuvan KT'ye göre daha tolere edilebilir olması ve cerrahi sonuçları olumlu etkiliyor olması KİMK hastalarında NAK nin avantajlarını göstermektedir.

Biz de sunumuzda KİMK hastalarında uygulanan neoadjuvan KT'nin sistektomi sonrası tümör evresi ve lenf nodu üzerine etkisini araştırmayı amaçladık.

Materyal-Metod:

Çalışmamızda kliniğimizde Ocak 2018-Ocak 2023 yılları arasında KİMK nedeni ile radikal sistektomi ve genişletilmiş lenf nodu diseksiyonu uygulanan hastalar retrospektif olarak değerlendirildi.Çalışmaya Neoadjuvan KT alan ve patoloji Transizyonel hücreli karsinom (TCC) olarak raporlanan 25 hasta dahil edildi. Takip verileri eksik olan ve patolojisi TCC dışı tümör raporlanan hastalar çalışma dışı bırakıldı.Hastaların demografik verileri, Tur-m patolojisi,sistektomi öncesi evreleme görüntüleri,sistektomi sonrası patoloji raporları incelendi.

Bulgular:

Hastaların 4'ü kadın, 21'i erkekti.Hastaların median yaşı 63(60-71) idi.Hastaların 18 (%72)'inde tur-m patolojisi T2, 7(%28)'sinde T3'tü.Preoperatif evrelemede 10 hastada lenf nodu tutulumu mevcuttu. Median lenf nodu boyutu 11 (8-16) mm idi.Bu hastalarda ortalama lenf nodu sayısı 2 (1-4) tü. Hastaların 18 (%72)'i Gemstabin-Cisplatin, 7(%28)'si Gemstabin-Karboplatin kemoterapisi almıştı.Sistektomi sonrası 3 hastada T0 tümör, 4 hastada T1 tümör,16 hastada T2 tümör,2 hastada T3 tümör raporlandı.Sistektomi sonrası 6 hastada lenf nodu tutulumu izlendi.NAK sonrası yapılan sistektomide klinik evreye göre hastaların %28'inde tümör evresinde azalma,%40'ında lenf nodu evrelemesinde azalma saptandı.

Sonuç:

KİMK de NAK tümör ve lenf nodu evresinin azalmasına katkı sağlayabilir.

Anahtar Kelimeler : Kas invaziv mesane tümörü, Neoadjuvan kemoterapi

Kaynakça :

1. Rubben H, Lutzeyer H, Fischer N, et al. Natural history and treatment of low and high risk superfi cial bladder tumors. J Urol
1988;139:283-285.
2. Soloway MS, Sofer M, Vaidya A. Contemporary management of stage T1 transitional cell carcinoma of the bladder. J Urol
2002;167:1573-1583.
3. Yafi FA, Aprikian AG, Chin JL, et al. Contemporary outcomes of 2287 patients with bladder cancer who were treated with
radical cystectomy: a Canadian multicentre experience. BJU Int2011;108:539-545.

SS-082
Sunum Alanı: Salon C
Sunum Başlangıç Tarihi: 2023-11-10 18:15:00
Sunum Bitiş Tarihi: 2023-11-10 18:20:00

ÜROTELYAL VE ÜROTELYAL DIŞI HASTALARDA COBRA SKORU VE MORTALİTE-SAĞKALIM

Hasan Hüseyin Tavukçu[1], İlker Tinay[2], Volkan İzol[3], Sümer Baltacı[4], Kerem Teke[5], Evren Süer[4], Uğur Yücetaş[6], Sertaç Yazıcı[7], Serkan Akan[8], Bahadır Şahin[9], Üroonkoloji Derneği Üyeleri[10]
[1]Medipol Üniversitesi Çamlıca Hastanesi, Üroloji Bölümü, İstanbul
[2]Anadolu Sağlık Merkezi, Üroloji Bölümü, Kocaeli
[3]Çukurova Üniversitesi, Tıp Fakültesi, Üroloji Ad, Adana
[4]Ankara Üniversitesi, Tıp Fakültesi, Üroloji Ad, Ankara
[5]Kocaeli Üniversitesi, Tıp Fakültesi, Üroloji Ad, Kocaeli
[6]İstanbul Eğitim Ve Araştırma Hastanesi, Üroloji Bölümü, İstanbul
[7]Hacettepe Üniversitesi, Tıp Fakültesi, Üroloji Ad, Ankara
[8]Fatih Sultan Mehmet Eğitim Ve Araştırma Hastanesi, Üroloji Bölümü
[9]Marmara Üniversitesi, Tıp Fakültesi, Üroloji Ad, İstanbul
[10]Üroonkoloji Derneği, Ankara

Giriş: COBRA Skoru radikal sistektomi geçirmiş hastalarda sağkalımı öngörmede kullanılabilecek pratik ve faydalı bir yöntem olarak gözlenmektedir. Sadece hasta yaşı, tümör evresi ve lenf nodu dansitesinin skorlamaya dahil edilmesi kolay bir değerlendirme sağlamaktadır. Daha önce tüm hasta grubumuzda yaptığımız değerlendirmeyi Ürotelyal ve Ürotelyal dışı patolojileri olan hastalar arasında karşılaştırmayı amaçladık.

Materyal-Metod: Türk Üroonkoloji derneği veritabanında radikal sistektomi geçirmiş ve en az 3 ay takip süresi olan 910 hasta çalışmaya dahil edildi. Ürotelyal patolojiye sahip 840 hasta (Grup 1) varken Ürotelyal dışı patolojiye sahip 70 hasta vardı. Tümör evresi ve lenf nodu(TLN) tutulumuna göre hastalar sınıflandırıldı; hem TLN sınıflamasına hem de COBRA skoruna göre mortalite oranları ve sağkalım süreleri analiz edildi ve her iki grup ayrı ayrı değerlendirildi. *COBRA skoru 7 olan sadece 1 hasta olduğu için analize alınmadı.* Çalışma verileri değerlendirilirken tanımlayıcı istatistiksel metodların (Ortalama, Standart sapma, frekans) yanısıra niteliksel verilerin karşılaştırılmasında Ki-Kare testi ve Fisher Freeman Halton Exact Ki-kare testi kullanıldı. Multivariate analiz için Cox regresyon analizi uygulandı. Sağkalım analizi için Kaplan-Meier ve Log Rank Test kullanıldı. Anlamlılık $p<0.05$ düzeyinde değerlendirildi.

Bulgular: Her iki grup arasında yaş, cinsiyet, takip süresi, çıkarılan lenf nodu sayısı, lenf nodu dansitesi, lenfovasküler invazyon, genel sağkalım ve kansere özgü sağkalım açısından fark saptanmadı. Grup 1 de ortanca COBRA Skor ve metastaz oranı Grup 2' ye göre daha yüksek saptandı (p:0.001ve p:0.012). Grup 1' de hem COBRA skorları hem de TLN sınıflamasına göre kansere özgü ve genel sağkalım oranları Log Rank test ile değerlendirildiğinde istatistiksel olarak anlamlı farklılık göstermektedir (p:0.000; $p<0.05$). (Figür 1 ve 2) Grup 2' de ise COBRA Skoruna göre hem genel hem de kansere özgü sağkalım açısından fark saptanmadı (p:0.552 ve p:0.324). Ayrıca Grup 2' de TLN sınıflamasına göre hem genel hem de kansere özgü sağkalım açısından da fark saptanmadı (p:0.848 ve p:0.930).(Figür 1 ve 2) Grup 1' in aksine Grup 2' de COBRA skorundaki her birim artış için hem genel sağkalım hem de kansere özgü sağkalım açısından bir önceki skora göre anlamlı ilişki saptanmadı.

Sonuç: Ürotelyal hasta grubunda COBRA skoru ve TLN sınıfı arttıkça prognoz kötüleşmekte olup Ürotelyal dışı patolojisi olan hasta grubunda COBRA Skoru ve TLN sınıflamasına göre

istatistiksel fark görülmedi. Daha fazla hasta sayılı çalışmalar ile Ürotelyal dışı patolojisi olan hasta grubunda COBRA Skoru-sağkalım ilişkisi değerlendirilmelidir.

Anahtar Kelimeler : Prognoz, radikal sistektomi, risk değerlendirmesi, ürotelyal

Resimler :

Resim Açıklaması: Gruplara göre Cobra Skoru için Genel ve CSS Eğrileri

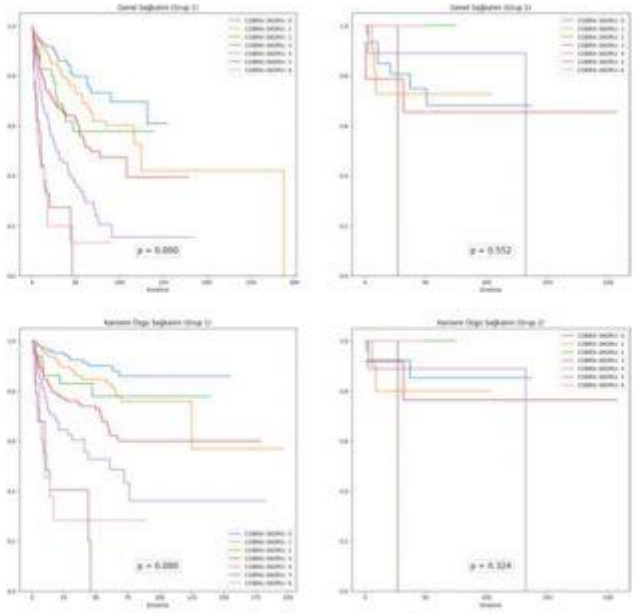

Resim Açıklaması: Gruplara göre TLN sınıfları için Genel ve CSS Eğrileri

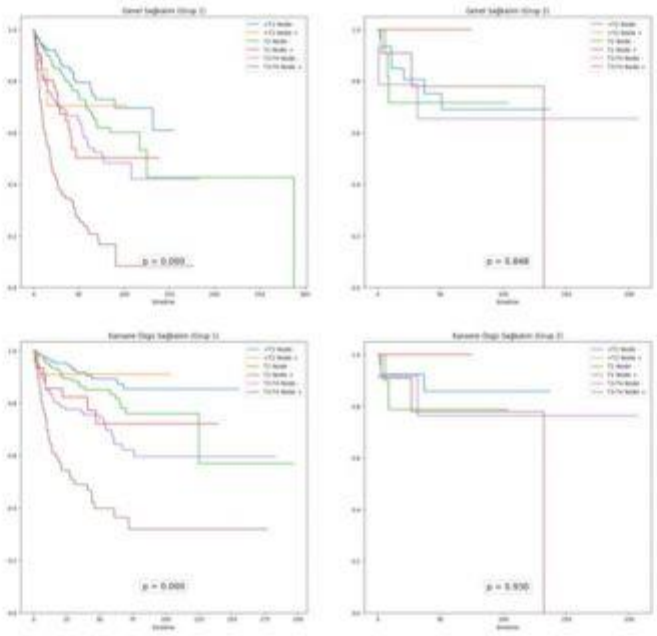

SS-083
Sunum Alanı: Salon C
Sunum Başlangıç Tarihi: 2023-11-10 18:20:00
Sunum Bitiş Tarihi: 2023-11-10 18:25:00

RADİKAL SİSTEKTOMİ VE TUR-M PATOLOJİLERİNDEKİ ÜROTELYAL KARSİNOM ALT TİPLERİNİN KARŞILAŞTIRILMASI

Hulusi Sıtkı Dayısoylu[1], Hacı Murat Akgül[1], Ayşegül İshal Arslan[1], Mehmet Fatih Şahin[2], Çağrı Doğan[1], Cenk Murat Yazıcı[1]
[1]Tekirdağ Namık Kemal Üniversitesi
[2]Tekirdağ Çorlu Devlet Hastanesi

Giriş:

Mesane kanserinin yaklaşık %80'i konvansiyonel ürotelyal kaynaklı olmasına rağmen geri kalan %10 ila %25'i non-ürotelyal ve histolojik alt tipler kaynaklıdır. Ürotelyal karsinomun (ÜK) tüm histolojik alt tipleri yüksek dereceli olarak sınıflandırılır ve kötü prognoza sahiptir. Histolojik alt tiplerin prevalansı yapılan çalışmalarda %7'den %81'e kadar değişen aralıkta izlenmektedir. Kasa invaze mesane kanseri (KİMK) ve seçilmiş kasa invaze olmayan (KİOMK) mesane kanseri hastalarında, TUR-M sonrası radikal sistektomi operasyonu küratif cerrahi yöntemdir. Fakat radikal sistektomi spesimenlerindeki histolojik alt tiplerin hepsi, TUR-M patolojilerinde saptanamamaktadır. Çalışmamızın amacı; radikal sistektomi yapılan hastalarının histolojik alt tip açısından TUR-M patolojileriyle uyumunu değerlendirmek ve TUR-M patolojilerinin histolojik alt tip durumuna göre karşılaştırılmasıdır.

Materyal- Metot:

Kliniğimizde Mart 2012- Eylül 2023 yılları arasında radikal sistektomi operasyonu yapılan toplam 87 hastanın verileri retrospektif olarak incelendi. Bu hastalardan patolojisi non-ürotelyal olanlar (adenokarsinom, SCC gibi) ve saf ürotelyal karsinom olanlar çalışma dışı bırakıldı. Radikal sistektomi patolojisinde farklı ürotelyal karsinom alt tipleri raporlanan toplam 34 hastanın verileri çalışmaya dahil edildi. Bu hastaların radikal sistektomi ve TUR-M patolojileri ile birlikte hastaların demografik verileri karşılaştırıldı. Nihai histolojik alt tipin, TUR-M ile yakalanma oranı tespit edildi.

Bulgular:

Çalışmaya toplam 34 hasta dahil edildi. Bu hastalardan 28 tanesi (%82,4) erkek ve 6 tanesi (%17,6) kadındı. Radikal sistektomi patolojilerinde en sık histolojik alt tip olarak skuamöz diferansiyasyon (%73,5) tespit edilirken nested varyant (%2,9) ise en azdı. TUR-M pataolojilerinde ise 15 adet (%88,2) skuamöz diferansiyasyon tespit edildi. Radikal sistektomi ile tespit edilen hisptolojik alt tipin TUR-M ile saptanma oranı %50 olarak bulundu. Histolojik alt tip içerip içermeyen gruplar arasında demografik olarak veya kansere bağlı parametrelerde istatistiksel olarak anlamlı fark izlenmedi. (Tablo-1)

Sonuç:

Radikal sistektomi patolojisi ile TUR-M patolojisi her zaman histolojik alt tiplerin tespit edilmesi yönünden uyumlu olmayabilmektedir. Her iki spesimenin de patologlar tarafından dikkatlice incelenmesi gerekmekte, bu sayede radikal sistektomi öncesi cerrahın farklı histolojik alt tipler içerme durumu açısından bilgilendirilmesi önem arz etmektedir. Her ne kadar bu fark hastalığa bağlı faktörleri etkilemiyor gibi gözükse de, her iki patoloji incelemesi aynı özenle yapılmalıdır.

Anahtar Kelimeler : radikal sistektomi, histolojik alt tip, mesane kanseri

Resimler :

Resim Açıklaması: TABLO-1

Tablo 1: TUR-M patolojisinde farklı alt histolojik tip içeren/içermeyen hasta gruplarının karşılaştırılması

	Radikal sistektomi patolojisinde farklı histolojik alt tip olanlar (Tüm hastalar) (n=34)	TUR-M patolojisinde farklı histolojik alt tip olanlar (n=17)	TUR-M patolojisi saf ürotelyal karsinom olanlar (n=17)	p değeri
Yaş (ortalama)	65,5 (min:49, maks:88)	64,6 (min:49, maks:88)	66,4 (min:56, maks:74)	0.448
Cinsiyet **Erkek** **Kadın**	 28 (%82,4) 6 (%17,6)	 13 (%76,5) 4 (%23,5)	 15 (%88,2) 2 (%11,8)	0.656
Histolojik Alt Tip **Nested** **Skuamöz** **Sarkomatöz** **Diğer**	 1 (%2,9) 25 (%73,5) 3 (%8,8) 5 (%14,8)	 0 14 (%82,4) 0 3 (%17,6)	 1 (%5,9) 11 (%64,7) 3 (17,6) 2 (11,8)	0.216
Sigara Öyküsü	23 (%67,6)	11 (%64,7)	12 (%70,6)	0.999
Eşlik Eden CIS	11 (%32,4)	6 (%35,3)	5 (%29,4)	0.999
Hastalıksız Sağ Kalım	20 (%58,8)	11 (%64,7)	9 (%52,9)	0.728
Sürvi (ay) (ortalama)	24,5 (min:1, maks:94)	29,0 (min:4, maks:94)	24,4 (min:1, maks:68)	0.408

SS-084
Sunum Alanı: Salon C
Sunum Başlangıç Tarihi: 2023-11-10 18:25:00
Sunum Bitiş Tarihi: 2023-11-10 18:30:00

SON BİR YIL İÇERİSİNDE UYGULANAN MODİFİYE Y TİPİ VE MODİFİYE STUDER ORTOTOPİK NEOBLADDER YÖNTEMLERİNİN KARŞILAŞTIRILMASI

Abdullah Erdoğan[1], İlyas Yılmaz[1], Rıdvan Özcan[1], Efe Önen[1], Sinan Avcı[1], Volkan Çağlayan[1], Sedat Öner[1]
[1]Bursa Şehir Hastanesi, Üroloji Kliniği

Giriş: Kas invaze mesane tümörleri ile yüksek riskli kas invaze olmayan mesane tümörlerinde radikal sistektomi, pelvik lenf nodu diseksiyonu ve üriner diversiyon standart tedavi olarak uygulanmaktadır (1). İleal ortotopik neobladder diversiyonu ise birçok merkez tarafından kabul edilen bir uygulama yöntemi olmakla birlikte çeşitli ortotopik üriner diversiyon yöntemleri tariflenmiştir. Biz bu çalışmada kliniğimizde son bir yıl içerisinde uygulanan Modifiye Y Tipi ve Modifiye Studer Tipi ortotopik yeni mesane yöntemlerinin erken dönem sonuçlarının karşılaştırılması amaçladık

Materyal Metod: Kliniğimizde 1 Eylül 2022 ile 1 Eylül 2023 tarihleri arasında ileri evre mesane tümörü nedeniyle radikal sistektomi uygulanan 11'i kadın 82'si erkek olmak üzere toplam 93 hasta incelendi. Hastaların 72' sine ileal loop, 3' üne üreterokutanostomi, 10' una modifiye Y tipi ortotopik neobladder ve 8' ine modifiye studer ortotopik neobladder uygulandı. Ortotopik neobladder uygulanan hastalar peroperatif veriler, postoperatif erken ve geç dönem komplikasyonlar, postoperatif gündüz ve gece inkontinansı, işeme sonrası rezidü miktarları (PMR), hidronefroz varlığı, böbrek fonksiyon değerleri açısından karşılaştırıldı.

Bulgular: Hastaların yaş, cinsiyet, vücut kitle indeksleri (VKİ), preoperatif GFR değerleri arasında anlamlı farklılık yoktu. Operasyon süreleri Modifiye Y tip grubunda 310 ± 32 dk iken Modifiye Studer grubunda 350 ± 44 dk tespit edildi (p=0.12). Kanama miktarları, posoperatif adjuvan kemoterapi gereksinimi, 3. Ayda ölçülen mesane kapasitesi, gündüz/gece inkontinans durumları, PMR miktarları ve 3. Ay GFR değerleri arasında anlamlı fark saptanmadı. Modifiye Y tip grubunda hastalarda hiç hidronefroz saptanmaz iken Modifiye Studer grubunda 3 renal sağ ünitte ve 1 sol renal ünitte Grade 2 hidronefroz tespit edildi, iki grup arasındaki fark istatiksel olarak anlamlı saptandı ($p<0.05$).

Sonuç: Çalışmamızın sonucuna göre heriki ortotopik neobladder yöntemi benzer peroperatf ve postoperatif sonuçlar ile güvenle uygulanabilir. Modifiye Studer tipinde sağ böbrekte hidronefrozun daha fazla görülmesi operasyon sırasında sağ üreterin sigmoid altından sol tarafa transpozisyonundan kaynaklanabilir.

Anahtar Kelimeler : mesane tümörü, modifiye Y tipi, modifiye studer, ortotopik neobladder,

Kaynakça :

Stein JP, Lieskovsky G, Cote R et al: Radical cystectomy in the treatment of invasive bladder cancer: long-term results in 1,054 patients. J Clin Oncol 2001; 19: 666

Resimler :

Resim Açıklaması: Modifiye Y tipi ortotopik neobladder

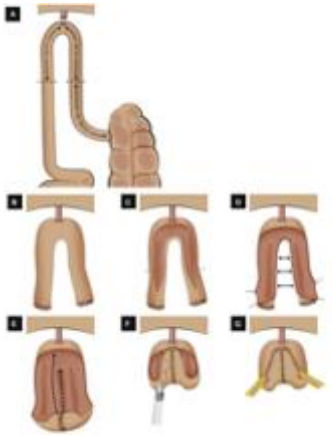

Resim Açıklaması: modifiye Studer tipi ortotopik neobladder

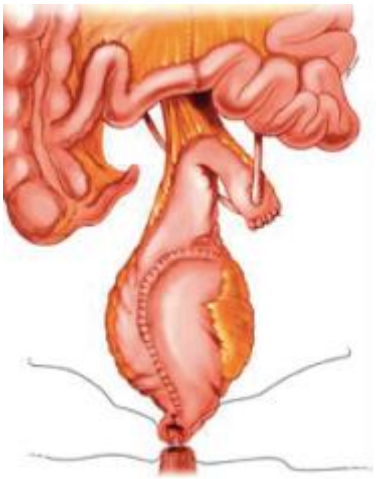

Studer Pouch

Tables :

	Modifiye Y Tipi (10)	Modifiye Studer (8)	p
Yaş yıl (min-max)	52 (42-67)	55 (45-68)	0.87
Cinsiyet (kadın/erkek)	1/9	0/8	0.75
VKİ (kg/m2)	27 ± 5.2	26 ± 4.8	0.92
Preoperatif GFR ml/min/1.73 m2 (ml/dk)	85.8 ± 8.3	87.6 ± 9.5	0.65
Operasyon süresi (dk)	310 ± 32	350 ± 44	0.12
Kanama miktarı (ml)	290 ± 65	305 ± 53	0.32
Komplikasyon clavien < III clavien ≥ III	3 (30%) 1 (10%)	2 (25%) 2 (25%)	0.52
Hastanede kalış süresi (gün)	7 ± 3.1	8 ± 4.2	0.73
Adjuvan kemoterapi alan hasta sayısı n (%)	2 (20%)	2 (25%)	0.91
3. ay mesane kapasitesi (ml)	450 ± 65	400 ± 50	0.43
3. ay inkontinans Gündüz n (%) Gece n (%)	2 (20%) 4 (40%)	2 (25%) 3 (37%)	0.82
3. ay hidronefroz varlığı sağ böbrek n (%) / sol böbrek n (%)	0 / 0	3 / 1	0.03
3. ay PMR (ml)	55 ± 12	43 ± 15	0.23
3. ay GFR (ml/dk)	81 ± 9.1	79 ± 8.2	0.88

SS-085
Sunum Alanı: Salon C
Sunum Başlangıç Tarihi: 2023-11-10 18:30:00
Sunum Bitiş Tarihi: 2023-11-10 18:35:00

NEO-ADJUVAN KEMOTERAPİ, MESANE KANSERİ SAĞKALIMINDA LENFOVASKÜLER İNVAZYONUN OLUMSUZ ETKİSİNİ İYİLEŞTİRİR Mİ?

Hasan Yılmaz[1], Kerem Teke[1], Evren Süer[2], Volkan İzol[3], Hacı Murat Akgül[4], İsmail Selvi[5]
[1]Kocaeli Üniversitesi Tıp Fakültesi Üroloji Ad
[2]Ankara Üniversitesi Tıp Fakültesi Üroloji Ad
[3]Çukurova Üniversitesi Tıp Fakültesi Üroloji Ad
[4]Tekirdağ Namık Kemal Üniversitesi Tıp Fakültesi Üroloji Ad
[5]Ankara Onkoloji Hastanesi

Giriş: Neoadjuvan KT (NAC)' nin sağkalım katkısı faz III çalışmalarda ve meta-analizde gösterilmiştir (1,2,3). Radikal sistektomideki (RS) lenfovasküler invazyon (LVI), artan T evresi, tumor grade' i ve lenf nodu metastazı ile ilişkilidir (4). LVI, genel sağkalım (OS) için bağımsız öngörücüdür (5,6). Literatürde NAC' ın LVI üzerine etkilerini araştıran bir çalışmaya rastlamadık. NAC alan ve almayanlarda LVI' nin sağkalım üzerine etkilerini değerlendirmeyi amaçladık.

Materyal ve Metod: Türk Üro-Onkoloji Derneği mesane kanseri veri tabanında 2007-2021 yılları arasında mesane kanseri nedeniyle pelvik lenfadenektomi ve üriner diversiyon ile RS uygulanan hastaların verilerini retrospektif olarak değerlendirdik. Hastaların demografik özellikleri, takip süresi ve OS not edildi.

Sonuçlar: Analizlere 633 kişi dahil edildi. Ortanca takip süresi 24 aydı (IQR 12 - 54) (Tablo 1). Tüm kohortun 5 yıllık OS'si %55,1 idi. Bu oran NAC- ve NAC+ gruplarında sırasıyla %54,7 ve %59,9 idi (p=0,683). LVI+ ve LVI- hastalarda da sırasıyla %35,7 ve %65,7 idi (p<0,0001). NAC- grubunda LVI+ ve LVI- hastaları arasında 5 yıllık OS açısından anlamlı fark vardı (%33,2'ye karşı %68,2; p<0,0001), ancak NAC+'da benzer bulundu (%53,2'ye karşı %64,5, p=0,552) (Resim1). Çok değişkenli analizlerde, kadın cinsiyet, pN evreleri, varyant histolojinin varlığı ve LVI, tüm kohortta ve NAC-grubunda OS için önemli bağımsız prediktif faktörlerdi. Ancak cinsiyet ilişkisi, pN evreleri ve LVI, NAC+ grubunda önemini yitirdi (Tablo 2).

Çıkarımlar: LVI, OS' yi önemli ölçüde azaltmaktadır. NAC tedavisi, LVI'nın OS üzerindeki olumsuz etkilerini iyileştirir. LVI, genel kohortta ve NAC- grubunda daha kötü OS'nin bağımsız bir belirleyicisiyken, bu etkisini NAC+ grubunda kaybetti. Bulgularımız RS'den önce NAC kullanımını teşvik etmektedir. NAC kullanımını artırma stratejileri, LVI' lı hastaların OS'sini iyileştirmeye yardımcı olabilir.

Anahtar Kelimeler : Neo-adjuvan kemoterapi, Radikal sistektomi, lenfovasküler invazyon

Kaynakça :

1. Ming Yin, Oncologist, 2016;21(6):708
2. Kitamura, Ann Oncol, 2014;25(6):1192
3. International Collaboration of Trialists, J Clin Oncol. 2011, Jun 1;29(16):2171
4. Mathieu, Nat Rev Urol, 2016;13: 471
5. Aziz, BJU Int, 2016, 117:272
6. Turkolmez, Urology, 2007, 70: 477

Resimler :

Resim Açıklaması: Şekil 1

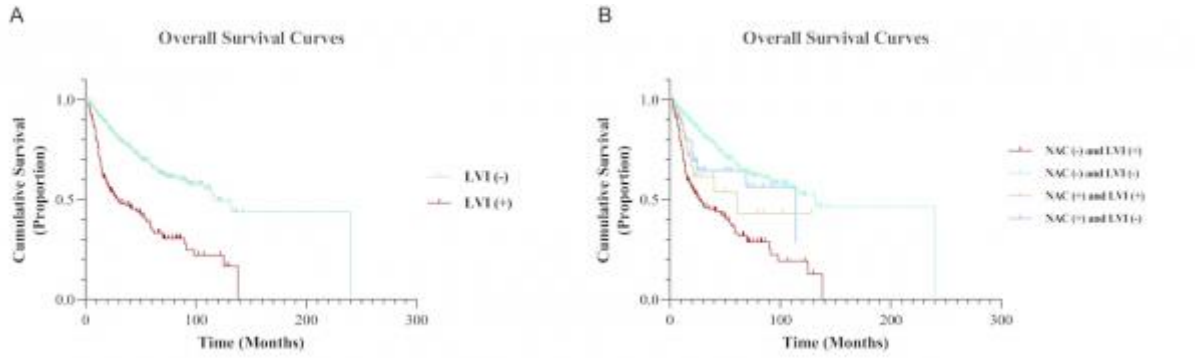

Tables :

Tablo 1. NAC gruplarına göre demografik veriler.

		NAC-	NAC+	p
Preoperatif klinik özellikler				
	Hasta sayıları	550	83	
	Yaş (yıl), ortanca (IQR)	65 (59-70)	65 (58-68)	0.279¶
	Cinsiyet erkek, n (%)	479(87,1)	74 (89,2)	0.724†
	BMI (kg/m2), ortanca (IQR)	25,9 (23,6-27,8)	25,43 (23,0-29,4)	0.741¶
	Sistektomi öncesi serum kreatinin (mg/dl), ortanca (IQR)	0,9 (0,8-1,2)	1,0 (0,9-1,4)	0,012¶
	Sistektomi öncesi e-GFR (ml/dk/1,73 m2), ortanca (IQR)	75,3 (58,0-90,0)	69,9 (46,0-85,0)	0,080¶
	ASA skoru, ortanca (IQR)	2 (1-2)	2 (2-3)	
	İntravezikal Kemoterapi öyküsü, n (%)	61 (11,0)	10 (12,0)	0,707†
	İntravezikal BCG öyküsü, n (%)	68 (12,4)	12 (14,5)	0,594†
	Adjuvan sistemik kemoterapi, n (%)	110 (20,0)	14 (16,9)	0,999†
Cerrahi Özellikler				
	Operasyon süresi (dk), ortanca (IQR)	360 (300-425)	420 (350-480)	0,017¶
	İntraoperatif kan kaybı(ml), ortanca (IQR)	500 (250-1000)	500 (300-1090)	0,211¶
	yatış süresi (saat), ortanca (IQR)	264 (200-312)	288 (240-360)	0,013¶

Sistektomi Patolojisi				
	pT evresi			0,563†
	<="" td="">	125 (22,7)	21 (25,3)	
	pT2, n (%)	165 (30,0)	20 (24,1)	
	> pT2, n (%)	260 (47,2)	42 (50,6)	
	pN evresi			0,015†
	pN0, n (%)	298 (54,1)	31 (37,3)	
	pN1, n (%)	182 (33,1)	39 (47,0)	
	>pN1, n (%)	70 (12,7)	13 (15,6)	
	Varyant histoloji, n (%)	127 (23,1)	19 (22,9)	0,545†
	Lenfovasküler invazyon, n (%)	209 (38,0)	35 (42,2)	0,655†
	CIS varlığı, n (%)	93 (16,9)	15 (18,1)	0,780†
	Cerrahi sınır pozitifliği, n (%)	27 (4,9)	3 (3,6)	0,785†

Tablo 2. Olası prediktif faktörler ile OS arasındaki ilişkilerin çok değişkenli Cox regresyon analizleri.

	Genel		NAC-		NAC+	
	HR (95% CI)	P	HR (95% CI)	P	HR (95% CI)	P
Cinsiyet (Referans: kadın)	1,47 (1,01-2,13)	0,041	1,49 (1,01-2,11)	0,044	0,95 (0,26-3,42)	0,941
T evresi (<="" td="">	1,42 (0,89-2,27)	0,140	1,31 (0,80-2,14)	0,278	1,88 (0,35-10,06)	0,459
T evresi (Referans: T3-T4)	1,54 (0,96-2,47)	0,074	1,36 (0,82-2,27)	0,225	3,93 (0,79-19,53)	0,093
N evresi (N0, N1, >N1) (Referans: N1)	1,93 (1,39-2,70)	<0,0001	2,05 (1,44-2,92)	<0,0001	0,73 (0,25-2,11)	0,569
N evresi (Referans: >N1)	4,15 (2,75-6,27)	<0,0001	4,73 (3,06-7,32)	<0,0001	1,58 (0,39-6,36)	0,518
Cerrahi sınır pozitifliği	1,75 (0,97-3,14)	0,059	1,60 (0,87-2,96)	0,128	17,87 (1,46-218,01)	0,024
CIS varlığı	1,29 (0,93-1,79)	0,131	1,20 (0,83-1,72)	0,316	1,07 (0,40-2,85)	0,885
Varyant histoloji	1,70 (1,27-2,27)	<0,0001	1,65 (1,21-2,26)	0,002	2,74 (1,05-7,13)	0,038
LVI varlığı	1,62 (1,16-2,26)	0,004	1,93 (1,35-2,75)	<0,0001	0,41 (0,13-1,29)	0,128

SS-086
Sunum Alanı: Salon C
Sunum Başlangıç Tarihi: 2023-11-10 18:35:00
Sunum Bitiş Tarihi: 2023-11-10 18:40:00

NEOADJUVAN/İNDÜKSİYON KEMOTERAPİ YANITSIZ MESANE KANSERLİ HASTALARDA KANSER SPESİFİK SAĞKALIMI ETKİLEYEN FAKTÖRLER

Kerem Teke[1], Hasan Yılmaz[1], Sümer Baltacı[2], Murat Akgül[3], Bahadır Şahin[4], Tayyar Alp Özkan[5], Türk Üroonkoloji Derneği Mesane Tümör Çalışma Grubu[6]
[1]Kocaeli Üniversitesi Tıp Fakültesi Üroloji A.d.
[2]Ankara Üniversitesi Tıp Fakültesi Üroloji A.d.
[3]Namık Kemal Üniversitesi Tıp Fakültesi Üroloji A.d.
[4]Marmara Üniversitesi Tıp Fakültesi Üroloji A.d.
[5]Özel Uro-tıp Üroloji Tanı Merkezi
[6]Türk Üroonkoloji Derneği Mesane Tümör Çalışma Grubu

Giriş amaç: Kasa invaze mesane kanseri (KIMK)'inde klinik eve T2-4N0M0 hastalıkta standart tedavi yaklaşımı neoadjuvan kemoterapi (NAK) ve radikal sistektomidir. Ancak bazı çalışmalarda NAK tedavisi içerisinde lenf nodları tutulmuş nonmetastatik olan (cN1-2) hastalar da dahil edilerek neoadjuvan indüsiyon kemoterapisi (NAIK) tanımı altında çalışmalar yapılmıştır.[1,2] Bu çalışmanın amacı NAIK yanıt veren ve vermeyen hastaların demografik, klinik ve patolojik verilerini karşılaştırmak, NAIK yanıtsız hastalarda kanser-spesifik mortalite (KSM)'yi gösterebilecek prognostik faktörü(leri) araştırmaktır.

Metod: Üroonkoloji derneği mesane tümörü REDCap veritabanında kayıtlarında KIMK nedeniyle -platin tabanlı NAIK alan cT2-4/N+/M0 olan hastalar geriye dönük olarak incelendi. Klinik ve patolojik verileri eksik olanlar, onkolojik takip süresi 3 aydan daha az olanlar, nonürotelyal tümör biyolojisine sahip olanlar çalışmaya dahil edilmedi. Klinik evre ve radikal sistektomi patoloji spesmenlerine göre evreleri karşılaştırılarak patolojik evresi klinik evreden daha düşük olan hastalar (lokal ileri evreden lokal kasa invaze ya da daha düşük evre hastalığa; lokal kasa invaze hastalıktan kasa invaze olmayan hastalığa ya da ypT0'a) *"NAIK-yanıtlı",* patolojik evresi klinik evre ile aynı ya da daha ileri olanlar *"NAIK-yanıtsız"* olarak kategorize edildi. Bu iki popülasyonda klinik, patolojik ve onkolojik sonuçlar karşılaştırıldı. Özellikle *"NAIK-yanıtsız"* grupta KSM'yi etkileyebilecek klinik ve patolojik parametreleri saptamak için Cox regresyon analizi kullanıldı. Son olarak *"NAIK-yanıtsız"* grupta lokal ileri evre hastalık gösteren hastalarda KSM ile ilişkili faktör(ler) ile Adjuvan kemoterapi (AK) arasındaki ilişki Kaplan-Meier sağkalım eğrileri ile araştırıldı.

Bulgular: Çalışmaya dahil edilen hasta sayısı 92 olup, ortalama yaşı 61,5±8,5 ve %84,8'i erkeklerden oluşmaktadır. Çalışmada kullanılan kemoterapi rejimini %88 oranda gemsitabin-sisplatin oluşturmakta olup ortanca siklus sayısı 4 (3–4)'tü. Ortanca ECOG skoru 1 (0–2)'idi. Teşhisten NAIK ilk kür arası süre ve teşhisten sistektomiye kadar geçen süre 36 (21–64) ve 157 (122–219) gündü. Hastaların %32,6'sı klinik lokal ileri evre KIMK olup çıkarılan ortanca lenf nodu sayısı 15 (11–20)'idi. Sistektomi sonrası ortalama takip süresi 19 (7–40) ay'dı. Hastaların %39,1'i NAIK yanıtlı olup, *"NAIK-yanıtsız"* olan hastalarda ölüm ve kanser-spesifik ölüm sayısı *"NAIK-yanıtlı"* gruba göre istatistiksel fazla olarak bulundu ($p<0.05$). *"NAIK-yanıtsız"* grubunda NAIK siklus sayısı diğer gruba göre daha az, ECOG skoru istatistiksel olarak anlamlı şekilde daha yüksek ($p<0.05$), diğer sistektomi öncesi parametreler açısından gruplar arasında istatistiksel fark olmadığı bulundu ($p>0.05$, Tablo 1). Tek değişkenli analizde *"NAIK-yanıtsız"* grupta KSM ile ilişkili prognostik faktörler ypT3-4 (HR: 4.594 CI%95: 1.043-

20.240) ve ypN+ (HR: 3.224 CI%95: 1.197-8.683) anlamlı olarak saptanmış ancak çok değişkenli analizde ise sadece **ypN+ (HR: 2.725 CI%95: 1.017-7.303)** anlamlı olarak bulundu (Tablo 2). Son olarak *"NAIK-yanıtsız"* grubun 42 tanesi lokal ileri evre olup 21 tanesi AK almış olup, AK almayan lokal ileri evre hastalarda ypN+ liğinin ypN- olan hastalara göre kanser-spesifik sağkalım oranının istatistiksel olarak anlamlı şekilde daha düşük olduğu (%33,33 vs %80, Log-Rank p=0.029) ve AK alan *"NAIK-yanıtsız"* lokal ileri hastalarda ise ypN+ ve ypN- olanlar arasında kanser spesifik sağkalım açısından istatistiksel olarak fark olmadığı görüldü (ypN+ için %60 ve ypN- için %50, Log-Rank p=0.088 Resim 1AB).

Sonuç: KIMK tedavisinde NAIK-yanıtsız hastalarda ypN+ durumu KSM'yi etkileyebilecek prognostik faktör olarak saptanmıştır. Ayrıca NAIK-yanıtsız hastalarda lokal ileri evre hastalıkta AK ve izlem seçenekleri değerlendirilirken ypN+'liği adjuvan tedavi lehine değerlendirilmesi gereken önemli bir prognostik gösterge olabilir.

Anahtar Kelimeler : Neoadjuvan kemoterapi, Neoadjuvan indüksiyon kemoterapisi, NAK, NAIK, kasa invaze mesane kanseri, NAK yanıtsız.

Kaynakça :

1. Eur Urol. 2022 May;81(5):523-532.
2. World J Urol . 2016 Feb;34(2):157-62.

Resimler :

Resim Açıklaması: Tablo 1. Neoadjuvan indüksiyon kemoterapi (NAIK) sonrası radikal sistektomi olan kasa invaze mesane kanserli hastaların NAIK-yanıtlı ve NAIK-yanıtsız olarak ayrılması ve bu populasyonların demografik, klinik, patolojik ve onkolojik verilerinin karşılaştırılması.

	NAIK-yanıtlı (n=36)	NAIK-yanıtsız (n=56)	p*
Yaş (yıl), n (%)			
≤61	18 (50)	24 (42,9)	0,552
>61	18 (50)	31 (55,4)	
Missing data	-	1 (1,7)	
Cinsiyet, n (%)			
Erkek	29 (80,6)	49 (87,5)	0,365
Kadın	7 (19,4)	7 (12,5)	
ECOG performans skoru, n(%)			
0-1	31 (86,1)	37 (66,1)	**0,016**
≥2	4 (11,1)	19 (33,9)	
Missing data	1 (2,8)	-	
Klinik evre			
cT_2N0	23 (63,9)	39 (69,6)	0,217
cT_3N0	3 (8,3)	10 (17,9)	
cT_4N0	2 (5,6)	2 (3,6)	
$cT_{any}N+$	8 (22,2)	5 (8,9)	
NAK kür sayısı, n (%)			
≤3	11 (30,5)	30 (53,6)	**0,039**
≥4	24 (66,7)	26 (46,4)	
Missing data	1 (2,8)	-	
Teşhisten NAK'a kadar geçen süre (gün), n (%)			
<36			
≥36	19 (52,8)	25 (44,6)	0,414
Missing data	16 (44,4)	30 (53,6)	
	1 (2,8)	1(1,8)	
Teşhisten Radikal sistektomiye kadar geçen süre (gün), n (%)			
≤156	20 (55,6)	25 (44,6)	0,346
>156	16 (44,4)	30 (53,6)	
Missing data	-	1 (1,8)	
Hidronefroz, n (%)			
Yok	30 (80)	38 (67,9)	0,099
Var	6 (20)	18 (32,1)	
Cerrahi sınır, n (%)			
Negatif	36 (100)	50 (89,3)	**0,042**
Pozitif	0 (-)	6 (10,7)	
Çıkarılan lenf nodu sayısı, n (%)			
<15	19 (52,8)	25 (44,6)	0,446
≥15	17 (47,2)	31 (55,4)	
Patolojik evre, n (%)			
ypT_2N0	23 (63,9)	-	**0,000**
$ypT_{+CIS}N0$	6 (16,7)	-	
ypT2N0	7 (19,4)	14 (25)	
$ypT_{1-4}N0$	-	21 (37,5)	
$ypT_{any}N+$	-	21 (37,5)	
NAIK ve RS sonrası klinik evre ile patolojik evre arasındaki değişiklik (Yanıt veren hastalık)			
cT2N0'dan ypT0N0'a	19 (52,8)	-	NA
cT3-4N0 / cTanyN+'den ypT0N0'a	4 (11,1)		
cT2N0'dan $ypT_{+CIS}N0$'a	4 (11,1)		
cT3-4N0 / cTanyN+'den $ypT_{+CIS}N0$'a	2 (5,6)		
cT3-4N0 / cTanyN+'den ypT2N0'a	7 (19,4)		
NAIK ve RS sonrası klinik evreden patolojik evredeki değişiklik (Yanıtsız hastalık)			
cT2N0'dan ypT2N0'a	-	14 (25)	NA
cT2N0'dan ypT3-4N0 / ypTanyN+'a		25 (44,6)	
cT3-4N0 / cTanyN+'den ypT3-4N0 / ypTanyN+ 'a		17 (30,4)	
Genel ölüm sayısı, n (%)	5 (13,9)	24 (42,9)	**0,004**
Kansere bağlı ölüm sayısı, n (%)	5 (13,9)	17 (30,4)	0,071

*Kategorik değişkenlerin karşılaştırılması için Ki-kare testi kullanılmıştır.
Kısaltmalar: *NAIK, Neoadjuvan indüksiyon kemoterapisi; RS, Radikal Sistektomi.*

Resim Açıklaması: Resim 1. A) "NAIK-yanıtsız" ve patolojik lokal ileri evre hastalığı olan adjuvan kemoterapi almayıp izlem yapılan (n=21) ve B) adjuvan kemoterapi alan (n=21) hastada ypN+'liğinin kanser spesifik sağkalım üzerine etkisinin Kaplan-Meier eğrileri ile gösterilmesi.

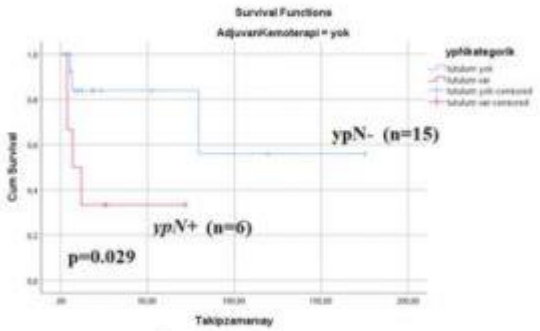

Resim 1A

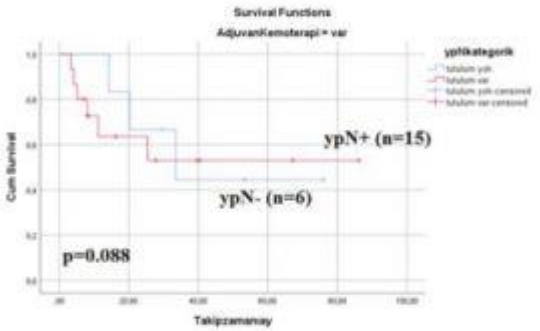

Resim 1B

Tables :

Tablo 2. "NAIK-yanıtsız" hasta populasyonunda kanser-spesifik mortalite ile ilişkili faktörlerin tek ve çok değişkenli Cox regresyon analizi* ile saptanması.

		Tek değişkenli analiz			Çok değişkenli analiz	
	HR	CI %95	P	HR	CI %95	P
Yaş (>61 vs ≤61)	0,827	0,307 – 2,232	0,708	-	-	-
Cinsiyet (Kadın vs Erkek)	1,119	0,255 – 4,903	0,881	-	-	-
ECOG performans skoru (≥2 vs 0-1)	2,355	0,751 – 7,382	0,142	-	-	-
NAK kür sayısı, (n (%) ≤3 vs ≥4)	1,410	0,518 – 3,837	0,502	-	-	-
Teşhisten NAK'a kadar geçen süre (gün), (n (%) ≥36 vs <36)	0,884	0,334 – 2,342	0,804	-	-	-
Teşhisten Radikal sistektomiye kadar geçen süre (gün) (>156 vs ≤156)	0,817	0,503 – 1,327	0,415	-	-	-
Hidronefroz (Var vs Yok)	2,316	0,887 – 6,043	0,086	-	-	-
ypT3-4 vs ypT2	4,594	1,043 – 20,240	0,044	3,900	0,878 – 17,333	0,074
ypN+ vs ypN-	3,224	1,197 – 8,683	0,021	2,725	1,017 – 7,303	0,046

SS-087
Sunum Alanı: Salon C
Sunum Başlangıç Tarihi: 2023-11-10 18:40:00
Sunum Bitiş Tarihi: 2023-11-10 18:45:00

SİSTEKTOMİ ÖNCESİNDE GERİATRİK NÜTRİSYONEL RİSK İNDEKSİNİN (GNRİ) PROGNOSTİK DEĞERİ

Ali Kemal Uslubaş[1], Malik Enes Akdaş[2], Kerem Teke[2], Naci Burak Çınar[2], Serdar Baykal[2], Kutlucan Çakmak[2], Hasan Yılmaz[2], Önder Kara[2], Özdal Dillioğlugil[2]
[1]Kocaeli Şehir Hastanesi Üroloji Kliniği
[2]Kocaeli Üniversitesi Üroloji A.b.d.

Amaç: Radikal sistektomi komplikasyon oranları ve hastaların muhtemel komorbiditeleri nedeniyle ürolojinin en riskli operasyonlarından biridir. Çalışmamızda, literatürde pek çok branşta hastalık ve cerrahi işlem sonrası prognozu öngörmede olumlu sonuçlar bildirilen geriatrik nütrisyonel risk indeksinin (GNRİ) radikal sistektomi yapılan hastaların peroperatif ve onkolojik sonuçlarını öngörmedeki başarısını değerlendirmeyi amaçladık.

Metot: 2009-2021 yılları arasında mesane kanseri tanısı ile radikal sistektomi yapılan ve takip verilerine ulaşılabilen 132 hasta çalışmaya dahil edildi. Hastaların preoperatif ve postoperatif dönemdeki klinik ve laboratuvar verileri, *Charlson* komorbidite indeks skorları (CKİ) ve GNRİ'leri hastaların prognozu ile olan ilişkileri açısından istatistiksel olarak analiz edildi. GNRİ hesaplamasında "GNRİ= 14,89 x albümin (g/dl) + 41,7 x vücut ağırlığı (kg)/ ideal vücut ağırlığı (kg)" formülü kullanıldı. Hastaların ideal vücut ağrılığı (İVA) hesaplamasında ise "İVA (kg)= 22 x boy(m)^2" formülü kullanıldı. Güncel literatürdeki kesme değerleri baz alınarak GNRİ değeri ≥98 olan hastalar "GNRİ yüksek" grubuna ve CKİ ≥5 olan hastalar "CKİ yüksek" grubuna alındı. *Kaplan-Meier* analizinde genel sağkalıma anlamlı etkisi olan parametreler *Cox* regresyon analizinde multivaryant analiz için kullanıldı.

Bulgular: Çalışmaya alınan 111 erkek (%84,1) ve 21 kadın (%15,9) hastanın ortalama yaşı 64,9±8,5'idi. Postoperatif erken dönemde (ilk 30 gün) minör veya majör komplikasyon izlenen hasta sayısı 60 (%45,5), medyan takip süresi 28 ay (0-159 ay), takiplerde saptanan ölüm sayısı 72 (%54,5) olarak saptandı. GNRİ yüksekliği ile yaş arasında anlamlı bir ilişki bulunurken (p=0,003), erken dönemde komplikasyon, CKİ, postoperatif dönemde nüks görülmesi gibi prognostik faktörler arasında anlamlı ilişki yoktu (p>0,05) (Tablo 1). *Kaplan-Meier* analizinde GNRİ'nin düşük olması (p<0,001), erken postoperatif dönemde komplikasyon gelişmesi (minör ve/veya majör) (p=0,022) ve takiplerde nüks gelişmesi (p<0,001) genel sağ kalımı anlamlı derecede azaltan faktörler olarak izlendi (Resim 1). Yapılan multivaryant analizde ise preoperatif dönemdeki GNRİ düşüklüğünün postoperatif takipte nüks görülmesine yakın derecede prognostik önemi olduğu saptandı (Tablo 2).

Sonuç: Sonuçlarımız radikal sistektomi planlanan hastalarda GNRİ kullanımının henüz preoperatif dönemdeyken onkolojik ve postoperatif dönem sonuçları açısından prognozu öngören önemli bir gösterge olarak kullanılabileceğini göstermektedir.

Anahtar Kelimeler : mesane kanseri, radikal sistektomi, prognoz, geriatrik nütrisyonel risk indeksi

Kaynakça :

1. Riveros C, Jazayeri SB, Chalfant V, Ahmed F, Bandyk M, Balaji KC. The Geriatric Nutritional

Risk Index Predicts Postoperative Outcomes in Bladder Cancer: A Propensity Score-Matched Analysis. J Urol. 2022 Apr;207(4):797-804.
2. Roffman, C., Buchanan, J., & Allison, G. (2016). Charlson comorbidities index. Journal of physiotherapy, 62(3).
3. Yamada, Shunsuke, et al. "Simplified geriatric nutritional risk index for assessing nutritional status and stratifying mortality risk in patients receiving maintenance hemodialysis." Therapeutic Apheresis and Dialysis 27.2 (2023): 253-263.

Resimler :

Resim Açıklaması: Resim 1. GNRİ yüksekliğinin Kaplan-Meier analizindeki genel sağkalım grafiği.

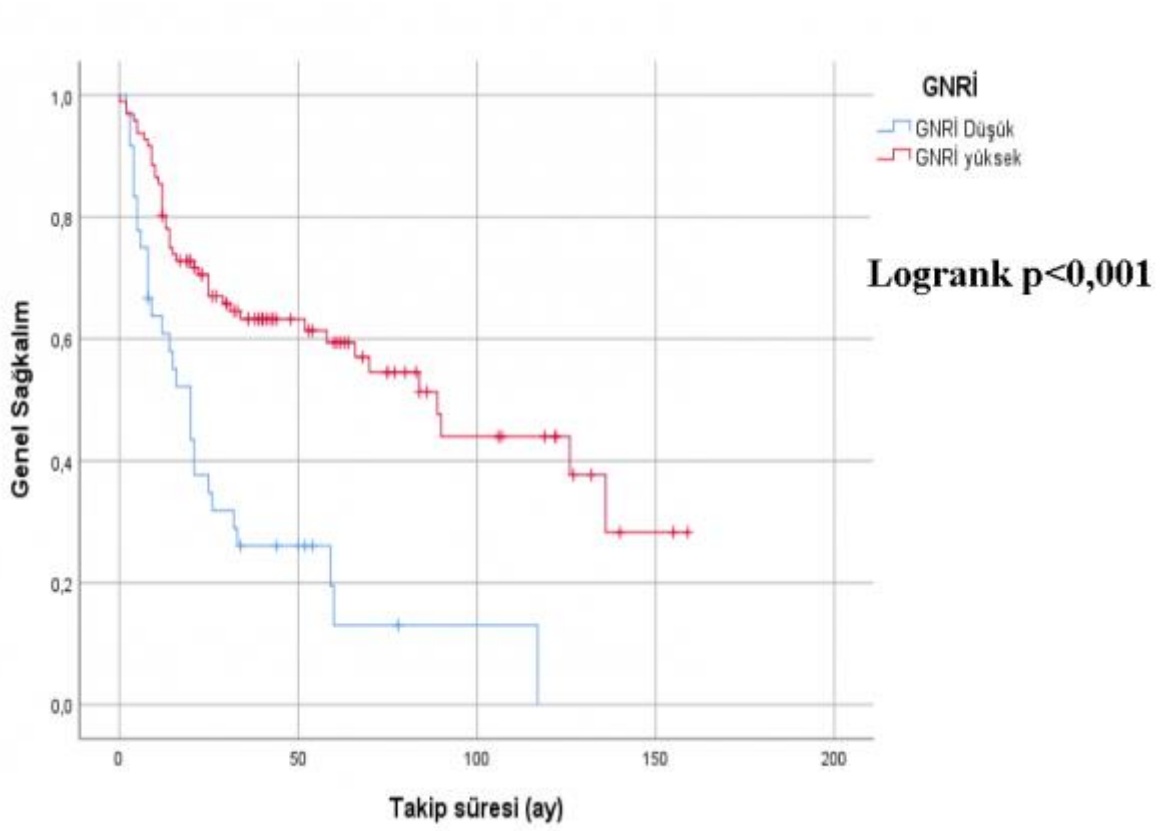

Resim Açıklaması: Tablo 1. Hastaların demografik, klinik ve takip verilerinin GNRİ ile ilişkisi.

		GNRİ Düşük	GNRİ Yüksek	p değeri
Yaş (yıl±ss)		68,42±8,86	63,58±8,02	**0,003**
Cinsiyet	Erkek [(n, (%)]	26 (%19,7)	85 (%64,4)	
	Kadın [(n, (%)]	10 (%7,6)	11 (%8,3)	
Charlson Komorbidite Skoru	5> [(n, (%)]	11 (%8,3)	38 (28,8)	0,339
	5≤ [(n, (%)]	25 (%18,9)	58 (%43,9)	
Yatış Süresi (gün±ss)		13,44±4,59	13,29±5,73	0,889
Erken Komplikasyon (minör ve/veya majör)	Yok [(n, (%)]	16 (%12,1)	56 (%42,4)	0,154
	Var [(n, (%)]	20 (%15,2)	40 (%30,3)	
Nüks	Yok [(n, (%)]	18 (%13,6)	65 (%49,2)	0,061
	Var [(n, (%)]	18 (%13,6)	31 (%23,5)	
Takip Süresi [ay (medyan, (IQR)]		18 (6,5-33,75)	35 (14-67,5)	**0,003**

Tables :

Tablo 2. Prognostik parametrelerin genel sağkalım açısından multivaryant analizi.

	HR	Güven Aralığı (%95)	p değeri
GNRİ Düşük (≤98)	2,349	1,422-3,881	0,001
Nüks	2,975	1,839-4,813	0,000
Erken Komplikasyon Var	1,643	1,016-2,657	0,043
Charlson Komorbidite Skoru ≥5	1,092	0,660-1,807	0,731

SS-088
Sunum Alanı: Salon C
Sunum Başlangıç Tarihi: 2023-11-10 18:45:00
Sunum Bitiş Tarihi: 2023-11-10 18:50:00

''ÇOK DÜŞÜK RİSKLİ MESANE KANSERİ'' KAS-İNVAZİV OLMAYAN MESANE KANSERLERİNDE YENİ ALT GRUBUN DEĞERLENDİRİLMESİ

İlker Gökçedağ[1], Kürşat Küçüker[1], Mesut Berkan Duran[1]
[1]Pamukkale Üniversitesi Tıp Fakültesi Hastaneleri Üroloji Anabilim Dalı

Amaç: Düşük riskli mesane kanserinin klinik sonuçları analiz edilerek “çok düşük riskli” mesane kanserinin öngörücü rollerini değerlendirilmesi amaçlanmıştır.

Gereç ve yöntem: Ocak 2013 ve Haziran 2023 tarihleri arasında düşük riskli kas invaziv olmayan mesane kanseri (KİOMK) tanısı ile tedavi ve takip edilen 81 hasta retrospektif olarak incelendi. Hastalar tümör büyüklüğüne göre iki prognostik gruba ayrıldı (≤1,0 cm ve >1,0 cm). İki grup klinik, patolojik bulgular ve nüks, takipte ilerleme açısından karşılaştırıldı.

Bulgular: Toplam 81 hasta nüks görülme süresine kadar takip edildi. Toplam 38 hastada, tümör boyutu 1 cm altında idi. Tek değişkenli Cox modellemesinde, sigara içme durumu ve intravezikal mitomisin C (MMC), rekürrens için daha kısa süre ile anlamlı derecede ilişkiliydi (sırasıyla, HR 0,103, %95 CI 0,020-0,520, p=0,009; HR 4,264, %95 CI 1,026-17,727, p=0,036). Tümör boyutunun bağımsız öngörü faktörü olarak rekürrens zamanını etkilemediği görüldü (p=0,738).

Sonuç: Düşük riskli KİOMK tanısı alan hastalarda önerilen çok düşük riskli grup modellemesinde, 1 cm altı olarak belirlenen grup ile 1 cm üstü tümörlerde rekürrens açısından anlamlı farklılık izlenmedi.

Anahtar Kelimeler : Anahtar kelimeler: Mesane kanseri, kaplan–meier, düşük riskli mesane kanseri, invaziv olmayan mesane kanseri, prognoz.

Tables :

TABLO1.

Klinik Özellikler	Toplam	Grup 1 (Tümör ≤1,0 cm	Grup 2 (Tümör ≥1,0 cm)	P değeri
Hasta Sayısı (n)	81	36	45	
Ortalama Yaş SS (yıl)	67,26±11,69	67,32±11,91	67,23±12,11	0,27
Erkek Cinsiyet (%)	72	32(44,4)	40 (55,6)	0,63
Ortalama VKİ SS (kg/m2)	28,5±4,12	29,36±4,28	27,8±2,96	0,136
ASA Skoru				0,163
1 (n)	13	7	6	
2 (n)	58	28	30	
3 (n)	10	2	8	
Sigara İçme Durumu n (%)	37	18(48,6)	19(51,4)	0,44
İntravezikal MMC, n (%)	33	18(54,5)	15(45,5)	0,52
Ortalama Takip Süresi (ay) SS		25,58±15,63	29,3±21,54	0,91
Tümör Rekürrensi				
1.yıl rekürrens n (%)	41	15(36,6)	26(63,4)	0,63
2.yıl rekürrens n (%)	60	27(41,5)	38(58,5)	0,54
VKİ: Vücut kitle endeksi, MMC: Mitomisin C, SS: Standart Sapma				

SS-089
Sunum Alanı: Salon C
Sunum Başlangıç Tarihi: 2023-11-10 18:50:00
Sunum Bitiş Tarihi: 2023-11-10 18:55:00

RADİKAL SİSTEKTOMİ YAPILAN MESANE KANSERİ HASTALARINDA EŞLİK EDEN PROSTAT KANSERİ RİSKİ

Mehmet Fatih Şahin[1], Murat Akgül[2], Çağrı Doğan[2], Erdem Can Topkaç[2], Cenk Yazıcı[2]
[1]Çorlu Devlet Hastanesi;
[2]Tekirdağ Namık Kemal Üniversitesi

Giriş:

Klasik olarak radikal prostatektomi, eşlik eden prostat kanseri riskinin nispeten yüksek olması nedeniyle mesane kanseri için radikal sistektomi ile eş zamanlı olarak gerçekleştirilir. Ancak PSA taraması yaygınlaştığında bu durumun yeniden değerlendirilmesi gerekecektir. Bu çalışmada radikal sistektomi yapılan mesane kanseri hastalarında eşlik eden prostat kanseri riskini gözden geçirmeyi amaçlanmaktadır.

Materyal Metot:

Tekirdağ Namık Kemal Üniversitesi üroloji kliniğinde 2013-2023 yılları arasında kasa invaze mesane kanseri nedeniyle radikal sistektomi uygulanan erkek hastaların retrospektif incelemesi yapıldı. İncelemeye yalnızca ameliyattan önce prostat kanseri tanısı konmamış hastalar dahil edildi. Hastaların demografik verileri, ameliyat öncesi PSA, radikal sistektomi patolojisi, spesimendeki varyant komponent ve CIS varlığı değerlendirildi ve eş zamanlı olarak prostat kanseri tespit edilen grup ile olmayan grup karşılaştırıldı.

Bulgular:

Çalışmaya toplam 71 erkek hasta dahil edildi. Bu hastaların 56 tanesinde prostat kanseri görülmezken 15 tanesinde ise eşzamanlı olarak prostat kanseri tespit edildi. Hastaların yaş ortalaması 66,1 ± 7,0, ortalama takip süresi 27,6 ± 27,1 idi. Prostat kanseri tanısı olmayan hastalardan 3 tanesinde HGPIN patolojisi görüldü. Hasta sonuçları Tablo 1'de verilmiştir. Eş zamanlı prostat kanseri görülen hastaların 13 (%86,6) tanesinde Gleason 3+3, 1 tanesinde (%6,7) Gleason 3+4 ve 1 tanesinde de (%6,7) Gleason 4+4 prostat adenokanser görüldü. Prostat kanseri olan hastaların ortalama yaşı, olmayanlara göre daha yüksekti (71,0 ± 7,0 yıl vs. 65,6 ± 7,1 yıl, p=**0.003**). Prostat kanseri olan grupta ameliyat öncesi PSA'nın daha yüksek olduğu yönünde bir eğilim bulundu (3,8 ± 1,2 ng/ml vs. 2,1 ± 0,78 ng/ml, p=**0.048**). Multivariate analizde artan yaşın (OR 0.268, %95 GA: 0.999-1.000, p=**0.001**) ve preoperatif PSA değerinin (OR 0.232, %95 GA: 0.999-1.000, p=**0.001**) daha yüksek eş zamanlı prostat kanseri riskine katkıda bulunan bağımsız bir risk faktörü olduğunu bulundu.

Sonuç:

Radikal sistektomi hastalarında eş zamanlı prostat kanseri genellikle sessiz seyreder ve klinik olarak önemsizdir. Yaş ve preoperatif PSA değeri, bu hasta grubunda eşlik eden prostat kanseri açısından bir risk faktörüdür.

Anahtar Kelimeler : prostat kanseri, mesane kanseri, PSA, yaş

Resimler :

Resim Açıklaması: Tablo 1: Hastaların demografik verilerinin dağılımları

	Tüm vakalar (n=71)	Eşzamanlı Prostat kanseri olanlar (n=15)	Eşzamanlı Prostat kanseri olmayanlar (n=56)	p Değeri
Yaş (ortalama)	66,1 (min:45, maks: 82)	71,0 (min:45, maks:82)	65,6 (min:45, maks:76)	**0.003**
Ortalama Takip Süresi (ay)	27,6 (min:2, maks:120)	27,4 (min:2, maks:120)	27,6 (min:2, maks:91)	0.443
Sigara Hikayesi	50 (%70,4)	10 (%66,7)	40 (%71,4)	0.756
Pre-op PSA (ng/ml)	2,3 (min:0,28, maks:13,57)	3,8 (min:0,615, maks: 13,57)	2,1 (min:0,28, maks:11,21)	**0.048**
Sistektomi T Evresi				
Tx	13	3	10	
Ta	1	0	1	
T1	6	2	4	
T2	17	4	13	0.922
T3	20	4	16	
T4	14	2	12	
CIS Varlığı	15 (%21,1)	2 (%13,3)	13 (%23,2)	0.5
Farklı Histolojik Alt Tip	22 (%31,0)	2 (%13,3)	20 (%35,7)	
Histolojik Alt Tip				0.123
Skuamöz Dif.	16 (%72,8)	2 (%100)	14 (%70)	
Sarkomatoid Dif.	3 (%13,6)	0 (%0)	3 (%15)	
Pleomorfik Sarkom	1 (%4,5)	0 (%0)	1 (%5)	
Nöroendokrin V.	1 (%4,5)	0 (%0)	1 (%5)	
Nested Varyant	1 (%4,5)	0 (%0)	1 (%5)	

Resim Açıklaması: Tablo 2: Eşzamanlı prostat kanseri riskinin multivariate lojistik regresyon analizi

Değişken	Odd's Oranı	%95 Güven Aralığı		p Değeri
		Alt Sınır	Üst Sınır	
Yaş	0.268	0.999	1.000	**0.001**
Preop PSA	0.232	0.999	1.000	**0.001**
CIS varlığı	1.97	0.392	9.858	0.412
Histolojik Alt Tip	3.611	0.739	17.635	0.113

SS-090
Sunum Alanı: Salon C
Sunum Başlangıç Tarihi: 2023-11-10 18:55:00
Sunum Bitiş Tarihi: 2023-11-10 19:00:00

KASA İNVAZE MESANE KANSERİ NEDENİ İLE RADİKAL SİSTEKTOMİ UYGULANAN KADINLARDA JİNEKOLOJİK ORGAN TUTULUMU

Mehmet Gürkan Arıkan[1], Ersan Arda[2], Hasan Yılmaz[3], Evren Süer[4], Murat Akgül[5], Volkan İzol[6], Sertaç Yazıcı[7], Deniz Bolat[8], Güven Aslan[9], Serkan Akan[10], Levent Türkeri[11]
[1]Hatay Dörtyol Devlet Hastanesi
[2]Trakya Üniversitesi Tıp Fakültesi
[3]Kocaeli Üniversitesi Tıp Fakültesi
[4]Ankara Üniversitesi Tıp Fakültesi
[5]Namık Kemal Üniversitesi Tıp Fakültesi
[6]Çukurova Üniversitesi Tıp Fakültesi
[7]Hacettepe Üniversitesi Tıp Fakültesi
[8]İzmir Sbü Tepecik Eğitim Ve Araştırma Hastanesi
[9]Dokuz Eylül Üniversitesi Tıp Fakültesi
[10]İstanbul Fatih Sultan Mehmet Eğitim Ve Araştırma Hastanesi
[11]Acıbadem M. A. Aydınlar Üniversitesi Hastanesi

Amaç: Radikal Sistektomi uygulanan kadın hastalarda jinekolojik/pelvik organ koruyucu yaklaşım için uygun hasta grubunu araştırmak.

Gereç ve Yöntemler: Kasa invaze mesane kanseri nedeniyle radikal sistektomi yapılmış kadın hastaların verileri retrospektif ve çok merkezli olarak değerlendirildi. Hastaların demografik özellikleri, komorbid hastalıkları, preoperatif TNM evresi, lenfovasküler İnvazyon, varyant histoloji, neoadjuvan kemoterapi (KT) alıp almadığı, sistektomi eksizyon tipi, sistemik-pelvik nüks oranları, nükssüz sağkalım ve mortalite oranları değerlendirilmiştir. Mesaneye infiltre başka bir malignite nedeniyle sistektomi yapılmış, serviks kanseri öyküsü, anormal vajinal kanama, ailede meme/over kanseri öyküsü, pelvik organ prolapsusu olan hastalar çalışmaya dahil edilmemiştir.

Bulgular: Yaş ortalaması 63.07±9.82 olan toplam 200 kadın hasta çalışmaya dahil edilmiş olup hastaların demografik, preoperatif ve postoperatif özellikleri Tablo-1'de özetlenmiştir. Olguların %11'inde jinekolojik organ tutulumu saptanmıştır (Tablo-1). Uterus, vajina, over, fallop sırasıyla %7.5, %3.5, %2.5, %2.5 oranında tutulmuştur. Sistektomi T evreleri yüksek olan hastalarda düşük olanlara göre jinekolojik organ tutulumu daha yüksek saptandı (p:0.001). Hastalık nedeniyle ölen olgularda jinekolojik organ tutulumu (%25.6), sağ olanlardan (%3.8) istatistiksel olarak anlamlı düzeyde yüksekti (p:0.039). Varyant histolojiye göre over tutulumu değerlendirildiğinde sarkomatoid (%20) ve glanduler (%33.3) histolojilerde over tutulumu görülme oranları anlamlı şekilde yüksekti (p:0.030). Lenfovasküler invazyonu olan olgularda over tutulumu görülme oranı (%7), olmayanlardan (%0) istatistiksel olarak anlamlı düzeyde yüksekti (p:0.029). Pelvik nüksü olan olguların yaş ortalaması, olmayanlardan istatistiksel olarak anlamlı düzeyde yüksekti (p:0.029). Diğer çalışma parametreleri ile sistemik ve pelvik nüks arasında istatistiksel olarak anlamlı bir ilişki yoktu (p>0.05).

Sağ kalım analizi 65 olgu üzerinde yapılmıştır. Jinekolojik organ tutulumu olan 11 olgunun 10'unda (%90.9) ölüm görülmüştür. En son ölüm 13. ayda görülmüş olup bu dönemdeki kümülatif sağ kalım oranı %0'dır. Ortalama yaşam süresi 7.0±1.72 ay, medyan süre 8 aydır. Jinekolojik organ tutulumu olmayan 54 olgunun 29'unda (%53.7) ölüm görülmüştür. En son ölüm 72. ayda görülmüş olup bu dönemdeki kümülatif sağ kalım oranı %22.9, standart hatası %9.7'dir. Ortalama yaşam süresi 47.23±6.97 ay, medyan süre 41 aydır. Jinekolojik organ tutulumuna göre sağ kalım oranları arasında istatistiksel olarak anlamlı bir farklılık bulunmamaktadır (Şekil-1).

Sonuç

Radikal sistektomi sırasında jinekolojik organ tutulum oranları oldukça düşük olup, rutin olarak bu organları korumayı desteklemek için daha geniş çalışmalara ihtiyaç vardır. Ek olarak, özellikle over koruyucu cerrahi için varyant histoloji ve lenfovasküler invazyon bir prediktör olarak kullanılabilir.

Anahtar Kelimeler : Jinekolojik organ tutulumu, Kadınlarda radikal sistektomi, Mesane kanseri

Resimler :

Resim Açıklaması: Tablo 1

Tablo 1: Çalışma parametrelerine göre jinekolojik organ tutulumunun değerlendirilmesi

		Jinekolojik organ tutulumu		
		Yok	Var	
		n (%)	n (%)	p
Sigara	Yok	56 (%90,3)	6 (%9,7)	[1]0,600
	Var	47 (%85,5)	8 (%14,5)	
Ek hastalık	Yok	82 (%86,3)	13 (%13,7)	[1]0,354
	Var	96 (%91,4)	9 (%8,6)	
Sistektomi T evresi	T0	16 (%84,2)	3 (%15,8)	[2]0,001*
	Ta	9 (%90)	1 (%10)	
	T1	20 (%95,2)	1 (%4,8)	
	T2	33 (%89,2)	4 (%10,8)	
	T3	67 (%98,5)	1 (%1,5)	
	T4	14 (%56)	11 (%44)	
Sistektomi N evresi	N0	112 (%86,8)	17 (%13,2)	[2]0,476
	N1	22 (%95,7)	1 (%4,3)	
	N2	18 (%90)	2 (%10)	
	N3	2 (%66,7)	1 (%33,3)	
	Nx	3 (%100)	0 (%0)	
Varyant Histoloji	Yok	42 (%91,3)	4 (%8,7)	[2]0,258
	Skuamoz	23 (%85,2)	4 (%14,8)	
	Sarkomatoid	3 (%60)	2 (%40)	
	Mikropapiler	3 (%100)	0 (%0)	
	Glanduler	4 (%66,7)	2 (%33,3)	
	Plasmositoid	3 (%100)	0 (%0)	
	Lenfoepitelyoma	1 (%100)	0 (%0)	
Perinöral invazyon	Yok	72 (%88,9)	9 (%11,1)	[1]1,000
	Var	64 (%88,9)	8 (%11,1)	
Lenfovasküler invazyon	Yok	86 (%91,5)	8 (%8,5)	[3]0,237
	Var	36 (%83,7)	7 (%16,3)	
Neoadjuvan KT	Yok	133 (%86,4)	21 (%13,6)	[3]0,474
	Var	18 (%94,7)	1 (%5,3)	
Sistektomi Eksizyon Tipi	Açık	156 (%90,2)	17 (%9,8)	[2]0,291
	Laparoskopik	9 (%81,8)	2 (%18,2)	
	Robotik	13 (%81,3)	3 (%18,8)	
Sistemik nüks	Yok	165 (%89,2)	20 (%10,8)	[3]0,673
	Var	13 (%86,7)	2 (%13,3)	
Pelvik nüks	Yok	165 (%88,7)	21 (%11,3)	[3]1,000
	Var	13 (%92,9)	2 (%7,1)	
Ölüm	Yok	25 (%96,2)	1 (%3,8)	[3]0,039*
	Var	29 (%74,4)	10 (%25,6)	
Yaş Ort±SS		62,86±10,0	64,72±9,25	[4]0,455
BKİ Ort±SS		26,52±5,04	27,44±3,50	[4]0,599

*[1]Continuity (yates) düzeltmesi [2]Fisher Freeman Halton Exact Test [3]Fisher's Exact Test [4]Student t test *p<0.05*

Resim Açıklaması: Şekil 1

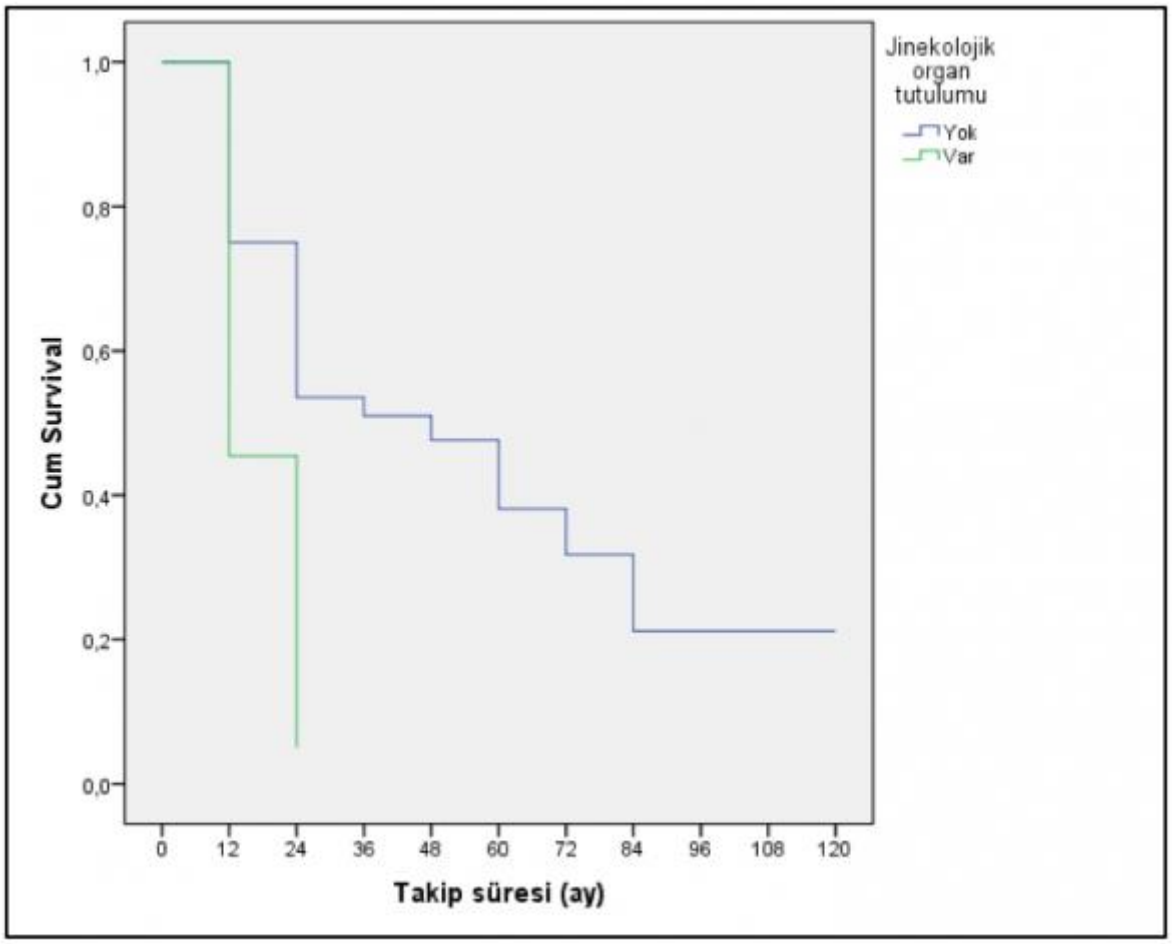

Şekil 1: Jinekolojik organ tutulumu için sağkalım grafiği

SS-091
Sunum Alanı: Salon C
Sunum Başlangıç Tarihi: 2023-11-10 19:00:00
Sunum Bitiş Tarihi: 2023-11-10 19:05:00

ÇOK YÜKSEK RİSK GRUBU MESANE KANSERİ HASTALARINDA MESANE KORUYUCU TEDAVİ SONUÇLARIMIZ

Rahmi Aslan[1], Muhammed Kotan[1], Mazlum Özkan[1], Recep Eryılmaz[1], Kerem Taken[1]
[1]Van Yyü Tıp Fakültesi Üroloji Kliniği

GİRİŞ:

Mesane kanseri, dünyada en sık görülen 9. kanserdir. Hastaların birçoğunda (%75-85), tanı aldıkları anda, kasa invaziv olmayan mesane kanseri (KİOMK) tespit edilmektedir.(1) (KİOMK), nüks ve progresyon açısından risk gruplarına ayrılmaktadır. Avrupa üroloji derneği güncel rehberinde KİOMK, düşük orta yüksek ve çok yüksek risk grubu olarak belirlenmiştir. Bu çalışmada, çok yüksek risk grubu hastalarında mesane koruyucu olarak bilinen transüretral rezeksiyon (TUR) ve adjuvan tedavilerin onkolojik ve fonksiyonel sonuçları değerlendirildi.

GEREÇ-YÖNTEM:

Kliniğimizde mesane kanseri tanısı alıp TUR yapılan hastalar geriye dönük olarak incelendi. Bunlar içinden kasa invaziv olmayan mesane kanseri tanısı alıp, çok yüksek risk grubuna giren ve sistektomi yapılmayan hastalar çalışmaya dahil edildi. Hastaların demografik verileri, histopatolojik özellikleri ve onkolojik sonuçları kaydedildi. Nüksüz sağkalım (RFS), progresyonsuz sağkalım (PFS) ve kansere özgü sağkalım (CSS) oranları belirlendi.

BULGULAR:

Çalışma kriterlerini karşılayan toplam 52 hasta (4 kadın, 48 erkek) çalışmaya dahil edildi. Ortalama yaş 68 ±12,23 olarak tespit edildi. Hastaların 44' ünde (%84.6) sigara tüketme öyküsü mevcut iken mesleki kanserojen maruziyeti hiçbir hastada tespit edilmedi. Hastaların demografik ve histopatolojik verileri tablo 1'de gösterilmektedir. Hastaların 43'ü (%82,4) adjuvan BCG tedavi aldığı görüldü. En az bir yıl idame tedavi alan 16 (%30) hasta tespit edildi. Ortalama 24 aylık takipte 20 hastada (%38,4) nüks saptanırken progresyon 8 hastada (%15,3) görüldü. Bu 8 hastanın 2'isinde uzak metastaz görülürken diğer 6 hasta ise T2-3 N0M0 olduğu görüldü.

SONUÇ:

Güncel kılavuzlar bu grup hastaya erken radikal sistektomiyi önermektedir (2). Ancak radikal sistektomi majör bir cerrahidir. Birçok hasta sosyal/psikolojik ve komorbiditeler nedeni bu cerrahiye uygun değildir. Verilerimiz her ne kadar uzun dönem takip sonuçları bulunmasa da mesane koruyucu yaklaşımda bu hasta gurubunda etkili olduğunu göstermektedir.

Anahtar Kelimeler : MESANE TÜMÖRÜ,MESANE KORUYUCU TEDAVİ,TRANSÜRETRAL REZEKSİYON

Kaynakça :

Kaynakça:
1. Cumberbatch MGK, Noon, AP. Epidemiology, aetiology and screening of bladder cancer. Transl Androl Urol 2019;8:5-11.
2) https://www.turkiyeklinikleri.com/article/tr-yuksek-risk-kasa-invaze-olmayan-mesane-kanserinde-cerrahi-tedavi-68937.html

Resimler :

Resim Açıklaması: Tablo 1. Hastaların demografik ve histopatolojik verileri

CİNSİYET	
Kadın	4 (%7,6)
Erkek	48(%92,3)
SİGARA	
Hiç içmemiş	8 (%15,3)
İçip bırakmış	12(%23)
İçiyor	32(%61,5)
TÜMÖR BOYUTU	
<3 CM	8(%15,3)
>3 CM	44(%84,6)
TÜMÖR EVRESİ	
Ta	11(%21,1)
T1	41(%78,8)
CIS	
VAR	18(%34,6)
YOK	34(%65,3)
RE-TUR	
VAR	35(%67,3)
YOK	17(%32,6)

PROGRESYON	
VAR	8 (%15,3)
YOK	44(%84,6)
TAKİP SÜRESİ	24 (3-112)
ADJUVAN İNTRAVEZİKAL TEDAVİ	
ALMAMIŞ	9(%17,3)
BCG İNDÜKSİYON	43(%82,6)
BCG İDAME	16(%30,7)
NÜKS	
VAR	20(%38,4)
YOK	32(%61,5)
SON DURUM	
YAŞIYOR	38(%73)
KANSERE BAĞLI ÖLÜM	7(%13,4
BAŞKA SEBEPLE ÖLÜM	7(%13,4)

SS-092
Sunum Alanı: Salon C
Sunum Başlangıç Tarihi: 2023-11-10 19:05:00
Sunum Bitiş Tarihi: 2023-11-10 19:10:00

RADİKAL SİSTEKTOMİ: İNTRAOPERATİF KOMPLİKASYONLARIN RAPORLANMASI

Naci Burak Çınar[1], Hasan Yılmaz[1], İbrahim Erkut Avcı[2], Kutlucan Çakmak[1], Kerem Teke[1], Özdal Dillioğlugil[1]
[1]Kocaeli Üniversitesi Üroloji Anabilim Dalı
[2]Kocaeli Şehir Hastanesi Üroloji Kliniği

Amaç: Perioperatif komplikasyonların daha iyi raporlanması ve cerrahi ilişkili riskler hakkında hastalara sağlanacak danışmanlığın geliştirilmesine yönelik 2022'de Avrupa Üroloji Derneği (*EAU*) paneli tarafından 13 maddeden oluşan "İntraoperatif Komplikasyonların Evrensel Standartlarla Değerlendirilmesi ve Raporlanması (*ICARUS*)" kriterleri yayınlanmıştır. [1] Bu çalışmada, Radikal sistektominin (RS) intraoperatif komplikasyonlarını ICARUS kriterleri ile değerlendirerek sonuçlarımızı sunmayı amaçladık.

Gereç-Yöntem: Kliniğimizde 2009–2021 yılları arasında RS gerçekleştirilen ardışık 251 hasta geriye dönük olarak tarandı. Eşlik eden nefroüreterektomi (*n*=23), üreterokolostomi (*n*=4), pelvik ekzantrasyon (*n*=2) ve radyoterapi öyküsü (*n*=10) olanlar ve ayrıca patoloji sonucu non-ürotelyal karsinom (*n*=7) olarak raporlananlar çalışma dışı bırakıldı.

Bulgular: Hastaların demografik özellikleri Tablo 1' de verildi. ICARUS kriterleri ve buna karşılık gelen intraoperatif komplikasyonlar Tablo 2' de özetlendi. Çalışmaya dahil edilen 211 hastada 196 intraoperatif komplikasyon kaydedildi. Hastaların %88,6'sı (187/211) en az bir intraoperatif komplikasyon yaşamıştır. Sistektomi sırasında transfüzyon gerektiren kanama en yaygın komplikasyondu (%81,5 [172/211]). Sekiz hastada ciddi intraoperatif komplikasyonlar (*EAUiaiC grade* >2) mevcuttu. Cerrahi aletlerin arızalanmasına bağlı (stapler arızalanması) ise iki komplikasyon gözlendi.

Sonuç: Bildiğimiz kadarıyla bu araştırma, cerrahi komplikasyonların akademik olarak yayınlanmasında bir kılavuz olabilecek ICARUS kriterleri ile değerlendirilen ve intraoperatif komplikasyonların tam uyumla raporlandığı literatürdeki ilk çalışmadır.

Anahtar Kelimeler : Mesane Kanseri, İntraoperatif Komplikasyonlar, Radikal Sistektomi

Kaynakça :

1.Cacciamani, G.E., et al., The Intraoperative Complications Assessment and Reporting with Universal Standards (ICARUS) Global Surgical Collaboration Project: Development of Criteria for Reporting Adverse Events During Surgical Procedures and Evaluating Their Impact on the Postoperative Course. Eur Urol Focus, 2022. 8(6): p. 1847-1858.

Tables :

Tablo 1. Demografik Veriler

Klinik preoperatif özellikler	
Hasta sayısı	211
Yaş (y), ortanca (IQR)	65 (60-70)
Cinsiyet erkek, n (%)	181 (85.8)
VKİ (kg/m2), medyan (IQR)	25.4 (23.8-27.6)
Hemoglobin (g/dl), medyan (IQR)	12.1 (11-13.4)
Sistektomi öncesi e-GFR (ml/dak/1.73 m2), medyan (IQR)	79 (52-92)
Hidronefroz, n (%)	62 (29.4)
Sigara, n (%)	168 (79.6)
Daha önce geçirilmiş pelvik veya abdominal cerrahi, n (%)	53 (25.1)
İntravezikal tedavi, n (%)	34 (16.2)
Geçirilmiş sistemik kemoterapi, n (%)	38 (18)
Cerrahi özellikler	
Ameliyat süresi (dk), medyan (IQR)	420 (370-480)
İntraoperatif kan kaybı (ml), medyan (IQR)	1100 (700-1725)
Yatış süresi (d), medyan (IQR)	12 (11-15)
Klinik	
cT1, n (%)	13 (6.2)
cT2, n (%)	106 (50.2)
cT3, n (%)	64 (30.3)
cT4, n (%)	27 (12.8)
Sistektomi özellikleri	
pT evresi	
pT0, n (%)	12 (5.7)
pTa, n (%)	6 (2.9)
pT1, n (%)	18 (8.5)
pT2, n (%)	54 (25.6)
pT3, n (%)	69 (32.7)
pT4, n (%)	50 (23.7)
pN evresi	
pN0, n (%)	132 (62.6)
pN+, n (%)	78 (37)
Varyant histoloji, n (%)	41 (19.4)
Lenfovasküler invazyon, n (%)	90 (42.7)
CIS varlığı, n (%)	61 (26.8)

Pozitif cerrahi sınır, n (%)	13 (6.2)
Üriner Diversiyon	
Kontinan (Studer), n (%)	10 (4.7)
İnkontinan (ileal loop), n (%)	201 (95.3)

Tablo 2. İntraoperatif komplikasyonların ICARUS kriterlerine göre tanımlanması.

İntraoperatif Komplikasyonlar (iAE)	Komplikasyon Tanımı	iAE derecesi	İle ilgili iAE	iAE sayısı, N	Önceden var olan tıbbi durumlar, atipik anatomik varyantlar ve arızalı cerrahi aletler	Cerrahi Basamak	iAE fark edilme zamanı	iAE Yönetimi	Postoperatif dönemde iAE klinik sonuçları
Transfüzyon gerektiren kanamalar	Eksternal iliak arter yaralanması	3	ameliyat	1	Hayır	Pelvik Lenfadenektomi	operasyon sırasında	Kardiyovasküler cerrahi ile 4.0 prolen® ile onarım	drenaj ve hemogram takibi
	Eksternal iliak ven yaralanması	3	ameliyat	2	Hayır	Pelvik Lenfadenektomi	operasyon sırasında	Kardiyovasküler cerrahi ile 4.0 prolen® ile onarım	drenaj ve hemogram takibi
	Superior vajinal kanama	3	ameliyat	1	Hayır	Histerektomi	operasyon sırasında	Kadın doğum cerrahı tarafından 3.0 vicryl® ile onarım	drenaj ve hemogram takibi
	Sistektomi sırasında	1	ameliyat	172	Hayır	Sistektomi	operasyon sırasında	kan transfüzyonu ve kanama kontrolü	drenaj ve hemogram takibi

Kanama olmadan Anemi	Kan transfüzyonu	1	anesteziyoloji	7	Preoperatif anemi olması	Sistektomi	operasyon sırasında	Kan transfüzyonu ve hidrasyon	Hemodinami takibi
Bağırsak Yaralanması	Rektal yaralanma	2	ameliyat	3	Hayır	Prostatektomi	operasyon sırasında	Genel cerrah tarafından 2,0 ipek ile onarım	Oral rejim geç başlandı.
	Rektal yaralanma	3	ameliyat	1	Rektuma tümör invazyonu nedeniyle	Prostatektomi	operasyon sırasında	Genel cerrah tarafından rektum lineer stapler ile onarıldı ve kolostomi açıldı	Oral rejim geç başlandı.
	İleal anastomoz kaçağı	4b	Arızalı cerrahi aletler	1	Lineer Stapler	İleal anastomoz	operasyon sonrası	Anastomoz kaçağı yeniden ameliyatla onarıldı.	Oral rejim kapatıldı. total parenteral nütrisyona başlandı
	Apendiks yaralanması	4a	ameliyat	1	Karın içi yapışıklıklar	İleal anastomoz	operasyon sırasında	Genel cerrah tarafından apendektomi	
	Caecum yaralanması	2	ameliyat	1	Hayır	Sistektomi	operasyon sırasında	Genel cerrah tarafından 2,0 ipek ile onarım	Oral rejim geç başlandı.
	İleum yaralanması	4b	Arızalı cerrahi aletler	1	Koter yaralanması	İleal anastomoz	operasyon sırasında	Genel cerrah tarafından ileal yan yana anastomoz	Oral rejim kapatıldı. total parenteral nütrisyona başlandı

Üriner organ yaralanması	Mesane yaralanması	2	ameliyat	2		Sistektomi	operasyon sırasında	3.0 vicryl® ile mesane onarımı	Operasyon loju distile su ile yıkandı.
	Ureter yaralanması	2	ameliyat	1		Üreter implantasyonu	operasyon sırasında	Anastomoz tekrar yapıldı	Uzamış üreteral stent
	Uretra yaralanması	2	ameliyat	1		Uretrektomi	operasyon sırasında	Üretra fraksiyonel olarak çıkarıldı	
Sinir Hasarı	Obturator sinir hasarı	2	ameliyat	1		Prostatektomi	operasyon sırasında	6.0 vicryl® ile obturator sinir onarımı	Alt ekstremite addüksiyon hareket kısıtlılığı

SS-093
Sunum Alanı: Salon C
Sunum Başlangıç Tarihi: 2023-11-10 19:10:00
Sunum Bitiş Tarihi: 2023-11-10 19:15:00

İLEAL KONDÜİT ÜRİNER DİVERSİYONDA KREATİNİN, SİSTATİN C VE ÜRİNER NÖTROFİL JELATİNAZ İLİŞKİLİ LİPOKALİN

Osman Umur Başaran[1], Oktay Üçer[1]
[1]Manisa Celal Bayar Üniversitesi Tıp Fakültesi

AMAÇ

Zaman içerisinde gelişen tanı ve tedavi yöntemleri ile kanser olgularında hastaların genel sağ kalım süreleri artmaya başlamıştır. Bu durum onkolojide geç dönem komplikasyon yönetiminin önemini daha da arttırmaktadır. Kasa invaze mesane kanseri (KIMK) nedeniyle radikal sistektomi (RC) üriner diversiyon (UD) uygulanan hastalarda yüz yılı aşkındır süren gelişmeler mortalite oranlarını azaltmış olsa da RC'nin morbidite sonuçları önemli ölçüde etkilenmemiştir. İlk 5 yılda %45 oranında, 15 yıllık takiplerde ise %94 oranında UD'ye bağlı komplikasyon görülür (1). Hastaların %29'u ilk bir yıl içerisinde kronik böbrek hastalığına ilerlemiştir (2). Takip süresince enfeksiyon, nüks, metastaz, operasyon ya da diğer nedenlerle ihtiyaç olabilecek ajanların kullanımında bozulmuş böbrek fonksiyonları nedeniyle kısıtlamalar meydana gelmektedir.

Böbrek fonksiyonlarının takibinde serum kreatinin (SCr), serum sistatin C (ScysC) ve üriner nötrofil ilişkili lipokalin (uNGAL) kullanılabilmektedir (3,4,5). SCr, ScysC ya da uNGAL gibi böbrek fonksiyonlarını yansıtan bu biyokimyasal tetkiklerin çalışmaları daha çok normal üriner sistem anatomisine sahip hastalar ile yürütülmektedir. RC uygulanmış hastalarda renal ve metabolik komplikasyona yol açan anatomik ve fizyolojik farklılıklar bulunmaktadır. UD sıvı, elektrolit, idrar solütleri ve kreatinin metabolizması nedeniyle bu hasta grubunu özel kılmaktadır. UD uygulanan hastalarda, idrarın ileum mukozası ile teması ve geri emilim nedeni ile serum biyokimyasal analiz sonuçları farklılık gösterebilmektedir. UD hastalarında SCr değeri ile Kromyum-51 etilendiamin tetra asetik asit (51Cr-EDTA), eksojen kreatinin izotopu, kullanılarak glomerüler filtrasyon hızı (GFR) ölçümlerini karşılaştıran bir çalışmada iki ölçüm arasında korelasyon gösterilememiştir (6).

Bütün bunların sonucu olarak, postoperatif dönemde artmış kronik böbrek hastalığı (KBH) riski taşıyan RC ve ICUD uygulanmış KIMK hasta grubunda hangi biyobelirteçler yardımı ile ölçülen eGFR'nin gerçek GFR'ye en yakın olduğuna dair kanıt bulunmamaktadır. Literatürde UD hastalarında hem operasyon öncesi hem de sonrası SCr ve ScysC ölçümlerini ve bunlara bağlı eGFR ölçümlerini karşılaştıran ve UD hastalarında uNGAL ölçümlerinin ne gibi sonuçları olabileceğine dair çalışma bulunmamaktadır.

Bu çalışmanın amacı, UD uygulanmış olan ve ameliyat sonrasında olası ek tedavi gereksinimlerinin yanı sıra çeşitli komplikasyonlarla karşı karşıya kalabilen bu hasta grubunda eGFR hesaplanması için kullanılabilecek yöntemler konusunda literatüre katkıda bulunmaktır.

GEREÇ VE YÖNTEM

Manisa Celal Bayar Üniversitesi Tıp Fakültesi Üroloji Kliniği'nde açık RC ve ICUD uygulanan, tanı ve takipte hidronefrozu olmayan 14 hasta dahil edildi. Preoperatif 3. gün, postoperatif 1.

ay ve 3. ayda SCr ve ScysC ölçümleri yapıldı. Bu kan numuneleri ile eş zamanlı olarak idrar örnekleri toplandı ve uNGAL analizine kadar -80°C'de saklandı.

BULGULAR

RC ve UD uygulanan hastaların SCr ve ScysC ölçümlerinin ve tahmini glomerüler filtrasyon hızlarının (eGFR, eGRFcr ve eGFRcys) preop ve postop dönemde anlamlı korelasyon gösterdiği saptandı. uNGAL analizleri ile SCr, ScysC, eGFRcr, eGFRcys sonuçları ile ilişki görülmedi. KBH evrelemelerinde eGFR*cr* ve eGFR*cys* arasında klinik uygulamalarda önemli olabilecek farklılıklar gözlendi. SCr ve eGFRcr, ScysC ve eGFRcys Friedman Analizi sonuçları SCr ve eGFRcr için ortalamalarda anlamlı farklılıklar gösterirken ScysC ve eGFRcys için fark göstermedi. Postoperatif 1. ayda CKD-EPI Evre 3a KBH tanısı alan hasta sayısı eGFRcr ve eGFRcys için sırasıyla 1 ve 4 iken postoperatif 3. ayda sırasıyla 1 ve 8 olarak sonuçlandı.

SONUÇ

Çalışmamız UD hastalarında böbrek fonksiyonlarının belirlenmesinde ScysC ölçümünün kullanılabileceğine yönelik yapılmış diğer çalışmaları desteklemekte ve güçlendirmektedir (7). Ek olarak UD hastalarında preop ve postop dönemdeki metabolik değişiklikler göz önüne alındığında eGFR hesaplanmasında ScysC'nin daha güvenilir olabileceği konusunda fikir vermektedir. Hem anatomik hem de metabolik değişikliklerin bir arada bulunduğu bu özel hasta grubunda böbrek fonksiyonlarının belirteci olarak SCr kullanılması tedavilerde gecikmeye ve yanlış uygulamalara neden oluyor olabilir.

KIMK hastalarında RC preop ve postop erken dönemde uNGAL ölçümlerinin ise sağlıklı sonuç vermediği görülmektedir. Prospektif olarak yapılan çalışmamızdaki düşük hasta sayısı ve eGFR hesaplamalarının karşılaştırılabileceği bir altın standart parametrenin olmaması bulgularda net yorum yapılabilmesine engel olmaktadır.

Bulgularımız RC ve UD uygulanmış hastalarda böbrek fonksiyonlarının değerlendirilmesinde ScysC ve eGFRcys'nin daha güvenilir olacağını düşündürmektedir. Hesaplamaların güvenilirliği için daha geniş hasta popülasyonu ile SCr, ScysC ve SCr ile ScysC'nin birlikte kullanıldığı eGFR hesaplamaları ile MAG3 gibi dinamik renal sintigrafi karşılaştırmalarının yapılması gereken çalışmalara ihtiyaç vardır.

Anahtar Kelimeler : Korelasyon, NGAL, radikal sistektomi, sistatin C, üriner diversiyon

Kaynakça :

1. Madersbacher S, Schmidt J, Eberle JM, Thoeny HC, Burkhard F, Hochreiter W, et al. Long-term outcome of ileal conduit diversion. J Urol. 2003 Mar;169(3).
2. Schmidt B, Velaer KN, Thomas IC, Ganesan C, Song S, Pao AC, et al. Renal Morbidity Following Radical Cystectomy in Patients with Bladder Cancer. Eur Urol Open Sci. 2022 Jan;35.
3. Newman DJ, Thakkar H, Edwards RG, Wilkie M, White T, Grubb AO, et al. Serum cystatin C measured by automated immunoassay: a more sensitive marker of changes in GFR than serum creatinine. Kidney Int. 1995 Jan;47(1):312–8.
4. Filler G, Bökenkamp A, Hofmann W, Le Bricon T, Martínez-Brú C, Grubb A. Cystatin C as a marker of GFR--history, indications, and future research. Clin Biochem. 2005 Jan;38(1):1–8.
5. Patel ML, Sachan R, Misra R, Kamal R, Shyam R, Sachan P. Prognostic significance of urinary NGAL in chronic kidney disease. Int J Nephrol Renovasc Dis. 2015;8:139–44.
6. Gurung PMS, Greenwell TJ, Shah PJR, Ockrim JL. Correlation of estimated and measured

glomerular filtration rate in patients with interposed bowel in the urinary tract. Scand J Urol Nephrol. 2011 Sep;45(4).
7. Matsuki M, Tanaka T, Maehana T, Ichihara K, Yanase M, Matsukawa M, et al. Serum cystatin C can be used as a marker of renal function even in patients with intestinal urinary diversion. Asian J Uro. 2015 Jul;2(3):167–9.

Tables :

SCr, ScysC ve uNGAL Korelasyon Analizi

		Preop SCr	Preop ScysC	Preop uNGAL	Postop (1) SCr	Postop (1) ScysC	Postop (1) uNGAL	Postop (3) SCr	Postop (3) ScysC	Postop (3) uNGAL
Preop SCr	Pears. Corr.	1	,800	,151	,478	,658	-,139	,240	,427	-,216
	p		,001	,060	,084	,011	,635	,409	,128	,458
Preop ScysC	Pears. Corr.	,800	1	-,070	,143	,429	-,213	,051	,407	-,100
	p	,001		,813	,625	,126	,464	,863	,148	,733
Preop uNGAL	Pears. Corr.	,151	-,070	1	,263	,436	,631	,148	,203	,122
	p	,606	,813		,363	,119	,016	,614	,486	,678
Postop (1) SCr	Pears. Corr.	,478	,143	,263	1	,849	-,179	,649	,705	,111
	p	,084	,625	,363		,000	,541	012	,005	,707
Postop (1) ScysC	Pears. Corr.	,658	,429	,436	,849	1	,098	,621	,805	-,091
	p	,011	,126	,119	,000		,738	018	,001	,758
Postop (1) uNGAL	Pears. Corr.	-,139	-,213	,631	-,179	098	1	-,183	,067	-,094
	p	,635	,464	,016	,541	,738		,532	,820	,748
Postop (3) SCr	Pears. Corr.	,240	,051	,148	,649	,621	-,183	1	,667	,350
	p	,409	,863	,614	,012	,018	,532		,009	,221
Postop (3) ScysC	Pears. Corr.	,427	,407	,203	,705	,805	,067	,667	1	,390
	p	,128	,148	,486	,005	,001	,820	,009		,168
Postop (3) uNGAL	Pears. Corr.	-,216	-,100	-,122	,111	,091	,094	,350	,390	1
	p	,458	,733	,678	,707	,758	,748	,221	,168	

eGFRcr, eGFRcys ve uNGAL Korelasyon Analizi

		Preop eGFRcr	Preop eGFRcys	Preop uNGAL	Postop (1) eGFRcr	Postop (1) eGFRcys	Postop (1) uNGAL	Postop (3) eGFRcr	Postop (3) eGFRcys	Postop (3) uNGAL
Preop eGFRcr	Pears. Corr.	1	,692	-,240	,445	,617	,060	,116	,279	,235
	p		,006	,409	,111	,019	,839	,693	,334	,418
Preop eGFRcys	Pears. Corr.	,692	1	-,091	,118	,317	,173	,103	,314	,026
	p	,006		,756	,688	,269	,555	,727	,274	,939
Preop uNGAL	Pears. Corr.	-,240	-,091	1	,338	-,488	,631	-,208	-,076	-,122
	p	,409	,756		,238	,076	,016	,476	,797	,678
Postop (1) eGFRcr	Pears. Corr.	,445	,118	-,338	1	,844	,098	,482	,604	-,041
	p	,111	,688	,238		,000	,739	,081	,022	,888
Postop (1) eGFRcys	Pears. Corr.	,617	,317	-,488	,844	1	,086	,547	,639	,220
	p	,019	,269	,076	,000		,770	,043	,014	,449
Postop (1) uNGAL	Pears. Corr.	,060	,173	,631	,098	-,086	1	,061	-,003	,094
	p	,839	,555	,016	,739	,770		,835	,992	,748
Postop (3) eGFRcr	Pears. Corr.	,,116	,103	-,208	,482	,547	,061	1	,651	-,311
	p	,693	,727	,476	,081	,043	,835		,012	,279
Postop (3) eGFRcys	Pears. Corr.	,279	,314	-,076	,604	,639	-,003	,651	1	-,392
	p	,334	,274	,797	,022	,014	,992	,012		,166
Postop (3) uNGAL	Pears. Corr.	,235	,026	-,122	-,041	,220	,094	-,311	-,392	1
	p	,418	,939	,678	,888	,449	,748	,279	,166	

SS-094
Sunum Alanı: Salon C
Sunum Başlangıç Tarihi: 2023-11-10 19:15:00
Sunum Bitiş Tarihi: 2023-11-10 19:20:00

RADİKAL SİSTEKTOMİ YAPILAN HASTALARDA ÜRİNER DİVERSİYON TİPİ VE POST-OPERATİF KOMPLİKASYONLAR ARASINDAKİ İLİŞKİ

Özgür Deyirmenci[1], İbrahim Halil Bozkurt[1], Anıl Eker[1], Serdar Çelik[1], Taha Çetin[1], Bülent Günlüsoy[1], Tansu Değirmenci[1]
[1]Sbü İzmir Bozyaka Eğitim Ve Araştırma Hastanesi,üroloji Kliniği,izmir

Giriş

Bu çalışma mesane kanseri nedeniyle radikal sistektomi ve üriner diversiyon operasyonu uygulanan hastalarda seçilen üriner diversiyon yönteminin post-operatif komplikasyonlar ile ilişkisini retrospektif olarak değerlendirmeyi amaçlamaktadır.

Materyal ve Metod

Kliniğimizde Ocak 2017 ile Ocak 2023 tarihleri arasında mesane kanseri tanısıyla radikal sistektomi ve üriner diversiyon yapılan hastaların yaş, cinsiyet, vücut kitle indeksi(BMI), anestezi risk kategorisi(ASA skoru), Charlson Komorbidite İndeksi(CCI), ECOG performans skoru, diebetes mellitus(DM),hipertansiyon(HT), kronik obstrüktif akciğer hastalığı(KOAH), koroner arter hastalığı(KAH) tanılarının olup olmadığı, batın cerrahisi öyküsü, neoadjuvan kemoterapi öyküsü, preop glomerüler filtrasyon hızı(GFR), preop hemoglobin(HGB) değerleri, operasyon süresi, preop hidronefroz, klinik lenf nodu pozitifliği, transfüzyon ihtiyacı, yatış süreleri ve post-op erken(<30 gün) ve geç (>30gün) komplikasyonlar Clavien-Dindo sınıflama sistemine göre sınıflanarak kaydedildi. İstatistiksel incelemede paket istatistik programı olan SPSS 23 kullanıldı.%95 güven aralığında anlamlılık seviyesi p< 0,05 olarak tayin edilmiştir.

Bulgular

Grupların demografik ve perioperatif özelliklerine dair veriler karşılaştırıldığında üreterokutanostomi(UC), ileal konduit(IC) ve ortotopik neobladder (OBS) grupları arasında yalnızca yaş, CCI, ECOG performans skoru, KOAH varlığı, operasyon süreleri ve transfüzyon ihtiyacı açısından anlamlı fark saptandı. UC grubunun ortalama yaşı 72,14(±8,38) iken IC grubunun 66,84(±6,65) ve OBS grubunun 62,92(±7,53) idi.(p<0,001) CCI skoru >5 olan hastaların sayısı UC grubunda 33(%61,1), IC gurubunda 8(%25) ve OBS grubunda 8(%20,5) olarak bulundu. (p<0,001)ECOG performans skoru 3 hastaların sayısı yalnızca 3 olup tamamı UC grubu hastalardı. ECOG performans skoru 2 olan hastalar ise sadece UC ve IC gruplarında mevcuttu. UC grubunda sayıları 23(%42,6), IC grubunda sayıları 8(%25) idi. OBS grubu yalnızca ECOG performans skoru 0 ve 1 olan hastalardan oluşmaktaydı. KOAH tanısı olan hastaların oranı UC,IC ve OBS gruplarında sırasıyla %38,9, %28,1, %10,3 olarak izlendi.(p=0,009) Operasyon süresi UC grubunda ortalama 326 dakika iken IC ve OBS gruplarının her ikisinde de 378 dk idi. Transfüzyon ihtiyacı en yüksek %66,7 ile OBS grubunda iken UC grubunda %48,1 ve IC grubunda %33,3 olarak bulundu.(p=023) Hastane yatış süreleri ise ortalama olarak UC grubunda 11, IC grubunda 12 ve OBS grubunda 14 bulundu. (p=0,037).

Post operatif erken dönemde komplikasyonların oranı OBS grubunda anlamlı olarak daha düşüktü. UC, IC ve OBS gruplarında erken komplikasyon oranları sırasıyla %70,4, %59,4, ve %23,1'di.(p<0,001). Komplikasyonlar incelendiğinde erken dönemde Clavien grade 2

komplikasyonların UC grubunda %38,9 ile IC(%9,4) ve OBS(%7,7) gruplarından anlamlı düzeyde daha yüksek olduğu izlendi. Clavien grade 1 komplikasyonların ise IC grubunda %34,4 ile UC(%14,8) ve OBS(%7,7) gruplarından daha sık olduğu görüldü. (p<0,001) Erken dönem majör komplikasyonlar(Clavien grade >2) açısından anlamlı fark izlenmedi.(UC,IC ve OBS için oranlar sırasıyla %16,6; %15,6; %7,6 ve p değeri 0,836 idi.)

Geç dönem komplikasyon yaşanma oranları incelendiğinde UC(%29,6), IC(%18,7) ve OBS(%12,8) grupları arasında anlamlı fark izlenmedi. (p=0,136) Post-hoc analizde ise erken dönemde görülen komplikasyonlara benzer şekilde UC grubunda Clavien grade 2 komplikasyonlar daha fazlaydı. Clavien grade 3b komplikasyonlar ise UC grubunda görülmezken, IC(%9,4) ve OBS(%5,1) gruplarında bulunmaktaydı ve bu fark istatistiksel olarak anlamlı bulundu. (p=0,035)

Sonuç

Ortotopik neobladder performans durumu iyi olan ve kontrendikasyonu olmayan hastalarda düşük erken dönem ve geç dönem komplikasyon oranı ile güvenilir bir alternatiftir. Komorbiditesi yüksek olan hastalarda ise barsak segmenti kullanımından kaçınılarak üreterokutanöz diversiyon özellikle ikincil girişim gerektiren komplikasyon oranlarının düşük olması nedeniyle bu kırılgan hasta grubunda tercih edilmesi gereken diversiyon yöntemidir.

Anahtar Kelimeler : mesane kanseri, radikal sistektomi, üriner diversiyon, komplikasyon, üreterokutanostomi, Bricker, Hautmann

Resimler :

Resim Açıklaması: Hasta gruplarının demografik ve perioperatif parametreleri

		Grup 1(UC) n=54	Grup 2(IC) n=32	Grup 3(OBS) n=39	P değeri
Yaş		72,14 ± 8,38	66,84±6,65	62,92±7,53	<0,001
Cinsiyet	Kadın	7 (%13)	4(%12,5)	-	0,173
	Erkek	47 (%87)	28(%87,5)	39(%100)	
BMI		26,55 ± 4,85	26,09±3,04	25,27±3,53	0,498
Asa Skoru	2	12 (%22,2)	17(%53,1)	25(%64,1)	<0,001
	3	38 (%70,4)	15(%46,9)	14(%35,9)	
	4	4 (%7,4)	-	-	
Sigara Kullanımı Paket Yılı		42,68 ± 20,28	42,09±13,82	37,43±11,63	0,284
CCI(Clavien-Dindo Skoru)	1 (0-1-2-3)	4 (%7,4)	3(%9,4)	7(%17,9)	<0,001
	2 (4-5)	17 (%31,5)	21(%65,6)	24(%61,5)	
	3 (>5)	33 (%61,1)	28(%25)	8(%20,5)	
ECOG Performans Kategorisi	0	6 (%11,1)	7(%21,9)	22(%56,4)	<0,001
	1	22 (%40,7)	22(%68,8)	17(%43,6)	
	2	23 (%42,6)	3(%9,4)	-	
	3	3 (%5,6)	-	-	
DM(Diabetes mellitus)	Var	14(%74,1)	4(%22,5)	8(%20,5)	0,33
	Yok	40(%25,9)	28(87,5)	31(%79,5)	
HT(Hipertansiyon)	Var	22(%59,3)	10(%31,3)	15(%38,5)	0,674
	Yok	32(%40,7)	22(%68,7)	24(%61,5)	
KOAH(Kronik Obstrüktif Akciğer Hastalığı)	Var	21(%38,9)	9(%28,1)	4(%10,3)	0,009
	Yok	33(%61,1)	23(%71,9)	35(%89,7)	
KAH(Koroner Arter Hastalığı)	Var	12(%77,8)	3(%9,4)	9(%23,1)	0,261
	Yok	42(%22,2)	29(%90,6)	30(%76,9)	
Geçirilmiş Batın Cerrahisi Öyküsü	Var	8(%14,8)	2(%6,3)	6(%15,4)	0,436
	Yok	46(%85,2)	30(%93,7)	33(%84,6)	
Neoadjuvan KT Durumu	Uygulanmış	2(%3,7)	-	-	0,263
	Uygulanmamış	52(%96,3)	32(%100)	39	
Preop Kreatinin Değeri		1,31±0,75	1,15±0,5	1,1±0,25	0,196
Preop GFR	<40	8(%14,8)	4(%12,5)	1(%2,6)	0,146
	>40	46(%85,2)	28(%87,5)	38(%97,4)	
Preop Hgb Değeri		11,91±1,57	13,3±1,86	12,91±1,62	<0,001
Operasyon Süresi(dk)		326,51±72,79	378,4±67,4	378,43±72,12	<0,001
Preop Hidronefroz	Var	15(%27,8)	8(%25)	8(%20,5)	0,725
	Yok	39(%72,2)	24(%75)	31(%79,5)	
Hidronefroz Grade	1	2(%3,7)	-	1(%2,6)	0,827
	2	8(%14,8)	6(%18,8)	6(%15,4)	
	3	5(%9,3)	2(%6,2)	2(%5,1)	
	4	1(%1,9)	-	-	
Klinik Lenf Nodu Pozitifliği(cN+)	Var	6(%11,1)	4(%12,5)	3(%7,7)	0,784
	Yok	48(%88,9)	28(%87,5)	36(%92,3)	
Transfüzyon İhtiyacı	Var	26(%48,1)	11(%34,4)	26(%66,7)	0,023
	Yok	28(%51,9)	21(%65,6)	13(%33,3)	
Hastanede yatış süresi		11 (min 5-max 46)	12 (min 6-max 26)	14 (min 6-max 32)	0,037

Resim Açıklaması: Post-operatif komplikasyonlara ait bilgiler

		Grup 1(UC) n=54	Grup 2(IC) n=32	Grup 3(OBS) n=39	P değeri
Erken Dönem (<30 gün) Komplikasyon	Yok	16 (%29,6)	13 (%40,6)	30 (%76,9)	<0,001
	Var	38 (%70,4)	19 (%59,4)	9 (%23,1)	
Erken Dönem Komplikasyon ve Clavien-Dindo Grup	Yok	16 (%29,6)	13(%40,6)	30 (%76,9)	<0,001
	1	8 (%14,8)	11 (%34,4)	3 (%7,7)	
	2	21 (%38,9)	3 (%9,4)	3 (%7,7)	
	3a	2 (%3,7)	2 (%6,3)	0 (%0)	
	3b	4 (%7,4)	2(%6,3)	3 (%7,7)	
	4a	0 (%0)	0 (%0)	0 (%0)	
	4b	0 (%0)	0 (%0)	0 (%0)	
	5	3 (%5,6)	1 (%3,1)	0 (%0)	
Geç Dönem(>30gün) Komplikasyon	Yok	38 (%70,4)	26 (%81,3)	34 (%87,2)	0,136
	Var	16 (%29,6)	6 (%18,7)	5 (%12,8)	
Geç Dönem Komplikasyon ve Clavien-Dindo Grup	Yok	38 (%70,4)	26 (%81,3)	34 (%87,2)	0,035
	1	0 (%0)	0 (%0)	0 (%0)	
	2	10 (%18,5)	2 (%6,3)	1 (%2,6)	
	3a	2 (%3,7)	0 (%0)	2 (%5,1)	
	3b	0 (%0)	3(%9,4)	2 (%5,1)	
	4a	0 (%0)	0 (%0)	0 (%0)	
	4b	0 (%0)	0 (%0)	0 (%0)	
	5	4 (%7,4)	1 (%3,1)	0 (%0)	
Erken Dönem Clavien-Dindo Grup	?2	29	14	6	0,836
	>2	9	5	3	
Geç Dönem Clavien-Dindo Grup	?2	10	2	1	0,180
	>2	6	4	4	

SS-095
Sunum Alanı: Salon C
Sunum Başlangıç Tarihi: 2023-11-10 19:20:00
Sunum Bitiş Tarihi: 2023-11-10 19:25:00

İLEOİLEAL ANASTOMOZ BAŞARISINI HANGİ FAKTÖRLER ETKİLER?

Rabia Hizarci[1], Emre Albayrak[1], Turan Mammadaliyev[1], Mesut Altan[1], Bülent Akdoğan[1], Mustafa Sertaç Yazıcı[1]
[1]Hacettepe Üniversitesi

İLEOİLEAL ANASTOMOZ BAŞARISINI HANGİ FAKTÖRLER ETKİLER?

Emre Albayrak, Rabia Hızarcı, Turan Mammadaliyev, Mesut Altan, Bülent Akdoğan, Mustafa Sertaç
Yazıcı 1
1-HACETTEPE ÜNİVERSİTESİ HASTANESİ, ÜROLOJİ ANABİLİM DALI, ANKARA

Amaç:
Radikal sistektomi ve üriner diversiyon ameliyatlarının erken dönem komplikasyonu olan ileoileal
anastomoz kaçağı ile ilişki faktörlerin belirlenmesidir.
Yöntem:
Ocak 2009 ile Aralık 2021 tarihleri arasında Hacettepe Üniversitesi Hastaneleri Üroloji Kliniği'nde
Radikal sistektomi ve üriner diversiyon yapılan 405 hastanın verileri retrospektif olarak karşılaştırıldı.
İleoileal anastomoz üroloji tarafından stapler yardımı ile, genel cerrahi tarafından el ile yapılmıştır.
Postoperatif ileoileal kaçağı olan her hasta genel cerrahi bölümüne konsülte edildi. Hastaların klinik
durumlarına göre hastaların takip protokolü ve cerrahi girişimleri genel cerrahi tarafından planlandı.
İleoileal anastomoz kaçağı olan hastaların cinsiyetleri, yaşları, komorbidite durumları, neoadjuvan
kemoterapi alıp almamaları, hemoglobin ve albümin düzeyleri, anestezi süreleri, anastomozu yapan
bölüm ile arasındaki ilişki araştırıldı.
Bulgular:
Hastaların yaş ortalaması 62,9±9,7 yıldı. 405 hastanın 43'ü (%10,6) kadın, 362'si (%89,4) erkekti.
Üriner diversiyon yöntemi olarak 70 (%17,3) hastaya ortotopik diversiyon, 335 (%82,7) hastaya ileal
loop uygulandı. 256 (%63,2) hastada ürolog, 49 (%36,8) hastada genel cerrah tarafından ileoileal
anastomoz yapıldı. 30 hastanın takibinde ileoileal kaçak izlendi. 7 hasta konservatif olarak izlenirken, 23 hastaya genel cerrahi tarafından girişim planlandı. Hastaların cinsiyetleri, yaşları, vücut
kitle indeksleri, komorbidite durumları, neoadjuvan kemoterapi alıp almamaları, hemoglobin ve
albümin düzeyleri, anastomozu yapan bölüm arasında ileoileal kaçak açısından anlamlı ilişki bulunmadı (p=0,178, p=0,540, p=0,101, p=0,223, p=0,094, p=0,246, p=0,282, p=0,440). Tek

değişkenli
analizde üreteroileal kaçak olması durumu ile ileoileal anastomoz kaçağı arasında istatistiksel olarak anlamlı bir ilişki bulundu (p<0,001).
Sonuç:
Radikal Sistektomi ve üriner diversiyon komplikasyonlara açık majör bir cerrahidir. Üreteroileal
anastomoza bağlı idrar kaçağı, ileoileal anastomoz kaçağı için bir risk faktörüdür. Deneyimli merkezlerde ürologların ileoileal anastomoz yapması komplikasyon oranını artırmamaktadır ve
güvenlidir.

Anahtar Kelimeler : Sistektomi, Üriner Diversiyon, İleoilial anastomoz

SS-096
Sunum Alanı: Salon C
Sunum Başlangıç Tarihi: 2023-11-10 19:25:00
Sunum Bitiş Tarihi: 2023-11-10 19:30:00

RADİKAL SİSTEKTOMİ OPERASYONUNDA ERKEN DÖNEM KOMPLİKASYONLARI BELİRLEYEN FAKTÖRLER

Rabia Hizarci[1], Emre Albayrak[1], Turan Mammadaliyev[1], Mesut Altan[1], Bülent Akdoğan[1], Mustafa Sertaç Yazıcı[1]
[1]Hacettepe Üniversitesi Hastanesi, Üroloji Anabilim Dalı

RADİKAL SİSTEKTOMİ OPERASYONUNDA ERKEN DÖNEM KOMPLİKASYONLARI BELİRLEYEN FAKTÖRLER

Rabia Hizarci, Emre Albayrak, Turan Mammadaliyev, Mesut Altan, Bülent Akdoğan, Mustafa Sertaç Yazıcı 1

1-HACETTEPE ÜNİVERSİTESİ HASTANESİ, ÜROLOJİ ANABİLİM DALI, ANKARA

Amaç:
Radikal sistektomi ve üriner diversiyon ameliyatları sonrasında erken dönem komplikasyonlar ile ilişkili faktörlerin araştırılması amaçlandı.

Yöntem:
Araştırma Hacettepe Üniversitesi Girişimsel Olmayan Klinik Araştırmalar Etik Kurulu tarafından 25.08.2020 tarihinde G0 20/698 karar numarası ile onaylanmıştır. Ocak 2009 ile Aralık 2021 tarihleri arasında Hacettepe Üniversitesi Hastaneleri Üroloji Kliniği'nde radikal sistektomi ve üriner diversiyon yapılan 405 hastanın verileri retrospektif olarak karşılaştırıldı. Post operatif ilk 90 gün içinde olan komplikasyonlar Modifiye Clavien-Dindo sınıflandırılmasına göre skorlandı. Modifiye Clavien-Dindo sınıflamasına göre grade 3a ve üzeri komplikasyonlar, majör komplikasyon olarak değerlendirildi. Hastaların demografik verileri, komorbidite durumu, neoadjuvan kemoterapi alıp almaması, hemoglobin ve albümin düzeyleri, anestezi süresi ile komplikasyonlar arasındaki ilişki araştırıldı.

Bulgular:
Hastaların yaş ortalaması 62,9±9,7 yıldı. 405 hastanın 43'ü (%10,6) kadın, 362'si (%89,4) erkekti. Üriner diversiyon yöntemi olarak 70 (%17,3) hastaya ortotopik diversiyon, 335 (%82,7) hastaya ileal loop uygulandı. 256 (%63,2) hastada ürolog, 49 (%36,8) hastada genel cerrah tarafından ileoileal anastomoz yapıldı. 240 (%59,3) hastada en az bir komplikasyon görülürken, 165 (%40,7) hastada
komplikasyon izlenmedi. Majör komplikasyon oranı %15,1 idi (61 hasta). Hastaların cinsiyetleri, yaşları, vücut kitle indeksleri, komorbidite durumları, neoadjuvan kemoterapi alıp almamaları, hemoglobin ve albümin düzeyleri, üriner diversiyon şekli ile komplikasyon arasında ilişki bulunmadı (p=0,618, p=0,692, p=0,071 , p=0,478, p=0,078, p=0,058, p=0,227). Tek değişkenli analizde anestezi süresi ve ileoileal anastomozu yapan bölüm ile komplikasyon gelişimi arasında anlamlı ilişki bulundu. (p<0,001 , p=0,002). Çok değişkenli analizde ise sadece anestezi süreleri gruplar arasında istatistiksel olarak anlamlı bulundu. (p<0,001, OR: 1,007 (1,003-1,010)).

Sonuç:
Radikal sistektomi ve üriner diversiyon komplikasyonlara açık majör bir cerrahidir. Anestezi süresinin uzaması komplikasyon gelişimi için bir risk faktörüdür.

Anahtar Kelimeler : Radikal sistektomi, mesane malign neoplazmı, üriner diversiyon, komplikasyon

SS-097
Sunum Alanı: Salon C
Sunum Başlangıç Tarihi: 2023-11-10 19:30:00
Sunum Bitiş Tarihi: 2023-11-10 19:35:00

MESANE KANSERİ HASTALARININ İDRAR CELL-FREE MİRNA'LARININ İNVAZİF ÜROTELYAL KARSİNOM SUBTİPLERİNİ PREDİKTE EDEBİLİRLİĞİ

Sami Berk Özden[1], Çetin Demirdağ[1]
[1]İstanbul Üniversitesi-cerrahpaşa Cerrahpaşa Tıp Fakültesi

İnvaziv ürotelyal karsinom omik ve immün imza profiline göre yakın zamanda belirlenen sınıflama sistemi ile bazal ve luminal olmak üzere iki alt tipe ayrılmıştır. Bu alt tipler farklı prognostik özlliklere sahiptir ve farklı tedavi yanıtları mevcuttur. Tümör heterojenitesinin yüksek olması sebebiyle subtiplerin varlığının erken ve doğru bir şekilde saptanması önemlidir. Çalışmamızda, idrarda cell free mikroRNA'larının UC alt tipleri için öngörücü biyobelirteçler olarak kullanılabilme potansiyeli değerlendirmektedir. miRNA-93, miRNA-191 ve miRNA-31'in invaziv ürotelyal karsinom alt tipini belirleme kabiliyetini araştırdık. Real-Time PCR kullanarak, bu miRNA'ların ekspresyon seviyelerini ürotelyal karsinomu olan 49 hasta ve 43 sağlıklı insanda ölçtük. Hastaların patoloji piyesleri bazal marker olan (p-63, CK 5/6) ve luminal marker olan (GATA-3, CK-20) ile boyandı ve bazal ve luminal-benzeri olarak sınıflandı. Mutant p53 ve RB-1 ekspresyon kaybına ek malignite belirteci olarak bakılmak üzere boyama yapıldı. Yine tümör dokusundaki proliferatif indeks için; (mitotik hücre oranı/hpf) Ki-67 boyanması yapıldı. GeneGlobe Data Analysis Center | NGS & PCR Analysis Tools analiz aracı kullanılarak hastaların ve kontrol grubunun ΔCT, ΔΔCT ve 2^ΔΔCT değerleri bulundu. Tüm tümör hastalarında kontrol grubuna göre anlamlı farkın saptandığı mi-RNA; hsa-mir-191-3p olarak bulgulanmış olup, kontrol grubuna göre 6.46 kat(p: 0.000007) daha az eksprese edildiği bulgulandı. hsa-mir93-3p nin ekspresyonunun kontrol grubuna göre bazal tümör imzası taşıyan grupta 5.08(p:0.013568) kat fazla eksprese edildiği , hsa-mir-191-3p nin ise 3.08(p: 0.008895) kat daha az eksprese edildiği görüldü. Luminal grupta ise hsa-mir-191-3p kontrol grubuna göre 10.15 kat(p: 0.000041) daha az eksprese edildi.Yan bulgularımız arasında ; miRNA 93 yüksek grade hastalarda, düşük grade hastalara göre istatistiksel olarak anlamlı biçimde daha yüksek çıkmıştır. (p=0.0019) Bununla beraber miRNA 191 ekspresyon seviyeleri de düşük grade hastalarda anlamlı olarak yüksek grade hastalara göre daha düşük bulundu.(p=0.017).Çalışmada tümör boyutu preoperatif istenilen ultrasonografi imajlarındaki en büyük tümör boyutu baz alınarak santimetre cinsinden kaydedilmiştir.Tümör boyutundaki artış ile tümör miRNA-93 ve miRNA-31 ekspresyonu arasında orta düzeyde anlamlılık bulgulanmıştır(r:0,41;p<0,05); ancak miRNA-191 ve tümör boyutu arasında anlamlılık saptanmamıştır.(p>0.05) Mesane tümörünün dışlanması için miRNA-191'in boyuttan bağımsız olarak kullanılabilirik potansiyeli yüsksek olduğu bulgulanmıştır.Çalışmada; miRNA-93(p=0.05) ve miRNA-191(p>0.05) ekspresyonları ile başvuruda makroskopik hematüri varlığı anlamlı istatistiksel fark göstermemiştir. Her iki miRNA'nın hematüriden bağımsız mesane tümörü tanısı ve rezeksiyon öncesi tiplendirmedemarker olarak kulanılabilme potansiyelindedir.Her üç miRNA'nın da tümör sayısı ile anlamlı istatistiksel ilişkisi olmadığı bulundu.(p>0.05). Sigara içen hastalarda miRNA-191 düzeyleri istatistiksel olarak anlamlı biçimde daha düşük bulunmuştur. (p=0.000002). Hatsaların içtiği sigara sayısı ile miRNA-191 düzeyi arasında anlamlı negatif korrelasyon olduğu görülmüştür. (r:-0,47;p<0,05) CK 5/6 boyanımı için miRNA ekspresyon patternine bakıldığında en anlamlı pozitif ekspresyon kalıtımı miRNA-93 te bulgulandı.(p=0.0000003) miRNA-93 için ROC analizi yapıldı. %95 duyarlılık ve %77 spesifite 2ΔΔCT'nin optimal kesme değeri >1,571699688 olarak hesaplandı.

Bu değerin üzerinde saptanan miRNA-93 hastaların bazal immun imza taşıyabileceği bulgulandı .Çalışmada CK-20 pozitifliği ve miRNA-93 ekspresyonu arasında negatif yönde istatistiksel anlamlılık gösterilmiştir. (p:0.01) RB-1 boyanma kaybı olan grupta miRNA-93 p anlamlı biçimde boyanma kaybı göstermeyen gruba göre daha yüksek saptandı.(p=0.03) miRNA-93 ekspresyonu TP53 mutant protein ekspresyonu varlığı ile de pozitif yönde anlamlı bulunmuştur.(p:0.0002)Tarafımızca yapılmış çalışmada Ki-67 için luminal ve bazal hastalarda (AUC:0.6 CI:95) düşük %45 sensitivite ve %46 spesifiteyle 43.7 mitotik figür/mm^3 olarak belirlendi. Bu cut-off değer üzerinden hastalar iki gruba bölündü ve miRNA değerleri ile aralarında istatistiksel anlamlılık olup olmadığına bakıldı. Düşük mitotoik endeksin daha düşük miRNA-93 seviyeleri ile istatistiksel anlamlı olacak biçimde ilişkili olduğu bulgulandı.(p<0.05)Son olarak 6 ay içerisinde ex olan ve olmayan hastalar gruplanaradı ve miRNA-93 ve miRNA-191 ekspresyon yüksekliği olan hastaların düşük düzeyde istatistiksel anlamlılıkla 6 ay içerisnde daha fazla ex olduğu görüldü.(p<0.05)Çalışmamızda idrarda cell free miRNA-93 ve miRNA-191'in UC alt tiplerinin tahmininde umut verici, invaziv olmayan biyobelirteçler olarak kullanılabileceğini bulguladık.

Anahtar Kelimeler : miRNA, Urothelial Carcinoma, Basal, Luminal

Kaynakça :

Juracek J, Peltanova B, Dolezel J, Fedorko M, Pacik D, Radova L, Vesela P, Svoboda M, Slaby O, Stanik M. Genome-wide identification of urinary cell-free microRNAs for non-invasive detection of bladder cancer. J Cell Mol Med. 2018 Mar;22(3):2033-2038. doi: 10.1111/jcmm.13487. Epub 2018 Jan 24. PMID: 29363887; PMCID: PMC5824364.

Lopez-Beltran A, Cimadamore A, Montironi R, Cheng L. Molecular pathology of urothelial carcinoma. Hum Pathol. 2021 Jul;113:67-83. doi: 10.1016/j.humpath.2021.04.001. Epub 2021 Apr 19. PMID: 33887300.

Suarez-Cabrera C, Estudillo L, Ramón-Gil E, Martínez-Fernández M, Peral J, Rubio C, Lodewijk I, Martín de Bernardo Á, García-Escudero R, Villacampa F, Duarte J, de la Rosa F, Castellano D, Guerrero-Ramos F, Real FX, Malats N, Paramio JM, Dueñas M. BlaDimiR: A Urine-based miRNA Score for Accurate Bladder Cancer Diagnosis and Follow-up. Eur Urol. 2022 Dec;82(6):663-667. doi: 10.1016/j.eururo.2022.08.011. Epub 2022 Sep 6. PMID: 36085102.

Resimler :

Resim Açıklaması: bazal ve luminal immun imza profillemesi

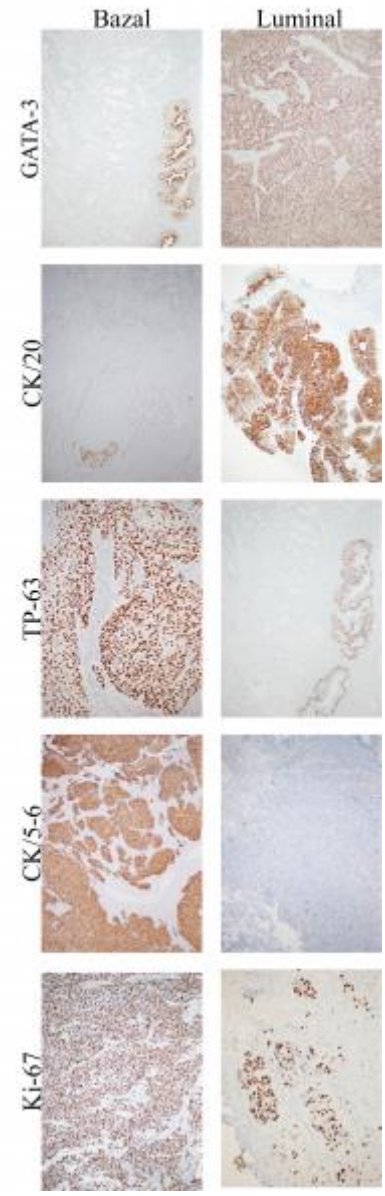

SS-098
Sunum Alanı: Salon B
Sunum Başlangıç Tarihi: 2023-11-11 17:30:00
Sunum Bitiş Tarihi: 2023-11-11 17:35:00

PROSTAT KANSERİ HASTALARINDA PSA(PROSTAT SPESİFİK ANTİJEN) VE NÖROPEPTİD Y PARAMETRELERİNİN KARŞILAŞTIRILMASI

Abuzer Öztürk[1], Aydemir Asdemir[1], Hüseyin Saygın[1], İsmail Emre Ergin[2], Arslan Fatih Velibeyoğlu[1], Esat Korğalı[1]
[1]Sivas Cumhuriyet Üniversitesi Tıp Fakültesi Üroloji Anabilim Dalı, Sivas
[2]Kızılcahamam Devlet Hastanesi, Üroloji Kliniği, Ankara

Giriş: Prostat kanseri, erkeklerde ölüme neden olan solid kanser türlerinden biridir ve nöroendokrin moleküllerin oluşturduğu nöroendokrin farklılaşmanın prostat kanserinin kötü prognozu ile ilişkili olduğu bilinmektedir. PSA testi prostat kanserinin erken tanısında büyük katkı sağlamış; ancak gereksiz tanı ve biyopsilerin yaygınlaşması ciddi bir sorun olarak ortaya çıkmıştır. Bu nedenle PSA testinin özgüllüğünü artıracak yeni plazma biyobelirteçleri araştırılmaktadır.

Nöropeptid Y (NPY), vasküler düz kas, endotelyal ve nöronal hücreler için potansiyel bir anjiyojenik olduğu kadar büyümeyi de destekleyen, iyi karakterize edilmiş bir sempatik nörotransmitterdir. NPY'nin prostat kanserinde nöroendokrin farklılaşmada rol oynayabileceği belirtilmiştir. Ayrıca NPY'nin prostat kanserinin ilerlemesini ve prognuzunu tahmin edebildiği öne sürülmüştür. Bu çalışmada, PSA testini iyileştirme potansiyeline sahip olan nöropeptid-Y (NPY) ile PSA testini karşılaştırdık.

Gereç ve Yöntem: Çalışmaya, 20.01.2022-20.01.2023 tarihleri arasında Sivas Cumhuriyet Üniversitesi Tıp Fakültesi Araştırma ve Uygulama Hastanesi, Üroloji kliniğine başvuran lokalize prostat kanseri(LPK) tanılı 30 hasta, tanı anında metastatik prostat kanseri(mPK) tanılı 30 hasta ve metastatik kastrasyon dirençli prostat kanseri(mKDPK) tanılı 30 hasta dahil edildi. Tüm katılımcılardan 12 saatlik açlık sonrası sabah 08:00 ile 09:00 saatleri arasında venöz kan örnekleri alınmıştır. Bu kanlar LPK ve mPK gruplarında tanı anında, mKDPK grubunda ise tedaviye direnç geliştiği zaman diliminde alındı. Alınan örneklerdeki NPY seviyeleri Enzim Linked İmmunoassay (ELİSA) yöntemiyle analiz edildi. Ölçülen serum NPY seviyeleri LPK, mPK ve mKDPK grupları arasında kıyaslandı.

Bulgular: LPK grubunun yaş ortalaması 67.6±6.4, mPK grubunun yaş ortalaması 73.1±9.1 ve mKDPK grubunun yaş ortalaması 72.7±7.9 olarak hesaplandı. Hasta gruplarının PSA değerleri LPK grubunda 12.6 (7.08-32.47) ng/L, mPK grubunda 159 (73.1-405.2) ng/L ve mKDPK grubunda 38.33 (18.4-132) ng/L olarak hesaplandı ve gruplar arasında istatistiksel olarak anlamlı fark bulundu (<0.001). Gruplar arasında ortalama NPY değerleri LPK grubunda 351.3±162.7 ng/L, mPK grubunda 276.5±85 ng/L ve mKDPK grubunda 272.13±94.7 ng/L olarak hesaplandı. NPY değerleri LPK grubunda istatistiksel olarak anlamlı olacak şekilde yüksek bulundu (=0.018).

Sonuç: LPK grubunda, mPK ve mKDPK grubuna kıyasla anlamlı şekilde yüksek serum NPY seviyeleri gösterilmiştir. Çalışmamızda, düşük NPY seviyelerinin metastatik ve tedaviye dirençli prostat kanseri ilişkili olabileceği gösterilmiştir. Dolasıyla NPY'nin agresif ve progresif prostat kanserini öngörebileceği düşünülmüştür.

Anahtar Kelimeler : Prostat kanseri, PSA, NPY, Nöropeptid-Y

SS-099
Sunum Alanı: Salon B
Sunum Başlangıç Tarihi: 2023-11-11 17:35:00
Sunum Bitiş Tarihi: 2023-11-11 17:40:00

BİYOPSİ GLEASON 4 İLE KRİBRİFORMİTE OLAN VE OLMAYANLARIN PSA VE GA-68 PSMA-PET SUVMAX DEĞERLERİNİN KARŞILAŞTIRILMASI.

Ahmet Emre Eren[1], İlker Akarken[1], Yelda Dere[2], Hüseyin Tarhan[1], Hayrettin Şahin[1]
[1]Muğla Sıtkı Koçman Üniversitesi, Tıp Fakültesi, Üroloji Anabilim Dalı
[2]Muğla Sıtkı Koçman Üniversitesi, Tıp Fakültesi, Patoloji Anabilim Dalı

Amaç

Prostat kanseri histolojisinde gleason skorlama sistemi tanımladıktan sonra birçok kez gözden geçirilmiştir. En son güncellemesinde içinde kribriformiteyi barındıran gleason 4 patterni özellikle incelenmiştir. Biyopsi ve prostatektomi spesmenindeki gleason 4 patterninin yüzdesinin ayrıca belirtilmesi önerilmiştir. Kribriformitenin kötü prognostik faktör olduğu yönünde yayınlar mevcuttur.

Bu çalışmamızda prostat biyopsisi sonrası kribriform patern saptanan ve saptanmayan hastaların total PSA düzeylerini ve Ga-68 PSMA-PET'lerindeki prostat SUVmax değerlerini karşılaştırmayı amaçladık.

Materyal-Method

Prostat biyopsisinde gleason skor 4 bulunan hastalar kribriformite saptanan ve saptanmayanlar olarak iki gruba ayrıldı. Ga-68 PSMA-PET Prostat SUVmax değerleri ve total PSA düzeyleri ve aralarında fark olup olmadığı değerlendirildi.

Bulgular

Prostat biyopsisinde pattern 4 saptanan 41 hastanın sonuçları gözden geçirildi. Kribriform pattern saptanan 24 (%58,5) hasta 1. grup, kribriform pattern saptanmayan 17 (%41,5) hasta ise 2. grup olarak belirlendi. Gruplar arasındaki gleason grade gruplarının dağılımı benzerdi p=0,148.

Kribriform patern saptanan hastaların ortalama SUVmax'ı 29,7±14,3, saptanmayan hastaların ortalama SUVmax'ı 16,4±11,7 olarak bulundu ve aralarındaki fark istatistiki olarak anlamlıydı p=0,003. Kribriform patern saptanan hastaların ortalama Total PSA'sı 47,8±9,75 ng/dL, saptanmayan hastaların ortalama Total PSA'sı 34,1±11,4 ng/dL olarak bulundu ancak aralarındaki fark istatistiki olarak anlamlı seviyeye ulaşmadı p=0,367.

Sonuçlar

Biyopsi patolojisinde kribriform patterne sahip hastalarda hem PSA değerleri hem de PSMA-PET SUVmax değerleri daha yüksektir. Bu durum kribriform patternin kötü prognostik faktör

olduğu bulgusunu desteklemektedir. Ancak daha yüksek hasta sayısıyla bulgunun desteklenmesi gerekmektedir.

Anahtar Kelimeler : Prostat, Kanser, Kribroformite

SS-100
Sunum Alanı: Salon B
Sunum Başlangıç Tarihi: 2023-11-11 17:40:00
Sunum Bitiş Tarihi: 2023-11-11 17:45:00

RADİKAL PROSTATEKTOMİ SPESMENLERİNDE KRİBRİFORMİTE VE ENFLAMASYON İLİŞKİSİ

Ahmet Emre Eren[1], İlker Akarken[1], Yelda Dere[2], Hüseyin Tarhan[1], Hayrettin Şahin[1]
[1]Muğla Sıtkı Koçman Üniversitesi, Tıp Fakültesi, Üroloji Anabilim Dalı
[2]Muğla Sıtkı Koçman Üniversitesi, Tıp Fakültesi, Tıbbi Patoloji Anabilim Dalı

Amaç

Prostat kanseri histolojisinde gleason skorlama sistemi tanımladıktan sonra birçok kez gözden geçirilmiştir. En son güncellemesinde içinde kribriformiteyi barındıran gleason 4 patterni özellikle incelenmiştir. Prostat kanseri ve inflamasyon arasındaki ilişkiyi değerlendiren birçok çalışma mevcuttur. Bu çalışmada kribriformite ve inflamasyon arasındaki ilişkiyi değerlendirmeyi amaçladık.

Materyal-Method

Radikal prostatektomi spesimenlerinde gleason 4 paterni içeren hastalar kribriformite saptanan ve saptanmayan hastalar olarak ikiye ayrıldı ve iki grup arasında prostatik inflamasyon açısından fark olup olmadığını değerlendirildi.

Bulgular

Patolojisinde Grade 4 pattern saptanan 100 hasta gözden geçirildi. Hastaların 73 (%73)'ü grade grup 2, 27(%27)'si ise grade grup 3 olarak dağılım göstermekteydi. Hastalardan 67'sinde (%67) kribriform patern saptanırken, 33'ünde (%33) kribriform patern saptanmadı. Kribriform patern saptanan hastaların 52'sinde (%52) inflasmasyon saptanmadı, 15'inde (%15) inflamasyon saptandı. Kribriform patern saptanmayan hastalar içinde 26'sında (%26) inflamasyon saptanmazken, 7'sinde (%7) inflamasyon saptandı. İnflamasyon açısından gruplar karşılaştırıldığında anlamlı farklılık saptanmadı (p=0.780), (Tablo-1, Resim-1). Korelasyon analizlerinde ise kribfiormite ile enflamasyon derecesi arasında istatistki anlamlı korelasyon saptanmadı (Spearman's Rho=0,017, p=0,867).

Sonuçlar

Kribriform patern ve inflamasyon arasında bir ilişki olduğunu ortaya koyamadık. Ancak yüksek hasta sayılarında bu ilişkinin tekrar değerlendirilmesi gerektiği düşüncesindeyiz.

Anahtar Kelimeler : Prostat Kanseri, Kribriformite, Enflamasyon

Resimler :

Resim Açıklaması: Resim-1: Kribriformite olan ve olmayan hastalarda enflamasyon derecelerinin dağılımı

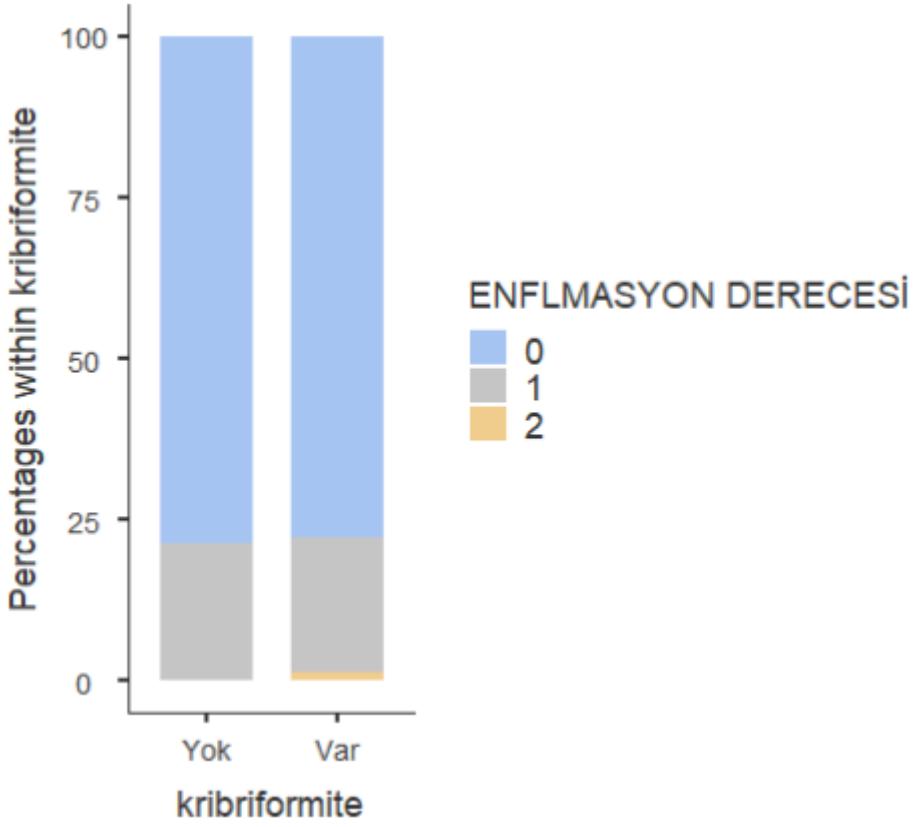

Tables :

Tablo-1:Kribriformite ve Enflamasyon Derecesinin Dağılımı

Kribriformite	Enflamasyon Derece 0	Enflamasyon Derece 1	Enflamasyon Derece 2
Var	52(%77,6)	14(%20,9)	1(%1.5)
Yok	26(%78,8)	7(%21,2)	0

SS-101
Sunum Alanı: Salon B
Sunum Başlangıç Tarihi: 2023-11-11 17:45:00
Sunum Bitiş Tarihi: 2023-11-11 17:50:00

PROSTAT KANSERİNDE AKTİF İZLEM HASTALARININ BELİRLENMESİNDE PSMA-PET EK KATKI SAĞLAR MI?

Anıl Keleş[1], Cenk Murat Yazıcı[1], Ülkü Korkmaz[2], Ersan Arda[3], Çağrı Doğan[1], Hacı Murat Akgül[1], Hüseyin Ateş[1], Mehmet Fatih Şahin[1]
[1]Tekirdağ Namık Kemal Üniversitesi Hastanesi Üroloji Anabilim Dalı
[2]Trakya Üniversitesi Hastanesi Nükleer Tıp Anabilim Dalı
[3]Trakya Üniversitesi Hastanesi Üroloji Anabilim Dalı

Aktif izlem (Aİ), düşük risk grubu prostat kanseri hastalarında küratif tedavi vermeden düzenli aralıklarla takip edilmesidir. Aİ'nin son zamanlarda önem kazanması ve daha çok hastanın küratif tedavi yerine Aİ'ye yönlendirilmesi, bu tedaviye dahil edilme kriterlerinin önemini ve doğruluğunu daha da arttırmaktadır. PSMA-PET/BT'nin, PSMA ekspresе eden prostat kanseri hücrelerine yüksek oranda spesifiktir. Hastalık düşük evrelerde olsa dahi prostat kanserinin yayılımını ve derecesini öngörebileceğinden bahsedilmektedir. Bizim amacımız Aİ için hasta seçiminde PSMA-PET/BT'den faydalanarak olası yeni endikasyonlar bulmak, Aİ'ye dahil edilecek hastaların seçimine katkısını araştırmaktır.

2017-2022 yılları arasında radikal prostatektomi ameliyatı olmuş 208 hasta arasından aktif izlem kriterlerine uygun olan hastalar belirlendi. Bu hastaların dahil edilme kriterleri olarak EAU kılavuzlarında belirtilen aktif izlem kriterleri seçildi. Çalışmamızda, Aİ'ye dahil edilme kriterlerine ek katkı sağlayıp sağlamayacağını araştırmak üzere PSMA-PET/BT'nin Aİ'ye uygun hastalardaki sonuçlarını inceledik.

Belirtilen kriterlere uyan toplam 44 hasta belirlendi. Biyopsi patolojilerinde GS (3+3) olan bu 44 hasta cerrahi sonrası patolojilerine göre GS (3+3) olarak kalanlar ve GS>(3+3) olarak değişenler olarak 2 gruba ayrıldı. 44 hastanın 24 tanesi (%54,5) grup 1'de, 20 tanesi (%45,4) grup 2'de yer aldı. 2. Grupta bulunan 20 hastadan 17 tanesinde (%85) GS 3+4 olarak gelirken, 1 hastada (%5) GS 4+3, 1 hastada (%5) GS 4+4, 1 hastada (%5) GS 4+5 olarak görüldü. Bu iki grup arasındaki kliniko-demografik veriler ve çekilen görüntülerden elde edilen parametreler karşılaştırıldı. Kliniko-demografik verilerde her iki grup arasında yaş, prostat hacmi, PSA ve PSA dansiteleri karşılaştırıldı. Upgrade izlenen grupta PSA ve PSA dansitesi ortalaması daha yüksek izlendi, gruplar arası istatistiksel anlamlı farklılık izlenmedi. PSMA-PET/BT görüntülerinde baktığımız parametreler ise ortalama tümör hacmi (MTV), ortalama tümör hacmi/prostat hacmi, prostatın SUVmax değeri, prostat SUVmax değerlerinin dalak ve karaciğere oranları olarak belirlendi. Upgrade izlenen grupta SUVmax ve MTV/prostat hacmi oranının ortalaması daha yüksek izlendi fakat gruplar arası istatistiksel anlamlı farklılık izlenmedi.

Uygun hasta profilinde güvenle kullanılan Aİ tedavisinin başta dahil edilme kriterleri olmak üzere belirsizliğini koruyan noktaları vardır. PSMA-PET'in birçok faydası olsa da elimizdeki verilerin yetersizliği, mevcut parametrelerin henüz standardize edilmemiş olması nedeniyle Aİ hastalarında olası bir upgrade veya progresyonu öngörecek anlamlı parametrelere ulaşamadık.

Anahtar Kelimeler : prostat kanseri, aktif izlem, PSMA-PET

Tables :

Değişken	Grup 1 (n=24)	Grup 2 (n=20)	İstatistiksel analiz*
Yaş (yıl)	63,75±6,04	64,90±4,78	t=-0,690 p=0,494
Prostat hacmi	61,42±25,86	57,95±28,84	t=0,420 p=0,676
PSA	6,73±1,97	7,10±2,13	t=-0,596 p=0,557
PSA Dansitesi	0,12±0,03	0,16±0,11	Z=-0,648 p=0,517

Grupların PSMA-PET/BT verilerine göre ölçüm değerlerinin karşılaştırılması

Değişken	Grup 1 (n=24)	Grup 2 (n=20)	İstatistiksel analiz*
PSMA tümör volümü – MTV	6,48±5,79	6,19±3,45	Z=-0,330 p=0,741
MTV/Prostat hacmi	0,11±0,06	0,14±0,11	Z=-0,047 p=0,962
Prostat – SUVmax	4,58±1,56	4,69±2,09	Z=-0,035 p=0,972
Prostat SUVmax/KC	0,81±0,49	0,92±0,44	Z=-1,403 p=0,161
Prostat SUVmax/Dalak	0,82±0,32	0,87±0,37	t=-0,546 p=0,609

SS-102
Sunum Alanı: Salon B
Sunum Başlangıç Tarihi: 2023-11-11 17:50:00
Sunum Bitiş Tarihi: 2023-11-11 17:55:00

DÜŞÜK RİSK GRUPLU PROSTAT KANSERİ HASTALARINDA AKTİF İZLEM SONUÇLARIMIZ VE HASTA UYUMU:TEK MERKEZ RETROSPEKTİF SONUÇLAR

Anıl Keleş[1], Hacı Murat Akgül[1], Mehmet Fatih Şahin[1], Çağrı Doğan[1], Furkan Batuhan Tuncer[1], Cenk Murat Yazıcı[1]
[1]Tekirdağ Namık Kemal Üniversitesi Hastanesi Üroloji Anabilim Dalı

Düşük riskli prostat kanserinde, seçilmiş hasta grubunda aşırı tedaviden ve buna bağlı komplikasyonlardan engellemek amacıyla aktif izlem (Aİ) seçeneği öne çıkmaktadır. Aİ acil tedavi gerektirmeyen hastalarda küratif tedavinin en uygun zamanda yapılmasına olanak tanıyan bir tedavi yöntemidir. Çalışmamızda kliniğimizde takibi yapılan Aİ hastalarının sonuçlarını ve tedaviye uyumluluklarını değerlendirmeyi amaçladık.

Ocak 2018 – Haziran 2022 tarihleri arasında takip edilen aktif izlem kriterlerine (ISUP grade 1, PSA<10 ng/dl, en fazla iki kadranda ve kadranların %50'sinden az tümör) uyan 54 prostat kanseri tanılı hastanın verileri retrospektif olarak incelendi. Dijital rektal muayene ve PSA sonucu biyopsi yapılması kararlaştırılan hastalara standart transrektal ultrason (TRUS) eşliğinde 12 kadran biyopsi yapıldı. Hastalar ile detaylı bir şekilde Aİ, radikal prostatektomi (RP) ve radyoterapi (RT) seçenekleri konuşuldu. 25 hasta (%46) küratif tedavi almak istediği için 20 hastaya (%80) RP ve 5 hastaya (%20) RT uygulandı. Bunlar içinde 10 hastada (%50) cerrahi sonrası patolojide upgrade izlendi. Aİ tercih eden ve ortalama takip süresi 3 yıl olan 29 hasta (%54) çalışmaya dahil edildi. Bu grubun ortalama PSA değerleri 5,79 ng/ml olarak ölçüldü. Her hastaya ilk biyopsiden 6 ay sonra 26 kadran konfirmasyon biyopsisi yapıldı. Patolojisinde değişiklik olmayan hastalar Aİ protokolünde devam etti. Bu hastaların takibinde kullanılan birçok farklı takip protokolü mevcuttur. Kliniğimizde bu protokol 6 ayda bir PSA kontrolü ve senelik 12 kadran TRUS biyopsi kontrolü ve multiparametrik MR yapılarak uygulanmaktadır. PSA yüksekliği izlenen, kontrol biyopsi sonucu aktif izlem kriterlerine uymayan veya takip edilmek istenmeyen hastalara küratif tedavi seçenekleri sunularak aktif izlemleri sonlandırıldı.

Konfirmasyon biyopsisinden bir yıl sonra bakılan kontrol biyopsi ve PSA'larda her hasta kriterlere uymaya devam ettiği için takibe devam edildi. İkinci yıl kontrollerinde 2 (%6,8) hasta takiplerine gelmedi. Diğer hastalarda Aİ kriterleri sağlandığı için takibe devam edildi. Üçüncü yıl kontrollerinde 2 hastanın PSA değeri>10ng/ml olduğu için, 2 hasta gleason skorunda upgrade izlendiği için, 1 hasta pozitif korlarında tümör yükü arttığı için, 1 (%3,4) hasta da takibi bıraktığı için Aİ'den çıkarıldı. Takibe devam eden ve yeni dahil edilen hastaların kontrolleri devam etmektedir.

Aİ tedavisinin giderek önem kazanması ve daha çok hastanın küratif tedavi yerine Aİ'ye yönlendirilmesi, bu tedavi yönetiminin ve sonuçlarının önemini daha da arttırmaktadır. Uygun hasta grubunda detaylı bilgilendirme ile hasta uyumunun iyi olduğu görülmektedir. Düşük riskli prostat kanserinde hastaları gereğinden fazla tedaviden koruyan Aİ'nin gelecekte sınırlarının geliştirilerek güncel Üroloji pratiğinde kendisine daha fazla yer bulacağını düşünmekteyiz.

Anahtar Kelimeler : prostat kanseri, aktif izlem

SS-103
Sunum Alanı: Salon B
Sunum Başlangıç Tarihi: 2023-11-11 17:55:00
Sunum Bitiş Tarihi: 2023-11-11 18:00:00

PROSTAT KANSERİNDE DEĞİŞEN TRENDLER: MULTİDİSİPLİNER YAKLAŞIMIN GETİRDİKLERİ

Bahadır Şahin[1]
[1]Marmara Üniversitesi Tıp Fakültesi, Üroloji A.d.

Amaç:

Son yıllarda prostat kanseri alanında gelişen yeni tedavi modaliteleri ile birlikte bilimsel alanda üroloji hekimlerinin prostat kanseri konusunda yaptıkları çalışmaların bu alanda yapılan toplam çalışmalara oranla nasıl değiştiğini ve üroloji hekimlerinin prostat kanseri alanındaki bilimsel çalışmalarında multidisipliner çalışmaların ne kadar yer kapladığını araştırmak

Materyal & Metod:

Pubmed üzerinden 'prostat kanseri' anahtar kelimeleri ile yapılan arama sonucunda elde edilen 2001 yılı ve sonrasında yayınlamış bilimsel çalışmalar araştırmaya dahil edildi. Dahil edilen çalışmalarda yazarların uzmanlık alanları, çalışmanın ilk yazarının üroloji hekimi olup olmaması, yazarların ülkeleri ve ilk yazarın ülkesi ile çalışma için kaydedilen anahtar kelimeler ve 'MeSH Term' (Medical Subject Headings) verileri kaydedildi. Araştırılan parametreler tanımlayıcı istatistikler kullanılarak yıllara göre raporlandı. Yıllara göre gerçekleşen değişimler görsel olarak değerlendirildi.

Bulgular:

Araştırmaya 2001 yılı ve sonrasında yayınlanan toplam 160.551 bilimsel çalışma dahil edildi. 2001 yılına ait prostat kanseri alanında Pubmed'de bulunan çalışma sayısı 3482 iken bu sayının düzenli bir şekilde artarak 2022 yılında 10.526'ya ulaştığı görüldü. Yapılan çalışmalarda en çok kullanılan anahtar kelimeler arasında 'Middle Aged', 'Cell Line', 'Mice' ve 'Prostate Specific Antigen' gibi ifadeler olduğu görüldü. (Resim 1) Dahil edilen çalışmalar içerisinde en az bir tane üroloji hekiminin yazar olarak dahil olduğu çalışma oranı 2001 yılında %26.9 iken bu oranın 2000'lerin sonu ve 2010'ların başında kısa bir süre düşmüş olmasına karşılık sonrasında yükselme eğilime girerek 2022'de %46.1'e yükseldiği görüldü. Benzer şekilde bir üroloğun sorumlu yazar olduğu çalışmaların tüm çalışmalara oranı 2001'de %26.9 olarak görülürken kısa periyotlu bir düşüşün ardından 2022'de bu oranın yeninden benzer düzeylere çıktığı görüldü (%26,7). En az bir üroloji hekiminin dahil olduğu çalışmalar içinde üroloji hekimlerinin sorumlu yazar oldukları çalışma oranı 2001 yılında %100 iken bu oranın 2010 sonrası düşmeye başlayarak 2022'de %57,8 olarak gerçekleştiği görüldü. (Resim 2) Türkiye'den yapılan yayınlar değerlendirildiğinde de uluslararası yayınlarla benzer trendlerin Türkiye kaynaklı yayınlarda da izlendiği görüldü. Bununla birlikte Türkiye kaynaklı yayınların 2001 yılında %55'inde ilk yazarın üroloji hekimi olduğu ve bunun aynı dönemde tüm dünya kaynaklı yayınlara göre oldukça yüksek bir oran olduğu (%26,9 vs. %55) ancak bu oranın 2022 yılına gelindiğinde yurtdışında izlenen orana yakın bir seviye olan %29,9'a kadar gerilediği görüldü. (Resim 2)

Sonuç:

Yapılan analizlerde son yıllarda üroloji hekimlerinin prostat kanseri alanında yapılan çalışmalarda yazar ve sorumlu yazar olma durumlarının oransal olarak arttığı görülmektedir. Özellikle multidisipliner yaklaşımların yaygınlık kazanması ve kabul görmesi ile artık üroloji hekimlerinin başka bölümler tarafından planlanan çalışmalarda da yardımcı yazar rolü ile daha fazla katılım göstermeye başladığı görülmektedir. Özellikle 2010 yılından sonra tüm dünya ile benzer şekilde ülkemizde de üroloji hekimlerinin başka bölümlerden meslektaşlarının sorumlu yazar olduğu, multidisipliner çalışmalarda daha fazla görev almaya başladıkları görülmüştür.

Anahtar Kelimeler : Prostat Kanseri, Multidisipliner Yaklaşım, Literatür Taraması

Resimler :

Resim Açıklaması: Resim 1: 2001 ve sonrasında prostat kanseri ile ilgili yayınlanan çalışmalarda en sık kullanılan anahtar kelimeler:

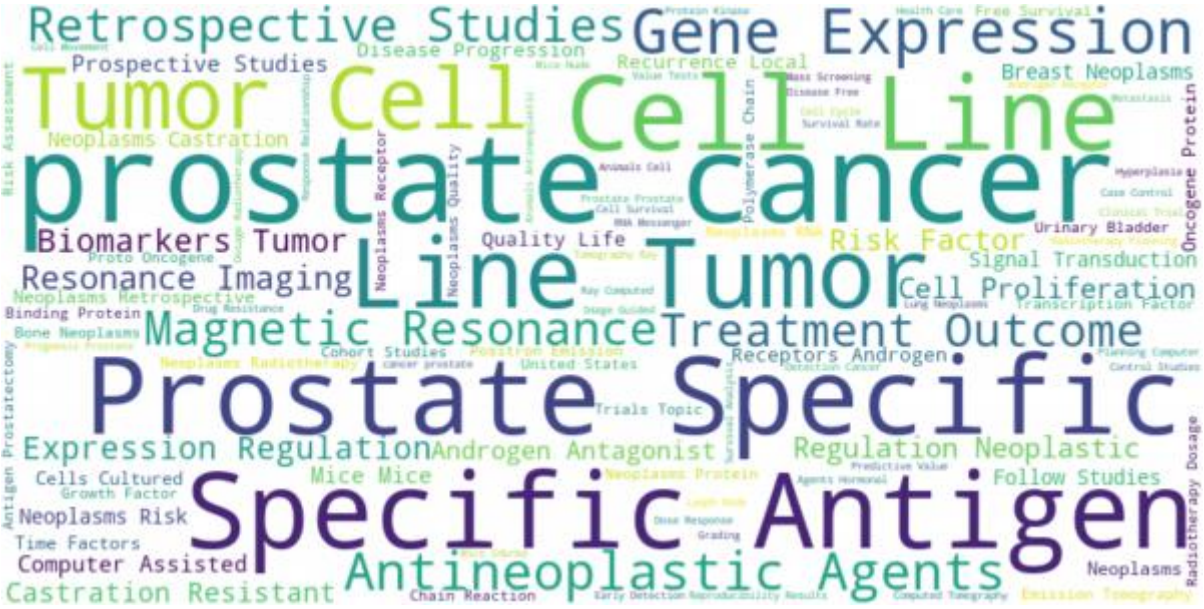

Resim Açıklaması: Resim 2: Tüm çalışmalar ve Türkiye kaynaklı çalışmalar içinde üroloji hekimlerinin rolünün yıllar içindeki değişimi

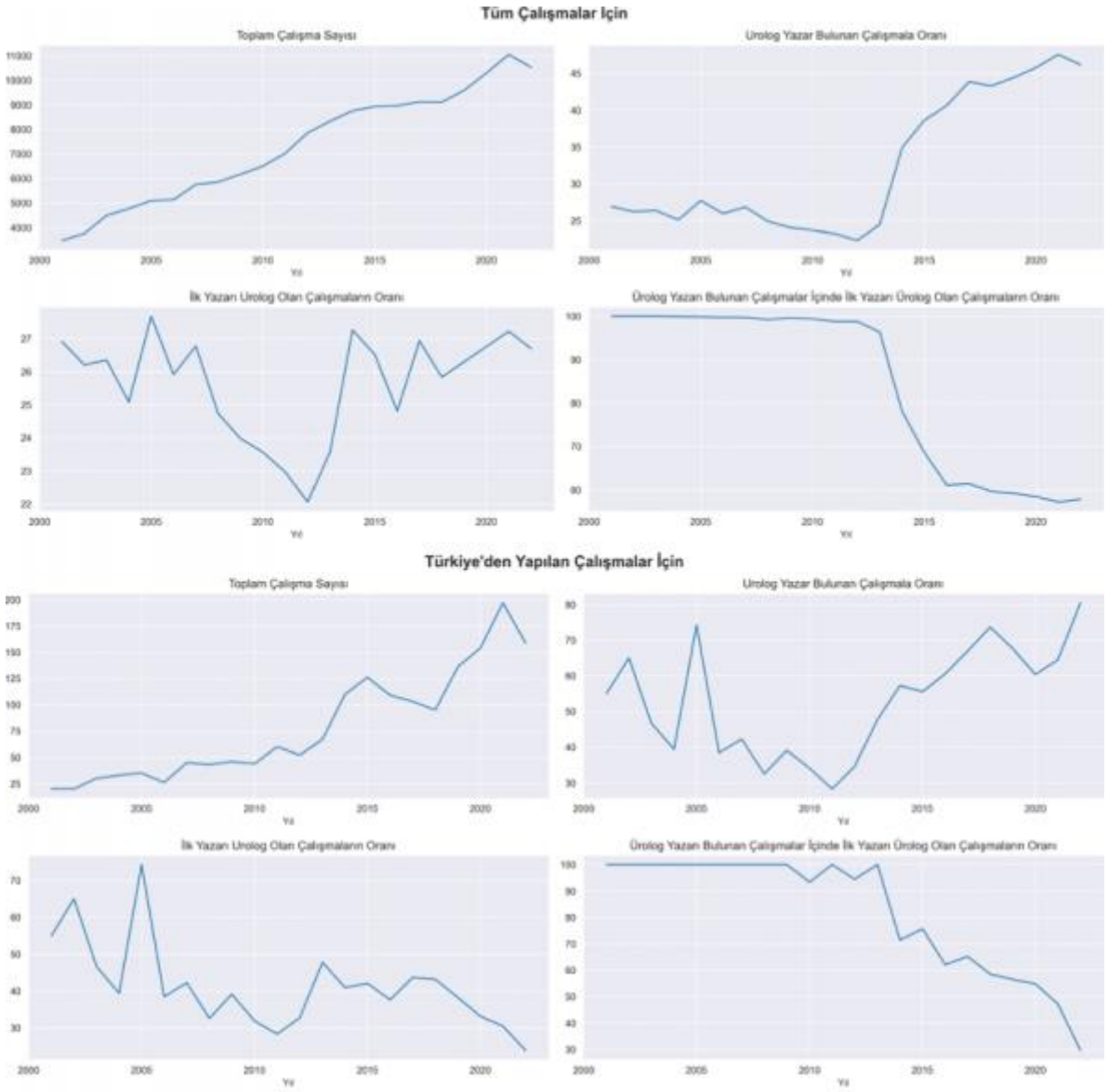

SS-104
Sunum Alanı: Salon B
Sunum Başlangıç Tarihi: 2023-11-11 18:00:00
Sunum Bitiş Tarihi: 2023-11-11 18:05:00

MPMRG ÇAĞINDA ISUP GRAD-1 HASTALARDA PATOLOJİK YÜKSELMEYİ ÖNGÖRMEK İÇİN BİYOPSİ KORLARINDA PTEN KAYBI ARAŞTIRILMALI MI?

Barış Esen[1], Bengi Gürses[2], Arif Özkan[1], Mert Kılıç[3], Yakup Kordan[1], Tarık Esen[1, 3], Dilek Ertoy Baydar[4]
[1]Koç Üniversitesi, Tıp Fakültesi, Üroloji Anabilim Dalı, İstanbul, Türkiye
[2]Koç Üniversitesi, Tıp Fakültesi, Radyoloji Anabilim Dalı, İstanbul, Türkiye
[3]Vkv Amerikan Hastanesi, Üroloji Kliniği, İstanbul, Türkiye
[4]Koç Üniversitesi, Tıp Fakültesi, Patoloji Anabilim Dalı, İstanbul, Türkiye

Giriş: Biyopside immünohistokimya (IHK) ile PTEN kaybı araştırmanın multiparametrik prostat MRG (mpMRG) çağında patolojik yükselmeyi öngörmede klinik önemli bir rolünün olup olmadığı araştırılmıştır

Hastalar ve Metod: Prostat biyopsisinde olan ISUP derece grubu (GG) 1 hastalık için robotik radikal prostatektomi (RARP) yapılmış 33 hastanın verisi retrospektif olarak değerlendirilmiştir. Tüm hasta ve tümör ilişkili özellikler ve mpMRG-ilişkili parametreler kaydedilmiştir. Tüm hastalarda PTEN ekspresyon durumu prostat biyopsi korlarda IHK ile değerlendirilerek araştırılmıştır. Biyopsiden RARP'a patolojik yükselmeyi öngören bağımsız parametreleri belirlemek için çok değişkenli lojistik regresyon analizi kullanılmıştır.

Bulgular: Prostat biyopsisi esnasında hastaların ortalama yaşı 63.2 ± 8.0 yıl, ortanca PSA ve PSA dansitesi sırası ile 5.1 ng/mL (IQR: 4.5-8.0) and 0.10 (IQR: 0.07-0.14)'dur. 16 hastada (%48.5) final RP patolojisinde GG2 hastalığa patolojik yükselme görüldü. PIRADS <=3 vs 4-5, OR: 19.7, p=0.024) ve sistematik biyopside tümör pozitif kor sayısı (<=2 vs >2, OR: 19.3, p=0.028) patolojik yükselmeyi öngören bağımsız değişkenler olarak bulunmuştur (Tablo 1).

Sonuç: Her ne kadar RARP sonrası patolojik yükselme saptanan hastalarda PTEN kaybı daha sık görülse de patolojik yükselme saptanan hastaların %75'inde PTEN kaybı görülmediği de bilinmelidir. Bu çalışmada prostat biyopsisinde GG1 prostat kanseri olan hastalarda IHK ile PTEN kaybı araştırılmasının mpMRG ve sistematik biyopside pozitif kor sayısı gibi patolojik yükselmeyi öngören parametrelere benzer bir başarısının bulunmadığı saptanmıştır.

Anahtar Kelimeler : Patolojik yükselme; Prostat biyopsisi; PTEN; Radikal Prostatektomi

Resimler :

Resim Açıklaması: Tablo 1

Table 1: Radikal prostatektomide patolojik yükselmeyi öngören parametreleri belirlemek için lojistik regresyon analiz sonuçları

Parametreler	p-değeri	OR	%95 GA	
			Alt	Üst
Tek değişkenli analiz				
Yaş	0.466	0.968	0.886	1.057
Aile öyküsü (ref. yok vs var)	0.268	0.369	0.063	2.150
Preoperatif PSA	0.437	0.930	0.776	1.116
PSA dansitesi (ref. <0.10 vs ≥0.10)	0.224	2.381	0.588	9.646
Biyopsi tekniği				
• Sistematik biyopsi	Ref.	Ref.		
• MRI-füzyon biyopsi	0.812	1.269	0.179	9.021
• In-bore biopsi	0.307	4.500	0.251	80.565
Korlarda maksimal tümor tutulumu	0.235	1.015	0.990	1.041
Sistematik biyopside pozitif kor sayısı (≤2 vs >2)[λ]	0.024*	6.933	1.291	37.224
Perinöral invazyon (ref. yok vs var)	0.099	4.500	0.752	26.931
Tümor tarafı (ref. unilateral vs bilateral)[λ]	0.122	3.714	0.704	19.590
mpMRI indeks lezyon PIRADS skoru (ref. PIRADS ≤3 vs >3)	0.011*	7.944	1.601	39.416
mpMRI lesion multiplisitesi (ref. soliter vs birden çok)	0.978	1.023	0.210	4.978
İndeks lezyon boyutu on mpMRI	0.182	1.094	0.959	1.248
IHK ile PTEN kaybı (ref. yok vs var)	0.157	5.333	0.526	54.032
Çok değişkenli analiz				
Sistematik biyopside pozitif kor sayısı (≤2 vs >2)[λ]	0.028*	19.322	1.387	269.140
mpMRI indeks lezyon PIRADS skoru (ref. PIRADS ≤3 vs >3)	0.024*	19.694	1.489	260.545
Perinöral invazyon (ref. yok vs var)	0.107	9.737	0.613	154.658

**İstatiksel olarak anlamlı*

[λ] *In-bore biyopsi olan hastalarda tümör tarafı ve sistematik biyopside pozitif kor sayısı değerlendirilmemiştir.*

Kısaltmalar: GA=Güven Aralığı, PSA=Prostate Specific Antigen, IHK=İmmünohistokimya, mpMRI= Multiparametrik Prostat Magnetik Rezonans Görüntülemesi, ref= Referans, PTEN= Phosphatase and Tensin Homolog, PIRADS=Prostate Imaging-Reporting and Data System

SS-105
Sunum Alanı: Salon B
Sunum Başlangıç Tarihi: 2023-11-11 18:05:00
Sunum Bitiş Tarihi: 2023-11-11 18:10:00

PANDEMİ ÖNCESİ VE ESNASINDA PROSTAT KANSERİ TANISI ALAN HASTALARIN KLİNİK RİSK SINIFLAMALARININ İNCELENMESİ

Burak Yılmaz[1], Ercan Yuvanç[2], Devrim Tuğlu[2], Erdal Yılmaz[2]
[1]Osmaniye Devlet Hastanesi
[2]Kırıkkale Tıp Fakültesi Hastanesi

Amaç: *Özellikle risk grubunda olan hastalara ulaşılamaması veya prostat kanseri şüphesi olan hastalara biyopsinin ertelenmesi gibi sebeplerden dolayı kanser klinik veya patolojik olarak evre atlayabilir. COVİD-19 Pandemisi süresince ertelenmesi önerilen poliklinik muayeneleri ve prostat biyopsilerinin, ertelenmiş olarak yeni tanı alan prostat kanseri hastaları üzerindeki klinik evre değişikliğini saptamayı amaçladık.*

Gereç ve Yöntem: Çalışmamızda 01 Ocak 2018- 7 Nisan 2022 tarihleri arasında kliniğimizde PSA yüksekliği, anormal PRM ve/veya anormal mpMRI bulguları nedeniyle 12 kadran (6 sekstant + 6 lateral) prostat biyopsisi yapılan 86 pandemi öncesi(Grup-1) ve 86 pandemi esnası(Grup-2) olmak üzere prostat biyopsi patolojisi sonucuna göre prostat adenokanser tanısı almış toplam 172 hastanın bulgu ve sonuçları kesitsel olarak değerlendirildi. Pandemi öncesi gruptaki son biyopsi 23.01.2020 tarihinde, pandemi esnası ilk biyopsi ise 15.03.2021 tarihinde yapıldı.Hastaların; serum prostat spesifik antijen (PSA) düzeyleri, prostat volümü, prostat biyopsisi parametreleri, gleason skor ve grupları, klinik evre, yüksek ve düşük volümlü metastatik prostat kanseri grupları, klinik risk değerlendirmeleri pandemi öncesi ve esnası gruplarda karşılaştırıldı. Metastatik prostat kanseri olan hastalar Latitüde Kriterlerine göre düşük ve yüksek volümlü olarak sınıflandırıldı.Lokal evredeki her hastaya radikal prostatektomi operasyonu yapıldı. Lokal ileri evre olarak değerlendirilen hastalara her iki grupta da radikal prostatektomi operasyonu ve sonrasında radyoterapi verildi. Metastatik olan her hastaya androjen deprivasyon tedavisi ve performans durumu iyi ek olarak ise Dosetaksel ve Prednison kombinasyon tedavisi verildi.

Bulgular: Pandemi öncesi grupta 01.01.2018-23.01.2020 tarihleri arasında 440 hastaya prostat biyopsisi yapılmış ve 86 hastanın patoloji sonucu prostat adenokanseri raporlanmıştır.Pandemi öncesi yapılan biyopsilerin %19,54'ü prostat adenokanseri tanısı almıştır.Pandemi esnası grupta 86 prostat adenokanseri tanısına ulaşabilmek için 15.03.2021-07.04.2022 tarihleri arasında 287 hastaya prostat biyopsisi yapılmıştır.Pandemi esnası grupta yapılan biyopsilerin %29,96'sı prostat adenokanseri olarak raporlanmıştır.Malign prostat biyopsisi sonucu ile karşılaşma oranı pandemi esnası grupta istatistiksel olarak anlamlı derecede yüksek bulunmuştur(p=0,00124).

Biyopsi sonrası prostat adenokanseri tanısı alan hastaların yaş ortalaması 66.5 , PSA ortalaması 20,54 ng/ml ve prostat hacim ortalamaları 48 gr idi. Maximum gleason skoru ortalamaları 7, gleason grade grup ortalamaları ise 3 idi. Kanser pozitif kor sayısı hasta başına ortalama 4,5 olarak bulundu. Kanser pozitif korlarda tümör yüzde ortalaması %52 idi.

Test sonucuna göre iki grup arası serum PSA düzeyleri mean değerleri sırasıyla 17,04 – 24,04 bulunmuştur(p=0,046). Prostat volüm ortalaması her iki grupta da 48 gr bulunmuştur. Parmakla rektal muayene (PRM) bulgularında lateralite açısından fark var ancak bu farklılık

istatistiksel olarak anlamlı değildi. Grup-1' de klinik T evresi ortalama 3(T2b) iken Grup-2' de ortalama 4(T2c) olarak bulunmuştur. Bu fark istatistiksel olarak anlamlıydı(p=0,019).

Her iki grupta da Gleason skoru ve Gleason Grade Grup mean değerleri aynıydı (Sırasıyla: 7 ve 3). Biyopsi sonucunda kanser pozitif kor sayısı Grup-1'de 4 kor, Grup-2'de 5 kordu. Bu farklılık istatistiksel olarak anlamlıydı (p=0,007). Kanser pozitif korlarda tümör yüzdeleri ortalama değerleri Grup-1'de %47, Grup-2' de %57 olarak tespit edilmiştir. Kanser pozitif korlardaki tümör yüzdeleri farkı da pandemi öncesi ve esnası grupları arasında istatistiksel olarak anlamlı bulunmuştur (p=0,024). Pandemi öncesi prostat biyopsisi yapılan ve malign prostat patolojisi olan hastaların görüntüleme yöntemleri ve spesmen patolojileri sonucunda lokal, lokal ileri ve metastatik prostat kanseri olarak sınıflandırılan hasta sayısı sırası ile 41,15 ve 30'idi. Metastatik olmayan gruplar karşılaştırıldığında, her iki grupta da hastaların biyokimyasal nüks risk grubu ortalamaları birbirine benzer şekilde orta risk sınıfında tespit edilmiştir(p>0,05). 30 metastatik hastanın Latitude kriterlerine göre 17'si düşük, 13'ü yüksek volümlü idi. Pandemi esnası prostat biyopsisi yapılmış ve sonucu malign gelen hastalar aynı yöntemler ile değerlendirildiğinde; 28 lokal, 17 lokal ileri, 41'i metastatik prostat kanseriydi. Bu gruptaki metastatik prostat kanseri hastalarının 19'u düşük, 27'si yüksek volümlü metastatik prostat kanseriydi. Bu bulgular doğrultusunda malign biyopsisi olan bir hastanın, lokal evrede olması olasılığı 1.grupta daha yüksektir(p=0,04338).

Sonuç: Tarihsel sürece bakıldığında kıtalar arası hastalık yapabilecek ve pandemi oluşturan enfeksiyöz hastalıklar geçmişte olduğu gibi gelecekte de yaşanacaktır.Bu gibi durumlarda prostat kanseri şüphesi olan hastalarda prostat biyopsisinin ertelenmesi hastaların; hastalığa bağlı sağkalım veya genel sağkalımını olumsuz yönde etkileyebilir.

Anahtar Kelimeler : COVID-19, Pandemi, Prostat Biyopsisi, Prostat Kanseri, Prostat Spesifik Antijen (PSA)

SS-106
Sunum Alanı: Salon B
Sunum Başlangıç Tarihi: 2023-11-11 18:10:00
Sunum Bitiş Tarihi: 2023-11-11 18:15:00

SEMİNAL VEZİKÜL İNVAZYONU SAPTAMADA PSMA PET/BT'NİN TANISAL DOĞRULUĞU KONVANSİYEL ARAÇLARDAN ÜSTÜN MÜDÜR?

Anıl Erkan[1], Murat Demirbaş[1], Muhammet Güzelsoy[1], Soner Çoban[1], Ali Rıza Türkoğlu[1], Akif Koç[1], Abdullah Gül[1], Mehmet Hakan Üstün[1], Metin Kılıç[1], Oğuzhan Akpınar[1], Deniz Baralı[1]
[1]Bursa Yüksek İhtisas Eğitim Ve Araştırma Hastanesi

Giriş

Prostat kanseri (PK) tedavisinde seminal vezikül invazyonunun (SVİ) preoperatif dönemde tanınması hem doğru evreleme hem de tedavinin optimum planlanması açısından önemlidir. Çalışmamızda prostat spesifik membran antijeni (PSMA) pozitron emisyon tomografisi/bilgisayarlı tomografi (PET/BT)'nin SVİ saptamadaki tanısal doğruluğunu ve SVİ öngörebilecek diğer faktörleri araştırmayı hedefledik.

Materyal metod

Ocak 2020-Ocak 2023 tarihleri arasında PK tespit edilen ve sistemik taramasında metastaz şüphesi olması nedeniyle PSMA PET/BT çekilip, radikal prostatektomi (RP) yapılan 65 hasta çalışmaya dahil edildi. RP patolojisinde SVİ saptanan ve saptanmayan hastalar gruplandırıldı. Hastaların demografik, biyokimyasal, radyolojik ve patolojik özellikleri incelendi.

Sonuçlar

Çalışmaya dahil edilen 65 hastanın 4'ünün (%6,1), RP spesmeninde patolojik inceleme sonucu SVİ saptandı. SVİ saptanan ve saptanmayan hastaların özellikleri Tablo 1'de özetlendi. İki grup arasında istatistiksel açıdan anlamlı farklılık olan değişkenler için yapılan lojistik regresyon analizi Tablo 2'de özetlendi. Tek bağımsız risk faktörü olan PSA için sınır değer 71 ng/ml saptandı. Bu değerin üzerinde %75 duyarlılık, %98 özgüllük ile SVİ öngörebildiği bulundu. Alıcı işletim karakteristiği (ROC) analizi sonucu PSMA PET/BT, SVİ saptama eğri altında kalan alan (AUC), duyarlılık ve özgüllük sırası ile 0,734, %50, %96,7 saptandı.

Tartışma

Preoperatif dönemde PSMA PET/BT ile SVİ, yüksek özgüllük ancak orta derece duyarlılıkla saptanabilmektedir. Diğer taraftan SVİ olan hastalar daha yaşlı, PSA değeri daha yüksek ve prostat SUVmax değerinin daha fazla olduğu saptandı. Günümüzde nükleer moleküler görüntüleme teknikleri çoğu zaman tedaviye yön vermektedir ancak çalışmamızda SVİ saptanması açısından PSA, PSMA PET/BT' ye kıyasla daha duyarlı ve özgül bir test olarak tespit edildi.

Anahtar Kelimeler : prostat kanseri, PSMA, seminal vezikül invazyonu, PSA

Tables :

Tablo 1:Seminal vezikül invazyonu saptanan ve saptanmayan grupların klinik özellikleri

	SVİ olan hastalar (n=4)	SVİ olmayan hastalar (n=61)	p-değeri
Yaş (yıl)	69±1,4	65,8±4,7	0,008
tPSA (ng/ml)	78,9±42	17,9±18,4	<0,001
Biyopsi patolojisi >ISUP 1	3/4	40/61	0,7
Biyopsi pozitif kor sayısı	4±1,4	4,5±2,7	0,515
Biyopsi tümör dansitesi (%)	15,2±9,3	15±13	0,97
Prostat SUVmax	11,9±1,6	8,4±7,9	0,015

Tablo 2: Seminal vezikül invazyonunu öngörebilecek faktörlerin lojistik regresyon analizi

	Tek değişkenli analiz		Çok değişkenli analiz	
	OR (CI %95)	p-değeri	OR (CI %95)	p-değeri
Yaş	1,17(0,92-1,48)	0,197	1,05(0,79-1,41)	0,702
PSA	1,05(1,01-1,08)	0,002	1,05(1,01-1,08)	0,004*
Prostat SUVmax	1,04(0,94-1,15)	0,387		

SS-107
Sunum Alanı: Salon B
Sunum Başlangıç Tarihi: 2023-11-11 18:15:00
Sunum Bitiş Tarihi: 2023-11-11 18:20:00

THE REAL-WORLD OUTCOMES OF LUTETIUM-177 PSMA-617 RADIOLIGAND THERAPY IN MCRPC: MULTICENTER STUDY

ELVINA ALMURADOVA[1], Mustafa Seyyar[2], Elif Şahin[2], Hacı Arak[3], Ftaih Tamer[4], Sinan Koca[5], Erdem Sen[6], Tugba Akın Telli[7], Fatih Karatas[8], Ivo Gokmen[9], Serdar Turhal[10], Serdar Celik[11], Erhan Gokmen[4]
[1]Medicana International Hospital
[2]Kocaeli University Hospital
[3]Gaziantep University Hospital
[4]Ege University Hospital
[5]Medeniyet University Hospital
[6]Canakkale University Hospital
[7]Marmara University Hospital
[8]Karabuk University Hospital
[9]Trakya University Hospital
[10]Anatolian Health Center
[11]University Of Health Science Turkey, Bozyaka Erhd

Metastatic castration-resistant prostate cancer (mCRPC) remains a challenging condition to treat despite recent advancements. This retrospective study aimed to assess the activity and tolerability of Lutetium-177 (Lu-177) PSMA-617 radioligand therapy (RLT) in mCRPC patients across multiple cancer centers in Turkey.

The study included 165 patients who received at least one cycle of Lu-177 PSMA-617 RLT, with the majority having bone metastases and undergone prior treatments. Prostate-specific antigen (PSA) levels were assessed before each treatment cycle, and the biochemical response was evaluated in accordance with the Prostate Cancer Work Group 3 Criteria. The PSA decline of ≥50% was classified as a response, while an increase of ≥25% in PSA levels was indicative of progressive disease. Neither response nor progression was considered as stable disease.

The median follow-up period from the beginning of lutetium treatment was 9.1 (0.03-55.6) months. During the follow-up, the disease progressed in 118 (71.5%) patients, and 93 (56.4%) patients died. Twenty (12.1%) patients died following the initial treatment cycle. The median OS and PSF were 13.5 (8.7-18.3) and 8.2 (6.7-9.7) months, respectively. The 3-year OS was 23.8% (14.8-32.8) and the 3-year PFS was 13.8% (7.1-20.5).

The median OS was 19.6 (1.8-37.3) months for patients who got Lu-177 PSMA-617 treatment in the second line, 12.7 (5.2-20.3) months in the third line, and 12.3 (8.4-16.3) months in the fourth line (p=0.588) (Fig. 2). The median PFS was 13.3 (1.7-24.8), 8.6 (7.6-9.6) and 5.7 (3.7-7.7) months in patients who received Lu-177 PSMA-617 therapy in the second, third, and fourth lines, respectively (p=0.293) (Fig. 3). Poor ECOG performance status at first Lu-177 PSMA-617 cycle was associated with decreased OS (p=0.007) and PFS (p=0.016) (Fig. 4, 5). No statistically significant difference in OS (p=0.705) or PFS (p=0.704) was observed between patients with only bone metastases and those with visceral or visceral plus bone metastases at the start of lutetium therapy (Fig. 6, 7). The median OS was 18.2 (12.7-23.6) months in patients receiving Lu-177 PSMA-617 combined with abiraterone or enzalutamide, while 12.3

(9.3-15.3) months in patients receiving Lu-177 PSMA-617 alone (p=0.265) (Fig. 8). Median PFS was significantly higher in the combined treatment group than in patients treated with Lu-177 PSMA-617 alone [11.9 (10-13.9) vs. 7.4 (5.4-9.5) months, p=0.031] (Fig. 9).

The Lu-177 PSMA-617 RLT led to a significant PSA response, with 50.6% of patients achieving a >50% decrease in PSA levels. Median overall survival (OS) and progression-free survival were 13.5 months and 8.2 months, respectively. Patients receiving Lu-177 PSMA-617 RLT in combination with androgen receptor pathway inhibitors (ARPIs) had a higher OS compared to those receiving Lu-177 PSMA-617 RLT alone (18.2 vs. 12.3 months, p=0.265).

The treatment was generally well-tolerated, with manageable side effects such as anemia and thrombocytopenia. This study provides real-world evidence supporting the effectiveness and safety of Lu-177 PSMA-617 RLT in mCRPC patients, particularly when used in combination with ARPIs. These findings contribute to the growing body of evidence on the potential benefits of PSMA-targeted therapies in advanced prostate cancer.

Anahtar Kelimeler : prostat cancer, lu-177, psma, pet

Kaynakça :

1. Scher, H.I.; Morris, M.J.; Stadler, W.M.; Higano, C.; Basch, E.; Fizazi, K.; Antonarakis E.S.; Beer, T.M.; Carducci, M.A.; Chi, K.N.; et al. Prostate Cancer Clinical Trials Working Group 3. Trial Design and Objectives for Castration-Resistant Prostate Cancer: Updated Recommendations From the Prostate Cancer Clinical Trials Working Group 3. J. Clin. Oncol. 2016, 34, 1402-1418.
2. Mottet, N.; van den Bergh, R.C.N.; Briers, E.; Van den Broeck, T.; Cumberbatch, M.G.; De Santis, M.; Fanti, S.; Fossati, N.; Gandaglia, G.; Gillessen, S. EAU-EANM-ESTRO-ESUR-SIOG Guidelines on Prostate Cancer-2020 Update. Part 1: Screening, Diagnosis, and Local Treatment with Curative Intent. Eur. Urol. 2021, 79, 243-262.
3. Annala, M.; Fu, S.; Bacon, J.V.W.; Sipola, J.; Iqbal, N.; Ferrario, C.; Ong, M.; Wadhwa, D.; Hotte, S.J.; Lo, G.; et al. Cabazitaxel versus abiraterone or enzalutamide in poor prognosis metastatic castration-resistant prostate cancer: a multicentre, randomised, open-label, phase II trial. Ann. Oncol. 2021, 32, 896-905.

Resimler :

Resim Açıklaması: Overall Survival

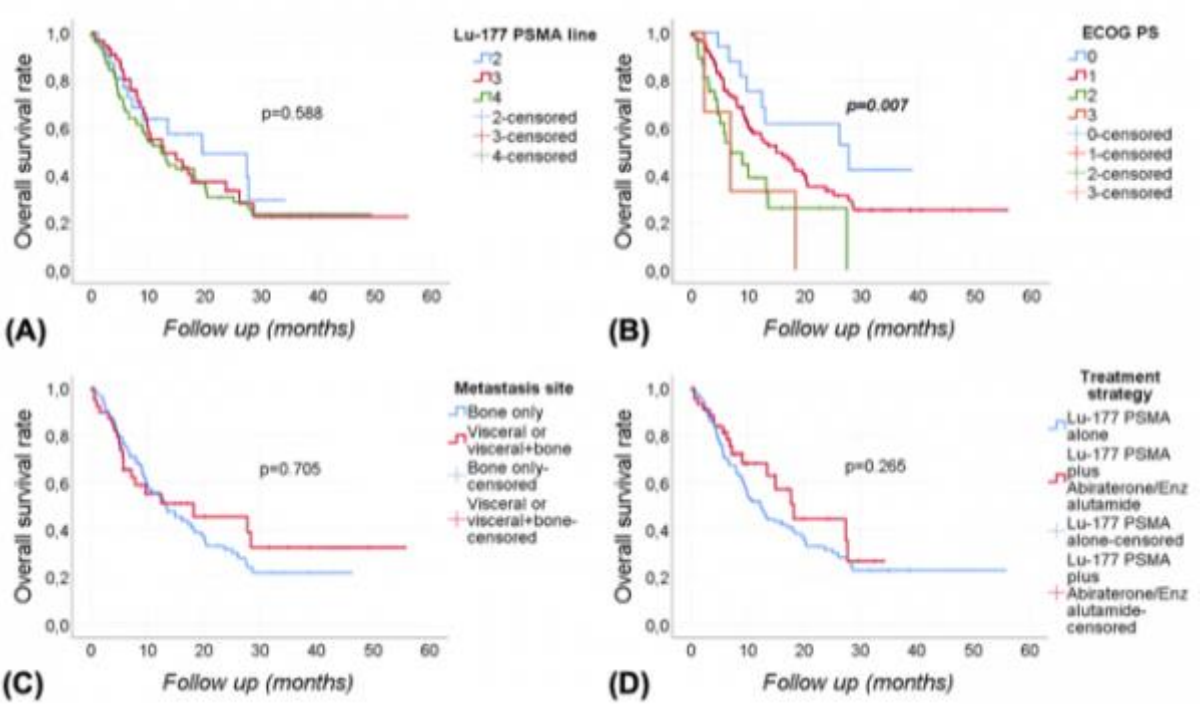

Resim Açıklaması: Progression Free Survival

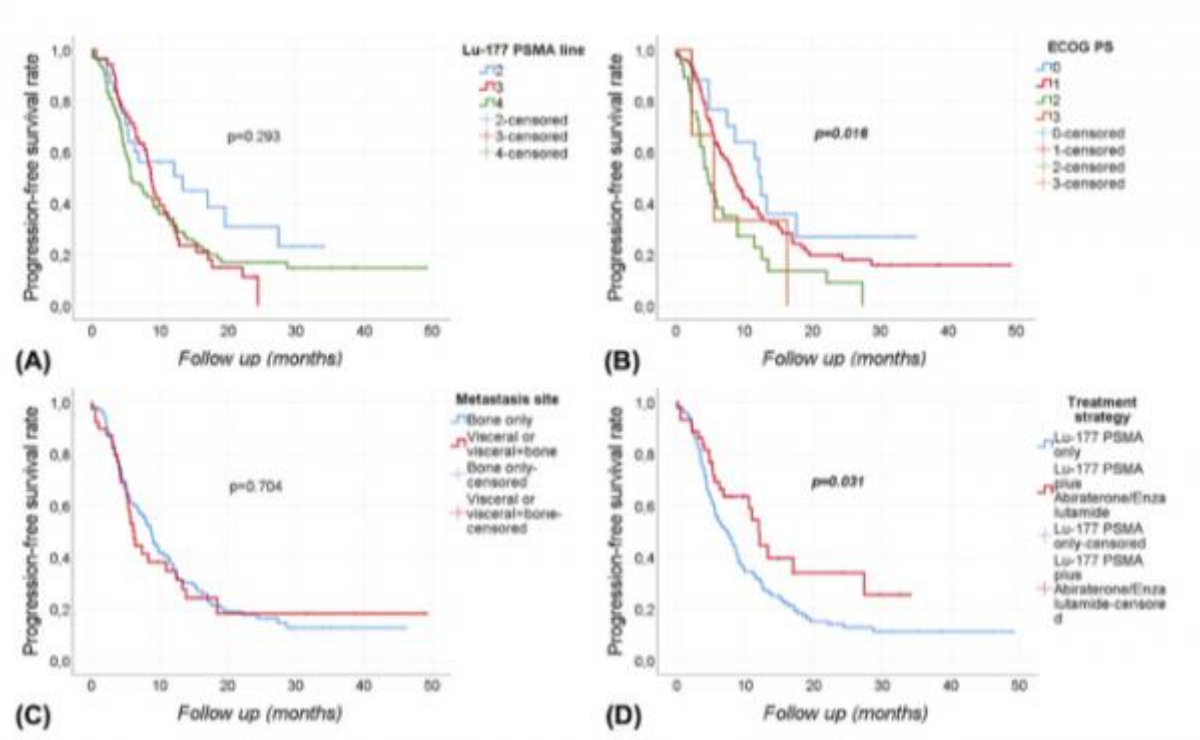

SS-108
Sunum Alanı: Salon B
Sunum Başlangıç Tarihi: 2023-11-11 18:20:00
Sunum Bitiş Tarihi: 2023-11-11 18:25:00

PROSTAT KANSERİ BİRİNCİL EVRELEMESİNDE 68GA PSMA-PET BT'Yİ ETKİLEYEN FAKTÖRLER

Erkin Karaca[1], Erdem Kısa[2], Mehmet Çağlar Çakıcı[3], Çağdaş Bildirici[1], Mert Hamza Özbilen[4], Gökhan Koç[1]
[1]Sağlık Bakanlığı Üniversitesi İzmir Tepecik Sağlık Uygulama Ve Araştırma Merkezi, Üroloji Kliniği
[2]Medicana Izmir Hastanesi, Üroloji Kliniği
[3]Istanbul Medeniyet Üniversitesi Göztepe Süleyman Yalçın Şehir Hastanesi, Üroloji Kliniği
[4]Adana Şehir Eğitim Ve Araştırma Hastanesi

Amaç: Prostat kanseri tanısı alan ve birincil evrelemede 68Ga Prostat Spesifik Membran Antijen Pozitron Emisyon Bilgisayarlı Tomografi (68Ga PSMA-PET BT) çekilen metastatik ve metastatik olmayan hastaların biyokimyasal, patolojik ve klinik özelliklerini karşılaştırmak.
Materyal- Metod: Bu çalışma Sağlık Bilimleri Üniversitesi İzmir Tepecik Sağlık Uygulama ve Araştırma Merkezi'nde gerçekleştirildi. Çalışma retrospektif tasarlandı. Hastanemiz Nükleer Tıp Biriminde Ekim 2020 ile Ekim 2021 tarihleri arasında 68Ga PSMA-PET BT çekilen hastalar tarandı. 499 metastatik olmayan hasta Grup 1, 243 denovo metastatik olgu Grup 2 olarak belirlendi. İki grup arasındaki klinik, biyokimyasal ve patolojik veriler değerlendirildi. Takiben bu veriler ışığında yeni tanı prostat kanseri olgularda 68Ga PSMA-PET BT ile evrelemede metastatik hastalık için bağımsız risk faktörlerini belirlemek üzere çok değişkenli lojistik regresyon analizi yapıldı.
Bulgular: Her iki grubun prostat hacimleri benzerdi. Yaş Grup 1 için 67.7, Grup 2 için 70.2 olarak saptandı ve Grup 2'de istatistiki anlamlı olarak yüksekti. Total Prostat Spesifik Antijen (PSA), PSA yoğunluğu (PSA dansitesi, dPSA), prostatın SUVmax (maximum Standart Uptake Value) değeri metastatik grupta anlamlı yüksekti. Biyopside ISUP (International Society of Urological Pathology) 4 (%23.9) ve 5 (%43.2) hastalık varlığı, D'Amico yüksek riskli hastalık varlığı (%88.5), parmakla rektal muayenede cT2c hastalık varlığı (29.6) da Grup 2'de anlamlı olarak yüksek bulundu. Çok değişkenli lojistik regresyon analiziyle dPSA, Multiparametrik Prostat Manyetik Rezonans Görüntülemede (MpMRG) saptanan index lezyonun çapı ve parmakla rektal muayenede cT2c hastalık bulgusunun, 68Ga PSMA-PET BT'de metastatik hastalık saptanması için bağımsız risk faktörü olduğu bulundu.

Sonuç: PSMA PET BT'de metastatik hastalık saptanan yeni tanı olgularda hastalığın agresif natürüyle ilişkili parametrelerin istatistiki anlamlı olarak daha yüksek oranda görüldüğü saptanmıştır. Ayrıca çalışmamızla yeni tanı prostat kanserli olguların evrelemesinde metastatik hastalık görülmesi için MpMRG index lezyon boyutunun, rektal tuşede cT2c bulgusu varlığının ve dPSA'nın bağımsız risk faktörleri olduğu ortaya konmuştur. 68Ga PSMA PET BT'nin tedavi kararını değiştirme oranı ve bunun sağkalıma etkisini değerlendirmek için yüksek hasta hacimli prospektif randomize kontrollü çalışmalara ihtiyaç vardır.

Anahtar Kelimeler : prostat kanseri, prostat spesifik membran antijeni, pozitron emisyon bilgisayarlı tomografi

Tables :

Hastaların demografik, biyokimyasal ve klinik verileri

	Grup 1 (n=499)	Grup 2 (n=243)	P değeri
Yaş	67.7±7.4	70.2±8.8	<0.001T
Total PSA, ng/dl	10.9 (1.0-658.0)	75.3 (0.8-2305.0)	<0.001M
Prostat hacmi, cc	43 (9-174)	50 (20-291)	0.057M
PSA dansitesi, ng/dl/cc	0.241 (0.024-2.222)	0.666 (0.051-6.049)	<0.001M
Biyopsi ISUP, n (%) Derece 1 Derece 2 Derece 3 Derece 4 Derece 5	108 (21.6) 116 (23.2) 134 (26.9) 75 (15) 66 (13.2)	20 (8.2) 17 (7) 43 (17.7) 58 (23.9) 105 (43.2)	<0.001M
cT evresi, n (%) cT1c cT2a cT2b cT2c	354 (70,9) 65 (13) 56 (11.2) 24 (4.8)	45 (18.5) 45 (18.5) 81 (33.3) 72 (29.6)	<0.001M
D'Amico risk sınıflaması, n (%) Düşük Risk Orta Risk Yüksek Risk	53 (10,6) 225 (45.1) 221 (44.3)	5 (2.1) 23 (9.5) 215 (88.5)	<0.001P
PIRADS skoru, n (%) PIRADS 1 PIRADS 2 PIRADS 3 PIRADS 4 PIRADS 5	2 (0.9) 12 (5.6) 38 (17.6) 68 (31.5) 96 (44.4)	0 0 6 (13.3) 10 (22.2) 29 (64.4)	0.012M
Prostat SUVmax	9.7 (2.6-98.5)	16.4 (2.9-111.6)	<0.001M
Prostat SUVmax <12 >12	297 (59.5) 202 (40.5)	80 (32.9) 163 (67.1)	<0.001P
Index lezyon çapı, mm	16.9+/-9.4	25.6±14.1	<0.001T

PSMA-PET BT'de metastatik hastalık saptanmasını etkileyen faktörlerin çoklu değişkenli lojistik regresyon analizi

	OR	95% CI	P değeri
cT2c evresi	3.538	1.206-10.383	0.021
Prostat dansitesi	2.990	1.781-5.021	<0.001
Index lezyon çapı	1.039	1.007-1.072	0.017

SS-109
Sunum Alanı: Salon B
Sunum Başlangıç Tarihi: 2023-11-11 18:25:00
Sunum Bitiş Tarihi: 2023-11-11 18:30:00

ENFLAMATUAR İNDEKSLERİN PROSTAT KANSERİNE EŞLİK EDEN VARYANT PATOLOJİLERDEKİ ROLÜ

Hikmet Köseoğlu[1], Hüseyin Aytaç Ateş[1], Emrah Okucu[1], Semih Aktaş[1], Muhammet Hilmi Enes Araci[1], Berrin Yalçın[2]
[1]Sağlık Bilimleri Üniversitesi Hamidiye Tıp Fakültesi İstanbul Suam Üroloji Kliniği
[2]Sağlık Bilimleri Üniversitesi Hamidiye Tıp Fakültesi İstanbul Suam Radyasyon Onkoloji Kliniği

AMAÇ: Çalışmamızda prostat kanserine eşlik eden varyant histopatolojiye sahip olgularda SIRI, SII, N/L oranı gibi enflamatuar indekslerin biyokimyasal nüks, biyokimyasal nüksüz sağkalım ve genel sağ kalımı öngörmedeki etkinliğini araştırmayı amaçladık.

MATERYAL & METOT: Son 10 yıl içerinde (2014-2023) kliniğimizde lokalize prostat adenokarsinomu sebebiyle radikal prostatektomi yapılan olgular retrospektif olarak incelendi. Prostat adenokarsinom tanısı anında ikincil kanserleri bulunan hastalar, enflamatuar indeksler üzerinde etkisi olabilecek herhangi bir romatizmal hastalığı bulunanlar, vücutta herhangi bir odakta enfeksiyon odağı bulunan veya son bir ay içerinde bu sebeple tedavi almış hastalar ve tanı anı öncesi son üç ay içerisinde herhangi bir sebeple kan transfüzyonu yapılmış hastalar çalışmadan dışlandı. Çalışmaya toplamda 279 dahil edildi.

BULGULAR: Dahil edilen hastaların %74 (n=207) sadece prostat adenokarsinom tanılı olup kalan %26 (n=72) prostat adenokarsinomu+varyant histopatoloji ile (duktal, intraduktal, köpüksü, nöroendokrin, taşlı yüzük, müsinöz) tanı almıştır. Hastaların ortalama yaşı 63,13±6,20 yıldır. Ortalama prostat hacmi 44,20±20,11 ml idi. Ortalama PSA değerleri 15,36± 37,12 ng/dl olup medyan 7,95 ng/dl idi. Ortalama VKİ 26,91±4,23 idi. Her iki hasta grubu arasında ortalama PSA, VKI arasında anlamlı fark izlenmezken adenokarsinom + varyant grup istatistiksel anlamlı olarak daha ileri yaşta idi (64,83±5,60 vs. 62,54±6,30 p=0,007). Adjuvan RT uygulanan hasta oranı %33 olup her iki grupta karşılaştırıldığında prostat adenokarsinomu+varyant için adjuvan RT oranı %63, prostat adenokarsinomu için %22 olarak varyant grubu için istatistiksel anlamlı daha yüksek saptandı (p<0,001). Ortalama RT başlama zamanı prostat adenokarsinomu için 13,93±21,01 ay iken prostat adenokarsinomu+varyant için 7,18±13,62 ay saptandı (p=0,073). Biyokimyasal nüks oranı adenokarsinom grubu ve adenokarsinomu + varyant için sırası ile %8,7 ve %19,4 (p=0,018) iken genel sağ kalım oranı sırası ile %8,2 ve %9,7 saptandı (p=0,807). Medyan SIRI, SII ve N/L oranları prostat adenokarsinom için sırası ile 1.22, 542.93, 2,27 iken prostat adenokarsinom + varyant grubunda sırası ile 1.22, 525.96, 2,11 saptandı (p>0,05). Yapılan ROC analizinde biyokimyasal nüksü SIRI, SII ve N/L için AUC değerleri sırasıyla 0,498, 0,500 ve 0,522 olarak saptandı. Sağ kalımı öngörmede SIRI, SII ve N/L için AUC değerleri sırasıyla 0,456, 0,431 ve 0,475 olarak saptandı Gruplar arasında fark saptanmadı.

SONUÇ: SIRI, SII ve N/L oranlarının biyokimyasal nüksü ve genel sağ kalımı öngörmede etkinliğinin sınırlı olduğu çalışmamızda gösterilmiştir. Bu konuda daha geniş seriler içeren ileri çalışmalara ihtiyaç vardır.

Anahtar Kelimeler : Prostat Kanser, Varyant, Patoloji, SIRI, SII, N/L

Resimler :

Resim Açıklaması: Biyokimyasal Nüks için ROC eğrisi

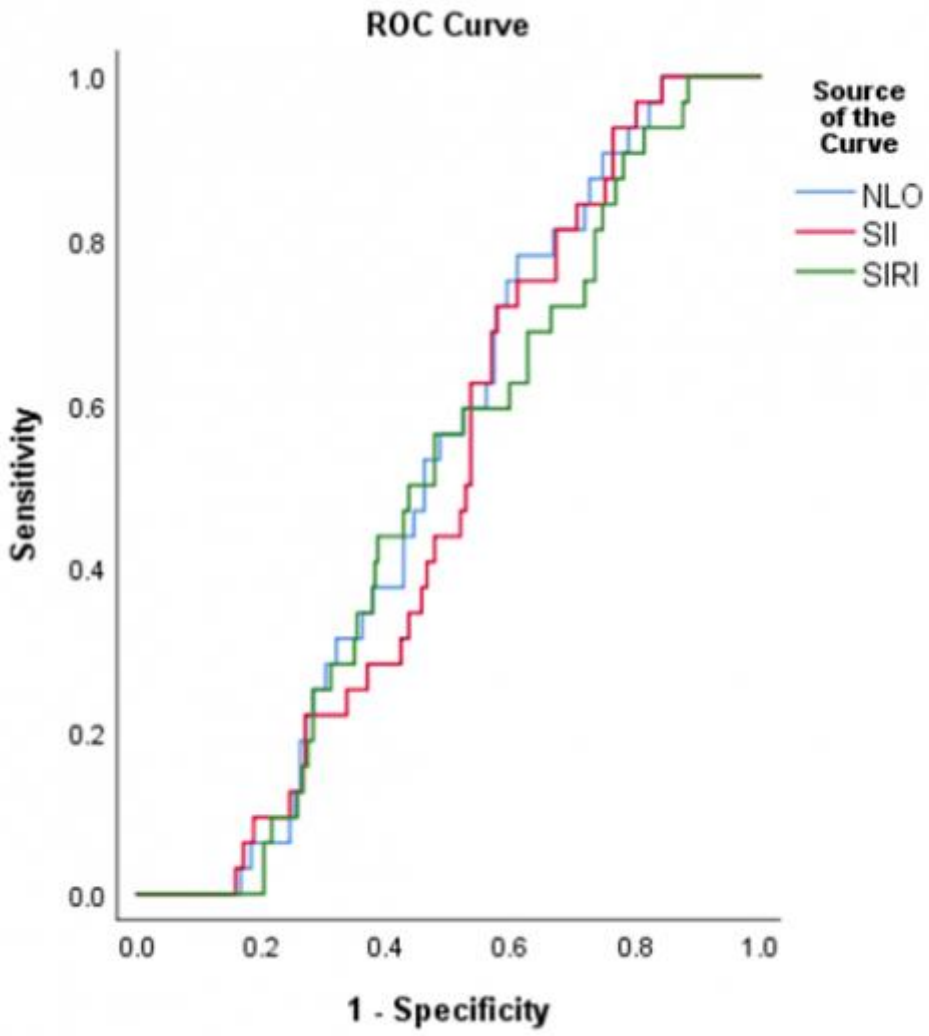

SS-110
Sunum Alanı: Salon B
Sunum Başlangıç Tarihi: 2023-11-11 18:30:00
Sunum Bitiş Tarihi: 2023-11-11 18:35:00

HORMONA DUYARLI AR POZİTİF PROSTAT KANSERİNDE YENİ NESİL TAKSAN-BAZLI KEMOTERAPİNİN İN VİTRO ANTİ-ANDROJENİK ETKİLERİ

Işıl Ezgi Eryılmaz[1], Ünal Egeli [1], Gülşah Çeçener [1]
[1]Bursa Uludağ Üniversitesi, Tıp Fakültesi, Tıbbi Biyoloji Anabilim Dalı, Görükle, Nilüfer, Bursa

Prostat kanseri (PK) erkeklerde en sık rastlanan kanser türü olup güncel istatistiklere göre metastatik kastrasyona dirençli prostat kanseri (mKDPK) erkek cinsiyette kansere bağlı ölüm nedenleri arasında ikinci sırada yer almaktadır. mKDPK'nde sağkalımı iyileştiren mevcut sistemik tedaviler arasında taksan-bazlı kemoterapötikler Docetaxel ve Cabazitaxel (Cbx), yeni nesil anti-androjenik ajanlar Abirateron ve Enzalutamid, immünoterapi ve radyoterapi seçenekleri bulunmaktadır. Ancak PK tedavisindeki hızlı ilerlemelere rağmen mKDPK'li erkekler hala ölümcül bir prognozla karşı karşıyadır. Androjen reseptör (AR) aktivasyonu ve aktivasyona yanıt olarak gerçekleşen PSA sekresyonu, metastatik PK (mPK)'nin farklı aşamalarında neoplastik davranışın en önemli itici gücünü oluşturduğundan mPK ve mKDPK'nde ilk basamakta AR hedefli tedaviler kullanılmaktadır. Ancak son yıllarda anti-androjenik tedavi duyarlılığı devam eden mKDPK tedavisi için anti-androjeniklerin, güncel uygulamadan daha erken dönemde yeni taksan-bazlı kemoterapötikler ile kullanımına yönelik preklinik ve klinik düzeyde çalışmalar gerçekleştirilmekte ve taksan-bazlı kemoterapinin hastalık progresyonunun daha erken evrelerinde kullanılabilirliği araştırılmaktadır. Mevcut çalışmamızda Cbx'in anti-androjenik etkileri LNCaP hormona duyarlı AR pozitif mPK ve C4-2 hormona duyarlı AR pozitif mKDPK hücre modellerinde karşılaştırmalı olarak ilk kez araştırılmış ve ilacın hormona duyarlı PK'nde kullanılabilirliği *in vitro* ortamda değerlendirilmiştir. Cbx'in, 48. saatte 5 ve 10 nM dozlarda hücre canlılığını anlamlı olarak inhibe ettiği ve LNCaP hücre hattında belirgin olarak nüklear AR seviyesinde doz artışına bağlı sırasıyla 10.8-kat (p<0.01) ve 15.2-kat (p<0.01) azalmaya neden olduğu saptanmıştır. Aynı koşullarda C4-2 hücrelerinde ise sitoplazmik AR seviyesinde doz artışına bağlı sırası ile 2.1-kat ve 2.2-kat (p<0.01) azalma olduğu, nüklear AR seviyesinin ise doz artışına bağlı şekilde 1.26-kat ve 1.28-kat (p<0.01) azaldığı bulunmuştur. Cbx'in PSA ekspresyonu üzerindeki etkileri incelendiğinde ise LNCaP hücrelerinde doza bağlı olarak PSA seviyesinde sırasıyla 1.55-kat ve 3.5-kat (p<0.01); C4-2 hücrelerinde ise 1.58-kat ve 1.25-kat (p<0.01) anlamlı düşüş olduğu belirlenmiştir. Protein ekspresyon verileri hücrelerde immünfloresan analiz bulguları ile desteklenmiştir. Sonuç olarak Cbx'in hormona duyarlı AR pozitif mPK ve mKDPK hücrelerinde AR ekspresyonunu ve PSA'yı baskıladığı ve ilacın anti-androjenik etkilerinin agresifliği daha düşük olan LNCaP mPK hücrelerinde daha belirgin olduğu saptanmıştır. Çalışmamız Cbx'in, mPK'nde özellikle hormon reseptörünü (AR) hedefleyen ajanlar ile aynı yolak üzerinde inhibe edici özelliklere sahip olan ve böylece mevcut kullanıma göre daha erken dönemde kullanımı söz konusu olabilecek bir kemoterapötik adayı olabileceğine işaret etmektedir.

Anahtar Kelimeler : Hormona duyarlı metastatik prostat kanseri, Cabazitaxel, anti-androjenik etki, AR, PSA

SS-111
Sunum Alanı: Salon B
Sunum Başlangıç Tarihi: 2023-11-11 18:35:00
Sunum Bitiş Tarihi: 2023-11-11 18:40:00

PREOPERATİF EVRELEMEDE GA-68 PSMA PET KULLANIMI İLE PATOLOJİK LENF NODU TUTULUMU ÖN GÖRÜLEBİLİR Mİ?

Ersin Köseoğlu[1], Yakup Kordan[1], Fikri Okan Falay[2], İbrahim Can Aykanat[3], Serdar Madendere[4], Umut Can Karaarslan[1], Haşim Bakbak[5], Abdullah Erdem Canda[1], Mevlana Derya Balbay[1, 4], Tarık Esen[1, 4]
[1]Koç Üniversitesi Tıp Fakültesi Üroloji Anabilim Dalı, İstanbul, Türkiye
[2]Koç Üniversitesi Tıp Fakültesi Nükleer Tıp Anabilim Dalı, İstanbul, Türkiye
[3]Koç Üniversitesi Hastanesi Üroloji Kliniği, İstanbul, Türkiye
[4]Vkv Amerikan Hastanesi Üroloji Kliniği, İstanbul, Türkiye
[5]Koç Üniversitesi Tıp Fakültesi, İstanbul, Türkiye

Amaç: Radikal prostatektomi (RP) ve lenf nodu diseksiyonu (LND) yapılanlarda preoperatif evreleme amaçlı çekilen Ga-68 PSMA PET bulgularının (cN_{PSMA}) patolojik lenf nodu (LN) tutulumunu ön görmedeki yerinin ortaya konması.

Gereç & Yöntem: 2014-2023 tarihleri arasında prostat kanseri (PK) tanısıyla RP ve LND yapılan preoperatif evreleme amaçlı Ga-68 PSMA PET ile değerlendirilen hastaların verisi retrospektif olarak ele alındı. Multiparametrik prostat MRI (mpMRI) incelemesi olan hastaların evre, lezyon boyutu ve PIRADS bilgileri kaydedildi. Hastaların klinik evreleri rektal tuşe (cDRM) ve görüntüleme yöntemlerine (Ga-68 PSMA PET /mpMR) göre ayrı ayrı ele alındı (cRad). Ga-68 PSMA PET'i başka bir kurumda çekilen hastaların görüntüleri tekrar değerlendirildi. Prostattaki indeks lezyon ve patolojik LN SUVmax değerleri kaydedildi. Hastalar, patolojik olarak N0 ve N1 (pN0, pN1) olanlar; Ga-68 PSMA PET'in klinik lenf nodu tutulumu şüphesi ($cN1_{PSMA}$) olanlardaki patolojik N durumuna (pN0/1) ve pN1 hastalarda Ga-68 PSMA PET'in preoperatif ön görüsüne göre ayrı ayrı ele alındı. RP öncesi PK'ya yönelik ek tedavi alanlar çalışma dışı bırakıldı.

Bulgular: RP + LND yapılan, preoperatif GA-68 PSMA PET'i olan 308 hastanın medyan yaş ve serum total PSA düzeyi sırası ile 65 (45-78) ve 7,6 (1,1-98) ng/ml idi. Hastaların %88,3 (n=272)'sinde mpMRI mevcuttu. Kıyaslamalı sonuçlar Tablo 1 ve 2'de verilmiştir. Ga-68 PSMA PET'in pN1 hastayı saptamadaki duyarlılık, özgüllük, pozitif ve negatif prediktif değerleri sırası ile %34,7, %95, %55,1 ve %89,2 idi. pN0-pN1 kıyaslamasına (Tablo 1) göre yapılan multivariate analizde Ga-68 PSMA PET'te preoperatif patolojik LN ve mpMRI'da PIRADS 5 lezyon varlığının, pN1 hastalık ihtimalini sırası ile 5.4 ve 3.4 kat artırtığı saptandı. $cN1_{PSMA}$ hastalar, pN durumuna göre kıyaslandığında; pN1 hastaların LN SUVmax'ı pN0 hastalardan yüksek bulundu (6,9 vs 3,5, p>0.05). ROC eğrisine bakıldığında mpMRI'da lezyon boyutu 21 mm'in üzerinde olan hastaların pN1 olma olasılığı daha yüksek bulundu (AUC 91,4, <0,001) (Tablo 2, Figür 1). pN1 hastalar cPSMAN0 ve cPSMAN1 olarak kıyaslandığında, mpMRI'da PIRADS 5 lezyonu olan ve indeks lezyonu büyük olan hastalarda pN1 olma ihtimali daha yüksek bulundu (25 mm vs 15 mm, p<0,05). Bu hasta grubunda prostattaki indeks lezyon SUVmax'ı açısından anlamlı farklılık bulunmadı.

Sonuç: PK için RP ve LND yapılacak hastaların preoperatif Ga-68 PSMA PET değerlendirmesinde LN şüphesi bildirilmesi ve LN SUVmax değerinin yüksek olması pN1 hastalığı saptama eğilimindedir. Ek olarak, mpMR'da indeks lezyon boyutunun 21 mm'den

fazla olması pN1 hastalık riskini artırmaktadır. Çalışmamızın prospektif dizayna sahip, daha geniş hasta grupları ile desteklenmesi gereklidir.

Anahtar Kelimeler : prostat kanseri, PSMA, multiparametrik MR, lenf nodu

Resimler :

Resim Açıklaması: Tablo 1. pN0 ve pN1 hastaların demografik ve klinik özellikleri



Resim Açıklaması: Tablo 2. Preoperatif PSMA'da lenf nodu şüphesi olan hastaların patolojik sonuçlarına göre kıyaslanması



SS-112
Sunum Alanı: Salon B
Sunum Başlangıç Tarihi: 2023-11-11 18:40:00
Sunum Bitiş Tarihi: 2023-11-11 18:45:00

PROSTAT KANSERLİ HASTALARDA YAPAY ZEKÂ TABANLI ÖĞRENME TEKNİĞİ İLE PREOPERATİF LENF NODU TUTULUMUNU ÖNGÖRME MODELİ

Ahmet Tevfik Albayrak[1], İbrahim Halil Baloğlu[1], Sinan Levent Kireççi[1], Abdullah Hızır Yavuzsan[1], Türkmen Nihat[1], Abdulmuttalip Şimşek[2], Kadir Cem Günay[1], Soner Güney[1], Cemil Kutsal[1]
[1]Sağlık Bilimleri Üniversitesi Şişli Hamidiye Etfal Eğitim Ve Araştırma Hastanesi Üroloji Kliniği
[2]Başakşehir Çam Ve Sakura Şehir Hastanesi Üroloji Kliniği

AMAÇ Biz bu çalışmamızda, radikal prostatektomi (RP) planlanan prostat kanserli hastalarda doğru evreleme yapılabilmesini öngörebilmek ve ePLND kararı vermek adına yapay zekâ tabanlı bir araç geliştirmeyi planladık.

GEREÇ VE YÖNTEMLER Bu çalışmaya, RP + ePLND yapılmış olan 105 adet hasta dahil edilmiştir. Makine öğrenme (ML) modellerini eğitmek, değerlendirmek ve test etmek için MATLAB (MATrix LABoratory) programlama dilini kullandık. Yazılım mühendislerinin önerilerine göre üç farklı ML algoritması kullanıldı: Random forest, K-nearest neighbour ve lojistik regresyon. Yaş, BMI, PSAd, PIRADS v2. Skoru, ISUP sınıflaması, perinöral invazyon varlığı, klinik T evresi, pozitif kor sayısı, pozitif biyopsi materyal yüzdesi, TRUS-bx ile biyopsi derecesi (Gleason skoru ≤3+3, 3+4, 4+3 ve ≥4+4) girdi değişkenleri olarak kabul edildi.

BULGULAR ML algoritmaları arasında en iyi performans göstergeleri ANN'ye aittir. Verinin bir kısmını öğrenme ve parametre optimizasyonu için kullandıktan sonra test değerlerinde 94.12% kesinlik seviyesine 0,97 AUC ile ulaşmıştır. Diğer yöntemler de kesinlik olarak 80-85% arasında bir seviyede kalmışlardır. Hastaların Briganti grubunu tahmin etmede en çok gelecek vaat eden yöntem ANN olmuştur. SONUÇ ML tabanlı bir modelin kullanılması ePLND gerektiren hastaları daha doğru bir şekilde tanımlayarak prostat kanseri tedavisinde önemli bir rol oynayabileceğine ve önemli bir fark yaratabileceğine inanıyoruz.

Anahtar Kelimeler : PROSTAT KANSERİ, YAPAY ZEKA, LENF NODU TUTULUMU

Resimler :

Resim Açıklaması: Şekil 1: Yapay Zeka Nöral Yayılım sonuçları, ŞEKİL 2: AUC Sonuçları



Figure 1: Artificial Neural Networks results

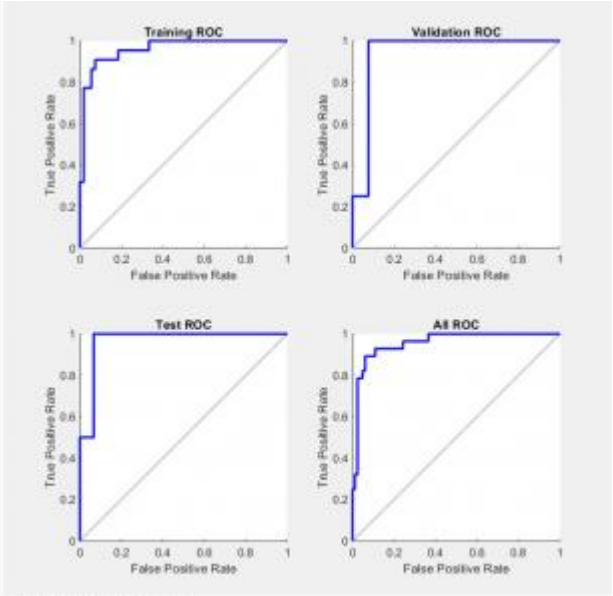

Figure 2: AUC results

SS-113
Sunum Alanı: Salon B
Sunum Başlangıç Tarihi: 2023-11-11 18:45:00
Sunum Bitiş Tarihi: 2023-11-11 18:50:00

YÜKSEK RİSKLİ PROSTAT KANSERLİ HASTALARDA NEOADJUVAN TEDAVİNİN YERİ

Kadir Emre Baltacı[1], Hakan Keskin[1], Müjdat Ayva[1], Hakan Bahadır Haberal[2], Ahmet Aşçı[1], Ahmet Güdeloğlu[1], Mesut Altan[1], Bülent Akdoğan[1], Cenk Yücel Bilen[1], Mustafa Sertaç Yazıcı[1]
[1]Hacettepe Üniversitesi Üroloji Anabilim Dalı
[2]Ankara Atatürk Sanatoryum Eğitim Ve Araştırma Hastanesi

Giriş ve Amaç

Bu çalışmada, yüksek riskli prostat kanserli olan hastalarda neodajuvan tedavinin yerinin belirlenmesi amaçlanmıştır.

Materyal – Metod

Ekim 2017- Şubat 2023 arasında Hacettepe Üniversitesi Tıp Fakültesi Üroloji Anabilim Dalı'nda takipli prostat kanseri olan ve sonrasında robotik cerrahi uygulanan hastaların verileri retrospektif olarak incelendi. Prostat biyopsisi patolojisindeki Gleason evrelendirmesine göre hastaların tümörleri ISUP sınıflamasıyla gruplandırılmış ve ISUP 1-2-3 hastalar düşük-orta dereceli, ISUP 4-5 hastalar yüksek dereceli olarak sınıflandırılmıştır. 58 tane yüksek riskli hastanın verileri incelendi. Verilerin analizinde SPSS 24.0 (IBM Corp., Chicago) programı kullanılmış ve $p<0.05$ istatistiksel olarak anlamlı kabul edilmiştir.

Bulgular

58 yüksek riskli olarak tespit edilen hastaların cerrahi esnasındaki ortalama yaşı 64 (44-76), ortalama takip süresi 15 (1-57) ay olarak bulunmuştur. 58 hastanın 12 tanesine (%20) neoadjuvan kemoterapi uygulanmıştır. Neoadjuvan alan ve almayan her iki hasta grubunu karşılaştırıldığında; nüks oranları arasında istatiksel fark görülmemiştir. 12 hastanın da 2 tanesinde robotik radikal prostatektomi sonrasında patoloji T0 olarak raporlanmıştır.

Sonuç

Yüksek riskli prostat kanseri olan hastalar neoadjuvan kemoterapi etkin ve güvenlidir. Patolojik down staging düşünüldüğünde seçilmiş yüksek riskli hastalarda önemli bir tedavi olarak düşünülmelidir.

Anahtar Kelimeler : prostat kanseri, radikal prostatektomi, robotik cerrahi

Kaynakça :

Health Quality Ontario. Robotic Surgical System for Radical Prostatectomy: A Health Technology Assessment. Ont Health Technol Assess Ser. 2017 Jul 7;17(11):1-172. PMID: 28744334; PMCID: PMC5515322.
Sharma NL, Shah NC, Neal DE. Robotic-assisted laparoscopic prostatectomy. Br J Cancer. 2009 Nov 3;101(9):1491-6. doi: 10.1038/sj.bjc.6605341. Epub 2009 Sep 29. PMID: 19861995; PMCID: PMC2778512.
Omil-Lima DO, Gupta K, Calaway AC, Zell MA. Historical Considerations and Surgical Quality Improvement in Robotic Prostatectomy. Urol Clin North Am. 2021 Feb;48(1):35-44. doi: 10.1016/j.ucl.2020.09.015. PMID: 33218592.

SS-114
Sunum Alanı: Salon B
Sunum Başlangıç Tarihi: 2023-11-11 18:50:00
Sunum Bitiş Tarihi: 2023-11-11 18:55:00

PROSTAT KANSERLİ HASTALARDA ANKSİYETE, DEPRESYON SIKLIĞI VE İLİŞKİLİ FAKTÖRLERİN DEĞERLENDİRİLMESİ

Talha Müezzinoğlu[1], Mehmet Özbay[1], Ömer Aydemir[2]
[1]Manisa Celal Bayar Üniversitesi Hafsa Sultan Hastanesi Üroloji Anabilim Dalı
[2]Manisa Celal Bayar Üniversitesi Hafsa Sultan Hastanesi Psikiyatri Anabilim Dalı

Prostat kanseri, dünya genelinde erkeklerde en sık görülen ikinci kanserdir. Son yıllarda prostat kanserli hastalarda psikiyatrik bozukluklar üzerinde gittikçe artan bir şekilde durulmaktadır. Kişiler yaşa bağlı stres faktörleri (eşin, akranların ve diğer aile bireylerinin kaybı) ve prostat kanserinin teşhis ve tedavi süreçlerinden psikolojik olarak etkilenmektedirler. Hem prostat kanseri hem de aldıkları tedavilerden (hormonoterapi, kemoterapi, cerrahi tedavi, radyoterapi) kaynaklı ortaya çıkan ağrı, halsizlik, yorgunluk, idrar kaçırma, üriner obstrüksiyon, libido kaybı, erektil disfonksiyon, sıcak basmaları, proksimal kas güçsüzlükleri hastaların ruh halini etkileyerek depresyon ve anksiyeteye sebep olabilmektedir.

Yapılan çalışmalarda prostat kanseri olan hastalarda; hastalığın evresine, tedavi ve takip protokollerine göre anksiyete ve depresyon durumları incelenmiştir. Bu hastalarda meydana gelen anksiyete ve depresyonun erken dönemde tanısının konulması ve tedavisinin yapılması hastanın yaşam kalitesini ve tedaviye uyumunu arttırması açısından önemlidir.

Çalışmaya Manisa Celal Bayar Üniversitesi Tıp Fakültesi Üroloji Ana Bilim Dalı kliniğinde, Mayıs 2021 ve Haziran 2023 tarihleri arasında başvuran, prostat kanseri tanısı almış, gönüllü olan ve bilgilendirilmiş gönüllü olur formu alınan Hastane Anksiyete ve Depresyon Ölçeği (HAD) ve Distress Termometresi (DT) doldurmuş olan hastalar dahil edilmiştir. HAD Ölçeği 14 sorudan oluşmaktadır ve 7 soru anksiyeteyi (HADa), 7 soru depresyonu (HADd) ölçmektedir. Hastaların anksiyete ve depresyon için ayrı ayrı alacakları en düşük puan 0, en yüksek puan ise 21 dir. Distress Termometresi ise 0 ile 10 puan arasında değişen görsel bir analog skaladır. HAD anksiyete skoru 11 veya üstünde olanlar anksiyete var, HAD depresyon skoru 8 veya üzerinde olanlar depresyon var, distress skoru da 4 veya üzerinde olanlar distress var şeklinde değerlendirilmiştir. Çalışmamızda kullanacağımız hastanın yaşı, patoloji sonucu, PSA düzeyi, aldığı tedavi gibi bilgilerin tamamına hasta dosyasından ulaşılmıştır.

101 hasta üzerinde yaptığımız çalışmada anksiyete oranı %20.8, depresyon oranı %43.6, distress oranı %47.5 saptanmıştır. Yapılan korelasyon analizlerinde HADd ile HADa arasında orta düzeyde, HADd ile DT arasında zayıf düzeyde, HADa ile DT sonucu arasında da orta düzeyde pozitif yönlü bir ilişki bulunmuştur. Normal popülasyonda erkeklerde yaşam boyu anksiyete oranının %19.2, depresyon oranında %8-12 arasında değiştiği düşünülürse çalışmamızda anksiyete, depresyon oranları normal popülasyonun üzerinde saptanmıştır. İlişkili olabileceğini düşündüğümüz yaş, aldığı tedavi, PSA düzeyi ve gleason skoru ile anksiyete, depresyon arasında istatistiksel olarak anlamlı bir ilişki saptanamamıştır.

Sonuç olarak prostat kanserli hastalarda anksiyete ve depresyon oldukça sık görülmektedir. Bu hastaları sadece prostat kanseri yönünden değerlendirmek doğru değildir. Hastaları HAD ölçeği ya da Distress Termometresi gibi anketlerle multidisipliner bir yaklaşımla değerlendirmek ve buna uygun şekilde yönetmek gerekmektedir. HADd ile DT arasında zayıf düzeyde, HADa ile DT sonucu arasında da orta düzeyde pozitif yönlü bir ilişkinin mevcut olduğu da düşünülürse kullanımı poliklinik koşullarında oldukça pratik olan DT'nin anksiyete ve depresyon ön tanısında kullanılabileceği akılda tutulmalı, başka çalışmalarla da desteklenmelidir.

Anahtar Kelimeler : Prostate Cancer, Anxiety, Depression, Emotional Distress,

Resimler :

Resim Açıklaması: Distress Termometresi



Tables :

Yaş, PSA ve ölçekler arası korelasyon (*pearson korelasyon testi, **spearman korelasyon testi)

	PSA	Depresyon	Anksiyete	Distress Termometresi
Yaş	0,299**/p=0,03	0,049**/p=0,049	0,022*/p=0,829	0,156**/p=0,119
PSA		-0,012**/p=0,910	-0,035**/p=0,735	0,132**/p=0,196
Depresyon			0,697**/p<0,00	0,394**/p<0,00
Anksiyete				0,515**/p<0,00

Ölçekler arası korelasyon (*Spearman Korelasyon Testi)

	Anksiyete	Distress Termometresi
Depresyon	0,697*/p<0,00	0,394*/p<0,00
Anksiyete		0,515*/p<0,00

SS-115
Sunum Alanı: Salon B
Sunum Başlangıç Tarihi: 2023-11-11 18:55:00
Sunum Bitiş Tarihi: 2023-11-11 19:00:00

PROSTAT KANSERİ SBRT'SİNDE HİDROJEL SPACER DAĞILIMI VE SİMETRİSİNİN REKTAL DOZLARA ETKİSİ: İLK DENEYİM

Menekşe Turna[1], Elnur Allahverdiyev[2], Rashad Rzazade[1], İlker Tinay[2], Hale Basak Caglar[1]
[1]Anadolu Sağlık Merkezi Affiliated With Johns Hopkins, Radyasyon Onkolojisi
[2]Anadolu Sağlık Merkezi Affiliated With Johns Hopkins, Üroloji

Bu bildiri kongre esnasında sunulmadı.

SS-116
Sunum Alanı: Salon B
Sunum Başlangıç Tarihi: 2023-11-11 19:00:00
Sunum Bitiş Tarihi: 2023-11-11 19:05:00

RADİKAL PROSTATEKTOMİ UYGULANAN PROSTAT KANSERİ TANILI HASTALARDA PSMA İLE YAPILAN PET-MR SİNTİGRAFİSİNİN ROLÜ

Engin Dereköylü[1], Mustafa Özkaya[2], Göktuğ Kalender[2], Kadir Can Şahin[2], Muhammet Demirbilek[2], İclal Gürses[3], Haluk Burçak Sayman[4], Fatih Kantarcı[5]
[1]Ağrı Eğitim Ve Araştırma Hastanesi Üroloji Kliniği
[2]Iuc-cerrahpaşa Tıp Fakültesi Üroloji Abd
[3]Iuc-cerrahpaşa Tıp Fakültesi Tıbbi Patoloji Abd
[4]Iuc-cerrahpaşa Tıp Fakültesi Nükleer Tıp Abd
[5]Surp Pırgiç Ermeni Hastanesi Radyoloji Abd

AMAÇ: Çalışmamızda, prostat kanseri tanılı olgularda radikal prostatektomi öncesinde çekilen Multiparametrik Prostat MR ve PSMA PET/MR'ın tümöral alanları, seminal vezikül invazyonunu ve kapsül dışına uzanımı öngörmede başarısı araştırılmıştır.

GEREÇ VE YÖNTEM: Transrektal biyopside prostat kanseri tanısı almış, MpMR ve PSMA PET/MR çekilmiş 26 hastaya, Ocak 2021 ve Eylül 2022 tarihleri arasında radikal prostatektomi yapıldı. Radikal prostatektomi spesmenindeki tümöral alanlar, seminal vezikül invazyonu, prostat dışı uzanım gibi bulgular; MpMR ve PSMA PET/MR görüntüleri ile kıyaslandı.

BULGULAR: Hastaların mediyan yaşı 65,42 iken, mediyan PSA değeri 12,49'du. Toplamda 156 kadranın 103'ünde tümör mevcut iken bu alanları yakalamada MpMR'ın duyarlılığı %74,8, özgünlüğü %94,3 idi. PSMA PET/MR'ın ise duyarlılığı %70,9, özgünlüğü %90,6 bulundu. Kapsül dışına uzanımı öngörmede MpMR duyarlılığı %33,33, özgünlüğü %78,57 ilen PSMA PET/MR'ın duyarlılığı %25, özgünlüğü %100 olarak hesaplandı. Seminal vezikül invazyonu için MpMR duyarlılığı %40, özgünlüğü %95,24; PSMA PET/MR'ın ise duyarlılığı %60, özgünlüğü yine %95,24 saptandı.

SONUÇ: MpMR ve PSMA PET/MR prostat kanserinin lokal evrelemesinde, tümör lokalizasyonlarını öngörmede güvenilir yöntemlerdir. İki yöntemin istatistiksel olarak birbirine üstünlükleri, çalışmamızda saptanmamıştır.

Anahtar Kelimeler : Prostat Kanseri, Multiparametrik Prostat MR, PSMA PET/MR

SS-117
Sunum Alanı: Salon B
Sunum Başlangıç Tarihi: 2023-11-11 19:05:00
Sunum Bitiş Tarihi: 2023-11-11 19:10:00

GA-68-PSMA PET/BT SUVMAKS ARTIŞI RP SPESİMENLERİNDE PERİNÖRAL İNVAZYON VE PATOLOJİK T3 EVRESİ VARLIĞINI GÖSTEREBİLİR

Nejdet Karşıyakalı[1], Mahir Bülent Özgen[2], Bora Özveren[1], Levent Türkeri[2]
[1]Acıbadem Mehmet Ali Aydınlar Üniversitesi, Tıp Fakültesi, Altunizade Hastanesi, Üroloji Departmanı
[2]Acıbadem Mehmet Ali Aydınlar Üniversitesi, Altunizade Hastanesi, Üroloji Departmanı

Amaç: Bu çalışma, prostat kanseri (PKa) evrelemesi amacıyla çekilen Ga-68-PSMA PET/BT'deki SUVmaks değerleri ile radikal prostatektomi spesimenlerindeki patolojik özellikler arasındaki ilişkiyi değerlendirmeyi amaçlamaktadır.

Materyal ve Metod: Mayıs 2008 ile Ağustos 2023 tarihleri arasında robot yardımlı radikal prostatektomi (RYRP) operasyonu uygulanan 339 hastanın verileri geriye dönük olarak incelendi. Ga-68-PSMA PET/BT SUVmaks verisi olmayan (n=283) hastalar çalışma dışı bırakıldı, 56 hasta çalışmaya dahil edildi. Hastaların demografik, klinik, laboratuvar, görüntüleme ve patolojik verileri kayıt altına alındı. Ga-68-PSMA PET/BT SUVmaks değerleri ile radikal prostatektomi spesimenlerinde izlenen cerrahi sınır pozitifliği, kribriform patern, perinöral invazyon varlığı ve patolojik T evresi arasındaki ilişki ROC eğrisi analizleri kullanılarak istatiksel olarak değerlendirildi.

Bulgular: Hastaların ortanca yaşı, vücut kitle indeksi, preoperatif serum total PSA düzeyi, prostat hacmi sırasıyla 66 (62–69), 28,00 (25,05–30,80) kg/m^2, 6,67 (4,27–8,98) ng/mL, 42,00 (31,00–57,00) mL idi. Ga-68-PSMA-PET/BT prostat SUVmax ortanca değeri 7,83 (4,50–13,72) idi (**Tablo**). Retzius-Koruyucu ve anterior yaklaşımla RYRP uygulanan hasta sayıları sırasıyla 28 (%50,0) ve 28 (%50,0) idi. Radikal prostatektomi spesimenlerinin tamamında klinik anlamlı PKa saptanırken cerrahi sınır pozitifliği, kribrifom patern ve perinöral invazyon görülme sıklığı sırasıyla 8 (%14,3), 19 (%33,9) ve 50 (%89,3) idi (**Tablo**). ROC eğrisi analizlerinde SUVmaks değerleri ile radikal prostatektomi spesimeninde cerrahi sınır pozitifliği ve kribriform patern varlığı açısından istatistiksel olarak anlamlı ilişki gözlenmezken [sırasıyla AuROC %95GA: 0,568 (0,350–0,786); *p*=0,543) ve AuROC %95GA: 0,604 (0,438–0,770); *p*=0,206)], perinöral invazyon ve patolojik T3 evresi varlığı açısından istatistiksel olarak anlamlı ilişki olduğu gözlemlendi [sırasıyla AuROC %95GA: 0,780 (0,593–0,967); *p*=0,026) ve AuROC %95GA: 0,768 (0,644–0,891); *p*=0,001)] (**Figür-1**). SUVmaks 5,84 kestirim değeri için radikal prostatektomi spesimenlerinde perinöral invazyon varlığını gösterme açısından duyarlılık ve özgüllük sırasıyla %70,0 ve %83,3 olarak saptandı. SUVmaks 6,91 kestirim değeri için radikal prostatektomi spesimenlerinde pT3 evresini gösterme açısından duyarlılık ve özgüllük sırasıyla %76,0 ve %64,5 olarak saptandı.

Sonuç: Radikal prostatektomi spesimenlerinde, Ga-68-PSMA PET/BT SUVmaks 5,84 ve üzerindeki değerlerde perinöral invazyon, 6,91 ve üzerindeki değerlerde ise pT3 evresi görülme sıklığı artmaktadır. Bu hastalarda cerrahi sınır pozitifliğinden korunmak için operasyon sırasında daha geniş rezeksiyon yapılması düşünülebilir.

Anahtar Kelimeler : cerrahi sınır, kribriform patern, patolojik evre, perinöral invazyon, prostat kanseri, SUVmaks

Resimler :

Resim Açıklaması: Figür



Figür-1a



Figür-1b



Figür-1c

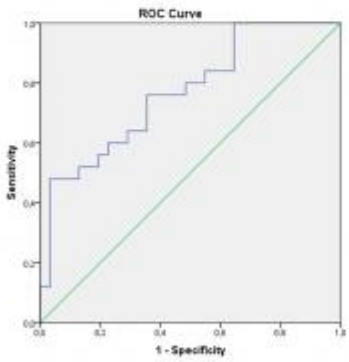

Figür-1d

Figür 1a. *Radikal prostatektomi spesimeninde* ***cerrahi sınır pozitifliğini*** *saptamada Ga-68-PSMA PET/BT SUVmax değeri için ROC eğrisi analizi*

Figür 1b. *Radikal prostatektomi spesimeninde* ***kribriform patern varlığının*** *saptamada Ga-68-PSMA PET/BT SUVmax değeri için ROC eğrisi analizi*

Figür 1c. *Radikal prostatektomi spesimeninde* ***perinöral invazyon varlığının*** *saptamada Ga-68-PSMA PET/BT SUVmax değeri için ROC eğrisi analizi*

Figür 1d. *Radikal prostatektomi spesimeninde* ***patolojik T3 evresi varlığı*** *ile Ga-68-PSMA PET/BT SUVmax değeri için ROC eğrisi analizi*

Resim Açıklaması: Tablo

Tablo. Hastaların demografik, klinik ve patolojik özellikleri

		ortanca (ÇAG)	n, %
Yaş (yıl)		66 (62 – 69)	
Vücut kitle indeksi (kg/m^2)		28,00 (25,05 – 30,80)	
Parmakla rektal muayene (şüpheli)			15 (%26,8)
Preoperatif PSA düzeyi (ng/mL)		6,67 (4,27 – 8,98)	
Prostat hacmi (mL)		42,00 (31,00 – 57,00)	
Prostat biyopsisinde kribrifom patern (evet)			7 (%12,5)
Ga-68-PSMA-PET/BT prostat SUVmax		7,83 (4,50 – 13,72)	
Cerrahi sınır (pozitif)		8 (%14,3)	
Radikal prostatektomi spesimeninde kribrifom patern (evet)		19 (%33,9)	
Radikal prostatektomi spesimeninde perinöral invazyon (evet)		50 (%89,3)	
pT evresi	pT2		31 (%55,4)
	pT3		25 (%44,6)
Radikal prostatektomi ISUP derece grubu	ISUP-1		2 (%3,6)
	ISUP-2		24 (%42,9)
	ISUP-3		21 (%37,5)
	ISUP-4		4 (%7,1)
	ISUP-5		5 (%8,9)

Ga-68-PSMA-PET/BT: Galyum-68-prostat spesifik membran antijen pozitron emisyon tomografisi/bilgisayarlı tomografi
SUV: standardized uptake value
ÇAG: çeyrekler arası genişlik, ISUP: International society of urological pathology

SS-118
Sunum Alanı: Salon B
Sunum Başlangıç Tarihi: 2023-11-11 19:10:00
Sunum Bitiş Tarihi: 2023-11-11 19:15:00

İYİ PROGNOZLU ORTA-RİSK GRUBU PROSTAT KANSERİNDE GA-68 PSMA PET-BT'NİN YERİ

Eralp Kubilay[3, 5], Çağrı Akpınar[4], Murat Can Karaburun[6], Efe Semetey Oğuz[1], Furkan Özsoy[1], Erol Maraş[1], Osman Yangın[5], Mine Soylu Araz[2], Çiğdem Soydal[2], Evren Süer[1], Sümer Baltacı[1]
[1]Ankara Üniversitesi Tıp Fakültesi, Üroloji Anabilim Dalı, Ankara
[2]Ankara Üniversitesi Tıp Fakültesi, Nükleer Tıp Anabilim Dalı, Ankara
[3]Yakın Doğu Üniversitesi Tıp Fakültesi, Üroloji Anabilim Dalı, Lefkoşa
[4]Etlik Şehir Hastanesi, Üroloji Kliniği, Ankara
[5]Dr. Burhan Nalbantoğlu Devlet Hastanesi, Üroloji Kliniği, Lefkoşa
[6]Acıpayam Devlet Hastanesi, Üroloji Kliniği, Denizli

GİRİŞ:

Bu çalışmada biyokimyasal rekürrens açısından iyi prognozlu orta-risk grubu prostat kanseri tanısı almış ve radikal prostatektomi+lenf nodu disseksiyonu uygulamış hastalarda, evreleme için kullanılan ^{68}Ga-PSMA PET/BT'nin rolünü araştırmak amaçlandı.

METOD:

Etik kurul onayının ardından, 2016 Ekim-2023 Ocak arasında Ankara Üniversitesi Tıp Fakültesi Üroloji Anabilim Dalı'nda National Comprehensive Cancer Network (NCCN) Prostat Kanseri kılavuzlarına göre biyokimyasal rekürrens açısından iyi prognozlu orta-risk grubuna dahil olan ve radikal prostatektomi + LND uygulanmış 84 hasta çalışmaya dahil edildi ve verileri retrospektif olarak incelendi. Hastaların demografik özellikleri ve tümör karakteristiği not edildi. Yaş, klinik evre (MRI ve RT), biyopsi öncesi PSA (ng/mL) düzeyi, biyopsi ISUP derecesi, kor sayısı ve pozitif kor sayısı kaydedildi. Tüm hastalar biyopsi sonrası ^{68}Ga-PSMA PET/BT ile evrelendi. PSMA PET görüntüleri tecrübeli iki nükleer tıp uzmanı tarafından değerlendirildi. Hastalara açık, laparaskopik ve robot yardımlı radikal prostatektomi+bilateral lenf nodu disseksiyonu uygulandı. Patolojik ISUP derecesi, ekstrakapsüler yayılım, seminal vezikül invazyonu, cerrahi sınır pozitifliği, çıkarılan lenf nodu sayısı ve pozitif lenf nodu sayıları kaydedildi.

BULGULAR:

Hastaların ortalama yaşı 64,4±3,6 olarak tespit edildi. Tek değişkenli lojistik regresyon analizinde yaş, klinik evre, preoperatif PSA, biyopsi gleason skoru ve biyopsideki pozitif kor yüzdesinin, ^{68}Ga-PSMA PET/BT'de tespit edilebilen lenf nodu invazyonu ile istatistiksel olarak anlamlı bir ilişkisi olmadığı görüldü. 4 hastada patolojik LN invazyonu izlendi. Preoperatif ^{68}Ga-PSMA PET/BT'de 8/84 hastada lenf nodu tutulumu gösterildi. Bu hastaların sadece 2 tanesinde pre-operatif tutulum izlendi. Bu gruba özel olarak LNI açısından yapılan değerlendirmede ^{68}Ga-PSMA PET/BT'nin sırası ile sensitivite, spesifite, pozitif prediktif değer ve negatif prediktif değerleri 50%, 96%, 25%, 99% olarak hesaplandı.

SONUÇ:

Bu grupta preoperatif evrelemenin ^{68}Ga-PSMA PET/BT ile rutin olarak yapılmasının lenf nodu invazyonu ve patolojik evreleme açısından anlamlı bir fark yaratmadığı izlenmiş olup maliyet göz önünde bulundurulduğunda klinik şüphe durumunda konvansiyonel yöntemlerin de tercih edilebileceği düşünülmüştür.

Anahtar Kelimeler : Prostat Kanseri, PSMA PET, GA-68, EVRELEME, Orta risk grubu

SS-119
Sunum Alanı: Salon B
Sunum Başlangıç Tarihi: 2023-11-11 19:15:00
Sunum Bitiş Tarihi: 2023-11-11 19:20:00

PROSTAT KANSERİ AKTİF İZLEM PROTOKOLÜNDE PROSTAT HEALTH İNDEKSİN PATOLOJİK PROGRESYONU ÖNGÖRMEDEKİ ETKİNLİĞİ

Semih Aktaş[1], Uğur Yücetaş[1]
[1]Sbü İstanbul Eğitim Ve Araştırma Hastanesi Üroloji Kliniği

Amaç: Aktif izlem protokolündeki düşük riskli lokalize prostat kanserli olgularda Prostat Health İndeks (PHI)'in patolojik progresyonu öngörmedeki etkinliğini saptamaktır.

Materyal ve Metot: Şubat 2015 ile Ocak 2022 tarihleri arasında aktif izlem protokolüne alınmış (PSA ≤ 10 ng/ml, klinik evre ≤ T2a, spesmendeki Gleason grade 3+3 ≤ 3 kor ve kanser saptan spesmende tümör tulum oranı <%50) düşük riskli lokalize prostat kanseri hastaların tıbbi kayıtları incelendi. Bu hastaların tanı anında ve kontrol biyopsi öncesi kan örnekleri alındı ve santrifüj edildi. Elde edilen serum örnekleri -20/-80°C'deki soğutucularda saklandı. Sonrasında bu serum örnekleri Beckman Coulter'ın cihazlarında (([-2]proPSA/free PSA) × √PSA) formülü kullanılarak PHI değerleri hesaplandı. Çalışmada birinci biyopsi patolojisine göre aktif izleme alınan ve serum örneğindeki PHI değeri ile kontrol biyopsisi sonrasında progrese olan ve olmayan grubun serum örneklerindeki PHI değeri karşılaştırıldı. Kontrol biyopsideki kor sayısı >3 den fazla veya Gleason skoru >6 ise progresyon olarak kabul edildi. PHI ile patolojik progresyon arasındaki ilişki değerlendirildi. Ayrıca s/t PSA, PSAD, PSA-DT, PSA değişim hızı ve MP-MRG da progrese olan ve olmayan grupta ikincil sonuçlar açısından değerlendirildi.

Bulgular: Çalışma kriterlerini karşılayan toplamda 77 hasta çalışmaya dahil edildi. 28 hastanın (%36,4) kontrol biyopsisinde progresyon izlendi. Aktif izlemde geçen takip süresi ort. 43,9±23,7 (4-89) aydır. Bu süreçte hiçbir hastada prostat kanseri nedeniyle metastaz veya exitus gözlenmedi. 4 (%5) hastada ise prostat kanseri dışı nedenlerden ötürü exitus gözlendi. Aktif izleme halen 44 ((%57,1) hasta devam etmektedir. İlk biyopsi sırasında progrese olan gruptaki PHI değeri 82,06±74,82 iken olmayan grupta PHI değeri 50,21±28,18' dir (p=0,041). İkinci biyopsi sırasında progrese olan gruptaki PHI değeri 115,85±109,6 iken olmayan grupta PHI değeri 79,29±80,97' dir (p=0,005). ROC Analizi ile yapılan değerlendirme sonucunda tanı anındaki PHI değerlerinin progresyonu öngörmede tanısal değeri mevcut (AUC: 0,641 95%CI: 0,510-0,771 p=0,034). PHI %25' ten fazla bir artış olup olmamasına göre değerlendirildiğinde bu değişim anlamlı gözlenmiştir(p=0,005). Bu değişimin sensitivitesi %71,43 (%95 CI 0,5133-0,8678) ve spesifitesi %61,22 (%95 CI 0,4624-0,7480) idi. PHI değeri %5 ve üzeri bir artış şeklinde değerlendirildiğinde ise yine gruplar arasında anlamlılık bulunmaktadır (p=0,01). Sensitivite %82,14 (%95 CI 0,63113-0,9394) iken spesifite %44,90 (%95 CI 0,3067-0,5977)'dir. İkinci biyopsi sırasında s/tPSA oranı olan ve olmayan grupta sırasıyla 0,18±0,07 ve 0,22±0,11 ölçülmüştür (p=0,04). PSA değişim hızı ise progresyon gösteren grupta 4,88±19,3 iken diğer grupta 0,28±2,33 olarak hesaplanmıştır (p=0,03). Gruplar arasında ilk biyopsi ve kontrol biyopsideki tPSA, sPSA, PSAD değerleri arasında fark izlenmedi.

Sonuç: Aktif izlem hastalarında PHI değeri, invaziv işlemlere ve yorum farklılıkları içerebilen MP-MRG'ye kıyasla ölçümü daha kolay, kullanışlı, tek başına kullanılması durumunda bile progresyonu öngerme gücü yüksek bir biyobelirteçtir.

Anahtar Kelimeler : Prostat kanseri, Aktif izlemi, Biomarker, PHI

Resimler :

Resim Açıklaması: Tablo 1

Tablo: Grupların Laboratuvar Parametreleri Açısından Karşılaştırılması

	Progresyon Yok (n=49)	Progresyon Var (n=28)	p
Total PSA 1 [ng/ml, ort±SD, median(IQR), (min-max)]	6,89±3,74 [5,8(4,3)] (1,46-22,17)	7,26±6,69 [5,4(4,9)] (1,42-37,75)	0,430[m]
Total PSA 2 [ng/ml, ort±SD, median(IQR), (min-max)]	7,27±3,99 [6,4(5,1)] (0,75-16,39)	9,65±9,78 [7,5(6,1)] (1,58-53,85)	0,357[m]
Serbest PSA 1 [ng/ml, ort±SD, median(IQR), (min-max)]	1,38±0,95 [1,2(1,2)] (0,19-4,417)	1,29±0,91 [1,1(1,0)] (0,21-4,84)	0,865[m]
Serbest PSA 2 [ng/ml, ort±SD, median(IQR), (min-max)]	1,60±1,32 [1,3(1,2)] (0,22-6,25)	1,68±1,81 [1,1(1,1)] (0,25-8,23)	0,791[m]
Serbest/total PSA 1 [ort±SD, median(IQR), (min-max)]	0,20±0,08 [0,2(0,1)] (0,07-0,42)	0,19±0,07 [0,2(0,1)] (0,06-0,36)	0,791[m]
Serbest/total PSA 2 [ort±SD, median(IQR), (min-max)]	0,22±0,11 [0,2(0,1)] (0,07-0,60)	0,18±0,07 [0,2(0,1)] (0,06-0,38)	**0,042[m]**
PSAD 1 [ort±SD, median(IQR), (min-max)]	0,14±0,09 [0,1(0,1)] (0,02-0,53)	0,17±0,08 [0,2(0,1)] (0,04-0,34)	0,124[m]
PSAD 2 [ort±SD, median(IQR), (min-max)]	0,16±0,10 [0,1(0,1)] (0,02-0,45)	0,21±0,13 [0,2(0,1)] (0,06-0,49)	0,087[m]
PHI 1 [ort±SD, median(IQR), (min-max)]	50,21±28,18 [44(29)] (14,60-165,60)	82,06±74,82 [55(47)] (22,43-324,86)	**0,041[m]**
PHI 2 [ort±SD, median(IQR), (min-max)]	79,29±80,97 [50(48)] (14,37-425,42)	115,85±109,6 [84(60)] (18,30-453,85)	**0,005[m]**
PSA-DT [yıl, ort±SD, median(IQR), (min-max)]	0,31±6,87 [0,0(4,7)] (-32,7/25,7)	1,84±10,08 [1,5(2,4)] (-20,/47,6)	0,558[m]
PSA değişim hızı [ng/ml/yıl, ort±SD, median(IQR), (min-max)]	0,28 ±2,33 [0,0(1,9)] (-6,4/9,8)	4,88±19,3 [1,3(2,5)] (-3,3/102,5)	**0,030[m]**

[m]Mann-Whitney U test

Resim Açıklaması: Tablo 2

Tablo: Gruplar Arası PHI Değişim Yüzdesi

	Progresyon Yok (n=49)	**Progresyon Var (n=28)**	**p**
PHI Değişim %25 ve Üstü Artış Var (n=39) [n(%)]	19 (38,8)	20 (71,4)	***0,0058***
PHI Değişim %25 ve Üstü Artış Yok (n=38) [n(%)]	30 (61,2)	8 (28,6)	

Chi-square test

SS-120
Sunum Alanı: Salon B
Sunum Başlangıç Tarihi: 2023-11-11 19:20:00
Sunum Bitiş Tarihi: 2023-11-11 19:25:00

PSA-MULTİPARAMETRİK MRI İKİLEMİNDE YENİ BİR YOL GÖSTERİCİ: STOCKHOLM 3 (STHLM3) İLE İLK SONUÇLAR

Serdar Madendere[1], Erhan Palaoğlu[2], Barış Esen[3], İbrahim Can Aykanat[3], Mert Kılıç[1], Yakup Kordan[3], Abdullah Erdem Canda[3], Mevlana Derya Balbay[3], Derya Tilki[3, 4], Tarık Esen[3]
[1]Vkv Amerikan Hastanesi, Üroloji Bölümü, İstanbul, Türkiye
[2]Vkv Amerikan Hastanesi, Biyokimya Bölümü, İstanbul, Türkiye
[3]Koç Üniversitesi Tıp Fakültesi, Üroloji Anabilim Dalı, İstanbul, Türkiye
[4]Martini-klinik Prostat Kanseri Merkezi, Hamburg-eppendorf Üniversite Hastanesi , Almanya

Giriş: Prostat Spesifik Antijen (PSA) testi prostat kanseri tanısında iyi bilinen klinik zayıflıkları nedeni ile gereksiz multiparametrik MRI taleplerine, hatta biyopsilere yol açabilmektedir. Stockholm 3 testi plazma biyo-belirteçleri, genetik belirteçler ve klinik parametreleri kullanarak PSA'sı yüksek bireylerde klinik anlamlı PCa (ISUP GG>1) riskini ortaya koymayı amaçlayan (yüksek risk için sınır >%10) refleks bir test olarak önerilmektedir. Ülkemizde bu teste yegane erişim sağlayan merkez olarak ilk Stockholm 3 sonuçlarımızın analizi paylaşılmıştır.

Metod: 40-78 yaş aralığında. PSA yüksekliği (>1.5 ng/ml), şüpheli parmakla rektal muayene bulgusu, yakın akrabalarda PCa öyküsü, şüpheli multiparametrik MRI bulgusu, ISUP GG 1 PCa nedeniyle aktif izlemde olma gibi durumlardan bir veya daha fazlasına sahip hastalar çalışmaya dahil edildi. Yurtdışına gönderilen serum örneklerin 7-10 gün içinde elimize geçen sonuçlarına göre Stockholm 3 Skoru >10 olan hastalarda klinik anlamlı PCa için yüksek risk bildirildi. Bu hastalardan multiparametrik MRI'da PIRADS 3-5 lezyonu olanlara biyopsi tavsiye edildi. PIRADS 1-2 lezyonu olanlar genellikle takibe alındı.

Bulgular: Sonuçlanan 88 test değerlendirildi. Median yaş 62 idi. Test öncesi median PSA değeri 5,3 ng/ml , median Stockholm 3 skoru 10 (3-67) idi. Hastaların 18 inde (%20,5) ailede PCa, 30 (%34,1) unda ise daha önce yapılmış prostat biyopsisi anamnezi mevcut iken 11 hasta (%12) ISUP GG 1 PCa nedeniyle aktif izlemde idi (Tablo1). 11 hastanın yalnızca 2'sinde Stockholm 3 skoru 10 un üzerinde sonuçlandı (11-12). 2 hastanın 1'ine konfirmasyon biyopsisi yapıldı, ISUP GG 1 PCa saptandı, aktif izleme devam edildi. Stockholm 3 skoru >10 olan 43 hastanın 22 sinde PIRADS3-4 lezyonlar saptanması üzerine biyopsi önerildi ve biyopsisi yapılan 17 hastanın 6'sında ISUP GG,1 1 inde ise ISUP GG2 hastalık tespit edildi (Şekil 1).

Sonuç: İlk sonuçlarımızda Stockholm 3 testinin özellikle düşük risk sınıflamasında aktif izleme ait ilave bilgi sağlayabileceği izlenimi alınmıştır. Yüksek riskli grupta ise klinik anlamlı kanser varlığı hakkında şu anda gerçekçi bir yorum yapılamamakta ve sonuçların matürasyonu beklenmektedir.

Anahtar Kelimeler : Prostat kanseri, Prostat Spesifik Antijen, STHLM3

Resimler :

Resim Açıklaması: Tablo 1

Tablo 1. Hastaların genel verileri

	Stockholm-3 negatif (n=45)	**Stockholm-3 pozitif (n=43)**
Median yaş	62	65
Median PSA (ng/ml)	4,6	6,2
Median Stockholm 3 PSA (ng/ml)	4	6,4
mpMRI		
Yok	5 (%11,1)	4 (%9,2)
PIRADS 1	1 (%2,3)	0
PIRADS 2	15(%33,3)	17 (%39,6)
PIRADS 3	11 (%24,4)	12 (%27,9)
PIRADS 4	12 (%26,6)	10 (%23,3)
PIRADS 5	1 (%2,3)	0
Stockholm 3 öncesi biyopsi		
Yok	21 (%46,7)	37 (%86,2)
Var	**24 (%53,3)**	**6 (%13,8)**
Benign	15 (%33,3)	4 (%9,2)
ISUP 1	9 (%20)	2 (%4,6)
ISUP 2	0	-
Stockholm 3 sonrası biyopsi	**n:3 (%6,6)**	**n:17 (%39,6)**
Benign	1 (%2,2)	10 (%23,3)
ISUP 1	1 (%2,2)	6 (%13,8)
ISUP 2	1 (%2,2)	1 (%2,5)

Resim Açıklaması: Şekil 1

Şekil 1. Yüksek risk saptanan hastaların sonuçları

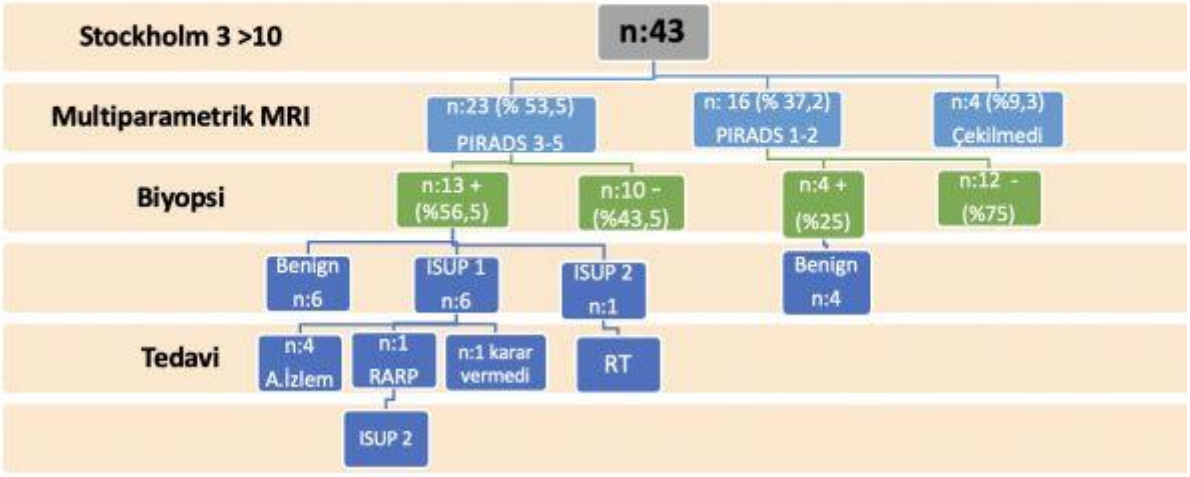

SS-121
Sunum Alanı: Salon B
Sunum Başlangıç Tarihi: 2023-11-11 19:25:00
Sunum Bitiş Tarihi: 2023-11-11 19:30:00

ISUP GRAD-2 ORTA RİSKLİ PROSTAT KANSERİNDE NCCN VE EAU AKTİF İZLEM KRİTERLERİ NE KADAR GÜVENİLİRDİR?

Barış Esen[1], Serdar Madendere[2], Dilek Ertoy Baydar[3], Ersin Köseoğlu[1], Ayşe Armutlu[3], İbrahim Kulaç[3], İbrahim Can Aykanat[1], Kayhan Tarım[1], Mert Kılıç[2], Abdullah Erdem Canda[1], Mevlana Derya Balbay[1, 2], Yakup Kordan[1], Tarık Esen[1, 2]
[1]Koç Üniversitesi, Tıp Fakültesi, Üroloji Anabilim Dalı, İstanbul, Türkiye
[2]Vkv Amerikan Hastanesi, Üroloji Kliniği, İstanbul, Türkiye
[3]Koç Üniversitesi, Tıp Fakültesi, Patoloji Anabilim Dalı, İstanbul, Türkiye

Giriş: Güncel kılavuzlarda prostat biyopsisinde ISUP grad grup (GG) 2 prostat kanseri saptanan orta-riskli seçilmiş hastalarda aktif izlem önerilmektedir. Bu çalışmada NCCN ve EAU kılavuzlarına göre aktif izleme uygun olan hastaların radikal prostatektomi (RP) sonucunda olumsuz patoloji saptanma oranları araştırılmıştır.

Hastalar ve Metod: Ocak 2014 ve Eylül 2023 tarihleri arasında prostat biyopsisinde ISUP GG2 hastalık saptanması üzerinde radikal prostatektomi ameliyatı olan 255 hastanın dosyası retrospektif olarak incelendi. Multiparametrik prostat magnetik rezonans görüntülemesi (mpMRG) ya da PSMA PET/BT'de ekstrakapsüler hastalık şüphesi olan (n=41), PSA ≥20 ng/dL olan (n=4), prostat biyopsisinde verilerine ulaşılamayan (n=10) ve in-bore biyopsi (n=38) yapılan hastalar çalışma dışı bırakıldı. NCCN ve EAU kılavuzlarının aktif izlem kriterlerine uygun olan hastalar kayıt altına alındı (Tablo 1). ISUP GG3 ve üstü hastalık ya da ekstrakapsüler hastalık (pT≥3a ya da pN1) varlığı olumsuz (adverse) patoloji olarak tanımlandı.

Bulgular: Çalışmaya dahil edilen 162 hastanın ortalama yaşı ve ortanca serum PSA değerleri sırası ile 63.7 ± 7.0 yıl ve 5.9 (4.6 – 8.0) ng/dL olduğu bulundu. Biyopsi ve klinik özelliklerine göre 84 hasta (%51.9) NCCN aktif izlem kriterlerine, 15 hasta (%9.3) ise EAU aktif izlem kriterlerine uygun idi. RP hastaların 153'ünde (%94.4) robotik, 9'unda ise (%5.6) açık yöntemle gerçekleştirilmişti. 81 hastada (%50) pelvik lenf nodu diseksiyonu da yapıldı. Patolojik değerlendirme neticesinde toplamda 81 hastada (%50) advers patoloji gözlendi. 27 hastada (%17) GG3 ve üstü hastalığa (25 hasta GG3 ve 2 hasta GG5) patolojik "upgrading" , sırası ile 51 hastada (%31.5) pT3a hastalık, 12 hastada pT3b (%7.4), ve 4 hastada (%2.5) pN1 hastalık saptandı. Bu sonuçlarla NCCN ve EAU aktif izlem kriterlerine uygun hastalarda olumsuz patoloji görülme oranları sırası ile %35.7 ve %20 olarak bulundu (Figür 1).

Sonuç: Prostat biyopsisinde ISUP GG2 hastalık olan orta riskli hastalarda NCCN aktif izlem kriterleri EAU kılavuz kriterlerine göre daha esnek olmakla birlikte NCCN kriterlerine uygun hastalarda olumsuz patoloji saptanma oranları neredeyse 2 kat daha yüksek bulunmuştur. Bu kriterlere uygun hastalarda ciddi oranda olumsuz patoloji görülmesi nedeniyle bu kriterler ile aktif izleme alınan hastaların onkolojik sonuçlarının ileri çalışmalar ile değerlendirilmesi gerekmektedir.

Anahtar Kelimeler : Prostat kanseri, NCCN, EAU, Aktif izlem

Resimler :

Resim Açıklaması: Figür 1

Figür 1: NCCN aktif izlem kriterlerine uygun olan, EAU aktif izlem kriterlerine uygun olan ve her iki kritere de uygun olmayan hastalarda olumsuz (adverse) patoloji görülme oranları

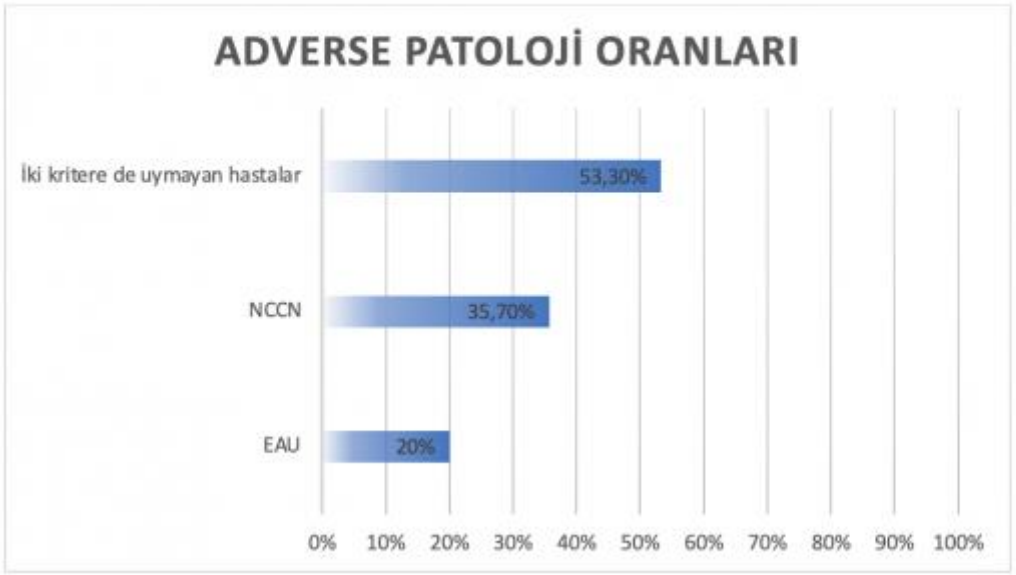

Resim Açıklaması: Tablo 1

NCCN Aktif İzlem Kriterleri	EAU Aktif İzlem Kriterleri
PSA <10 ng/dl	PSA <10 ng/dl
Klinik Evre T1c-T2a	Klinik Evre T1c-T2a
Pozitif Kor Sayısı/Toplam Kor Sayısı <%50	≤3 Pozitif ISUP GG 2 Kor Sayısı
	Tümör tutulumu/ Kor uzunluğu ≤%50
	Patern 4 oranı <%10

Tablo 1: Kılavuzlara göre ISUP Grad Grup-2 Prostat Kanseri Hastalarında Aktif İzlem Kriterleri

SS-122
Sunum Alanı: Salon C
Sunum Başlangıç Tarihi: 2023-11-11 17:30:00
Sunum Bitiş Tarihi: 2023-11-11 17:35:00

NEFREKTOMİ YAPILAN HASTALARDA PLAZMA-İDRAR GAG DÜZEYLERİNİN TANISAL VE PROGNOSTİK BİYOBELİRTEÇ OLARAK DEĞERLENDİRİLMESİ

Önder Kara[1], Abdullah Enes Baynal[1], Kerem Teke[1], Riccardo Campi[2], Efe Bosnalı[4], Ali Kemal Uslubaş[5], Enes Malik Akdaş[1], Selçuk Erdem[3], Özdal Dillioğlugil[1]
[1]Kocaeli Üniversitesi Tıp Fakültesi Hastanesi
[2]Floransa Üniversitesi Careggi Hastanesi
[3]İstanbul Üniversitesi İstanbul Tıp Fakültesi Hastanesi
[4]Kocaeli Dilovası Devlet Hastanesi
[5]Kocaeli Şehir Hastanesi

Bu bildiri kongre esnasında sunulmadı.

SS-123
Sunum Alanı: Salon C
Sunum Başlangıç Tarihi: 2023-11-11 17:35:00
Sunum Bitiş Tarihi: 2023-11-11 17:40:00

ROBOT YARDIMLI LAPAROSKOPİK ADRENALEKTOMİ: İLK 5 HASTA DENEYİMİMİZ

Baris Esen[1], Ahmet Furkan Sarıkaya[1], İbrahim Can Aykanat[1], Arif Özkan[1], Ersin Köseoğlu[1], Abdullah Erdem Canda[1], Yakup Kordan[1], Mevlana Derya Balbay[1], Tarık Esen[1]
[1]1. Koç Üniversitesi, Tıp Fakültesi, Üroloji Anabilim Dalı, İstanbul, Türkiye

Giriş:

Hormon aktif olmaları ve tümör boyutu 4 cm'nin üstünde ve/veya takiplerde anlamlı boyut artışı olması durumunda adrenal kitlelerin eksizyonu önerilmektedir. Robotik adrenalektomi konusunda deneyim kısıtlı olsa da zamanla artmaktadır. Bu çalışma robotik adrenalektomi proseduruna ürologların ilgisini çekmek amacı ile yapılmıştır.

Hastalar ve Metod: Robotik adrenalektomi (Da Vinci Xi sistem) yapılmış 5 hastanın dosyaları retrospektif olarak incelenmiştir. Tüm hastalarda robotik adrenalektomi lateral dekübitus pozisyonunda 4 robotik ve 1 asistans kolu kullanılarak yapılmıştır. Tüm hastalarda yapılan preoperatif endokrin değerlendirilmesi neticesinde 4 hastada kitlenin hormon-inaktif, bir hastada ise hormon-aktif olduğunu göstermiştir. Hormon-aktif olan hastada bilateral adrenal kitleler saptanmış, ve bilateral korteks koruyucu robotik adrenalektomi yapılmıştır. Kalan hastalarda ise unilateral radikal adrenalektomi yapılmıştır. 2 hastada robotik adrenalektomi parsiyel nefrektomi ve/veya radikal prostatektomi ile aynı seansta yapılmıştır.

Bulgular:

Hasta özellikleri ve intraoperatif/postoperatif sonuçlar Tablo 1'de özetlenmiştir. Hiçbir hastada ciddi bir komplikasyon ya da açığa dönme gerekliliği olmamıştır. Patolojik değerlendirme neticesinde hormon-aktif olan hastada feokromositoma, hormon inaktif olan 2 hastada adrenokortikal adenom ve 1 hastada ise adrenokortikal myelolipoma saptandı. İlginç olarak, preoperatif görüntülemede fokal kontrast tutan alanları olan geniş adrenal kitlesi olan bir hastada patolojik değerlendirme sonucunda sadece organize hematom tespit edildi (Resim 1).

Sonuç:

Robotik adrenalektomi (korteks koruyucu veya radikal adrenalektomi) güvenilir ve teknik olarak tekrarlanabilir bir cerrahi prosedürdür. Robotik cerrahide deneyimin artması ile birlikte geniş ve/veya kistik adrenal kitlelerde bile pratikte yaygın olarak kullanılacaktır.

Anahtar Kelimeler : Robotik cerrahi; Minimal invaziv cerrahi; Adrenalektomi

Resimler :

Resim Açıklaması: Resim 1

Resim 1: Patolojik değerlendirmede sadece organize hematom saptanan hastanın preoperatif MRG görüntüsü (A) ve adrenalektomi spesimenin görüntüsü (B)

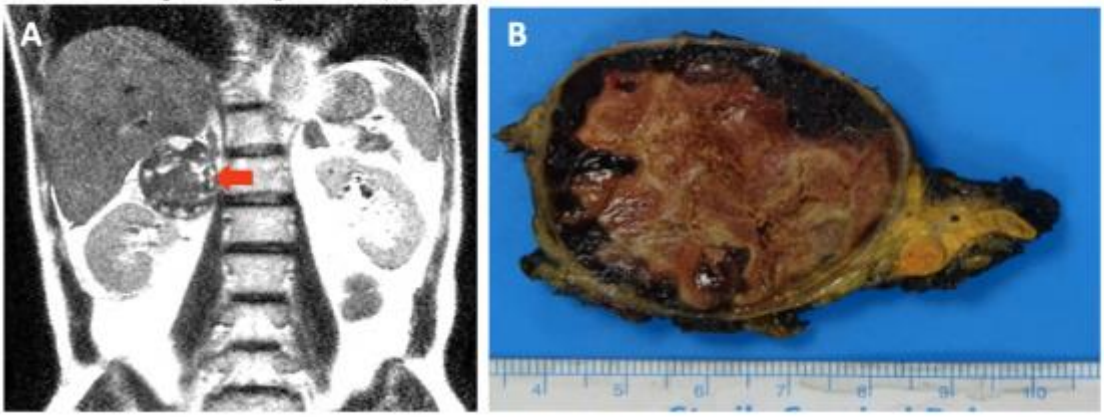

Resim Açıklaması: Tablo 1

Tablo 1: Robotik yardımlı adrenalektomi yapılan hastaların demografik ve cerrahi özellikleri

Hasta no	Yaş	Adrenal kitlenin boyutu (mm)	Hormon durumu	Taraf	Konsol süresi	TKK (mL)	Komplikasyon	Dren çekilme süresi (gün)	Patoloji
H1*	42	13	Aktif	Bilateral	170	350	None	3	Feokromositoma sağ taraf Adrenokortikal adenom (14 mm) ve 2 mm-boyutlarında mikro-feokromositoma on sol taraf
H2$^{\lambda}$	52	32	İnaktif	Sağ	80	50	None	2	Adrenokortikal adenom
H3$^{\lambda}$	68	31	İnaktif	Sağ	90	200	None	3	Adrenokortikal adenom
H4	63	84**	İnaktif	Sağ	70	50	None	1	Adrenokortikal myelolipom
H5	70	75	İnaktif	Sağ	60	50	None	1	Organize hematom

*Preoperatif görüntülemede bilateral adrenal kitle saptandı; sağ adrenal bezde 13*13 mm-boyutlu ve sol adrenal bezde 12*13 mm-boyutlu lezyonlar. Bilateral korteks-koruyucu adrenalektomi yapıldı.

**Kistik adrenal kitle

λH2'de robot-yardımlı adrenalektomi eş zamanlı parsiyel nefrektomi ile birlikte yapıldı. H3'te robot-yardımlı adrenalektomi eş seansta robotik radikal prostatektomi + bilateral pelvik lenf nod disseksiyonu ve robotik parsiyel nefrektomi ile birlikte yapıldı. Konsol süresi ve tahmini kan kaybı adrenalektomi için spesifik olarak hesaplanmıştır.

SS-124
Sunum Alanı: Salon C
Sunum Başlangıç Tarihi: 2023-11-11 17:40:00
Sunum Bitiş Tarihi: 2023-11-11 17:45:00

TESTİS KANSERİ OLAN HASTALARIN KLİNİK VE PATOLOJİK VERİLERİNİN RETROSPEKTİF DEĞERLENDİRİLMESİ

Berk Yasin Ekenci[1], Hüseyin Mert Durak[1], Anar Aghayev[1], Şerafettin Kaymak[2], Ahmet Nihat Karakoyunlu[1]
[1]Sağlık Bilimleri Üniversitesi, Ankara Etlik Şehir Hastanesi, Üroloji Ana Bilim Dalı
[2]T.c. Sağlık Bakanlığı, Haymana Devlet Hastanesi, Üroloji Kliniği

Amaç: Testis tümörleri, erkek cinsiyette malign tümörlerin %1-2'sinden sorumludur. Erkeklerde daha sıklıkla gençlerde görülmekle birlikte dördüncü dekatta pik yapmaktadır (1). Testis tümörleri genel olarak nadir saptansa da 20-35 yaş arası genç erkeklerde en sık görülen solid tümördür (2). Testis tümörü saptanan hastalarda erken evrede uygulanabilecek tedavi başarısının yüksek olması nedeniyle hastalığa bağlı ölüm oranları düşüktür (1,3). Testis tümörü olan hastaların en sık sağlık kuruluşlarına başvuru nedeni testiste ağrısız büyüme olarak bilinmektedir. Bununla birlikte saptanan her intratestiküler yerleşimli solid kitle aksi ispat edilene dek testis kanseri olarak değerlendirilmelidir (4). Testis kaynaklı malign tümörlerin %90-95'ni germ hücreli tümörler oluşturmaktadır. Germ hücreli tümörlerinde %60'ı non-seminom, %40'ı seminom olarak görülmektedir (4). Çalışmamızda testis tümörü şüphesiyle ameliyat edilen ve testis kanseri tanısı konulan hastaların klinik ve patolojik verilerini paylaşmayı, ayrıca uzun dönem takip sonuçlarındaki mortaliteyi aktarmayı amaçladık.

Gereç ve Yöntem: Ocak 2016 – Ocak 2021 tarihleri arasında testis tümörü şüphesi ile radikal inguinal orşiektomi operasyonu gerçekleştirilen hastaların kayıtları retrospektif olarak tarandı. Patoloji sonucu testis tümörü ile uyumlu olan toplam 84 hastanın yaş, başvuru şikayeti, bilgisayarlı tomografi sonucunda TNM sınıflandırılması, serum tümör belirteçleri, evreleri gibi klinik veriler incelendi. Ayrıca hastanın patolojik verileri incelendi. Takiplerinde hastalığa bağlı mortalite ve hastalık bağımsız mortalite değerlendirildi. Tüm veriler Windows için SPSS v. 25,0 (IBM Corp. Sürüm 2018) ile karşılaştırıldı. Sürekli değişkenler ortalama ± standart sapma ve aralık (minimum-maksimum) olarak, kategorik değişkenler ise sayı ve yüzde olarak ifade edildi.

Bulgular: Testis kanseri tanısı alan 84 hastanın yaş ortalaması 32,3 ± 11,86 yıl idi. Hastaların acil servise veya polikliniğimize en sık başvuru sebepleri sırasıyla; skrotal şişlik/sertlik (%81) ve skrotal ağrı (%42) olarak saptandı. Hastaların üçü (%4) herhangi bir skrotal şikayeti olmadan insidental olarak tanı aldı. Hastaların 56'sı (%67) tanı anında evre 1 testis tümörüydü. Evre 2 hastalık 21 (%25) hastada, evre 3 hastalık 7 (%8) hastada saptandı. Testis kanseri serum tümör belirteçlerine göre 36 (%43) hasta S0, 38 (%45) hasta S1, 8 (%10) hasta S2, 2 (%2) hasta S3 olarak değerlendirildi. Hastaların dokuzu takipsiz olarak görüldü. Geri kalan 75 hastanın ortalama takip süresi 53,3 ± 22,6 ay idi. Testis kanseri sebebiyle 4 (%5) hasta exitus olmuştu. Hastalıktan bağımsız olarak 1 (%1) hasta exitus olarak değerlendirildi (Tablo-1). Testis kanseri sebebiyle exitus olan üç hasta da evre 3 testis kanseri idi. Patolojik verilerde ise hastaların tümör boyutlarının ortalaması 4,54 ± 2,46 cm olarak saptandı. Rete testis invazyonu 22 (%26) hastada, vasküler invazyon ise 27 (%32) hastada saptandı. Tümör odak sayısı tek olan 67 (%80), birden fazla olan 17 (%20) hasta idi. Tümör patolojileri sırasıyla; mikst germ hücreli tümör (%42), seminom (%33), Embriyonel karsinom (%6), Diffüz

büyük B hücreli lenfoma (%4), post-pubertal teratom (%2), pre-pubertal teratom (%2), somatik malignite içeren teratom (%2), pre-pubertal yolk-sac (%1), leydig hücreli tümör (%1), mikst seks kord stromal tümör (%1), sinoviyal sarkom (%1), adenomatoid tümör (%1), liposarkom (%1), leimyosarkom (%1) olarak gözlendi.

Sonuç: Çalışmamızın sonuçları genel olarak literatür ile benzerdi. Özellikle genç yaş erkeklerde görülen testis tümörleri, erken evrede saptanması durumunda tedavi başarısı oldukça yüksektir. Geç tanı alan metastatik olgularda mortalite oranları artmaktadır. Hastaların ve özellikle toplumdaki genç erkeklerin testis tümörü ile ilgili farkındalığın arttırılması önem arz etmektedir.

Anahtar Kelimeler : Orşiektomi, Rete testis, Testiküler neoplazmlar

Kaynakça :

1-Bülent Katı, Eser Ördek, Adem Tunçekin, İbrahim Halil Albayrak, Halil Çiftçi, Ercan Yeni. Testiste kitle nedeniyle radikal orşiektomi yapılan hastaların değerlendirilmesi. Harran Üniversitesi Tıp Fakültesi Dergisi (Journal of Harran University Medical Faculty) 2019;16(1):29-32.
2-Tolga Köşeci, Veysel Haksöyler, Cemile Karadeniz, Dılşa Mizrak Kaya, Okan Dilek, Mehmet Ali Sungur, Berna Bozkurt Duman, Timuçin Çil. Testis kanserinde lenf nodu metastazını göstermede preoperatif nötrofil lenfosit oranının etkinliği. Cukurova Med J 2021;46(3):1070-1076.
3-Kemal Kürşat Bozkurt, Şirin Başpınar, Raşit Akdeniz, Sema Bircan, Alim Koşar. Testis tümörleri: 5 yıllık olgu serisi. Med J SDU / S.D.Ü. Tıp Fak. Derg. 2014;21(3):88-92.
4- Engin Kölükçü, Fikret Erdemir, Şahin Kılıç, Fatih Fırat, İlker Etikan. Testis Tüm rlü Hastalarda Tüm r Grade İle Preoperatif Nötrofil Lenfosit Oranının İlişkisi. Gaziosmanpaşa Üniversitesi Tıp Fakültesi Dergisi 2017;9(3):158-168.

Tables :

Tablo 1: Testis tümörü tanısı alan hastaların klinik verileri

Hasta (n=84)	
Yaş (yıl)	32,3 ± 11,86
Hasta Şikayeti	
• Skrotal ağrı	35 (%42)
• Skrotal şişlik/sertlik	68 (%81)
• İnsidental	3 (%4)
Evre	
• 1	56 (%67)
• 2	21 (%25)
• 3	7 (%8)
Serum tümör belirteçleri	
• S0	36 (%43)
• S1	38 (%45)
• S2	8 (%10)
• S3	2 (%2)
Ortalama takip süresi (ay)**	53,3 ± 22,6
Hastalığa bağlı ölüm**	4 (%5)
Hastalık bağımsız ölüm**	1 (%1)
** 9 hasta takiplerine gelmemiştir.	

Tablo 2: Testis tümörü tanısı alan hastaların patolojik verileri

Hasta (n=84)	
Toplam tümör boyutu (cm)	4,54 ± 2,46
Rete testis invazyonu mevcut	22 (%26)
Vasküler invazyonu mevcut	27 (%32)
Odak sayısı	
• 1	67 (%80)
• 1<	17 (%20)
Mikst germ hücreli tümör	35 (%42)
Seminom	28 (%33)
Embriyonel karsinom	5 (%6)
Diffüz büyük B hücreli lenfoma	3 (%4)
Teratom, post-pubertal	2 (%2)
Teratom, pre-pubertal	2 (%2)
Teratom, somatik malignite içeren	2 (%2)

Yolk-sac, prepubertal	1 (%1)
Leydig hücreli tümör	1 (%1)
Mikst seks kord stromal tümör	1 (%1)
Sinoviyal sarkom	1 (%1)
Adenomatoid tümör	1 (%1)
Liposarkom	1 (%1)
Leimyosarkom	1 (%1)

SS-125
Sunum Alanı: Salon C
Sunum Başlangıç Tarihi: 2023-11-11 17:45:00
Sunum Bitiş Tarihi: 2023-11-11 17:50:00

EĞİTİM SORUMLULARI GÖZETİMİNDE GERÇEKLEŞTİRİLEN LAPAROSKOPİK RADİKAL NEFREKTOMİLERİN PERİ-POSTOPERATİF SONUÇLARI

Berk Yasin Ekenci[1], Ahmet Emin Doğan[1], Adem Sancı[1], Ahmet Nihat Karakoyunlu[1], Azmi Levent Sağnak[1]
[1]Sağlık Bilimleri Üniversitesi, Ankara Etlik Şehir Hastanesi, Üroloji Ana Bilim Dalı

Amaç: Kliniğimizde böbrek tümörleri nedeniyle yapılan laparoskopik radikal nefrektomi vakalarının perioperatif ve postoperatif advers olaylar açısından retrospektif olarak değerlendirilmesi ve uzman hekimler ile eğitim görevlisi gözetimi altında cerrahi uygulayan 5.yıl asistan hekimler arasında fark olup olmadığının sunulması amaçlanmıştır.

Gereç-Yöntem: 2022 eylül ayı ile 2023 eylül ayı arasında böbrek tümörü nedeniyle 5.yıl asistanları ve laparoskopi öğrenme eğrisini tamamlamış üroloji uzmanları tarafından yapılan laparoskopik radikal nefrektomi vakalarına ait veriler retrospektif olarak değerlendirildi. Hastaların yaşları, polikliniğe geliş şikayetleri, radyolojik görüntüleri, tümöre ait özellikler, ameliyat süresi, kanama miktarı, intraoperatif ve postoperatif komplikasyonlar, operasyonu kimin yaptığı, postoperatif erken dönem ve 3.ay kontrolleri kayıt altına alındı. Perioperatif ve postoperatif advers olaylar için sınıflama Clavien-Dindo skorlama sistemine göre belirlendi. Değişkenlerin normal dağılıp dağılmadığını belirlemek için Kolmogorov-Smirnov normallik testi kullanıldı. Sonuçlar medyan (aralık) olarak verildi. Gruplar, Student t-testi kullanılarak karşılaştırıldı ve 0,05'ten küçük p değerleri anlamlı kabul edildi.

Bulgular: Çalışmaya 5.yıl asistanları tarafından başlanıp bitirilen (bir eğitim görevlisi gözetiminde) 19 hasta (Grup 1) ve laparoskopi öğrenme eğrisini tamamlamış uzman hekimlerce (Grup 2) yapılmış 22 hasta olmak üzere 41 hasta dahil edilirken, vakaların intraoperatif zorluk seviyesi nedeniyle 5.yıl asistanları tarafından başlanıp eğitim görevlilerince bitirilen ya da açığa dönen vakalar çalışmadan çıkarıldı. Hastaların yaş ortalaması sırasıyla 62.8 ve 66.8 idi. Tümör boyutu en uzun aksı sırasıyla 7.43 (6-10) ve 7.73 (5-11) cm idi. İntraoperatif kanama miktarı sırası ile 105 (50-250) ve 115 (40-230) ml idi. Ameliyat süresi sırası ile 178 (152-223) ve 97 (58-183) dakika idi ve grup 2 de istatistiki anlamlı olarak daha kısaydı. Clavien-Dindo grade 4 ve 5 komplikasyon her iki grupta da izlenmedi. Dindo 1-2-3 her iki grupta benzer oranda izlendi. Dren çekilme süresi sırası ile 2.2 (2-5) ve 2.4 (2-7) gün idi. Taburculuk süresi sırası ile 2.7 (2-6) ve 2.5 (2-4) gün idi. Hiçbir hasta da cerrahi sınır pozitifliği ve erken dönem 3.ay radyolojik nüks görülmedi.

Sonuç: Eğitim kliniklerinde, uygun vakalar seçilerek eğitim sorumluları gözetiminde laparoskopik radikal nefrektomi güvenle asistan hekimlere uygulatılabilir bir cerrahidir.

Anahtar Kelimeler : Advers etki, Eğitim, Nefrektomi, Laparoskopi

Tables :

Hastalara Ait Özellikler

	Grup-1	Grup-2	p değeri
Hasta sayısı	19	21	0.07
Yaş ortalaması (yıl)	62.8	66.8	0.001
Tümör boyutu (cm)	7.43 (6-10)	7.73 (5-11)	0.08
Kanama miktarı (ml)	105 (50-250)	115 (40-230)	0.84
Ameliyat süresi (dk)	178 (152-223)	97 (58-183)	0.001
Komplikasyon	9	9	0.74
Clavien Dindo 1	5	4	
Clavien Dindo 2	4	4	
Clavien Dindo 3	0	1	
Clavien Dindo 4	0	0	
Clavien Dindo 5	0	0	
Dren çekilme süresi (gün)	2.2 (2-5)	2.4 (2-7)	0.07
Taburculuk süresi (gün)	2.7 (2-6)	2.5 (2-4)	0.074
Cerrahi sınır pozitifliği	0	0	
3. ay radyolojik nüks	0	0	

SS-126
Sunum Alanı: Salon C
Sunum Başlangıç Tarihi: 2023-11-11 17:50:00
Sunum Bitiş Tarihi: 2023-11-11 17:55:00

IMPORTANCE OF THE MAP SCORE AND THE RENAL NEPHROMETRY SCORE FOR PREDICTING OUTCOMES OF LAPAROSCOPIC PARTIAL NEPHRECTOMY

Burak AKGÜL[1], Atınç TOZSİN[1], Bulut BİLDİK[1], Süleyman AYVAZ[1], Hakkı Mete ÇEK[1], Ersan ARDA[1]
[1]Trakya University School Of Medicine Hospital, Department Of Urology

INTRODUCTION

Renal morphometry scoring systems, are used by surgeons to quantify key anatomic findings that might predict the complexity of partial nephrectomy (PN) and the probability of complications. The aim of this study is to evaluate the effects of the Mayo Adhesive Probability (MAP) Score and the RENAL Nephrometry Score (RNS) on the perioperative and postoperative management of laparoscopic partial nephrectomy (LPN).

MATERIAL&METHOD

We retrospectively reviewed 59 patients who underwent LPN for renal mass in our department between 2019 and 2023. Data were collected regarding patients' characteristics (age, sex, BMI, ASA score, Charlson Comorbidity Index, Clavien Dindo Classification, preoperative hemoglobin), mass information (size-location, MAP Score, RENAL nephrometry score, mass type, posterior and lateral perinephric fat thickness, stranding classification), perioperative factors (approach, bleeding, blood product replacement, ischemia, operation and anesthesia time) and postoperative factors (hemoglobin value at 24th hour, oral intake start, amount of drainage in the first 24 hours, drain removal day, hospital stay). The SPSS program was used for the statistical analysis of the data. In univariate analysis, the chi-square test was used for nominal data, the t-test for parametric variables, and the Mann-Whitney U test for nonparametric variables, a value of $p<0.05$ was considered significant.

RESULTS

A total of 59 patients, 25 male and 34 female were evaluated. Demographic data of the patients are shown in Table 1. A statistically significant difference was found between the MAP score and BMI(p=0,03), operation time(p=0,01) and anesthesia time(p=0,009), perioperative bleeding(p=0,03), and drainage amount up to the 24th postoperative hour(p=0,04). The length of hospital stay(p=0.03), and amount of perioperative bleeding(p=0.002) were statistically significantly lower in the low-risk group based on the RNS. When compared to the transperitoneal method, the retroperitoneal approach resulted in reduced perioperative bleeding(p=0.048). In addition, a statistically significant difference was found between peripherally located masses: shorter operation time(p=0,042), less perioperative bleeding(p=0,044), and earlier drain removal(p=0,045).

CONCLUSION

Preoperatively evaluation of radiological risk scoring parameters is valuable in the management of perioperative and postoperative outcomes of laparoscopic partial nephrectomy cases and getting optimized surgical procedure.

Anahtar Kelimeler : Partial nephrectomy, radiologic parameters, perioperative outcome, postoperative management, renal tumor

Kaynakça :

Mayo Adhesive Probability Score: An Accurate Image-based Scoring System to Predict Adherent Perinephric Fat in Partial Nephrectomy.
Andrew J. Davidiuk a, Alexander S. Parker b, Colleen S. Thomas c, Bradley C. Leibovich d, Erik P. Castle e, Michael G. Heckman c, Kaitlynn Custer b, David D. Thiel a,
Perioperative, functional, and oncological outcomes of robotic vs. laparoscopic partial nephrectomy for complex renal tumors (RENAL score ≥7): an evidence-based analysis
Li Wang, Jing-Ya Deng, Cai Liang, Ping-Yu Zhu
European Association of urology guidelines on renal cell carcinoma: the 2022 update. Eur urology. (2022) 82(4):399–410. doi: 10.1016/j.eururo.2022.03.006
Ljungberg B, Albiges L, Abu-Ghanem Y, Bedke J, Capitanio U, Dabestani S, et al.

Tables :

Table 1.Descriptive data's of patients

Age (year) (mean±sd)	56,4 ± 11,06
Body Mass Index (mean±sd)	26,46 ± 4,87
Charlson Comorbidity Index	
1	26 (%44,1)
2	20 (%33,9)
3	6 (%10,2)
4	6 (%10,2)
6	1 (%1,7)
Clavien Dindo Classification	
1	52 (%88,1)
2	7 (%11,9)
Size of mass	
Under 4 centimeters	44 (%74,6)
Between 4 and 7 centimeters	11 (%18,6)
Between 7 and 10 centimeters	4 (%6,8)
Lateral perinephric fat thickness (mean±sd)	22,2±9,2
Under 15 milimeters	10 (%16,9)
Between 15 and 25 millimeters	16 (%27,1)
Over 25 millimeters	33 (%55,9)
Posterior perinephric fat thickness (mean±sd)	18,2±10,2
Under 10 millimeters	12 (%20,3)
Between 10 and 20 millimeters	21 (%35,6)
Over 20 millimeters	26 (%44,1)
Perirenal stranding classification	
None	11 (%18,6)
Type 1	34 (%57,6)
Type 2	14 (%23,7)
Mayo Adhesive Probability Score (mean±sd)	3,12±1,34
0	1 (%1,7)
1	7 (%11,9)
2	13 (%22,0)
3	10 (%16,9)
4	19 (%32,2)
5	9 (15,3)
RENAL Nephrometry Score Risk Classification	

Low	40 (%67,8)
Moderate	18 (%30,5)
High	1 (%1,7)
Perioperative erythrocyte replacement amount	
0	43 (%69.5)
1	7 (%11,9)
2	5 (%8,5)
3	4 (%6,8)
Ischemia time (minute) (mean±sd)	24,83±7,98
Drainage amount up to the 24th postoperative hour (cc) (mean±sd)	76,19±70,29
Operation time (minute) (mean±sd)	175±59,22
Hospitalization time (day) (mean±sd)	6,17±2,31

SS-127
Sunum Alanı: Salon C
Sunum Başlangıç Tarihi: 2023-11-11 17:55:00
Sunum Bitiş Tarihi: 2023-11-11 18:00:00

KÜÇÜK (≤4 CM) BÖBREK KİTLELERİNİN BENİGN-MALİGN AYIRIMINDA BİLGİSAYARLI TOMOGRAFİDEKİ HOUNSFİELD ÜNİTESİ DEĞERİNİN ROLÜ

Abdullah Gül[1], Çağlar Boyacı[1], Salim Zengin[1], Özgür Ekici[2], Deniz Baralı[1], Tarık Keskin[1], Metin Kılıç[1], Anıl Erkan[1], Muhammet Güzelsoy[1]
[1]Sağlık Bilimleri Üniversitesi Bursa Yüksek İhtisas Eğitim Ve Araştırma Hastanesi
[2]Erzincan Binali Yıldırım Üniversitesi

Giriş: Renal hücreli karsinom (RHK), tüm neoplazmların yaklaşık %3'ünü, tüm böbrek malignitelerinin ise yaklaşık %90'ını oluşturur ve böbrekte en sık görülen solid lezyondur. Son yıllarda, görüntüleme tekniklerinin artan kullanımı nedeniyle, özellikle küçük böbrek kitlelerinin tesadüfen teşhisinde artış saptanmıştır. Literatürde, T1a evre tümörlerde benign lezyon insidansı %20-30 civarında belirtilmiştir. İyi ve kötü huylu lezyonlar ayırt edilebildiğinde, gereksiz ve fazladan uygulanan tedaviler önlenebilecektir. Bu çalışmada, bilgisayarlı tomografide (BT) Hounsfield Ünitesi (HU) verileri ile tümör histopatolojisini öngörmenin mümkün olup olmadığını araştırdık.

Method: Kliniğimizde Ocak 2017-Haziran 2023 tarihleri arasında böbrek kitlesi nedeniyle radikal veya parsiyel nefrektomi yapılmış T1a evre hastalar geriye dönük tarandı. Hastaların kontrastsız ve kontrastlı BT'deki lezyonun HU değerleri kaydedildi. Hastalar nefrektomi patolojisine göre malign (Grup1) ve benign (Grup2) olmak üzere iki gruba ayrıldı. Gruplar arasında başlangıçta kaydedilen veriler karşılaştırıldı.

Bulgular: Verilerinde eksiklik olan hastalar dışlandıktan sonra, yaş ortalaması 58,86 ± 10,97 yıl olan 79 hasta çalışmaya dahil edildi.Grup1 66(%83,5) hastanın, 56(%71)'sı berrak hücreli, 7(%8,9)'si papiller, 1(%1,3)'i kromofop RHK alttipli ve 2(%2,5)'si farklı malign patoloji gelirken; Grup 2 13(%16,5) hastanın, 3(%3,8)'ü onkositom, 10(%12,7)'u ise yağdan fakir anjiomyolipom(fp-AML) geldi. Benign lezyonlar kadınlarda daha yüksek oranda saptandı (p=0,003). Karşılaştırmalı analizde, kontrastsız ve kontrastlı BT arasındaki HU farkı ve artış yüzdesi, 2 grup arasında benign lezyonlar lehine anlamlı derecede yüksek saptandı (Tablo 1). ROC analizine göre kontrastsız ve kontrastlı BT arasındaki HU farkının 46,5 değerinden fazla olması (AUC:0,756; %95CI:0,615-0,897;Sensitivite:%77,Spesifite:%73; p=0,004);kontrastsız ve kontrastlı BT arasındaki HU'nin 1,88 kattan fazla artış olması (AUC:0,700; %95CI:0,538-0,863; Sensitivite:%61, Spesifite:%77; p=0,023) benign lezyon lehinde bulundu(Resim 1).

Sonuç: Benign lezyonlarda daha yüksek HU farkının çıkmasının sebebi, çalışmamızdaki fpAML oranının fazla olması ve fpAML lezyonlarının daha fazlaca kontrast tutma ihtimaline bağlı olabilir. T1a evre böbrek kitlelerinde kontrastsız ve kontrastlı BT arasındaki HU farkının 46,5 değer ve 1,88 kat fazlası durumlarında, özellikle kadın hastalarda, benign lezyon olma ihtimalinin akılda tutulması ve gerekirse MR görüntüleme veya komplikasyon önlemleri alınarak renal biyopsi ile ayırıcı tanıya gidilmesi gerektiğini düşünmekteyiz. Böylelikle majör komplikasyonlara yol açabilen, gereksiz cerrahi veya girişimlerin önüne geçilebileceğini düşünmekteyiz.

Anahtar Kelimeler : bilgisayarlı tomografi hounsfield birimleri, iyi huylu tümör, nefrektomi, renal hücreli kanser

Resimler :

Resim Açıklaması: Resim 1. A) Kontrastsız ve kontrastlı BT arasındaki farkın HU cinsinden değerinin ROC analizi. B) Kontrastsız ve kontrastlı BT arasındaki HU farkının artış oranının ROC analizi.

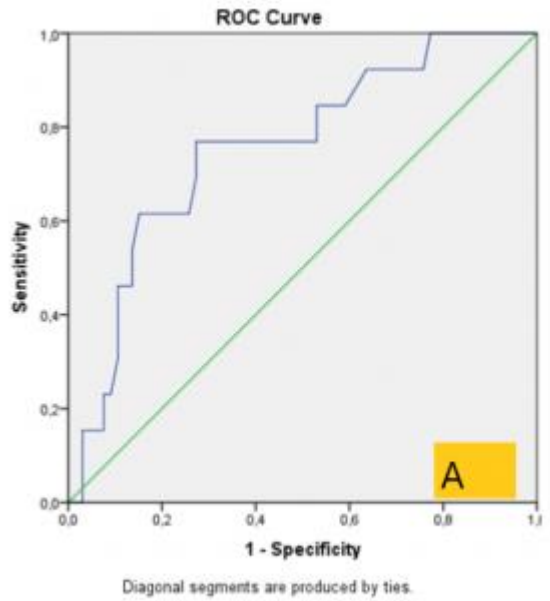

AUC:0,756; %95CI:0,615-0,897; p=0,004

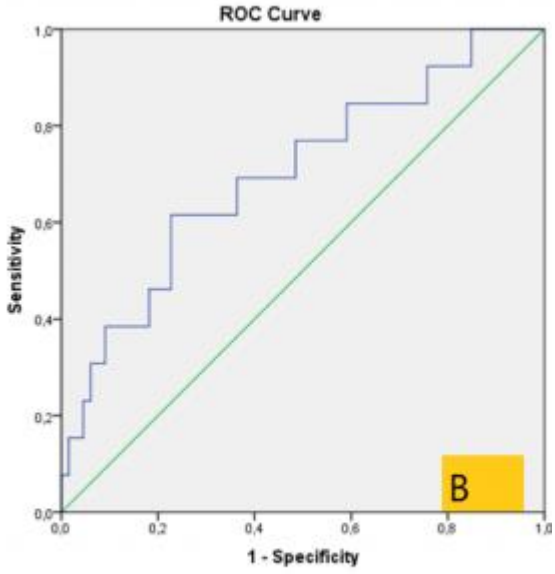

AUC:0,700; %95CI:0,538-0,863; p=0,023

Tables :

Tablo 1.İki grup arasındaki verilerin karşılaştırması

Parametre	Grup 1 (n=66)	Grup 2 (n=13)	p değeri
Cinsiyet, n(%)			0,003
Erkek	44 (66,7)	3 (23)	
Kadın	22 (33,3)	10 (77)	
Tümör tarafı, n(%)			0,390
Sağ	32 (48)	8 (61)	
Sol	34 (52)	5 (39)	
Yaş (yıl)	60,1±10,6	58,1±12,7	0,851
Kitle Boyutu (mm)	3,1±0,64	2,8±0,68	0,231
Kontrastsız HU değeri	28,3±13,77	28,07±11	0,489
Kontrastlı HUdeğeri	66,94±35,72	87±26,95	0,056
Aradaki HU farkı	38,63±27,63	58,92±25,4	0,040
HU artış oranı	1,53±0,99	2,50±1,59	0,020

SS-128
Sunum Alanı: Salon C
Sunum Başlangıç Tarihi: 2023-11-11 18:00:00
Sunum Bitiş Tarihi: 2023-11-11 18:05:00

LAPARASKOPİK VE ROBOT YARDIMLI NEFRON KORUYUCU CERRAHİDE HEMOSTATİK AJANLARIN KANAMA VE KOMPLİKASYONLAR ÜZERİNE ETKİSİ

Eralp Kubilay[2], Murat Can Karaburun[3], Çağrı Akpınar[4], Emre Erdem[1], Sümer Baltacı[1], Ömer Gülpınar[1], Mehmet İlker Gökçe[1], Evren Süer[1]
[1]Ankara Üniversitesi Tıp Fakültesi, Üroloji Anabilim Dalı, Ankara
[2]Yakın Doğu Üniversitesi Tıp Fakültesi, Üroloji Anabilim Dalı
[3]Acıpayam Devlet Hastanesi, Üroloji Kliniği, Denizli
[4]Etlik Şehir Hastanesi, Üroloji Kliniği, Ankara

MİNİMAL İNVAZİV OLARAK UYGULANAN LAPARASKOPİK VE ROBOT YARDIMLI NEFRON KORUYUCU CERRAHİDE HEMOSTATİK AJANLARIN KANAMA VE POST-OPERATİF KOMPLİKASYONLAR ÜZERİNE ETKİSİ: RANDOMİZE-PROSPEKTİF ÇALIŞMA, ÇALIŞMA SONU SONUÇLARIMIZ.

AMAÇ: Laparaskopik ve robot yardımlı minimal invaziv nefron koruyucu cerrahi sırasında kullanılan hemostatik ajanların post-operatif komplikasyonlar üzerine etkisini değerlendirmek amaçlandı.

METOD: 2017 – 2023 yılları arasında Ankara Üniversitesi Tıp Fakültesi Üroloji AD.'na renal kitle nedeni ile başvuran ve nefron koruyucu cerrahi endikasyonu alan hastalar randomize edilerek hemostatik ajan kullanım planına göre belirlenen 3 gruba ayrıldı. Hemostatik ajan kullanılmayan hastalar (GRUP-A), sadece topikal hemostat (Surgicel®) (GRUP-B) kullanılan hastalar ve sadece matriks hemostat (FloSeal®) (GRUP-C) kullanılan hastalar olarak gruplar belirlendi. Çalışmaya dahil edilme kriterleri, renal kitlenin cT1 evresinde olması, minimal invaziv girişim endikasyonu olması ve kontralateral renal fonksiyonların korunmuş olması olarak belirlendi. Birden fazla ajan kullanılan ve çeşitli nedenler ile randomizasyon planına uyulamayan hastalar çalışmadan çıkarıldı. Yaş, cinsiyet, tümör lokalizasyonu ve boyutu, *R.E.N.A.L. nefrometri skoru,* pre-operatif hemoglobin değeri, pre-operatif GFR ve kreatinin değeri, intra-operatif iskemi durumu, iskemi süresi ve intra-operatif tahmini kan kayıpları kaydedildi. Post-operatif 1. ve 3. günde hemoglobin, GFR ve kreatinin değişimine bakıldı. Post-operatif 30. güne kadar olan komplikasyonlar not edildi. Gruplar post-operatif kanama ve komplikasyon açısından birbiri ile karşılaştırıldı.

BULGU: Çalışmaya dahil olma kriterlerini karşılayan 193 hasta dahil edildi. Hastaların klinik ve karakteristik özellikleri Tablo 1'de gösterildi. Pre-operatif hemoglobin değerleri, kreatinin değerleri, Tümör lokalizasyonu, boyutu ve *R.E.N.A.L. nefrometri skoru* açısından grupların benzer olduğu görüldü. İntra-operatif kanama, iskemi durumu ve iskemi süreleri açısından istatistiksel olarak anlamlı fark saptanmadı. 8 hastada randomizasyona uyulamaması, 3 hastada ise intra-operatif açık cerrahiye geçiş kararı alınması üzerine 11 hasta çalışmadan çıkarıldı. Post-op. 1. ve 3. gün hemoglobin değerleri göz önünde bulundurulduğunda tahmini kan kaybı açısından gruplar arasında istatistiksel olarak anlamlı bir fark bulunamadı ($p>0.05$). Yine böbrek fonksiyonları açısından değerlendirme yapıldığında post-op. 1. ve 3. günde gerçekleşen GFR ve kreatinin değişimleri açısından anlamlı fark saptanmadı. Post-op. 30. güne kadar gerçekleşen komplikasyonlar göz önünde bulundurulduğunda hemostatik ajan kullanılmayan grupta 4, Surgicel® kullanılan grupta 3, Floseal® kullanılan grupta ise 3 hastanın transfüzyon ihtiyacı (Clavien Grade 2) olduğu, Surgicel® kullanılan grupta 1, Floseal®

kullanılan grupta 2 olmak üzere toplayıcı sistemden idrar kaçağı olan (Clavien Grade 3) 3 hasta izlendi.

SONUÇ: Minimal invaziv olarak uygulanan nefron koruyucu cerrahide HA kullanımının kanama ve post-operatif komplikasyon açısından anlamlı bir fark yaratmadığı gösterilmiştir.

Anahtar Kelimeler : Parsiyel Nefrektomi, Böbrek Kanseri, Kanama Durdurucu Ajan, Hemostatik Ajan

SS-129
Sunum Alanı: Salon C
Sunum Başlangıç Tarihi: 2023-11-11 18:05:00
Sunum Bitiş Tarihi: 2023-11-11 18:10:00

CEP TELEFONU KAYNAKLI 900 MHZ RF-EMR'UN TESTİS İMMÜNİTESİ VE GERM HÜCRELİ TÜMÖR İLE İLİŞKİSİ

Fesih Ok[1], Mustafa Emre[2], Atıl Bişgin[3], Samir Jafarguliyev[4], İbrahim Boga[3], Salih Çetiner[5], Gülbanu Yesyet[5], Emine Bağır[6], Yıldırım Bayazıt[4], Şaban Doran[4]
[1]Adana Şehir Hastanesi, Üroloji Kliniği
[2]Çukurova Üniversitesi Tıp Fakültesi, Biyofizik Ana Bilim Dalı
[3]Çukurova Üniversitesi Tıp Fakültesi, Tıbbi Genetik Ana Bilim Dalı
[4]Çukurova Üniversitesi Tıp Fakültesi, Üroloji Ana Bilim Dalı
[5]Çukurova Üniversitesi Tıp Fakültesi, Merkez Laboratuvarı
[6]Çukurova Üniversitesi Tıp Fakültesi, Patoloji Ana Bilim Dalı

Giriş: Cep telefonlarından yayılan radyofrekans elektromanyetik radyasyonun (RF-EMR), testislerde hem yapısal hem de moleküler düzeyde inflamatuvar değişiklikler yaptığı bilinmektedir. Bununla birlikte bu değişikliklerin testiküler germ hücreli tümör (TGHT) gelişimi ile ilişkisi net olarak kanıtlanmamıştır. Mevcut deneysel çalışmada, RF-EMR'nin rat testislerindeki inflamatuvar sitokinlerin gen ekspresyon düzeylerine etkisini ve bunun TGHT gelişimi ile ilişkisini araştırmayı amaçladık.

Materyal-Method: Yirmi adet erkek Wistar albino cinsi rat çalışma ve kontrol gruplarına randomize eşit şekilde dahil edildi. Çalışma grubu sekiz hafta boyunca günde dört saat 900 MHz, 26 V/m ve spesifik soğurma oranı (SAR) 0,14 W/kg RF-EMR'ye maruz bırakıldı. Testis dokusunda histopatolojik analiz, Annexin V ile canlılık analizi ve Real-time PCR ile IL-1, IL-4, IL-10, TNF- α ve IFN- γ sitokin gen ekspresyon analizleri yapıldı.

Bulgular: Ortanca testis ağırlığı [163.0 g (133-183) vs 179.0 g (134-195), p=0,012] ve hacmi [0.95 cm^3 (0.800-1.400) vs 1.100 cm^3 (1.050-1.500), p=0.031] çalışma grubunda anlamlı olarak daha düşüktü. Seminifer tübül hasarı ($p<0.001$) ve interstisyel ödem (Figür 1b, p=0.042) çalışma grubunda anlamlı olarak daha yüksekti. Tunika albuginea kalınlığı çalışma grubunda anlamlı olarak daha inceydi (Figür 1f, $p<0.001$). IL-4 ve IFN-γ'nın gen ekspresyon düzeyindeki kat değişiklikleri çalışma grubunda önemli ölçüde artmıştı (Figür 2 ve Tablo 1). TGHT tespiti için SALL4 boyama uygulandı. Ancak seminifer tübüllerde negatif SALL4 immünohistokimyasal boyama gözlendi.

Sonuç-Tartışma: RF-EMR testislerde yapısal, histopatolojik ve inflamatuar toksik etkilere neden oldu. Testis ağırlığını, hacmini ve tunika albuginea kalınlığını önemli ölçüde azaltıp, seminifer tübül hasarını ve interstisyel ödemi artırdı. Ayrıca inflamatuvar sitokinlerden IL-4 ve IFN-γ'nın gen ekspresyon düzeylerini önemli ölçüde arttırdı.

IL-4, bağışıklık sisteminin düzenlenmesinde önemli olan çok yönlü bir sitokindir (1). IL4R alfa zinciri (IL4Ra) alt ünitesine sitokin bağlanması, hücre büyüme aracılarının aktivasyonuna, apoptoza karşı direnç, gen aktivasyonuna ve ayrıca farklılaşmaya neden olur (1). IL-4'ün, tümör başlatıcı/kanser kök hücresi (CSC) benzeri hücrelerin destekleyicisi olarak önemi, prostat, kolon ve pankreas gibi farklı kanserlerde gösterilmiştir (2). Bununla birlikte IL-4'ün TGHT gelişimi ile ilgili literatür bilgisi mevcut değildir. Çalışmamızda RF-EMR'ye maruz kalan rat testislerinde IL-4 gen ekspresyonunun önemli ölçüde artması ile birlikte IL-4'ün yukarıda açıklanan mekanizmalarla çeşitli tümörlerin gelişmesine neden olduğu göz önünde

bulundurulduğunda, testislerde artan IL-4 düzeylerinin TGHT gelişimine de neden olabileceğini düşündürmüştür.

IFN-γ sitokini çoğunlukla aktive edilmiş T lenfositleri ve doğal öldürücü (NK) hücreler tarafından üretilir (3). IFN-γ mikrobiyal enfeksiyonlara karşı etkili olmakla birlikte birçok hastalıkta, özellikle farklı kanser türlerinde de önemli işlevlere sahiptir. Önceden IFN-γ'nın yalnızca antitümör özelliklere sahip olduğu bilinmekle birlikte güncel çalışamalarda IFN-γ'nın tümör öncülü olabilecek etkileri ortaya çıkmaya başladı (3). İlk IFN-γ maruziyeti ile birlikte antijen sunumu, T hücre hazırlanması ve aktivasyonunu sonucunda tümör hücresinin öldürülmesi için gerekli süreç başlamaktadır.. Bununla birlikte, uzun süreli IFN-γ maruziyeti tüm bu basamakları tersine döndürerek immünosupresyon, anjiyogenez ve tümör hücresi proliferasyonu yoluyla pro-tümörojenik etkilere neden olur (4). Schweyer ve arkadaşları, TGHT hücre dizilerini (NTERA ve NCCIT) analiz ettiklerinde bunların IFN-γ''yi eksprese ettiğini ve salgıladığını gösterdi (3). Klein ve arkadaşları, normal spermatogenezi, lenfositik infiltrasyonlu hipo-spermatogenezi, GCNIS'si ve seminomu olan hastalardan alınan testis biyopsi örneklerinde immün hücresel mikroçevreyi incelediler (5). GCNIS ve seminom örneklerinin immün hücre infiltratlarında bazı proinflamatuar (IL-1b, IL-6 ve TNF-a), antiinflamatuar (TGF-b1), Th-1ilişkili sitokinler (IL-2) ve kemokinler (CXCL-13, CXCL-10, and CCL5) ile birlikte yüksek seviyede IFN-γ transkripsiyonu tespit edildi (5). RF-EMR ile TGHT gelişimi arasındaki ilişki literatürde net bir şekilde gösterilememiştir. Deneysel çalışmamızda RF-EMR'ye maruz kalma sonrasında IFN-γ gen ekspresyon seviyesindeki anlamlı artış, TGHT'nin potansiyel gelişimi ile ilişkili olabilir. Bununla birlikte bulgularımızı desteklemek için daha kapsamlı çalışmalara ihtiyaç vardır.

Anahtar Kelimeler : Cep telefonu, radyasyon, testis kanseri, inflamasyon, immünite

Kaynakça :

1. Nelms K, Keegan AD, Zamorano J, Ryan JJ, Paul WE. The IL-4 receptor: signaling mechanisms and biologic functions. Annu Rev Immunol. 1999;17:701–38. doi: 10.1146/annurev.immunol.17.1.70
2. Goldstein R, Hanley C, Morris J, et al. Clinical investigation of the role of interleukin-4 and interleukin-13 in the evolution of prostate cancer. Cancers. 2011;3(4):4281–93. doi: 10.3390/cancers3044281
3. Schweyer S, Soruri A, Peters J, Wagner A, Radzun HJ, Fayyazi A. Malignant germ cell tumours of the testis express interferon-gamma, but are resistant to endogenous interferon-gamma. Br J Cancer. 2003;89(5):915–21. doi: 10.1038/sj.bjc.6601209
4. Benci JL,Xu B, Qiu Y, et al. Tumor Interferon Signaling Regulates a Multigenic Resistance Program to Immune Checkpoint Blockade. Cell. 2016;167(6):1540-1554.e12. doi: 10.1016/j.cell.2016.11.022
5. Klein B, Haggeney T, Fietz D, et al. Specific immune cell and cytokine characteristics of human testicular germ cell neoplasia. Hum Reprod. 2016;31(10):2192–202. doi: 10.1093/humrep/dew211

Resimler :

Resim Açıklaması: Figür 1. Kontrol grubunda hafif interstisyel ödem (n=10) (Şekil 1A); çalışma grubunda (n=10) daha şiddetli ödem mevcuttu (Şekil 1B, p=0,042). Leydig hücreleri kontrol grubunda (n=10) (Şekil 1C) çalışma grubuna (n=10) göre nispeten daha fazlaydı (Şekil 1D, p=0,669). Tunika albuginea kalınlığı çalışma grubunda (n=10) (Şekil 1F) kontrol grubuna (n=10) göre anlamlı olarak daha inceydi (Şekil 1E, p<0,001). İstatistiksel analiz: Mann-Whitney U testi.

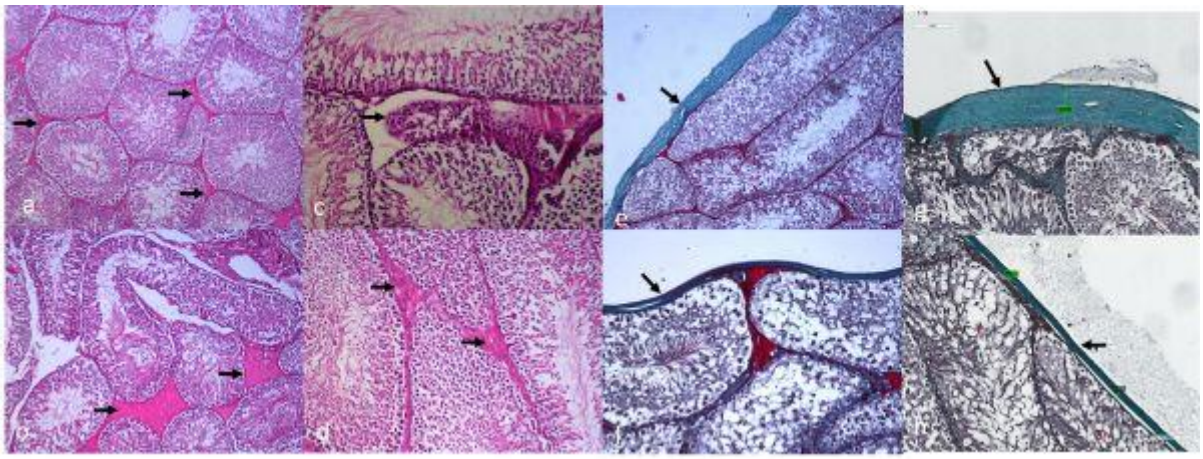

Resim Açıklaması: Figür 2. İnflamatuar sitokinlerin gen ekspresyon seviyesinin kat değişim grafiği. Çalışma grubunda IL-4 ve IFN-γ gen ekspresyonunun kat değişiminin anlamlı derecede arttığını göstermektedir.

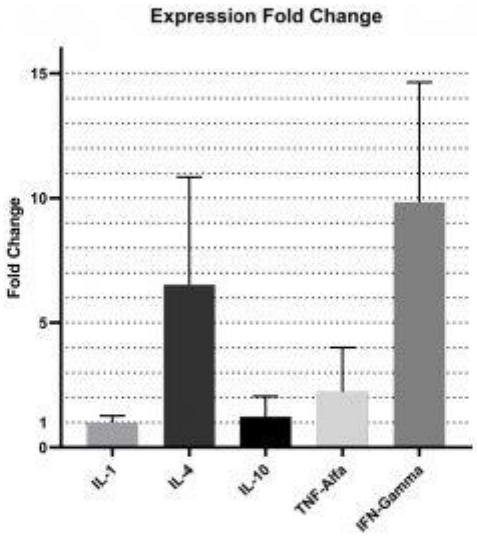

Tables :

Tablo 1. Çalışma ve kontrol gruplarının Real-time PCR sonrası ekspresyon analizi için elde edilen Delta Ct değerleri

Çalışma Grubu	IL-1	IL-4	IL-10	TNF-α	IFN-γ
1	-2.80	-1.00	3.90	3.90	3.89
2	-2.70	-1.80	-0.80	-0.80	-0.78
3	-2.50	0.90	1.00	1.00	0.98
4	-2.70	0.10	0.00	0.00	0.01
5	-2.10	-1.50	-0.20	-0.20	-0.24
6	-2.30	1.50	1.60	1.60	1.57
7	-2.30	-1.30	-2.70	-2.70	-2.67
8	-2.50	0.00	0.50	0.50	0.47
9	-1.80	-0.30	0.70	0.70	0.71
10	-1.80	-0.50	-0.60	-0.60	-0.65
Kontrol Grubu	IL-1	IL-4	IL-10	TNF-α	IFN-γ
1	-2.40	-3.80	5.30	4.40	2.90
2	-2.70	-3.80	-0.10	-1.60	-3.30
3	-2.80	-2.60	0.00	-1.60	-3.10
4	-1.80	-1.60	1.00	1.10	-3.00
5	-2.50	-4.30	-0.90	-0.60	-3.40
6	-1.90	-3.30	-0.30	-2.20	-2.70
7	-2.50	-2.00	1.10	0.20	-3.90
8	-2.60	-2.60	-1.10	-1.00	-2.70
9	-2.30	-2.70	0.30	0.10	-3.00
10	-1.60	-1.30	0.70	-0.20	-2.40

SS-130
Sunum Alanı: Salon C
Sunum Başlangıç Tarihi: 2023-11-11 18:10:00
Sunum Bitiş Tarihi: 2023-11-11 18:15:00

TEK MERKEZ, PARSİYEL NEFREKTOMİ SONRASI HEMOROJİLER İÇİN EMBOLİZASYON SERİSİ

Müjdat Ayva[1], Hacer Oğrak[1], Hakan Keskin[1], Gonca Eldem[2], Ferdi Çay[2], Bora Peynircioğlu[2], Ahmet Güdeloğlu[1], Bülent Akdoğan[1], Mustafa Sertaç Yazıcı[1]
[1]Hacettepe Üniversitesi Tıp Fakültesi, Üroloji Anabilim Dalı
[2]Hacettepe Üniversitesi Tıp Fakültesi, Radyoloji Anabilim Dalı

Amaç: Parsiyel nefrektomi (PN) sonrası kanama komplikasyonu tedavisinde transkateter embolizasyon (TKE) uygulanan bir yöntemdir. Bu çalışmada, tek merkezde yapılan PN ler sonrası hemoraji gelişen ve tedavisinde TKE yapılan hasta grubu özelliklerini araştırmak amaçlanmıştır.

Materyal ve Metod: 2014-2023 yıllarında merkezimizde PN yapılan ve sonrasında kanama komplikasyonu nedenli TKE uygulanan hastalar incelendi. Açık PN, Laparoskopik (L/S) PN ve Robotik Parsiyel Nefrektomiler seriye dahil edildi. Hasta demografik bilgileri, laboratuvar bilgileri, cerrahi özellikleri, postoperatif verileri retrospektif olarak incelendi.

Sonuçlar: Serimizde 11 hasta bulunmaktadır. Bunlardan 3 ü kadın hasta iken 8 i erkek hasta idi. Nefrektomi sırasında ortalama yaş 54,8 (±13,1; aralık 32-71) idi. Sekiz hastaya açık PN, 1 hastaya L/S PN, 2 hastaya Robotik PN uygulandı. PN den sonra TKE yapılana kadar geçen ortalama süre gün olarak 19,3 (±16,9; aralık 8-64) idi. Beş Hastaya sol PN yapılmışken 6 hastaya sağ PN yapılmıştı. Altı kitle egzofitik karakterde, 5 kitle ise endofitik görünümde idi. PN sonrası 9 hastanın ilk şikâyeti hematüri olmuşken, 2 hasta da ise genel durum bozukluğu görüldü. PN materyallerinin patoloji sonuçları sırası ile, 9 u Şeffaf Hücreli Renal Karisnom, 1 i Papiller Tip Karsinom, 1 i Anjiyomiyolipom idi. TKE sonrası 10 hastanın kanaması kontrol altına alınabilirken, 1 hastaya ise nefrektomi yapılmak zorunda kalındı. Seride bulunan 10 hastanın PN öncesi GFR değeri 60 mL/dk/1.73m² üstünde idi. Sadece bir hastanın takiplerinde, işlem sonrası GFR ı 60 mL/dk/1.73m² altında seyretmeye devam etti.

Sonuçların Yorumlanması: TKE, PN sonrası kanama komplikasyonunda uygulanabilir bir yöntem olmakta olup, postoperatif kanama komplikasyonunu yönetmekte başarılı gözükmekte.

Anahtar Kelimeler : Parsiyel Nefrektomi, Kanama, Embolizasyon

SS-131
Sunum Alanı: Salon C
Sunum Başlangıç Tarihi: 2023-11-11 18:15:00
Sunum Bitiş Tarihi: 2023-11-11 18:20:00

COMPARATIVE ANALYSIS OF TWO KIDNEY PRESERVATION TECHNIQUES IN T1 KIDNEY CARCINOMA SURGERY

Hikmat Jabrayilov[1], Jeyhun Hasanov[2]
[1]Urology Department Of Vm Medical Park Hospital, Ankara
[2]Urology Department Of Medical Park Hospital, Ankara

Objective: This study aimed to compare the perioperative and postoperative outcomes of two surgical approaches, Laparoscopic Partial Nephrectomy (LPN) and Zero Ischemia Laparoscopic Partial Nephrectomy (ZERO-LPN), in the management of clinical T1 renal carcinoma.

Methods: A retrospective analysis of patient records was conducted for individuals who underwent partial nephrectomy between January 2016 and May 2020. The study included 52 patients who underwent LPN and 43 patients who underwent ZERO-LPN. Demographic characteristics, tumor characteristics, surgical parameters, complications, and renal function were compared between the two groups. Statistical analyses employed Student's t-test, Mann-Whitney U test, and a p-value threshold of ≤0.05 for significance.

Results: Among the 95 patients analyzed, the majority were male (63.5% in LPN, 58.2% in ZERO-LPN). There was no significant difference in age, BMI, sex distribution, side of renal involvement, or clinical T stage between the LPN and ZERO-LPN groups. Operation time, tumor size, and PADUA score were similar between the two groups. Notably, ZERO-LPN achieved a significantly shorter warm ischemic time (WIT) compared to LPN (0 vs. 16 minutes, p = 0.001). Complication rates assessed using Clavien-Dindo classification did not significantly differ between the groups. Hospital stay duration, pre-operative hemoglobin levels, and post-operative hemoglobin levels were comparable. The difference between post-operative and pre-operative hemoglobin values was not statistically significant in either group.

Regarding renal function, pre-operative estimated glomerular filtration rate (eGFR) values were similar (93.5 in LPN, 93.4 in ZERO-LPN). Both groups experienced a significant decrease in eGFR on the 1st post-operative day; LPN at 83.4 (p = 0.01) and ZERO-LPN at 82.4 (p = 0.07). At the 3-month follow-up, eGFR values improved but remained comparable between LPN (93.5) and ZERO-LPN (84.7). The difference in eGFR between the 1st post-operative day and pre-operative values was statistically significant in the LPN group (p = 0.01) but not in the ZERO-LPN group (p = 0.07). Similarly, the difference in eGFR between the 3rd month and pre-operative values was not significant in either group (p = 0.15 and p = 0.25, respectively).

Conclusion: In the surgical management of clinical T1 renal carcinoma, ZERO-LPN demonstrates advantages in terms of reduced warm ischemic time and post-operative early renal function compared to LPN. These findings suggest that ZERO-LPN, when performed by experienced urologists in specialized clinics, can be a promising alternative to LPN.

Anahtar Kelimeler : Partial nephrectomy, RCC, laparoscopic surgery, zero ischemia

Tables :

Characteristics Comparison Between LPN and ZERO-LPN Groups

Characteristics	LPN Group (n=52)	ZERO-LPN Group (n=43)	p value
Age (years)	47-69 (58)	38-65 (60)	0.21
BMI (kg/m²)	24-31 (26)	21-33 (27)	0.33
Sex			0.75
- Male	33 (63.5%)	25 (58.2%)	
- Female	19 (36.5%)	18 (41.8%)	
Side of Involvement			0.789
- Right	38 (73.1%)	31 (72.1%)	
- Left	14 (26.9%)	12 (27.9%)	
Clinical T stage			0.873
- T1a	41 (78.8%)	33 (76.7%)	
- T1b	11 (21.2%)	10 (23.3%)	
Operation time (min)	120-270 (160)	35-315 (180)	0.872
Warm ischemic time (min)	10-24 (16)	0 (0)	0.001
Size of tumor (cm)	2-7.5 (3.7)	1.9-6.7 (3.7)	0.955
PADUA score			
- Grade 1	6-11 (7)	6-12 (7)	0.189
Grade 2			
Grade 3			
Clavien-Dindo complications (n=13)			0.523
- 0	4 (44.5%)	3 (75%)	
-1	3 (33.3%	0 (0%)	
- 2	2 (22.2%)	1 (25%)	
Hospital stay time (days)	3-17 (4.5)	4-20 (7)	0.308
Pre-op hemoglobin (g/dL)	4.1-15.9 (14.7)	12.7-16.3 (13.5	0.294
Post-op hemoglobin (g/dL)	10.5-14.0 (12)	8.9-13.7 (11.4)	0.621
Difference (post-op - pre-op) hemoglobin (g/dL)	-13.7/-2 (-2.7)	-6.3/-0.2 (-2.1)	0.218

Comparison of Creatinine Levels and eGFR Values in LPN and ZERO-LPN Groups

Parameter	LPN Group (n=52)	ZERO-LPN Group (n=43)	p-value
Pre-op Creatinine (mg/dL)	0.7 (0.5-2.1)	0.9 (0.8-2.2)	
Post-op 1st Day Creatinine (mg/dL)	0.9 (0.7-7.0)	1.0 (0.7-1.8)	0.01
Difference (1st Day - Pre-op)	-0.2 (-0.5-6.4)	0.1 (-1.3-1.0)	

Post-op 3 Months Creatinine (mg/dL)	0.9 (0.5-1.7)	.0 (0.7-1.8)	0.15
Difference (3 Months - Pre-op)	0.2 (-0.4-1.9)	-0.1 (1.2-1.0)	
Pre-op eGFR (mL/min/1.73 m²)	45-118 (93.5)	51-110 (93.4)	
Post-op 1st Day eGFR (mL/min/1.73 m²)	24-108 (83.4)	45-105 (82.4)	0.01
Post-op 3rd Month eGFR (mL/min/1.73 m²)	48-110 (93.5)	48-109 (84.7)	0.25
Difference (1st Day - Pre-op)	-30-11 (-8.5)	-30-13 (-11.5)	
Difference (3rd Month - Pre-op)	-38-14 (-8.5)	-33-11 (-11.5	

SS-132
Sunum Alanı: Salon C
Sunum Başlangıç Tarihi: 2023-11-11 18:20:00
Sunum Bitiş Tarihi: 2023-11-11 18:25:00

ERKEN EVRE BÖBREK KİTLELERİNDE LAPAROSKOPİK VE AÇIK PARSİYEL NEFREKTOMİNİN KARŞILAŞTIRILMASI

Türker Altuntaş[1], Mohammed Yasir Sahak[1], Mehmet Umut Kütükoğlı[1], Bahadır Şahin[1], Yılören Tanıdır[1], İlker Tinay[1], Tarık Emre Şener[1]
[1]Marmara Üniversitesi Tıp Fakültesi Üroloji Ana Bilim Dalı

Giriş

Renal hücreli karsinom tüm kanserlerin yaklaşık %3 oranında görülmektedir. 7 cm'den küçük böbrek kitlelerinin tedavisinde onkolojik kontrolü sağlamak ve böbrek fonksiyon kaybını en aza indirmek amacıyla hastalarda parsiyel nefrektomi altın standart tedavi olarak görülmektedir. Günümüzde parsiyel nefrektomi; açık, laparoskopik, robot yardımlı laparoskopik tekniklerle yapılabilmektedir.

Amaç

Parsiyel nefrektomi yapılan hastalarda açık ve laparoskopik teknik tercihiyle optimal onkolojik sonuçların elde edilebileceğini ve böbrek fonksiyonlarının, kan değerlerinin en yüksek düzeyde korunabileceğini, yöntem tercihinin hasta konforuna etkilerini tartışmayı amaçladık.

Materyal-Metod

Aralık 2017 - Aralık 2022 tarihleri arasında böbrek kitlesi olan 105 hastaya açık ve laparoskopik parsiyel nefrektomi yapıldı. Çalışmada preoperatif olarak hastaların yaşı, cinsiyeti, vücut kitle indeksi (BMI) , ASA skoru, Charlson Comorbidity Index skoru, *nefrometri skoru* (R.E.N.A.L.), Padua skoru, peroperatif kanama miktarı, operasyon süresi, iskemi durumu, postoperatif olarak da yatış süresi, böbrek fonksiyonu değerlendirmesi için ameliyat öncesi ve postoperatif 3.ayda glomerül filtrasyon oranı (eGFR), preoperatif hemoglobin (hgb) ve hematokrit (hct) değerleri ve postoperatif erken dönemde hgb ve hct değerleri, komplikasyonlar ise Clavien Sınıflandırması ile hesaplandı.

Bulgular

Çalışmaya dahil edilen hastaların 32'si laparoskopik, 73'ü açık yöntemle yapıldı. İki grup kıyaslandığında çalışmaya dahil edilen açık gruptaki hastaların ASA skorunun istatiksel olarak laparoskopik gruptaki hastalara göre daha düşük olduğu görüldü (p:0,01). Açık parsiyel nefrektomi yapılan gruptaki hastaların Padua skorunun (p:0,04) ve tümör boyutunun laparoskopik gruba göre daha yüksek olduğu görüldü. Her iki grup operasyon ve iskemi süresi açısından kıyaslandığında laparoskopik grupta ortalamanın daha düşük olduğu görülse de istatiksel olarak anlamlı görülmedi. Laparoskopik parsiyel nefrektomi yapılan grupta hastanede kalış süresi ve ortalama kan kaybı açık gruba göre istatiksel olarak anlamlı şekilde az bulundu. İki grup ; postoperatif hemoglobin, hematokrit, glomerüler filtrasyon hızı değişimi açısından kıyaslandığında anlamlı fark görülmedi (Tablo 1). Açık parsiyel nefrektomi yapılan grupta 73 hastanın 12'sinde (%16,43) , laparoskopik parsiyel nefrektomi yapılan 32 hastanın 8'inde (%12,5) komplikasyon geliştiği görüldü. Açık parsiyel nefrektomi yapılan 73 hastanın 27'sinin (%36,98) , laparoskopik parsiyel nefrektomi yapılan 32 hastanın 5'inin (%15,6) transfüzyon ihtiyacının geliştiği görüldü. Spesmenlerin patolojik analizi açık grupta 73

hastanın 59'unda (%75,2) renal hücreli karsinom, laparoskopik grupta 32 hastanın 20'sinde (%62,5) renal hücreli karsinom (RCC) ile uyumlu olarak sonuçlandı.

Sonuç

Parsiyel nefrektomi yapılırken yöntemin açık veya laparoskopik tercih edilmesinin postoperatif hgb, htc, eGFR gibi değerlerin korunmasında birbirine göre farkı yoktur. Laparoskopik yöntem tercihi hastanede yatış süresi ve ortalama kan kaybı açısından daha avantajlıdır.

Anahtar Kelimeler : Laparoskopik parsiyel nefrektomi, açık parsiyel nefrektomi, böbrek tümörü

Resimler :

Resim Açıklaması: TABLO 1

Table 1

	OPN (n:73)	LPN (n:32)	p
Age, years, mean (SD)	57,23	59,81	0,3
BMI (kg/m2), mean (SD)	29,27	28,69	0,56
ASA Score, mean (SD)	1,46	1,87	**0,01**
CCI , mean (SD)	3,45	3,84	0,22
Tumor size, mm , mean (SD)	40,2	23,09	**0**
PADAU Score , mean (SD)	7,05	6,62	**0,04**
Operation time, min, mean (SD)	141,36	128,5	0,19
Ischemia time, min, mean (SD)	23,44	32,2	0,08
Estimated blood loss, ml , mean (SD)	769,17	282,81	**0**
Length of hospital stay, d , mean (SD)	6,14	4	**0**
Δhgb	0,39	0,69	0,46
Δhct	1,04	1,96	0,44
Δgfr	23,01	12,06	0,14

Resim Açıklaması: TABLO 2

Table 2

	OPN (n:73)	LPN (n:32)
Sex, m/f	48/25	19/13
RENAL Score		
<5	26	15
5,6	42	15
7	1	1
>7	4	1
Exophitic rate		
<50	27	2
≥50	46	30
Tumor location		
Polar	50	26
Hıler	23	6
Complications*	12	4
Transfusions	27	5
T Stage		
1	47	17
2	6	0
3	4	1
Positive surgical margin, n (%)	0	1
Histology		
RCC	59	20
Angiomyolipoma	6	5
Renal cyct	2	2
Oncocytoma	4	3

SS-133
Sunum Alanı: Salon C
Sunum Başlangıç Tarihi: 2023-11-11 18:25:00
Sunum Bitiş Tarihi: 2023-11-11 18:30:00

RETROPERİTONEAL LENF NOD DİSEKSİYONU YAPILAN TESTİS TÜMÖRLÜ OLGULARDA SARKOPENİNİN CERRAHİ VE ONKOLOJİK SONUÇLARA ETKİSİ

Muhammed Fatih Simsekoglu[1], Ahmet Vural[1], Feyyaz Irmak[1], Furkan Kuzucu[1], Çetin Demirdağ[1]
[1]İstanbul Üniversitesi-cerrahpaşa Cerrahpaşa Tıp Fakültesi Üroloji Anabilim Dalı

Giriş

Testis tümörlerinde orşiektomi sonrası retroperitoneal metastaz gelişen seçilmiş olgularda kemoterapi sonrası uygulanan retroperitoneal lenf nodu diseksiyonu (RPLND), gerek perioperatif gerekse postoperatif morbidite ve mortalite riski yüksek bir cerrahi işlemdir. Bu nedenle RPLND ile ilişkili cerrahi ve onkolojik sonuçların öngörülebilmesi önem arz etmektedir. Bu çalışmada cerrahi ile ilişkili mortalite ve morbiditeye etkisi özellikle mesane kanserlerinde ortaya konmuş bir parametre olan santral sarkopeninin KT sonrası RPLND uygulanan olgularda cerrahi ve onkolojik sonuçlar üzerine etkisi araştırılmıştır.

Metod

Kliniğimizde 2005 ve 2022 tarihleri arasında metastatik testis tümörü tanısı ile kemoterapi, (3 veya 4 kür BEP) sonrasında RPLND uygulanan hastaların verileri retrospektif olarak incelendi. Demografik bilgiler (yaş, cinsiyet, vücut kitle indeksi, komorbiteler, tümör özellikleri), RPLND patolojisi, postoperatif komplikasyonlar ve sağkalım verileri değerlendirildi. Sarkopeni düzeyini değerlendirmek için bilgisayarlı tomografideki aksiyel kesitlerde elde edilen verilerle ortaya konan Psoas Lumber Vertebral İndeks (PLVI) kullanıldı (Psoas kasının ortalama kesit alanları ile L4 vertebra gövdesi alanları arasındaki oran). Sarkopeninin cerrahi ve onkolojik parametrelere etkisi Ki-Kare, Mann Whitney U ve Pearson korelasyon testleri ile değerlendirildi.

Bulgular

Ortanca takip süresi 36 (12-134) olan çalışmamızdaki 40 hastanın RPLND anındaki ortanca yaşı 24 (18 – 55) saptandı. Hastaların median PLVI değeri 0. 78 (0.54 – 1.21) ölçüldü. Median (0.78) değere göre hastalar düşük PLVI (Grup 1) ve yüksek PLVI (Grup 2) olarak iki gruba ayrıldı (Tablo 1). PLVI ile perioperatif cerrahi parametreler arasında farklılık gözlenmese de perioperatif veya postoperatif komplikasyon görülme oranı PLVI'si düşük hastalarda daha yüksek saptandı (p= 0.013). Hastaların RPLND sonrası 6. ve 12. aylık sağkalımları ile PLVI arasında bir ilişki gözlemlenmedi.

Sonuç

Bu çalışmada, düşük santral sarkopeni düzeyinin metastatik testis tümörü nedeniyle KT sonrası RPLND uygulanan olgularda yüksek komplikasyon oranları ile ilişkisi ortaya konsa da PLVI'nin cerrahi sonrası sağkalım verileri ilişkili olmadığı sonucuna varıldı.

Anahtar Kelimeler : sarkopeni, testis tümörü, retroperitoneal lenf nodu disseksiyonu

Resimler :

Resim Açıklaması: sarkopeni tablo

Tablo 1. Düşük ve yüksek PLVI endeksi gruplarında demografik, cerrahi ve onkolojik sonuçlar.

	Grup 1 (19 Hasta)	Grup 2 (21 Hasta)	P değeri
Yaş, yıl	26 (18 – 55)	23 (15 – 42)	0.807+
Vücut Kitle Endeksi (kg/m^2)	24.5 (20.3 – 30)	24.1 (20.6 – 31.3)	0.371+
ASA, n (%)			
1	9 (47.4%)	15 (71.4 %)	
2	9 (47.4%)	6 (28.6 %)	
3	1 (5.3 %)	0	0.222*
Sigara, n (%)	11 (57.9 %)	8 (38.1 %)	0.210*
Alkol, n (%)	3 (15.8 %)	3 (14.3 %)	0.894*
Orşiektomi Tarafı, n (%)			
Sağ	10 (52.6 %)	12 (57.1 %)	
Sol	7 (36.8 %)	9 (42.9 %)	
Bilateral	2 (10.5 %)	0	0.311*
Tümör Boyutu, cm	4 (0.8 – 18.7)	4.2 (1 – 19.5)	0.881+
Operasyon Süresi, dk	200 (95 – 490)	240 (90 – 490)	0.497+
Hemoraji, cc	200 (30 – 1000)	250 (50 – 2000)	0.444+
Yatış Süresi, gün	5 (2 – 14)	6 (3 – 13)	0.520+
Total Komplikasyon, n (%)	7 (36.8 %)	4 (19 %)	0.013+
Histopatoloji, n (%)			
Benign	8 (42.1 %)	16 (65 %)	
Teratom	8 (42.1 %)	3 (30 %)	
Germ Hücreli Tümör Metastazı	3 (15.8 %)	1 (5 %)	0.293*
Cerrahi Sınır, n (%)			
Pozitif	3 (15.8 %)	1 (4.8 %)	
Negatif	16 (84.2 %)	20 (95.2 %)	0.246*
Genel Sağkalım (6. Ay), n (%)			
Hayatta	19 (100 %)	20 (81 %)	
Ölü	0	1 (19 %)	0.355*
Genel Sağkalım (12. Ay), n (%)			
Hayatta	19 (100 %)	18 (85.7 %)	
Ölü	0	3 (14.3 %)	0.08*
*Ki kare			
+Mann Whitney U			

SS-134
Sunum Alanı: Salon C
Sunum Başlangıç Tarihi: 2023-11-11 18:30:00
Sunum Bitiş Tarihi: 2023-11-11 18:35:00

PARSİYEL NEFREKTOMİ DENEYİMLERİMİZ: SON 5 YIL

Kerem Taken[1], Rahmi Aslan[1], Muhammed Kotan[1], Muhammed Fatih Keleş[1]
[1]Van Yyü Tıp Fakültesi Üroloji Kliniği

GİRİŞ: Böbrek tümörleri görüntüleme yöntemlerinin artması ile görülme sıklığında artış yaşanan, yıllık insidansı %3'lere ulaşan üriner sistemin en sık 3. kanseridir. RCC(Renal Cell Carsinom) , kadınlara kıyasla erkeklerde yaklaşık iki kat daha yaygındır. Bu çalışmada İskemik ve non-iskemik parsiyel nefrektomi sonuçlarının sunulması amaçlandı.

MATERYAL VE METOT: Ocak 2017 ile Ocak 2023 arasında yapılan açık ve laparoskopik parsiyel nefrektomi vakaları incelendi. Hastaların yaş, cinsiyet, lateralite, tümör boyutu, tümör patolojileri, operasyon süresi iskemi süresi, preoperatif ve postoperatif komplikasyon verileri ve laboratuvar sonuçları incelendi. Yine takıp sürecinde lokal nüks/metastaz ve kansere bağlı ölüm verileri de kaydedildi.Dosyalarında yeterli veriye ulaşılamayan, düzenli takibi olmayan hastalar çalışma dışı edildi.

BULGULAR: Çalışmada 39'u (%45,3) kadın, 47'si (%54,7) erkek toplam 86 hasta alındı. Hastaların ortalama yaşı 53,6±3 (19-81) olarak bulundu. Tümör boyutu ortalama 3.32±0,8 cm olarak bulundu ve tümörün %44,8 i sağ böbrekte, % 55.2 si sol böbrekteydi. Hastaların 41 'ine (%47.6) iskemik 45 (%52.4) non-iskemik parsiyel nefrektomi yapıldı. Yine hastaların 24 üne laparoskopik parsiyel nefrektomi 61 ine de açık parsiyel nefrektomi yapıldı. Patolojik veri dağılımı tabloda gösterilmiştir. (Tablo 1). Cerrahi sınır pozitifliği %5,8 Bu pozitifliğin %20 si lap. Parsiyel Nefrektomi de görüldü. Ortalama operasyon süresi 115.8± 2 dakika olup postoperatif ortalama yatış süresi 4,2±1 gün olarak bulunmuştur. Hastaların preoperatif ortalama kreatinin değerleri 0.84mg/dl (0.6- 1.9), postoperatif ilk gün ortalama kreatinin değerleri 1,09 mg/dl (0.74-2.32) ve postoperatif 1. ayda ortalama kreatinin değerleri 0.92mg/dl (0.7-1.8) olarak hesaplandı. Hastaların preoperatif ve postoperatif 1. aydaki kreatinin değerleri arasında istatistiksel anlamlı fark görülmedi (p>0.05). Hastalar ortalama 46 (6-92) ay takip edildi. Takiplerinde cerrahi sınır pozitif olanlar dahil hiçbirinde radyolojik olarak lokal nüks ve metastaz saptanmadı. 5 hastada kanser dışı ölüm görülen çalışmada, hastalığa özgü sağkalım oranı %100 ve genel sağ kalım oranı %94,1 olarak tespit edildi. Hastaların patoloji verileri tabloda gösterilmiştir. (Tablo 1).

SONUÇ: Günümüzde hala böbrek tümörlerinin tek küratif tedavisi cerrahidir. Kitlenin boyutu ve lokalizasyonu gibi özellikle de göz önüne alınarak uygun hastalarda nefron koruyucu cerrahi düşük morbidite ve mortalite ile yüksek etkinlikte olduğu görülmektedir. Diğer taraftan verilerimizde de literatürle uyumlu olarak böbrek kitlelerinin önemli bir kısmının benign karakterde olduğu görülmektedir. Bu benign kitleleri hala radyolojik olarak ayırt etmek mümkün değil. Bundan dolayı da parsiyel nefrektomi tekniklerinin deneyimlerinin artması önemlidir. Verilerimiz parsiyel nefrektominin, kliniğin deneyimi ve teknik şartlar sağlandığında açık, laparoskopik, iskemik ve non-iskemik teknikler ile güvenli bir şekilde yapabileceğini göstermektedir

Anahtar Kelimeler : PARSİYEL NEFREKTOMİ, RENAL HÜCRELİ KARSİNOM

Resimler :

Resim Açıklaması: TABLO 1

Tablo-1 patolojik özellikler

	n (%)
Benign kitleler, toplam	27 (31,3)
Onkositom	10 (11,6)
Anjiyomiyolipom	12 (13,9)
Kronik Pyelonefrit/Kistik dilatasyon	5 (5,8)
Malign kitleler, toplam	59(68,7)
Berrak hücreli karsinom	32(37,2)
Papiller hücreli karsinom	11 (12,7)
Kromofob hücreli karsınom	9 (10,4)
Sarkomoid	7(8,4)

SS-135
Sunum Alanı: Salon C
Sunum Başlangıç Tarihi: 2023-11-11 18:35:00
Sunum Bitiş Tarihi: 2023-11-11 18:40:00

VENA CAVA İNFERİOR TROMBÜSÜ İLE ORTAYA ÇIKAN PURE YOLK SAC TÜMÖRÜ: UZUN DÖNEM TAKİP

Muhammet Bilmiş[1], Oktay Üçer[1], Talha Müezzinoğlu[1], Ali Can Albaz[1], Gökhan Temeltaş[1], Afgan Mammadlı[1]
[1]Celal Bayar Üniversitesi Hafsa Sultan Hastanesi Üroloji

AMAÇ

Vena kava trombüsü testis tümörlerinin oldukça nadir görülen bir komplikasyonudur. Sol spermatik ve iki taraflı external iliak damarlardan hepatik vene uzanan vena kava inferior trombüsü ile ortaya çıkan alışılmadık bir testis tümörü olgusunu ve 8 yıllık takibini sunuyoruz.

GEREÇ VE YÖNTEM

35 yaşında erkek hasta, iki taraflı alt ekstremite ödemi şikayetiyle hastaneye başvurdu. Altı aydır sol skrotumda ağrısız kitle öyküsü olduğunu bildirdi. Fizik muayenede 10 x 6 cm boyutlarında sert, hassas olmayan sol skrotal kitle ortaya çıktı. Toraks bilgisayarlı tomografisinde (BT) her iki akciğerde çok sayıda metastaz görüldü. Abdomen kontrastlı BT'de retroperitoneal multipl lenf nodu metastazları, sol spermatik venden vena cava inferiora uzanan trombüs, hepatik ve sol renal ven trombozu ve buna bağlı olarak sol böbreğin fonksiyonunda azalma görüldü. Renkli Doppler ultrason, inferior vena kava, sol böbrek ve iki taraflı ortak iliak damarların tamamen tıkandığını doğruladı. laktat dehidrojenaz (LDH), 441U/L (120-246); alfa-fetoprotein (AFP), >1000ng/mL HCG, 0,2mIU/mL (<1,0) Sol yüksek inguinal orşiektomi uygulandı

BULGULAR

Patolojik tanı, lenfovasküler invazyon ve tümörün sol spermatik korda doğrudan yayılımı olan pure yolk sac karsinomu olarak belirlendi. Üç kür bleomisin, etoposid ve sisplatin (BEP) verildi. Toraks ve batın BT'de retroperitoneal ve akciğer metastazlarında tama yakın yanıt gözlendi. Kemoterapiden 3 ay sonra tümör belirteçleri normale döndü. Hastanın herhangi bir solunum şikayeti olmamasına rağmen toraks BT'sinde sağ pulmoner arterde ve bronşiyal kitlede kısmi emboli görüldü. Antikoagülan tedavi başlandı ve ardından biyopsi ile bronkoskopi yapıldı. Patolojik ve mikrobiyolojik incelemede mikobakteri tüberkülozu saptandı. Tüberküloz tedavisi aldı. Trombüse yönelik vena cava inferior filtresi kemoterapi öncesi pulmoner emboli riski nedeniyle antikoagülasyon tedavisi başlanmış ancak inferior vena kavaya filtre yerleştirilmemiştir. Kısmi pulmoner emboli oluştuktan sonra filtre inferior vena kavaya (vena cava inferior intrahepatik kısım)yerleştirildi. BT ve pozitron emisyon tomografisinde (PET-BT), ameliyattan 6 ay sonra metastaz veya lokal nüks bulgusuna rastlanmadı. Hastanın 8 yıllık takibinde protokole uygun şekilde tümör belirteçlerine bakıldı ve BT çekildi. Hastanın takiplerinde tümör markerları olağan olarak izlendi. Ameliyattan 3 yıl sonra çekilen BT' de toraksta milimetrik nonspesifik nodüller dışında yeni bir bulguya rastlanmadı. Takip edilen milimetrik nonspesifik nodüller hastanın ameliyattan 8 yıl sonraki görüntülemesinde izlenmedi. Sol renal ven trombozuna bağlı boyutu küçülen sol böbreğin takibinde yapılan görüntülemelerde benzer şekilde izlendi.

SONUÇ

Testis tümörüne bağlı olarak vena kava inferior kısmında trombüs oluşması son derece nadir görülen bir durumdur. Daha önceki vakalarda patolojik incelemelerin çoğunda embriyonel karsinom veya genellikle embriyonel karsinomdan oluşan karışık seminomatöz olmayan germ hücreli karsinom ortaya çıktı. Daha önceki vakaların inferior vena kava trombüs uzunlukları genel olarak kısa olduğundan, bu hastalar ya tek başına kemoterapiyle ya da kemoterapi sonrası trombüsün cerrahi olarak çıkarılmasıyla tedavi edildi . Bu hastaya yüksek inguinal orşiektomi ve kemoterapi uygulandı. Tedavinin 4. ayında radyolojik görüntülemede metastaz bulgusu görülmediğinden bu olguya ek tedavi uygulanmadı. Hastanın 8 yıllık takiplerinde herhangi bir metastaz bulgusuna rastlanmadı.

Anahtar Kelimeler : yolk sac, testiküler neoplazm, vena cava ,trombüs

Resimler :

Resim Açıklaması: Sol spermatik ven ve external iliaklardan hepatik vene uzanan trombüs



Resim Açıklaması: Kemoterapi sonrası kontrol görüntüleme

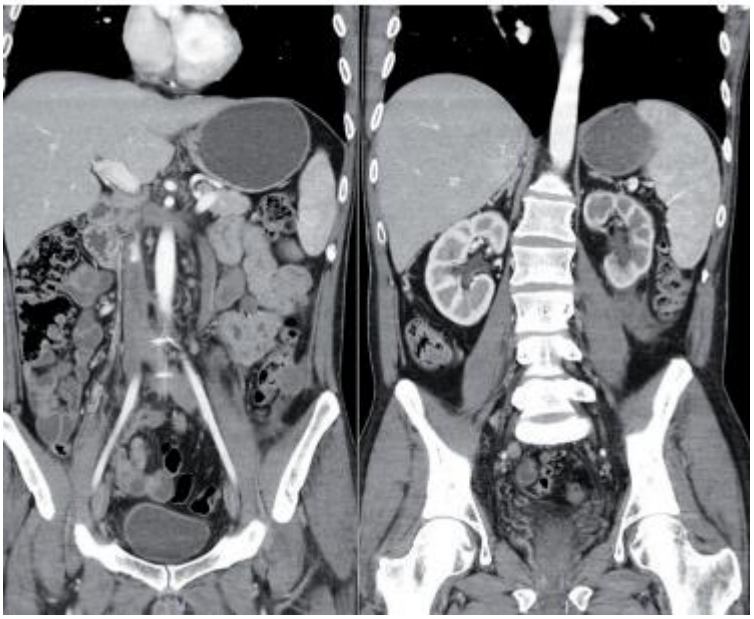

SS-136
Sunum Alanı: Salon C
Sunum Başlangıç Tarihi: 2023-11-11 18:40:00
Sunum Bitiş Tarihi: 2023-11-11 18:45:00

AÇIK PARSİYEL NEFREKTOMİ UYGULANAN HASTALARDA PREOPERATİF RENAL TÜMÖR BİYOPSİ TRİFEKTAYA ERİŞİMİ ETKİLER Mİ?

Muhammed Fatih Şimşekoğlu[1], Muhammet Demirbilek[1], Ahmet Vural[1], Çetin Demirdağ[1]
[1]İstanbul Üniversitesi-cerrahpaşa, Cerrahpaşa Tıp Fakültesi

Amaç:

Bu çalışmada böbrek tümörü nedeniyle açık parsiyel nefrektomi uygulanan hastalarda preoperatif renal tümör biyopsisinin (RTB) onkolojik sonuçlara, cerrahi ile ilişkili komplikasyonlara etkisinin araştırılması amaçlandı.

Metod:

Kliniğimizde 2012 ve 2023 tarihleri arasında klinik T1 böbrek tümörü nedeniyle açık parsiyel nefrektomi uygulanan 167 hastanın verisi retrospektif olarak incelendi. Toplam 167 hastanın 137'si renal tümör biyopsisi yapılmayan hasta grubundayken (Grup 1) 30 hasta renal tümör biyopsisi yapılan hasta grubundaydı (Grup 2). Demografik bilgiler (yaş, cinsiyet, body mass indeksi, komorbiteler), tümör özellikleri (tümör boyutu, lokalizasyon, PADUA skoru), preoperatif ve postoperatif komplikasyonlar ve patolojik bulguları karşılaştırıldı. Cerrahi ve onkolojik sonuçları karşılaştırmak için 'Trifekta' kriterleri olarak tanımlanan negatif cerrahi sınır, komplikasyonsuz postoperatif dönem, ≤ 25 dakika sıcak iskemi süresi parametreleri kullanıldı. İstatistiksel analiz Pearson ki kare testi, Man-Whitney U testi ve Fisher's excat testi ile yapıldı.

Bulgular:

Preoperatif demografik veriler başvuru şikâyeti hariç her iki grupta da benzerdi. Tümör boyutu median değeri Grup 1'de 3,4 (1-7) cm, Grup 2'de 3 (1,4-7) cm idi (p=0.282). PADUA skoru ve klinik evre her iki grupta benzerdi **(Tablo 1).** Perioperatif transfüzyon, perioperatif komplikasyon, erken ve geç komplikasyon, eGFR düşüşü açısından gruplar arasında anlamlı fark yoktu **(Tablo 2).** Grup 1'de 127 (%92.7) hastanın patolojisi malignite ile uyumluyken Grup 2'de 29 (%96.7) hastanın patolojisi malignite ile uyumluydu (p=0.691).

Sinüs yağlı doku invazyonu, perirenal yağlı doku invazyonu, renal ven segmental dal invazyonu, peritümöral parankimal nekroz, kapsüler invazyon, cerrahi sınır ve patolojik evre her iki grupta benzerdi. İntraparankimal lenfovasküker invazyon Grup 1'de 4 (%2.92) hastada izlenirken Grup 2'de 5 (%16.67) hastada izlendi (p=0.01). Trifekta kriterleri Grup 1'de 75 (%54.74) hastada sağlanırken grup 2'de 16 (%53.33) hastada sağlandı (p=0.072).

Sonuç:

Parsiyel nefrektomi öncesi renal tümör biyopsisi uygulanan grupta intraparankimal lenfatik invazyon daha sık izlenmesine rağmen her iki grupta trifektaya erişim düzeyleri benzerdir. Renal tümör biyopsisi parsiyel nefrektomi öncesinde güvenle uygulanabilecek bir işlemdir.

Anahtar Kelimeler : Böbrek Tümörü, Parsiyel Nefrektomi, Renal Tümör Biyopsi

Resimler :

Resim Açıklaması: Tablo 1

Table 1: Demografik, klinikopatolojik ve postoperatif veriler

Karakteristik Özellikler	Total (n = 167)	Renal Tümör Biyopsi (RTB)		p-değeri
		Grup 1 (n=137)	Grup 2 (n=30)	
Yaş (yıl)		57 (19-83)	56 (23-79)	0.854
Cinsiyet				0.484
Erkek	104 (62.3)	87 (63.5)	17 (56.67)	
Kadın	63 (37.7)	50 (36.5)	13 (43.33)	
BMI (kg/m²)		26,7 (16,98-42,91)	25,05 (19-37,4)	0.12
ECOG				0.428
ECOG 0	69 (41.3)	57 (41.61)	12 (40)	
ECOG 1	72 (43.1)	61 (44.53)	11 (36.67)	
ECOG 2	24 (14.4)	17 (12.41)	7 (23.3)	
ECOG 3	2 (1.2)	2 (1.46)	0	
Charlson Komorbite İndeksi, Median (IQR)	4 (2– 2.5)	3 (1.75 – 5)		0.407
0	3 (1.8)	3 (2.19)	0	
1	11 (6.6)	4 (2.92)	7 (23.33)	
2	41 (24.6)	37 (27.01)	4 (13.33)	
3	31(18.6)	24 (17.52)	7 (23.33)	
4	39 (23.4)	35 (25.55)	4 (13.33)	
5	23 (13.8)	20 (14.60)	3 (10)	
6 ≥	19 (11.4)	14 (10.22)	5 (16.67)	
Abdominal Cerrahi Öyküsü				0,341
Hayır	57 (34.1)	49 (35.77)	8 (26.67)	
Evet	110 (65.9)	88 (64.23)	22 (73.33)	
Sigara Öyküsü				0,105
Hayır	89 (53.3)	69 (50.36)	20(66.67)	
Evet	78 (46.7)	68 (49.64)	10 (33.33)	
Tümör Tarafı				0,056
Sağ	82 (49.1)	72 (52.55)	10 (33.33)	
Sol	85 (50.9)	65 (47.45)	20(66.67)	
Tümör Boyutu		3,4 (1-7)	3 (1,4-7)	0,282
PADUA skoru				0,282
6	51(30.5)	42 (30.66)	9 (30)	
7	53 (31.7)	43 (31.39)	10 (33.33)	
8	36 (21.6)	30 (21.9)	6 (20)	
9	16 (9.6)	15 (10.95)	1 (3.33)	
10	8 (4.8)	6 (4.38)	2 (6.67)	
11	3 (1.8)	1 (0.73)	2 (6.67)	
TNM sınıflandırması				0,189
T1aN0M0	117 (70.1)	93 (67.88)	24 (80)	
T1bN0M0	50 (29.9)	44 (32.12)	6 (20)	
eGFR Düşüşü				0,185
Evet	45 (26.9)	34 (24.82)	11 (36.67)	
Hayır	122 (73.1)	103 (75.18)	19 (63.33)	
Perioperatif Komplikasyon				1
Hayır	162 (97)	133 (97.08)	29 (96.67)	
Evet	5 (3)	4 (2.92)	1 (3.33)	
Postoperatif Komplikasyon				0,469
Hayır	153 (91.6)	124 (90.51)	29 (96.67)	
Evet	14 (8.4)	13 (9.49)	1 (3.33)	
Total Komplikasyon				0,255
Hayır	143 (85.6)	115 (83.94)	28 (93.33)	
Evet	24 (14.4)	22 (16.06)	2 (6.67)	

Resim Açıklaması: Tablo 2

Table 2: Histopatolojik ve postoperatif onkolojik veriler

Karakteristik Özellikler	Total (n = 167)	Renal Tümor Biyopsi (RTB)		p-değeri
		Grup 1 (n=137)	Grup 2 (n=30)	
Tümor Histolojisi				0,691
Malign	156 (93.4)	127 (92.7)	29 (96.67)	
Benign	11 (6.6)	10 (7.3)	1 (3.33)	
TNM Klasifikasyonu				0,383
pT1a	80 (47.9)	67 (48,9)	13 (43.33)	
pT1b	53 (32.31)	43 (31,38)	10 (33,33)	
pT2a	4 (2.39)	3 (2,18)	1 (3,33)	
pT2b	1 (0.59)	0 (0)	1 (3,33)	
pT3a	29 (17.36)	24 (17,51)	5 (16,66)	
Nekroz				
Hayır	151 (90.4)	125 (91.24)	26 (86.67)	0,492
Evet	16 (9.6)	12 (8.76)	4 (13.33)	
Fuhrman Grade				
1	26 (19.1)	20 (18.02)	6 (24)	
2	80 (58.8)	70 (63.06)	10 (40)	
3	27 (19.9)	20 (18.02)	7 (28)	
4	3 (2.2)	1 (0.9)	2 (8)	
İntraparankimal Lemfovasküler İnvazyon				**0,010**
Hayır	158 (94.6)	133 (97.08)	25 (83.33)	
Evet	9 (5.4)	4 (2.92)	5 (16.67)	
Renal Ven Segmental Dal İnvazyonu				0,587
Hayır	162 (97)	132 (96.35)	30 (100)	
Evet	5 (3)	5 (3.65)	0	
Renal Ven İnvazyonu				1
Hayır	165 (98.8)	135 (98.54)	30 (100)	
Evet	2 (1.2)	2 (1.46)	0	
Sinus Hiller Yağ Doku invazyonu				0,22
Hayır	162 (97)	134 (97.81)	28 (93.33)	
Evet	5 (3)	3 (2.19)	2 (6.67)	
Cerrahi Sınır				0,554
Negatif	145 (86.8)	120 (87.59)	25 (83.33)	
Pozitif	22 (13.2)	17 (12.41)	5 (16.67)	
Sağkalım				0,418
Evet	156 (93.4)	129 (94.16)	27 (90)	
Hayır	11 (6.6)	8 (5.84)	3 (10)	
Postoperatif Toraks Metastazı				0,072
Hayır	161 (96.4)	134 (97.81)	27 (90)	
Evet	6 (3.6)	3 (2.19)	3 (10)	
Postoperatif Abominal Metastaz				0,593
Hayır	161 (96.4)	131 (95.62)	30 (100)	
Evet	6 (3.6)	6 (4.38)	0	
Postoperatif Metastaz				
Hayır	156 (93.4)	129 (94.16)	27 (90)	0,418
Evet	11 (6.6)	8 (5.84)	3 (10)	
Trifektaya Erişim				
Evet	91(54.5)	75 (54.74)	16 (53.33)	0,888
Hayır	76 (45.5)	62 (45.26)	14 (46.67)	

SS-137
Sunum Alanı: Salon C
Sunum Başlangıç Tarihi: 2023-11-11 18:45:00
Sunum Bitiş Tarihi: 2023-11-11 18:50:00

BERRAK HÜCRELİ RENAL HÜCRELİ KARSİNOMLARDA NESTİN EKSPRESYONUNUN PROGNOSTİK ÖNEMİ

Mustafa Gürses[1], Volkan Şen[1], Emine Burçin Tuna[2], Kutsal Yörükoğlu[2], Ozan Bozkurt[1]
[1]Dokuz Eylül Üniversitesi Üroloji Anabilim Dalı
[2]Dokuz Eylül Üniversitesi Patoloji Anabilim Dalı

Amaç: Renal hücreli karsinom prognozunu öngörmede çeşitli immünohistokimyasal belirteçler çalışılmış olsa da henüz klinik kullanıma girmiş bir belirteç bulunmamaktadır. Nestin bir klas 6 intermediate proteindir. Nestinin son zamanlarda tümör anjiogenezinde rol aldığı saptanmıştır. Tümör anjiogenezi RHK'lerin prognozunda da önemli yer tutmaktadır. Çalışmamızda berrak hücreli renal hücreli karsinomlarda nestin ekspresyonunun prognostik önemini araştırmayı amaçladık.

Materyal ve metod: Çalışmaya berrak hücreli renal hücreli karsinom tanısı alan, en az 60 aylık takip süresi olan 160 hasta dahil edildi. Hastalara ait parafin bloklarda immünohistokimyasal yöntemle nestin ekspresyonu değerlendirildi. Buna göre endotelyal hücrelerde 0=boyanma yok, 1= zayıf boyanma, 2=yoğun boyanma olarak sınıflandırıldı (Resim 1). Gruplar arasındaki klinik, demografik, laboratuvar ve patoloji verileri; nüks, progresyon ve sağkalım değerleri karşılaştırıldı.

Bulgular: Çalışmaya alınan 160 hastanın 95'i (%59,4) erkek, 65'i (%40,6) kadındı. Nestin boyama özelliklerine bakıldığında 18 (%11,3) hasta 0 (boyanma yok), 54 (%33,8) hasta 1(hafif boyanma), 88 (%55,0) hasta 2 (yoğun boyanma) olarak değerlendirildi. Nestin gruplarına göre hastalar karşılaştırıldığında nestin ekspresyonu ile sağkalım ve hastalık nüksü ile anlamlı bir fark saptanmamıştır (sağkalım: 9 (%9), 30 (%30), 61(%61); p=0,132; hastalık nüksü: 16(%11,4), 44 (%31,4), 80 (%57,1); p=0,252). Nestin ekspresyonu ile patolojik T evresi arasında (r:-286, p<0,001) ve TNM evresi arasında (r:-0,234, p=0,003) negatif ilişki saptandı.

Sonuç: Berrak hücreli RHK'de hastalık nüksü ve genel sağkalım ile nestin ekspresyonu arasında anlamlı ilişki saptanmamıştır. Fakat berrak hücreli RHK'de nestin ekspresyonu ile, hastalığın prognozunda önemli yeri olan T evresi, renal sinüs invazyonu, toplayıcı sistem invazyonu ve renal ven invazyonu arasındaki ters ilişki, nestin ekspresyonunun iyi prognostik faktörler ile ilişkilendirilebileceğini düşündürmektedir. Bu konuda daha çok sayıda hastanın katılarak yapılacağı geniş kapsamlı çalışmalara ihtiyaç vardır.

Anahtar Kelimeler : Berrak hücreli renal hücreli karsinom, Nestin

Resimler :

Resim Açıklaması: Resim 1: a: nestin boyunma yok, b: hafif nestin boyanma, c: yoğun nestin boyanma

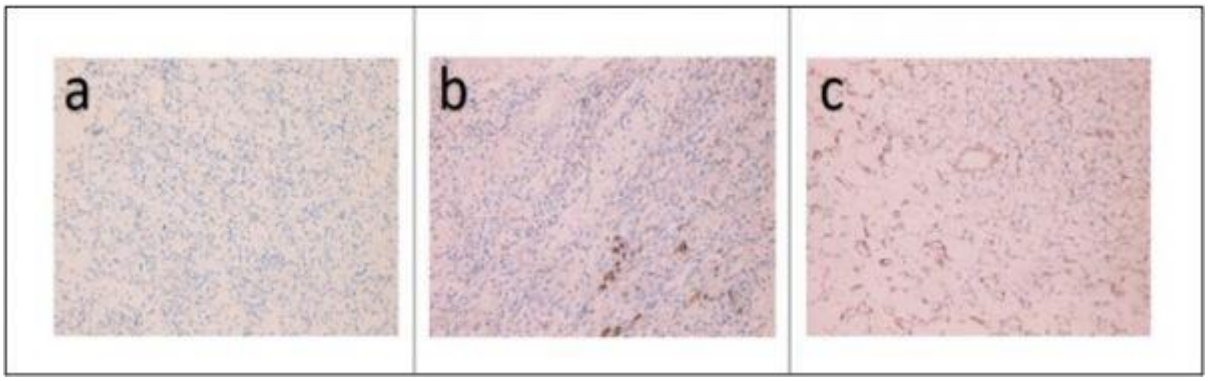

Tables :

Tablo 1: Klinik parametrelerin nestin ekspresyonuyla ilişkileri

	Nestin 0 (boyanma yok) (n=18)	Nestin 1 (hafif boyanma) (n=54)	Nestin 2 (Yoğun boyanma) (n=88)	p
Yaş (medyan, min-max)	56(26-84)	59(34-76)	60(25-89)	0,543
Cinsiyet Kadın Erkek	6(%9,2) 12(%12,6)	18(%27,7) 36(%37,9)	41(%63,1) 47(%49,5)	0,236
Sigara Yok Var	11(%10,1) 7(%13,7)	28(%25,7) 26(%51,0)	70(%64,2) 18(%35,3	0,002
Tümör boyutu(patoloji) (medyan, min-max)(mm)	60(25-170)	50(14-170)	40(12-180)	0,010
Tanı anında metastaz Yok Var	16(%10,3) 2(%40)	51(%32,9) 3(%60)	88(%56,8) 0(%0)	0,021
Patolojik Evre T1a T1b T2a T2b T3a T3b T3c T4	5(%7,4) 4(%9,8) 4(%23,5) 0(%0) 3(%12,5) 1(%20) 1(%100) 0(%0)	16(%23,5) 15(%36,6) 5(%29,4) 2(%66,7) 11(%45,8) 4(%80) 0(%0) 1(%100)	47(%69,1) 22(%53,7) 8(%47,1) 1(%33,3) 10(%41,7) 0(%0) 0(%0) 0(%0)	0,015
Fuhrman Derece Derece 1 Derece 2 Derece 3 Derece 4	1(%2,9) 7(%8,5) 6(%19,4) 4(%30,8)	10(%29,4) 29(%35,4) 12(%38,7) 13(%41,9)	23(%67,6) 46(%56,1) 13(%41,9) 6(%46,2)	0,064
TNM Evre Evre 1 Evre 2 Evre 3 Evre 4	9(%8,3) 5(%26,3) 2(%8) 2(%28,6)	32(%29,4) 5(%26,3) 13(%52,0) 4(%57,1)	68(%62,4) 9(%47,5) 10(%40,0) 1(%14,3)	0,015
Sinüs invazyonu (n,%) Yok Var	14(%9,9) 4(%21,1)	44(%31,2) 10(%52,6)	83(%58,9) 5(%26,3)	0,025
Toplayıcı sistem invazyonu(n,%) Yok Var	16(%10,3) 2(%50,0)	52(%33,3) 2(%50,0)	88(%56,4) 0(%0)	0,018
Patolojik renal ven invazyonu(n,%) Yok Var	13(%9,0) 5(%31,3)	49(%34,0) 5(%31,3)	82(%56,9) 6(%37,5)	0,025
Sağkalım Sağ Eksitus	9(%9,0) 9(%15,0)	30(%30,0) 24(%40,0)	61(%61,0) 27(%45,0)	0,132
Takipte metastaz Yok Var	16(%11,4) 2(%10)	44(%31,4) 10(%50)	80(%57,1) 8(%40)	0,252

Tablo 2: Nestin ekspresyonu ile klinik parametreler arasındaki korelasyon analizleri

	Nestin Ekspresyonu
Sigara	r -0,257* p 0,001
Patolojik Tümör Boyutu	r -0,239* p 0,002
Patolojik T Evresi	r -0,286* p <0,001
TNM Evresi	r -0,234* p 0,003
Sinüs İnvazyonu	r -0,213 p 0,007
Toplayıcı Sistem İnvazyonu	r -0,206* p 0,009
Patolojik Renal Ven İnvazyonu	r -0,159 p 0,045
*Korelasyon p<0,01 düzeyinde anlamlıdır	

SS-138
Sunum Alanı: Salon C
Sunum Başlangıç Tarihi: 2023-11-11 18:50:00
Sunum Bitiş Tarihi: 2023-11-11 18:55:00

BERRAK HÜCRELİ RENAL HÜCRELİ KARSİNOMLARDA NÜKS VE SAĞKALIMI ETKİLEYEN FAKTÖRLERİN DEĞERLENDİRİLMESİ

Mustafa Gürses[1], Volkan Şen[1], Bora İrer[3], Emine Burçin Tuna[2], Kutsal Yörükoğlu[2], Ozan Bozkurt[1]
[1]Dokuz Eylül Üniversitesi Üroloji Anabilim Dalı
[2]Dokuz Eylül Üniversitesi Patoloji Anabilim Dalı
[3]İzmir Büyükşehir Belediye Eşrefpaşa Hastanesi Üroloji Bölümü

Amaç: Berrak hücreli renal hücreli karsinom, böbrek kanserlerinin önemli bir kısmını oluşturmakta ve heterojen bir seyir göstermektedir. Çalışmamızda berrak hücreli renal hücreli karsinomlarda nüks ve sağkalımı etkileyen faktörleri araştırmayı amaçladık.

Materyal ve metod: Dokuz Eylül Üniversitesi Üroloji Anabilim Dalı'nda 2005-2015 yılları arasında böbrek kanseri tanısı alan ve ameliyat edilen 430 hastanın verileri geriye dönük olarak incelendi. Hastaların klinik, demografik, laboratuvar, operasyon ve patoloji verileri kaydedildi. Çalışmaya berrak hücreli renal hücreli karsinom tanısı konulan 230 hastadan, en az 60 aylık takip süresi olan ve verilerine ulaşılabilen 160 hasta dahil edildi. Hastaların nüks ve sağkalım verileri not edilerek, nüks edenler ve etmeyenler ile sağ kalanlar ve ölenler olmak üzere gruplara ayrıldı. Gruplar arasındaki klinik, demografik, laboratuvar ve patoloji verileri karşılaştırıldı.

Bulgular: Hastaların 95'i (%59,4) erkek cinsiyette olup, 65'i (%40,6) kadındı. Hastaların ortanca yaşı 60 (25-89) idi. Hastaların ortanca takip süresi 105,9 (1-214) ay idi. Takip sırasında 20 (%12,5) hastada metastaz gelişti. Takip süresince 60 (%37,5) hastanın eksitus olduğu saptandı.

Hayatta kalan ve eksitus olan hasta grupları karşılaştırıldığında; eksitus olan hastalarda tümör boyutunun istatiksel olarak anlamlı şekilde daha büyük olduğu saptandı (47 ± 22 vs 67±35, p<0,01) (Tablo 1). Eksitus olan hastalarda, hayatta olan hastalara göre patolojik T evresi ve klinik TNM evresinin istatiksel olarak anlamlı daha yüksek olduğu saptandı (p<0,05) (Tablo 1). Yine eksitus olan hastalarda Fuhrman derecesinin daha yüksek olduğu gözlendi (Tablo 1) (p<0,01). Eksitus olan hastalarda ortalama yaşın daha yüksek olduğu saptandı (57±11 vs 66±11) (Tablo 1). Eksitus olan hastaların patolojik özelliklerine bakıldığında; istatiksel anlamlı olarak, sarkom varlığının, toplayıcı sistem invazyonunun, mikrovasküler invazyonun, renal ven invazyonunun ve sinüs invazyonunun daha fazla görüldüğü saptandı (Tablo 1) (p<0,05). Eksitus olan hastaların preoperatif kreatinin değerlerinin hayatta olanlara göre istatiksel olarak anlamlı daha yüksek olduğu saptandı (0,92±0,38 vs 1,08±0,42) (Tablo 1).

Genel sağkalım için bağımsız risk faktörü yaş olarak saptandı (57±11 vs 66±11; %95 CI 1,032-1,125; p=0,001). Yaş değişkeninin kesme değerinin belirlemek amacıyla yaptığımız ROC eğrisi analizi sonucu saptanan AUC değeri 0.714 (%95 CI: 0.638-0.783) ve kesme değeri >65 yaş olup bu değerin üzerindeki hastalarda eksitus oranları anlamlı derecede yüksek bulundu (p<0.001) (Tablo 1) (Şekil 1). Yaş değişkeninin >65 olması eksitusu öngörmede duyarlılığı %55 ve özgüllüğü %83 olarak bulundu (Şekil 1).

Takip sırasında hastalık nüksü gelişen hastalara bakıldığında; erkek hastalarda kadınlara oranla istatiksel olarak anlamlı daha fazla hastalık nüksü olduğu saptandı (Tablo 2). Tümör boyutu fazla olan ve patolojik T evresi yüksek olan hastalarda hastalık nüksünün daha fazla olduğu saptandı ($p<0,05$) (Tablo 2). Patolojik özelliklerden mikrovasküler invazyon, sarkom, renal ven invazyonu ve renal sinüs invazyonu olan hastalarda; istatiksel olarak anlamlı daha fazla hastalık nüksü olduğu gözlendi (Tablo 2).

Takipte hastalık nüksü için bağımsız risk faktörleri cinsiyet ve patolojik renal ven invazyonu saptandı. Erkek cinsiyette olma hastalık nüksü açısından kadınlara oranla 3,2 kat da riskli olarak saptandı (%95 CI 0,036-0,855, p=0,031). Yine patolojide renal ven invazyonun varlığında hastalık nüksü riski 12,8 kat fazla saptandı (%95 CI 0,012-0,896, p=0,039) (Tablo 2).

Sonuç:

Berrak hücreli renal hücreli karsinomlarda sağkalımı etkileyen bağımsız risk faktörünü yaş olarak saptadık ve 65 yaş üstü hastalarda sağkalımın daha kötü olduğunu görmekteyiz. Hastalık nüksünde ise erkek cinsiyette olmanın ve patolojide renal ven invazyonunu olmasının istatiksel olarak anlamlı daha riskli olduğunu saptadık. Sağkalımı ve nüksü öngörmede prospektif çalışmalara ihtiyaç bulunmaktadır.

Anahtar Kelimeler : Berrak hücreli renal hücreli karsinom

Tables :

Tablo 1: Klinik parametrelerin hastaların hayatta ve eksitus olma ile ilişkisi

	Hayatta (n=100)	Eksitus (n=60)	p
Yaş (mean, min-max)	57(25-81)	66(37-89)	<0.001
Cinsiyet Kadın Erkek	46(%70,8) 54(%56,8)	19(%29,2) 41(%43,2)	0,096
Sigara Yok Var	70(%64,2) 30(%58,8)	39(%35,8) 21(%41,2)	0,600
Sigara Paket/yıl(mean, min-max)	9,1(0-50)	10,5(0-35)	0,512
Hipertansiyon(n,%) Yok Var	61(%67,0) 39(%56,5)	61(%67,0) 39(%56,5)	0,190
Diyabet(n,%) Yok Var	79(%61,2) 21(%67,7)	50(%38,8) 10(32,3)	0,543
Hematokrit(%)(mean-min-max)	39(30-47)	37(28-49)	0,148
WBC(10^3/uL)(mean,min-max)	8,1(4,2-14,8)	8,0(3,2-11,0)	0,870
Kreatinin(mg/dL)(mean, min-max)	0,9(0,4-3,1)	1,0(0,6-2,8)	<0.001
Operasyon süresi(dk) (mean, min-max)	139(30-300)	147(40-330)	0,321
Tümör boyutu(patoloji) (mean, min-max)(mm)	47(12-105)	67(15-180)	<0.001
Patolojik Evre T1a T1b T2a T2b T3a T3b T3c T4	52(%76,5) 28(%68,3) 12(%70,6) 1(%33,3) 5(%20,8) 2(%40,0) 0(%0) 0(%0)	16(%23,5) 13(%31,7) 5(%29,4) 2(%66,7) 19(%79,2) 3(%60) 1(%100) 1(%100)	<0.001
Fuhrman Derece Derece 1 Derece 2 Derece 3 Derece 4	27(%79,4) 55(67,1) 17(%54,8) 1(%7,7)	7(%20,6) 27(%32,9) 14(%45,2) 12(%92,3)	<0.001
TNM Evre Evre 1 Evre 2 Evre 3 Evre 4	79(%72,5) 11(%57,9) 9(%36,0) 1(%14,3)	30(%27,5) 8(%42,13) 16(%64,0) 6(%85,7)	<0.001
Sarkom(n,%) Yok Var	100(%64,9) 0(%0)	52(%33,8) 6(%100,0)	0,002
Mikrovasküler invazyon(n,%) Yok Var	94(%67,1) 6(%30,0)	46(%32,9) 14(%70,0)	0,002
Sinüs invazyonu (n,%) Yok Var	97(%68,8) 3(%15,8)	44(%31,2) 16(%84,2)	<0.001
Toplayıcı sistem invazyonu(n,%) Yok Var	100(%64,1) 0(%0)	56(%35,9) 4(%100,0)	0,019
Patolojik renal ven invazyonu(n,%) Yok Var	98(68,1) 2(%12,5)	46(%31,9) 14(%87,5)	<0.001
Nüks Yok Var	91(%65,0) 9(%45)	49(%35,0) 11(%55,0)	0,091

Tablo 2: Klinik parametrelerin takipte hastalık nüksü ile ilişkisi

	Nüks yok (n=140)	Nüks var (n=20)	p
Yaş (medyan, min-max)	60(25-89)	60(34-76)	0,542
Cinsiyet Kadın Erkek	61(%93,8) 79(%83,2)	4(%6,2) 16(%16,8)	0,036
Sigara Yok Var	99(%90,8) 41(%80,4)	10(%9,2) 10(%19,6)	0,075
Hipertansiyon(n,%) Yok Var	77(%84,6) 63(%91,3)	14(%15,4) 6(%8,7)	0,236
Diyabet(n,%) Yok Var	113(%87,6) 27(%87,1)	16(%12,4) 4(%12,9)	1,000
Operasyon süresi(dk) (medyan, min-max)	120(30-360)	180(30-330)	0,009
Tümör boyutu(patolojik) (medyan, min-max) (mm)	43(12-170)	70(13-180)	<0.001
Cerrahi şekli Açık Laparoskopik	81(%81,0) 59(%98,3)	19(%19,0) 1(%1,7)	<0.001
Patolojik Evre T1a T1b T2a T2b T3a T3b T3c T4	66(%97,1) 37(%90,2) 14(%82,4) 2(%66,7) 18(%75,0) 2(%40,0) 0(%0) 1(%100)	2(%2,9) 4(%9,8) 3(%17,6) 1(%33,3) 8(%25,0) 3(%60) 1(%100) 0(%0)	<0.001
Fuhrman Derece Derece 1 Derece 2 Derece 3 Derece 4	31(%91,2) 75(91,5) 25(%80,6) 9(69,2)	3(%8,8) 7(%8,5) 6(%19,4) 4(%30,8)	0,075
Sarkom(n, %) Yok Var	135(%87,7) 5(%83,3)	19(%12,3) 1(%16,7)	0,557
Mikrovasküler invazyon(n, %) Yok Var	127(%90,7) 13(%65,0)	13(%9,3) 7(%35,0)	0,005
Sinüs invazyonu (n, %) Yok Var	127(%90,1) 13(%68,4)	14(%9,9) 6(%31,6)	0,017
Toplayıcı sistem invazyonu (n, %) Yok Var	136(%87,2) 4(%100)	20(%12,8) 0(%0)	1,000
Patolojik renal ven invazyonu (n, %) Yok Var	131 (91,0) 9 (%56,3)	13 (%9,0) 7 (%43,8)	<0.001

SS-139
Sunum Alanı: Salon C
Sunum Başlangıç Tarihi: 2023-11-11 18:55:00
Sunum Bitiş Tarihi: 2023-11-11 19:00:00

LAPAROSKOPİK RADİKAL NEFREKTOMİ YAPILAN RENAL HÜCRELİ KARSİNOMLU HASTALARDA GLUKOZ/LENFOSİT ORANININ PROGNOSTİK ÖNEMİ

Cemil Aydın[1], Mücahit Doğan[1], Musa Ekici[1], Muhammet İhsan Öztürk[1], Mehmet Murat Baykam[1]
[1]Hitit Üniversitesi Tıp Fakültesi, Üroloji Ana Bilim Dalı

Amaç: Kliniğimizde laparoskopik radikal nefrektomi uygulanan renal hücreli karsinomlu (RHK) hastaların glukoz/lenfosit oranlarının prognoza etkisini değerlendirmek.

Gereç-Yöntem: Ocak 2017-Ocak 2023 tarihleri arasında böbrek tümörü ön tanısıyla laparoskopik radikal nefrektomi (LRN) uygulanan 54 hastanın verileri incelendi. Patoloji sonucu berrak hücreli ve papiller renal hücreli kanser (RHK) olan hastalar çalışmaya dahil edildi. Olguların tamamına transperitoneal laparoskopik yaklaşım uygulandı. Hastaların demografik ve operatif verileri tablo 1'de gösterilmektedir. Ameliyat öncesi ilgili kan örnekleri alındı ve ilgili laboratuvar verileri kayıt edildi. Laboratuvar verileri preoperatif ameliyat zamanına en yakın zamanda alınan kan örneklerinden kayıt edildi. Patoloji raporu ile hastaların TNM evresi, Fuhrman grade'i kayıt edildi. Kan şekeri/Lenfosit oranı (GLR), ameliyat öncesi açlık glikozunun(mmol/L) lenfosit sayısına (x10 ^{9}/L) oranı olarak tanımlandı. Son takip zamanı veya ölüm saati, hastanın takip bitiş noktası olarak tanımlandı ve sonlanım tarihi ve nedeni kayıt edildi. Cerrahi tedavi tarihinden ölüm tarihine veya son takip tarihine kadar geçen süre genel sağ kalım (OS) olarak belirlendi. Kansere özgü sağ kalım (CSS), cerrahi tarihi ile RHK'ye bağlı ölüm tarihi arasındaki süreden hesaplandı. GLR için optimal cut-off değeri 6,8 idi. GLR için optimal cut-off seviyesi X-tile programı (3.6.1) kullanılarak belirlendi.

Bulgular: Ortalama yaşı 66 ±18(47-84) yıl olan hastaların 29'u erkek 25'i ise kadın idi. Hastalar düşük ve yüksek GLR seviyelerine göre 2 gruba ayrıldı. GLR oranı düşük grupta 43(%79,5), yüksek grupta 11(%21,5) hasta vardı. GLR oranı düşük grupta 16(%37) hastada DM varken yüksek grupta 5 (%45) hastada DM vardı. 40 hasta berrak hücreli RHK iken 14 hasta papiller RHK'di. GLR yüksek grupta 9 hasta berrak hücreli RHK, 2 hasta ise papiller RHK'du.1 hastada Clavien-Dindo 4a komplikasyon (diyaliz) diğer hastalarda clavien-dindo 1-2 komplikasyon görüldü. Yüksek GLR grubundaki 2 hasta (%18) 1 yıl, 1 hasta (%9) 2 yıl, 2 hasta (%18) 4 yıl, 1 hasta (%9) 5 yıl içinde kanser kaynaklı nedenlerden dolayı ölürken 5 hastanın takipleri devam etmektedir. Düşük GLR grubunda 1 hasta (%2.3) 2 yıl, 1 hasta (%2.3) 3 yıl, 3 hasta (%7) ise 4 yıl içinde kanser kaynaklı nedenlerden ölürken 8 hasta kanser dışı nedenlerden ölmüştür. Diğer 30 hastanın takipleri devam etmektedir. Kansere bağlı mortalite 5 yıl içinde yüksek GLR grubunda %54 iken düşük GLR grubunda %11 olarak görüldü.

Sonuç: Yüksek GLR, RHK hastalarında kötü prognoz ile ilişkili olabilir ve GLR, laparoskopik nefrektomi yapılan RHK hastalarında genel sağ kalım ve kansere özgü sağ kalım için prognostik bir belirteç olabilir. GLR ile ilgili daha geniş serili ve daha uzun takip süreli çalışmalara ihtiyaç vardır.

Anahtar Kelimeler: renal hücreli kanser, böbrek kanseri, laparoskopi

Anahtar Kelimeler : renal hücreli kanser, böbrek kanseri, laparoskopi

Kaynakça :

Ni J, Li Z, Song W, Zhang H, Wang Y, Zhang Y, Zhang H, Yang G, Xie J, Wang K, Peng B, Mao W. Prognostic value of glucose to lymphocyte ratio for patients with renal cell carcinoma undergoing laparoscopic nephrectomy: A multi-institutional, propensity score matching cohort study. Front Surg. 2022 Sep 29;9:911411. doi: 10.3389/fsurg.2022.911411. PMID: 36248373; PMCID: PMC9556963.

SS-140
Sunum Alanı: Salon C
Sunum Başlangıç Tarihi: 2023-11-11 19:00:00
Sunum Bitiş Tarihi: 2023-11-11 19:05:00

PARSİYEL NEFREKTOMİ YAPILAN HASTALARDA POSTOPERATİF KOMPLİKASYONLARI ÖNGÖRMEDE TEMAS YÜZEY ALANININ DEĞERLENDİRİLMESİ

Nurullah Altınkaya[1], Eren Erol[1], Mehmet Serkan Özkent[2], Muzaffer Tansel Kılınç[2], Haider Nihad Izaddin Alalam[1], Ömer Faruk İnce[1], Yunus Emre Göger[1]
[1]Necmettin Erbakan Üniversitesi Meram Tıp Fakültesi
[2]Konya Şehir Hastanesi

Giriş:

Parsiyel nefrektomi uygun böbrek tümörlerinin tedavisinde benimsenmiş bir yaklaşımdır ve böbrek fonksiyonunun daha iyi korunmasını sağlar [1]. Cerrahi öncesi tümör kompleksitesinin değerlendirilmesi ve cerrahinin postoperatif sonuçlarını öngörmek için nefrometri skorları geliştirilmiştir [2]. RENAL nefrometri skoru, PADUA, C-indeksi ve Temas Yüzey Alanı (CSA) parsiyel nefrektomi sonuçlarını öngörmek için kullanılan ölçümlerdir [3]. CSA, bilgisayarlı tomografi (CT) görüntülemeleriyle ölçülebilen, parsiyel nefrektomi sonrası renal kortikal hacim değişimini gösterebilen bir ölçümdür [4]. CSA'nın parsiyel nefrektomi sonrası tahmini kan kaybı, hastanede yatış süresi, glomerüler filtrasyon hızı (eGFR) gibi postoperatif sonuçlar üzerinde prediktif olduğu daha önceki çalışmalarla gösterilmiştir [5].

Biz de çalışmamızda açık parsiyel nefrektomi uygulanan hastalarda CSA'nın postoperatif böbrek fonksiyonları, kanama miktarı, hemoglobin değeri gibi sonuçlar üzerine prediktif etkisini değerlendirmeyi amaçladık.

Materyal-Metod:

Ocak 2010 ile Ocak 2023 tarihleri arasında böbrek tümörü nedeniyle açık parsiyel nefrektomi yapılan hastaların verileri retrospektif olarak incelendi. Tek taraflı tümörü olan, patoloji Renal Hücreli Karsinom (RCC) olarak raporlanan, 18 yaş üstü kadın ve erkek hastalar çalışmaya dahil edildi. Birden fazla ve bilateral böbrek tümörü olan, takip verileri eksik hastalar çalışma dışı bırakıldı. Hastaların demografik verileri, ek hastalıkları, tümör boyutu, tümör patolojisi, iskemi süresi, cerrahi sırasındaki kan kaybı, preoperatif ve postoperatif eGFR ve hemoglobin değerleri incelendi. RENAL nefrometri skoru ve CSA değerleri CT ile hesaplandı. RENAL nefrometri skoru ve CSA ile kan kaybı, hemoglobin ve eGFR değişimleri istatistiksel olarak değerlendirildi.

Bulgular:

Çalışmaya dahil edilen 143 hastanın 96'sı erkek, 48'i kadındı. Hastaların median yaşı 58 (51-67) yıldı. Hastaların % 48'inde hipertansiyon (HT), % 37'sinde diyabetes mellitus (DM) mevcuttu.

Median tümör boyutu 35 (30-45) mm idi. Median RENAL nefrometri skoru 5 (4-6), CSA 8 (4.9-18) cm^2 idi. İskemi süresi 14 (12-15) dakika, kanama miktarı 230 (165-1500) ml idi. Tümör patolojisi 98 (% 68) hastada Clear cell, 29 (% 20) hastada Papiller, 16 (% 11) hastada Kromofob tip RCC olarak raporlandı. Preoperatif Hemoglobin değeri 14 (12.7-15.3) g/dl iken, postoperatif 11.5 (12.6-14) g/dl idi ($p<0.001$). Preoperatif eGFR 101 (85-112) ml/dk, postoperatif eGFR 90 (76-103) ml/dk idi ($p<0.001$). Hemoglobin değerinde ortalama % 10'luk, eGFR değerinde ortalama % 8.8'lik düşüş mevcuttu. CSA perop kanama miktarı, postop hemoglobin düşüşü ve eGFR düşüşüyle koreleydi (Sırasıyla r:0.61 p:0.02, r:0.67 p:0.04, r:0.71 p:0.04).

Sonuç:

CSA, RCC'de parsiyel nefrektomi sonrası eGFR ve hemoglobin düşüşü üzerine prediktif olan bir ölçümdür.

Anahtar Kelimeler : Postoperatif Sonuçlar, Renal Hücreli Karsinom, Temas Yüzey Alanı

Kaynakça :

1. Motzer RJ, Jonasch E, Agarwal N, et al. Kidney cancer, version 2.2017, NCCN clinical practice guidelines in oncology. J Natl Compr Canc Netw. 2017;15:804–834.
2. Hou W, Yan W, Ji Z. Anatomic features involved in technical com- plexity of partial nephrectomy. Urology. 2015;85:1–7.
3. Okhunov Z, Rais-Bahrami S, George AK, et al. The comparison of three renal tumor scoring systems: C-Index, P.A.D.U.A., and R.E.N.A.L. nephrometry scores. J Endourol. 2011;25:1921–1924.
4. Leslie S, Gill IS, de Castro Abreu AL, et al. Renal tumor contact surface area: a novel parameter for predicting complexity and outcomes of partial nephrectomy. Eur Urol. 2014;66:884–893.
5. Haifler M, Ristau BT, Higgins AM, et al. External validation of con- tact surface area as a predictor of postoperative renal function in patients undergoing partial nephrectomy. J Urol. 2018;199: 649–654.

Tables :

Hastalar(n)	143
Kadın	48(%33)
Erkek	96(%67)
Ortalama hasta yaşı(yıl)	58(51-67)
Ek Hastalık(n/%):	
Hipertansiyon	68(%48)
Diyabetes Mellitus	52(%37)
Diğer	12(%22)
Median tümör boyutu(mm)	35(30-45)
Ortalama iskemi süresi(dk)	14(12-15)
Ortalama kanama miktarı(ml)	230(165-1500)
Tümör patolojisi:	
Clear Cell	98(%68)
Papiller Tip	29(%20)
Koromofob Tip	16(%11)

	Preoperatif median değer	Postoperatif median değer	Ortalama düşüş(%)	p
Hemoglobin(g/dl)	14(12.7-15.3)	11,5(12.6-14)	10	(p<0.001)
eGFR(ml/dk)	101(85-112)	90(76-103)	8.8	(p<0.001)

SS-141
Sunum Alanı: Salon C
Sunum Başlangıç Tarihi: 2023-11-11 19:05:00
Sunum Bitiş Tarihi: 2023-11-11 19:10:00

PT1-2 RENAL HÜCRELİ KARSİNOMDA NÜKSÜ ÖNGÖREBİLİR MİYİZ?

Oktay Üçer[1], Talha Müezzinoğlu[1], Güven Aslan[2], Evren Süer[3], Sümer Baltacı[3], Volkan İzol[4], Ender Özden[5], Bülent Akdoğan[6], Sertaç Yazıcı[6], Ender Cem Bulut[7], Nebil Akdoğan[4], Sinan Sözen[7]
[1]Manisa Celal Bayar Üniversitesi, Üroloji A.d.
[2]Dokuz Eylül Üniversitesi, Üroloji A.d.
[3]Ankara Üniversitesi, Üroloji A.d.
[4]Çukurova Üniversitesi, Üroloji A.d.
[5]Ondokuz Mayız Üniversitesi, Üroloji A.d.
[6]Hacettepe Üniversitesi, Üroloji A.d.
[7]Gazi Üniversitesi, Üroloji A.d.

Amaç: Lokalize ve metastatik Renal Hücreli Karsinomda (RHK) bazı prognostik modeller tanımlanmıştır. Avrupa Üroloji Derneğinin RHK kılavuzu da bu modellerin kullanılmasını önermektedir. Ancak evre T1 ve T2 RHK için spesifik bir model bulunmamaktadır. Bu çalışmamızdaki amacımız T1 ve T2 RHK'da nüks için risk faktörlerini incelemektir.

Materyal-Metod: Türk Üroonkoloji Derneği Böbrek tümörü veri tabanındaki 4823 hastanın verisi incelendi. Evre T1 ve T2 RHK olan 1845 hasta çalışmaya dahil edildi. Hastalar takiplerinde nüks olup olmamasına göre iki gruba ayrıldılar. Anatomik, histolojik ve klinik prognostik faktörler, iki grup arasında istatistiksel olarak karşılaştırıldı. Univaryant analiz sonucu iki grup arasında istatistiksel olarak farklı çıkan parametreler için multivaryant analiz uygulandı.

Bulgular: Hastaların ortanca takip süresi 30 (4-180) aydı. 1845 RHK hastasının 117'inde (%6,3) nüks saptandı. Univaryant analizde; yaş, preoperatif hemoglobin, albümin, nötrofil, alkalin fosfataz, trombosit ve kalsiyum değerleri, histolojik alt tip, Fuhrman grade, cerrahi teknik (parsiyel ya da radikal) ve patolojik evre iki grup arasında istatistiksel olarak anlamlı farklı çıktı. Ancak multivaryant analizde, nüks için bir risk faktörü olarak sadece patolojik evre bulundu (2.17 %95, 1.25-3.77).

Tartışma: Çalışmamızın sonuçları; pT1 ve T2 RHK'da nüks öngörmede prognostik bir model dizayn etmenin zor olduğunu göstermiştir. Sadece patolojik evre nüks için bir risk faktörü olarak belirlendiğinden, tümör çapı daha yüksek olan RHK'da daha dikkatli ve sıkı takip edilmesini önermekteyiz.

Anahtar Kelimeler : RHK, pT1-2, nüks, nüks öngörme

SS-142
Sunum Alanı: Salon C
Sunum Başlangıç Tarihi: 2023-11-11 19:10:00
Sunum Bitiş Tarihi: 2023-11-11 19:15:00

PARSİYEL NEFREKTOMİ YAPILAN HASTALARDA PROTEİNÜRİNİN OPERASYON SONRASI BÖBREK FONKSİYON FONKSİYONLARINA ETKİSİ

Mutlu Değer[1], Nebil Akdoğan[1], Safi Kolkıran[1], İbrahim Atilla Arıdoğan[1], Yıldıım Bayazıt[1], Volkan İzol[1]
[1]Çukurova Üniversitesi Balcalı Hastanesi Üroloji Anabilim Dalı

GİRİŞ:

Böbrek kanserlerinin tedavisinde parsiyel nefrektomi (PN), hastaların böbrek fonksiyonlarını korumak ve ileri dönemde gelişebilecek kronik böbrek hastalığını önlemek amacıyla günümüzde yaygın olarak uygulanmaktadır. Bu çalışmamızda, böbrek tümörü nedeniyle PN yaptığımız hastaların operasyon öncesi tam idrar tetkikinde(TİT) saptanan protein pozitifliği ile operasyon sonrası böbrek fonksiyonlarının ilişkisini inceledik.

MATERYAL-METOT:

Kasım 2011 ve Ocak 2023 tarihleri arasında renal kitle nedeniyle Çukurova Üniversitesi Balcalı Hastanesi'nde parsiyel nefrektomi uyguladığımız 222 hastanın verisi retrospektif olarak incelendi. Hastaların demografik verileri, TİT'te protein bulunması ile operasyon öncesi ve operasyon sonrası 6.aydaki kreatin klirensleri karşılaştırıldı. 17 hasta idrar tetkiklerinde piyürisi ve veri eksiği olduğundan dolayı çalışmaya dahil edilmedi.

BULGULAR:

205 hastanın 119'u(%58) erkek, 86'sı(%42) kadın; hastaların ortalama yaşı 55.3, BMİ'nin 28.2 kg/m² olduğu görüldü. 85 (%41) hastaya açık parsiyel nefrektomi yapılırken, 120 (%59) hastaya laparoskopik parsiyel nefrektomi uygulandı. Hastalar proteinüri saptanmasına göre pozitif (n=64) ve negatif (n=141) olarak 2 gruba ayrıldı. Ortalama operasyon süreleri proteinüri olan grupta 196,5±86,4 dakika iken, proteinüri olmayan grupta 186,4±66,9 dakikaydı(p=0,71). Parsiyel nefrektomi 26 hastaya iskemisiz uygulanırken iskemiyle yapılan hastalarda ortalama iskemi süresi 20,11±9,4 (p=0,68) dakikaydı. Proteinürisi olmayan hastaların pre-op ve post-op ortalama kreatinin değerleri sırasıyla 0,87 mg/dL ve 1,01 mg/dL iken; proteinürisi olan hastalarda 0,83 mg/dL ve 1,06 mg/dL olduğu görülmüştür. Kreatinindeki artış yüzdeleri proteinürisi olan grupta %36,02±33.02 iken proteinürisi olmayan grupta %24.65±37.83 olarak hesaplanmıştır ve bu fark istatistiksel olarak anlamlı bulunmuştur(p:0.002).

SONUÇ:

Rutin olarak değerlendirdiğimiz basit idrar analizindeki protein pozitifliği ameliyat sonrası dönemde böbrek fonksiyonlarında daha yüksek kayıp için bir risk faktörü olabilir. Parsiyel nefrektomi öncesi bakılan TİT'te protein pozitifliği bulunan hastalarda ileri dönemde gelişebilecek kronik böbrek hastalığı açısından dikkatli olunmalı, böbrek fonksiyon testleri yakın takip edilmelidir.

Anahtar Kelimeler : parsiyel nefrektomi, proteinüri, kreatinin klerensi

Resimler :

Resim Açıklaması: tablo 1

Tablo.1

	TİT'te Protein	N	ORTALAMA	P değeri
YAŞ	**1**	64	55,56±13,2	0,92
	0	141	54,99±13,8	
BMI	**1**	64	29,2 ± 4,78	0,67
	0	141	27,56±4,49	
OPERASYON SÜRESİ (DK)	**1**	64	196,5±86,4	0,71
	0	141	186,4±66,9	
İSKEMİ SÜRESİ (DK)	**1**	56	21,4±8,9	0,68
	0	123	19,87 ±9,3	

TİT'te protein var: 1; protein yok: 0, N: hasta sayısı

Resim Açıklaması: tablo 2

	TİT'te Protein 0 yok 1 var	Ortalama	P değeri
Kreatin Klirensindeki Değişim Yüzdesi	0	24.65±37.83	0.002
	1	36,02±33.02	

SS-143
Sunum Alanı: Salon C
Sunum Başlangıç Tarihi: 2023-11-11 19:15:00
Sunum Bitiş Tarihi: 2023-11-11 19:20:00

KLEMPLEME TEKNİĞİ: SOLİTER BÖBREKLİ RATLARDA PARSİYEL NEFREKTOMİ SIRASINDA SADECE RENAL ARTERE KARŞI RENAL ARTER-VEN

Tunahan Ateş[1], Mutlu Değer[1], Nebil Akdoğan[1], İsmail Önder Yılmaz[2], Volkan İzol[1], İbrahim Atilla Arıdoğan[1]
[1]Çukurova Üniversitesi Tıp Fakültesi Üroloji Anabilim Dalı
[2]Ceyhan Devlet Hastanesi

Giriş ve Amaç: Renal kitlelerin standart cerrahi tedavisi, radikal nefrektomi (RN) veya parsiyel nefrektomidir (PN). PN, iskemili (vasküler klempleme) veya iskemisiz olarak yapılmaktadır. Literatürde, sadece arter (SA) klemplemenin, arter-ven (AV) klemplemeye üstünlüğü araştırılmıştır. Hayvan deneyi yaparak, SA klemplemenin mi yoksa AV klemplemenin üstün olduğunu araştırmayı amaçladık.

Gereç ve Yöntem: 24 hayvan toplam 3 gruba ayrılmıştır: Kontrol (K) grubu, sadece arter (SA) grubu ve arter-ven (AV) grubu. Bütün sıçanlara önce sağ nefrektomi (RNX) yapıladı. Ardından; kontrol grubuna 6 gün sonra sol nefrektomi (LNX), SA grubuna 3 gün sonra SA klempleyerek sol PN, AV grubuna 3 gün sonra AV klempleyerek sol PN yapılmıştır. Hiler diseksiyon, mikroskop ve mikropensetler yardımıyla yapıldı. İskemi süresi 8 dakikaydı. Sol böbrek anterior yüzlerinden yaklaşık 25 mm^{2}'lik bir alana PN uygulandı. SA ve AV grubuna, sol PN'den 3 gün sonra LNX yapılmıştır. Ardından deney sonlandırılmıştır. Sıçan serumlarından ELISA kitler ile total antioksidan durum (TAS), total oksidan durum (TOS), oksidatif stres indeksi (OSI), malondialdehit asit (MDA) , süper oksit dismutaz (SOD), nitrik oksit (NO), tyrosine hydroxylase (TH), 8-isoprostane (8-izo), kreatinin (cr), interlökin-6 (IL-6) çalışıldı. Sol nefrektomi materyallerinde ise bowman kapsülünde genişleme, tübüler nekroz, vasa rekta lökosit infiltrasyonu (VRLİ), tübüler rejenerasyon, intertisyel inflamasyon, tübüler dilatasyon dereceleri ile mitoz varlığı histopatolojik olarak bakıldı. Mitoz varlığı var/yok belirtilirken, diğer parametreler ise 0-4 arası kategorik olarak derecelendirildi.

Kategorik değişkenlerin karşılaştırılmasında Ki Kare test ya da Fisher testi; Sürekli ölçümlerin karşılaştırılmasında Kruskal Wallis testi ve post-hoc karşılaştırmalarda Mann Whitney U Testi kullanıldı. Bonferroni düzeltmesi ile anlamlılık için p düzeyi 0.017 olarak alındı.

Bulgular: Çalışmada gruplar arasında biyokimyasallar ölçümler açısından istatistik anlamlı olarak bir fark saptanmamıştır. Bowman kapsülünde genişleme (p=0.003), tübüler nekroz (p=0.016), mitoz (p=0.014), VRLİ (p=0.003) ve tübüler dilatasyon (p=0.0001) karşılaştırılmasında; iskemi grupları ile kontrol grupları arasında istatistiksel anlamlı farklılık saptandı. Grup SA ve Grup AV arasında VRLİ hariç istatistiksel farklılık saptanmamıştır.

Sonuçlar:

Bu çalışmada SA ve AV klemplemenin benzer sonuçlar verdiği görülmüştür. Mevcut duruma göre, SA ya da AV klemplemenin uygunluğunun kararı cerraha bırakılmalıdır.

Anahtar Kelimeler : parsiyel nefrektomi, soliter böbrek, renal arter klempleme, renal arter-ven klempleme, sıçan

Resimler :

Resim Açıklaması: Sol Böbrekte Sadece Arter Klempleme

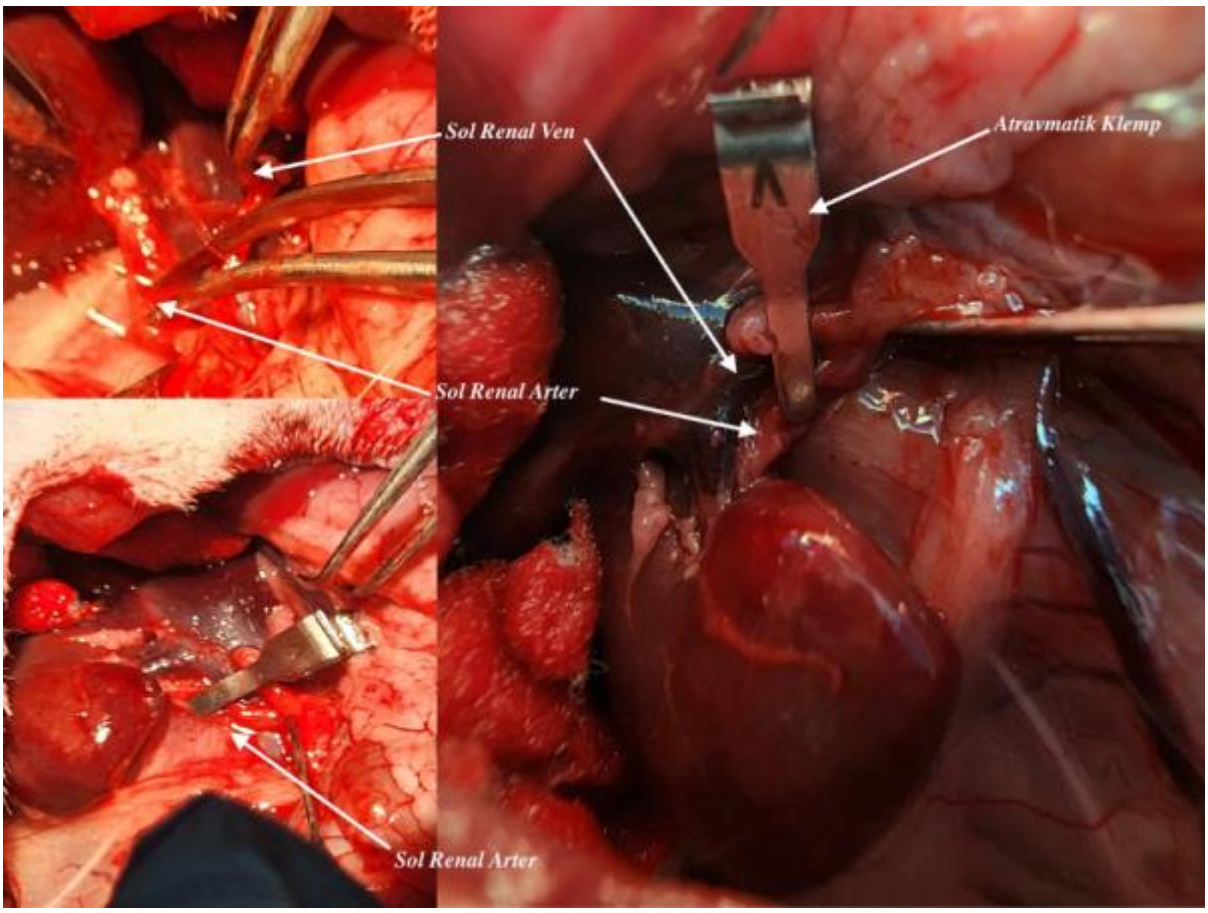

Tables :

Tablo 1. Grupların biyokimyasal verilerinin karşılaştırılması

	Grup SA	Grup AV	Grup K	
	Ortanca (Min-Max)	Ortanca (Min-Max)	Ortanca (Min-Max)	p
TAS (mmol/L)	1,41 (1,2-1,8)	1,59 (1,1-2,3)	1,49 (1,2-2,3)	0,645
TOS (µmol/L)	8,31(5,1-36,2)	14,60 (5,2-82,8)	7,73 (5,9-50,1)	0,181
OSI	0,62 (0,5-0,7)	0,54 (0,5-0,7)	0,68 (0,5-0,9)	0,165
SOD (U/ml)	129,5 (120,1-173,9)	127,55 (25,1-164,9)	116,15 (80,7-150,8)	0,365
NO (µmol/L)	9,18 (6,6-11,8)	7,21 (4,6-13,1)	7,21 (3,3-15,7)	0,226
MDA (nmol/L)	7,10 (5,2-14,8)	6,50 (4,2-24,3)	6,80 (4,0-22,9)	0,898
TH (ng/L)	683,63 (218,5-863,8)	747,86 (683,6-847,6)	641,06 (533,0-848,7)	0,178
Cr (ug/mL)	14,41 (9,3-21,2)	14,31 (10,9-20,6)	14,01 (8,5-17,4)	0,893
IL-6 (ng/L)	2,91 (2,3-3,1)	3,06 (2,3-3,8)	2,68 (2,3-3,5)	0,665
8-izo (ng/L)	16,95 (11,3-19,3)	16,63 (12,1-20,3)	18,78 (14,9-21,1)	0,281

Tablo 2. Grupların patolojik verilerinin karşılaştırılması

		Grup	SA	Gup	AV	Grup	K	
Bowman kapsülünde genişleme	Grade	n	%	n	%	n	%	p
	0	0	0	1	12,5	7	87,5	0,003
	1	4	50	6	75	1	12,5	
	2	2	25	0	0	0	0	
	3	2	25	1	12,5	0	0	
Tübüler nekroz	0	2	25	3	37,5	8	100	0,016
	1	0	0	1	12,5	0	0	
	2	0	0	2	25	0	0	
	3	4	50	2	25	0	0	
	4	2	25	0	0	0	0	
VRLİ	0	0	0	2	25	8	100	0,003
	1	2	25	3	37,5	0	0	
	2	0	0	1	12,5	0	0	
	3	4	50	2	25	0	0	
	4	2	25	0	0	0	0	
Tübüler rejenerasyon	0	1	12,5	1	12,5	7	87,5	0,05
	1	1	12,5	2	25	1	12,5	
	2	1	12,5	0	0	0	0	
	3	4	50	4	50	0	0	
	4	1	12,5	1	12,5	0	0	
Mitoz	0	3	37,5	3	37,5	8	100	0,014
	1	5	62,5	5	62,5	0	0	
İnterstisyel inflamasyon	0	0	0	1	12,5	5	62,5	0,022
	1	2	25	3	37,5	3	37,5	
	2	1	12,5	3	37,5	0	0	
	3	4	50	1	12,5	0	0	
	4	1	12,5	0	0	0	0	
Tübüler dilatasyon	0	0	0	0	0	7	87,5	0,0001
	1	2	25	5	62,5	1	12,5	
	2	3	37,5	3	37,5	0	0	
	3	3	37,5	0	0	0	0	

SS-144
Sunum Alanı: Salon C
Sunum Başlangıç Tarihi: 2023-11-11 19:20:00
Sunum Bitiş Tarihi: 2023-11-11 19:25:00

LAPAROSKOPİK PARSİYEL NEFREKTOMİDE JELATİN-TROMBİN MATRİKS KULLANIMI

Murat Gülşen[1], Utku Gürel Özcan[1], Murat Işıtan[1], Mehmet Necmettin Mercimek[2], Yakup Bostancı[1], Yarkın Kamil Yakupoğlu[1], Şaban Sarıkaya[1], Ender Özden[1]
[1]Ondokuz Mayıs Üniversitesi, Tıp Fakültesi, Üroloji Anabilim Dalı, Samsun, Türkiye
[2]Atasam Hastanesi, Üroloji Kliniği, Samsun, Türkiye

Amaç: Bu çalışmada laparoskopik parsiyel nefrektomi (LPN) yapılan hastalarda jelatin-trombin matriks hemostatik ajan (TMHA) kullanımının operasyon sonuçlarına etkisini incelemeyi amaçladık.

Metot: Kasım 2009 ve Ağustos 2023 tarihleri arasında gerçekleştirdiğimiz 670 LPN verileri retrospektif olarak incelendi. Sekonder (n=5), multipl kitle (n=7), pelvik böbrek (n=2), renal transplante hasta (n=2) ve atnalı böbreğe (n=4) LPN yapılan toplam 20 hasta çalışma dışı bırakıldıktan sonra 2016 yılından sonra klinik pratiğimizde kullanmaya başladığımız TMHA kullanılan 49 hasta çalışmaya alındı. Kontrol grubu olarak kohort içerisindeki kalan hastalar TMHA kullanımı indikatör ve R.E.N.A.L. nefrometri skorunun R, E, N, L parametreleri prediktör alınarak “propensity-score matching” ile eşleştirildi. Grupların demografik preoperatif radyolojik ve peroperatif verileri karşılaştırıldı. eGFR Chronic Kidney Disease Epidemiology Collaboration (CKD-EPI) formülüne göre hesaplandı. Trifekta cerrahi sınırların negatif olması, sıcak iskemi süresinin 20 dakikanın altında olması ve majör postoperatif komplikasyon olmaması olarak tanımlandı. Komplikasyonlar Clavien-Dindo sınıflamasına göre değerlendirildi. Devamlı verilerin karşılaştırılmasında Mann Whitney-U testi, kategorik verilerin karşılaştırılmasında ki-kare testi kullanıldı. P değerinin 0,05’ten küçük olması istatistiksel olarak anlamlı kabul edildi.

Bulgular: Hastaların demografik, preoperatif radyolojik, peroperatif sonuçları ile patoloji verileri tablo 1’de verilmiştir. Gruplar arasında demografik verilerde yaş dışında anlamlı fark izlenmedi. Operasyon verilerine baktığımızda TMHA kullanılan grupta non-iskemik LPN sayısının daha fazla olduğu izlendi. Postoperatif verilerde komplikasyon oranları arasında anlamlı fark izlenmedi. TMHA kullanılan ve kullanılmayan gruplarda anjioembolizasyon gereksinimi sırasıyla 4 (%8,1) ve 2 (%4) idi. Trifekta oranlarında gruplar arasında fark izlenmedi.

Sonuç: Retrospektif dizaynlı çalışmamızda TMHA kullanımının LPN’de renorrafiye kıyasla komplikasyon oranını azaltmada ek fayda sağlamadığı sonucuna varıldı. Prospektif dizaynlı çalışmalara ihtiyaç vardır.

Anahtar Kelimeler : Parsiyel Nefrektomi, Jelatin-Trombin Matriks

Resimler :

Resim Açıklaması: Tablo 1. Hastaların demografik, preoperatif radyolojik ve peroperatif sonuçları

Tablo 1. Hastaların demografik, preoperatif radyolojik ve peroperatif sonuçları

	TMHA Kullanılmayan	TMHA Kullanılan	
Sayı (n)	49	49	
Yaş (Yıl)(Ortanca) (Q1-Q3)	62 (56 - 71)	57 (50 - 66)	**0,023**
Cinsiyet (E/K)	27/18	31/18	0,678
Vücut Kitle İndeksi (kg/m2)(Ortanca) (Q1-Q3)	29,03 (26 - 32,99)	29,41 (26,18 - 32,72)	0,904
Charlson Comorbidty Index (Ortanca) (Q1-Q3)	4 (3 - 5)	3 (2 - 4)	0,135
Tümör boyutu (mm)(Ortanca) (Q1-Q3)	37 (32 - 49)	40 (32 - 50)	0,698
R.E.N.A.L Nefrometri Skoru (Ortanca) (Q1-Q3)	8 (7 - 9)	8 (6 - 10)	0,430
Preoperatif eGFR (ml/dk)(Ortanca) (Q1-Q3)	87,2 (68,09 - 97,54)	87,59 (67,59 - 102,07)	0,567
Preoperatif hemoglobin (g/dl) (Ortanca) (Q1-Q3)	13,4 (12 - 14,9)	13,5 (12,5 - 14,8)	0,691
Yön (Sağ/Sol)	24/21	26/23	0,839
İskemi Tipi			**0,025**
Non-iskemik	*0 (0)*	***6 (12,2)***	
Global iskemi	*44 (89,8)*	*41 (83,7)*	
Selektif iskemi	*5 (10,2)*	*2 (4,1)*	
Sıcak iskemi süresi (Ortanca) (Q1-Q3)	15 (12 - 18)	17 (13 - 22)	0,112
Operasyon Süresi (dk)(Ortanca) (Q1-Q3)	85 (75 - 95)	90 (70 - 110)	0,098
Kan Kaybı (Ortanca) (Q1-Q3) (ml)	100 (50 - 150)	100 (50 - 200)	0,277
Komplikasyon (n) (%)	*9 (18,4)*	*9 (18,4)*	1,000
Clavien 1-2	*5 (10,2)*	*4 (8,2)*	
Clavien 3-4	*4 (8,2)*	*5 (10,2)*	
Postoperatif 1.gün eGFR (ml/dk)	66,33 (56,2 - 81,78)	64,09 (54,23 - 91,88)	0,834
1.gün GFR değişimi	16,31 (10,46 - 22,16)	12,21 (3,92 - 24,4)	0,124
Postoperatif 1.gün hemoglobin (g/dl) (Ortanca) (Q1-Q3)	12 (10,6 - 12,5)	11,4 (10,6 - 12,4)	0,294
1.gün Hemoglobin değişimi	1,5 (0,7 - 2,3)	2,1 (1,3 - 2,7)	0,051
Yatış süresi (Ortanca) (Q1-Q3) (gün)	2 (2 - 3)	2 (2 - 3)	0,848
Malign Patoloji Oranı (n) (%)	33 (73,3)	43 (87,8)	0,076
Cerrahi Sınır Pozitifliği (n) (%)	0 (0)	2 (4,1)	0,153
Trifekta oranı (%)	38 (77,6)	36 (73,5)	0,638
Takip (Ortanca) (Q1-Q3) (ay)	72 (69 - 78)	34 (29 - 44)	**0,000**

SS-145
Sunum Alanı: Salon C
Sunum Başlangıç Tarihi: 2023-11-11 19:25:00
Sunum Bitiş Tarihi: 2023-11-11 19:30:00

LAPAROSKOPİK PARSİYEL ADRENALEKTOMİ

Utku Gürel Özcan[1], Murat Gülşen[1], Yusuf Yıldırım[1], Elif Kılıç Kan[2], Ender Özden[1]
[1]Ondokuz Mayıs Üniversitesi, Tıp Fakültesi, Üroloji Anabilim Dalı, Samsun, Türkiye
[2]Ondokuz Mayıs Üniversitesi, Tıp Fakültesi, İç Hastalıkları Anabilim Dalı, Endokrinoloji Ve Metabolizma Hastalıkları, Samsun, Türkiye

Amaç: Kliniğimizde gerçekleştirdiğimiz parsiyel adrenalektomi deneyimlerimizin sonuçlarını paylaşmayı hedefledik.

Gereç ve Yöntemler: Aralık 2008 ve Ağustos 2023 tarihleri arasında gerçekleştirdiğimiz 194 laparoskopik adrenalektomiden parsiyel adrenalektomi uyguladığımız olgular değerlendirmeye alındı. Demografik, patolojik, perioperatif, onkolojik ve fonksiyonel sonuç verileri retrospektif olarak toplandı. Hastaların tümüne detaylı endokrinolojik değerlendirme yapıldı ve uygun premedikasyon sağlandı. Bütün hastalarda lateral transperitoneal yaklaşım tercih edildi. Tüm olgularda adrenal ven askıya alındı ve kitle sınırı ile multifokalitenin tespit edilmesi için intraoperatif laparoskopik ultrason kullanıldı. Lokal nüks, parsiyel adrenalektominin aynı tarafında nüks tümörün radyolojik kanıtı olarak tanımlandı. Fonksiyonel sonuç verileri, klinik takipleri, ameliyat sonrası medikal tedavi ihtiyacına göre belirlendi.

Bulgular: Tüm hastaların demografik ve operatif verileri Tablo 1.'de verilmiştir. Vakaların hiçbirinde preop ve postop komplikasyon gelişmedi. Patolojik değerlendirme sonucunda yedi hastada adrenokortikal adenom, dördünde feokromositoma, birinde ise takiplerinde büyüyen lezyon nedeniyle yapılan cerrahide endotelyal kist saptandı. Hastaların hiçbirinde cerrahi sınırda tümör izlenmedi.

Vakalardan birinde ipsilateral böbrekte de kitle nedeniyle parsiyel nefrektomi de gerçekleştirildi, adrenal lezyonun patolojisi adenom, böbrekteki kitlenin patolojisi ise şeffaf hücreli renal hücreli karsinom olarak tespit edildi. Feokromasitoma tanısı olan bir vakada Von-Hippel Lindau Sendromu mevcuttu, kardeş olan iki vakada ise familiyal MEN-2A sendromu mevcut olup parsiyel adrenalektomiye eşzamanlı kontralateral adrenalektomi de uygulandı.

Olguların radyolojik takiplerinde hiçbirinde nüks saptanmadı. Klinik takiplerinde feokromasitoma olan dört hastanında katekolamin düzeyleri normal, conn sendromu olan altı hastanın hepsinin potasyum düzeyleri normal olup replasman tedavisi ihtiyacı kalmadı. Hiçbir olguda steroid replasman tedavisine gereksinim duyulmadı.

Sonuç: Adrenal tümörlerin tedavisinde minimal invaziv yöntem olarak laparoskopik yöntem sonuçları ile uygulanabilir ve güvenilir bir yöntemdir. Organ koruycu yaklaşım özellikle soliter adrenal bezi olan hastalarda klinik stabilitenin sağlanarak steroid kullanımının komplikasyonlarından uzak yaşamak adına önem taşımaktadır

Anahtar Kelimeler : Parsiyel adrenalektomi; Conn sendromu; feokromasitoma

Tables :

Tablo 1. Hastaların demografik ve operatif verileri

Sayı	12
Yaş (Ortanca) (yıl)	8/4
Cinsiyet (K/E)	8/4
Vücut Kitle Endeksi (Ortanca) (kg/m2)	28,7 (26,47 - 32,03)
Yön (sağ/sol)	2/10
Tümör Boyutu (mm)	16 (15 - 23)
Hormonal aktivite n (%) Conn	6 (50)
Hormonal aktivite n (%) Feokromasitoma	4 (33,33)
Hormonal aktivite n (%) Non-fonksiyone	2 (16,67)
Ameliyat süresi (Ortanca) (dk)	50 (33 - 65)
Tahmini kan kaybı (Ortanca) (ml)	20 (15 - 32,5)
Perop & Postop komplikasyon	0
Yatış süresi (Ortanca) (gün)	2 (2 - 3)
Patoloji n (%) Adenom	7 (58,33)
Patoloji n (%) Feokromasitoma	4 (33,33)
Patoloji n (%) Kist	1 (8,33)
Takip süresi (Ortanca) (ay)	50 (8 - 61)
Steroid replasmanı	0
Nüks	0

SS-146
Sunum Alanı: Salon C
Sunum Başlangıç Tarihi: 2023-11-11 19:30:00
Sunum Bitiş Tarihi: 2023-11-11 19:35:00

PT1 BÖBREK TÜMÖRLERİNDE RİSK FAKTÖRLERİ İLE TÜMÖR BOYUTU KORELASYONU

Zihni Can Dağdeviren[1], Hüseyin Tarhan[1], İlker Akarken[1], Hayrettin Şahin[1]
[1]Muğla Sıtkı Koçman Üniversitesi, Tıp Fakültesi, Üroloji Anabilim Dalı

Amaç

Renal hücreli kanserler (RCC) renal tübüler epitel hücrelerinden gelişen heterojen kanser grubudur. Ana alt tipleri berrak hücreli, papiller ve kromofob olarak sayılabilir. Dünya genelinde sıklık olarak ilk 10 kanser içindedir. 1990'lardan beri Insidansı giderek artıyor olsa da mortalitesi azalma trendindedir. Bu durum çoğunlukla görüntüleme yöntemlerinin daha sık kullanılmasıyla küçük tömürlerin (<4cm) yakalanabilmesine bağlanmaktadır.

Hayat tarzı ile ilgili olanlar dışında diyaliz, kronik böbrek yetmezliği, böbrek nakli gibi faktörler RCC gelişiminde risk faktörü olarak değerlendirilmektedir. Ancak vakaların yaklaşık yarısında etkili olan faktörler hipertansiyon, yüksek vücut kitle indeksi ve sigara içiciliğidir. RCC nedeniyle cerrahi geçirmiş pT1 hastalarda patolojik tümör boyutu ile bu üç faktörün korelasyonunu değerlendirmeyi amaçladık.

Materyal-Method

Kliniğimizde böbrek tümörü nedeniyle opere edilen ve patoloji sonucunda pT1 RCC saptanan hastaların verileri geriye dönük olarak tarandı. Hastaların patolojik tümör boyutu ile hipertansiyon, yüksek vücut kitle indeksi ve sigara içiciliği arasında korelasyon olup olmadığı SPSS ile değerlendirildi. P değerinin <0,05 olması istatistiki anlamlı olarak kabul edildi.

Bulgular

Toplam 53 hasta değerlendirmeye alındı, hastaların 38(%71,7)'i erkek, 15(%28,3)'i kadındı. Hipertansiyon tanılı 14(%26,4) hasta varken 39(%73,6)'unda hipertansiyon yoktu. Hastaların 26(%49,1)'sı sigara kullanıyordu, 27(%50,9)'si ise kullanmıyordu. Ortalama vücut kitle indeksi ve tümör boyutu ise 27,6±4,77 kg/m^2 ve 48,1±27,2 mm olarak saptandı, sırasıyla. Hastaların ortalama yaşı ise 62,1±10,3 yıl bulundu.

Korelasyon analizinde Pearson's r değerleri vücut kitle indeksi, hipertansiyon ve sigara kullanımı için sırasıyla 0,079, 0,204 ve 0,041 P değerleri ise sırasıyla 0,61, 0,17 ve 0,78 olarak saptandı.

Sonuçlar

Patolojik evre 1 RCC hastalarında majör risk faktörleri olan vücut kitle indeksi, sigara kullanımı ve hipertansiyon ile tümör boyutu arasında pozitif ilişki saptanmış olsa da hiçbiri istatistiki anlamlı seviyeye ulaşmamıştır. Bu korelasyon daha fazla hasta sayısı ile yapılacak çalışmalarla değerlendirilebilir.

Anahtar Kelimeler : Böbrek tümörü, risk faktörleri, tümör boyutu, korelasyon

TÜRK
ÜROONKOLOJİ
DERNEĞİ - 1999

16.

ÜROONKOLOJİ KONGRESİ

08 – 12 Kasım 2023
Gloria Golf Otel, Antalya

VİDEO SUNUMLAR

VS-01
Sunum Alanı: Salon A
Sunum Başlangıç Tarihi: 2023-11-09 17:45:00
Sunum Bitiş Tarihi: 2023-11-09 17:52:00

SİSTEKTOMİ SONRASI ÜRETRAL NÜKS SAPTANAN HASTADA ÜRETREKTOMİ

Ahmet Emin Doğan[1], Türker Soydaş[1], Mehmet Altan[1], Hilmi Sarı[1], Gözde Doğan[1], Fatih Ok[1]
[1]Ankara Etlik Şehir Hastanesi

Giriş

Radikal sistektomi sonrası üretral nüks oldukça nadir görülen bir durumdur ancak yüksek mortalite ile ilişkilidir. Erken tanı ve optimal tedavi ile daha iyi onkolojijk sonuçlar elde edilebilir.

Vaka Sunumu

Mesane kanseri ve sağ üreterde üretelyal karsinom tanısıyla radikal sistoprostatektomi ve sağ nefroüreterektomi operasyonu uygulanan 74 yaşındaki erkek hasta operasyondan 9 ay sonra eksternal üretral meadan kan gelmesi üzerine başvurdu. Tanısal üretroskopide üretelyal kanser nüksü ile uyumlu görünüm saptandı ve biyopsi örnekleri ile doğrulandı. Hastanın radyolojik incelemerinde başka bir nüks odağı saptanmadı ve üretra cerrahi olarak rezeke edildi.

Sonuç

Takip protokolleri heterojen olmakla birlikte üretral nüks açısından yüksek riskli hastaların sitoloji ve üretroskopi ile takibi faydalı görünmektedir. Üretral nüksün ideal yönetimine yönelik veriler sınırlıdır. Üretra koruyucu yaklaşımlar özellikle non-invaziv ve küçük boyutlu nüksler için bir seçenek gibi görünse de üretrektomi standart tedavidir.

Anahtar Kelimeler : üretral nüks, üretrektomi, ürotelyal karsinom, sistektomi

Kaynakça :

1. Laukhtina E, Moschini M, Soria F, Andrea DD, Teoh JY, Mori K, Albisinni S, Mari A, Krajewski W, Cimadamore A, Abufaraj M, Enikeev D, Neuzillet Y, Giannarini G, Xylinas E, Kamat AM, Roupret M, Babjuk M, Witjes JA, Shariat SF, Pradere B; European Association of Urology; Young Academic Urologists EAU-YAU: Urothelial Carcinoma Working Group; European Association of Urology Section of Oncological Urology ESOU. Follow-up of the Urethra and Management of Urethral Recurrence After Radical Cystectomy: A Systematic Review and Proposal of Management Algorithm by the European Association of Urology-Young Academic Urologists: Urothelial Carcinoma Working Group. Eur Urol Focus. 2022 Nov;8(6):1635-1642. doi: 10.1016/j.euf.2022.03.004. Epub 2022 Mar 23. PMID: 35337773.
2. Fahmy O, Khairul-Asri MG, Schubert T, Renninger M, Kübler H, Stenzl A, Gakis G. Urethral recurrence after radical cystectomy for urothelial carcinoma: A systematic review and meta-analysis. Urol Oncol. 2018 Feb;36(2):54-59. doi: 10.1016/j.urolonc.2017.11.007. Epub 2017 Nov 28. PMID: 29196179.

Resimler :

Resim Açıklaması: üretrektomi materyali



VS-02
Sunum Alanı: Salon A
Sunum Başlangıç Tarihi: 2023-11-09 17:52:00
Sunum Bitiş Tarihi: 2023-11-09 17:59:00

BİLATERAL RENAL PELVİS/PROKSİMAL ÜRETER TÜMÖRÜ OLAN HASTADA HOLMİUM LAZER ABLASYON İLE ENBLOK TÜMÖR EKSİZYONU

Ali Nofel Adilov[1], Oktay Üçer[1], Talha Müezzinoğlu[1], Gökhan Temeltaş[1], Ali Can Albaz[1]
[1]Celal Bayar Üniversitesi Hastanesi

AMAÇ: Renal pelvis tümörleri tüm renal tümörlerin yüzde %10 unu oluşturur. Bunların da %90'ını ürotelyal kanserler oluşturur. Üst üriner sistemin ürotelyal kanserlerinin tedavisinde altın standart tedavi Radikal Nefroüreterektomidir. Ancak soliter böbreklilerde, bilateral hastalığı veya yüksek derecede bilateral hastalık riski olanlarda, yetersiz böbrek rezervi olanlarda, radikal cerrahinin yüksek riskli kabul edildiği hastalarda endoskopik anterograd ve retrograd girişimler ,segmental üreterektomi başvurulabilecek seçeneklerdir. (2cm den küçük düşük dereceli erken evre ürotelyal tümörler) . Üroloji pratiğinde taş ve prostat cerrahisinde yoğun şekilde kullanılan holmium lazerin üreter tümörlerinde de kullanımını sunmayı amaçladık.

GEREÇ-YÖNTEM: Tarafımıza 72 yaşındaki erkek hasta insidental olarak saptanan bilateral renal pelvis tümörü ile başvuruyor. Kontratlı bilgisayarlı tomografide sağda renal pelvis distalinden başlayıp proksimal üretere uzanan yaklaşık 38mmlik segmenti içine alan ve ürotelyal karsinom olarak değerlendirilen solid kitle lezyonu mevcuttur. sol proksimal üreterde üreteropelvik bileşke düzeyinden başlayıp yaklaşık 18mmlik segmenti tutan ve ürotelyal karsinom olarak değerlendirilen solid kitle lezyonu mevcuttur. Hastaya öncelikle sağ taraflı tanısal URS yapıldı kitlenin lazer ablasyon ile eksize edilemeyeceği ve renal pelvisi de büyük oranda içine aldığı anlaşıldı . Bunun üzerine laparaskopik sağ radikal nefroüreterektomi yapıldı. Patolojisi non invaziv düşük dereceli ürotelyal karsinom T1a . Hasta 6 hafta sonra ikinci seansta laparoskopik sol proksimal üreter eksizyonu ve üreteroüreterostomi amacıyla ameliyata alındı. Sol taraflı tanısal URS yapıldı . Ve üreteropelvik bileşke düzeyinde 2cmlik papiller kitle görüldü. Hastanın soliter böbrekli olması sebebiyle Holmium lazer ablasyon ile kitle eksizyonuna karar verildi. URS şaftı içerisinden lazer yardımı ile tümör çevre dokuları işaretlendi . Ve laser ablasyon ile tümör derin kas tabakası dokusuna kadar diseke edildi ve basket kateter yardımı ile enblok olarak çıkarıldı. Retrograd Double J kateter konuldu.

BULGULAR: Operasyon süresi 100 dakika idi. Peroperatif ve erken postoperatif dönemde komplikasyon gelişmedi. Hastanın postoperatif 1.gününde kreatinin progresyonu izlendi . Postoperatif 2 . gününde hastada batın distansiyonu meydana geldi. Mobilizasyon ve medikal tedavi ile distansiyon şikayeti geriledi. Postoperatif 3. güne kadar kreatinin progresyonu devam etti. (kreatinin: 4.3) Medikal tedavi ile kreatinin postoperatif 4. günden itibaren regrese oldu ve 6.günde normal değerine ulaştı (kreatinin : 0,8) . Derin doku dolayısı ile jj kateter çekilmesi 2 ay sonrasına planlandı. Hasta postoperatif 8. günde taburcu edildi. Patoloji sonucu non invaziv düşük dereceli ürotelyal karsinom TaG1 örnekte kas doku mevcut. Ayrıca hasta 3 ay sonrası için kreatinin kontrolüne ve 6 ay sonra bilgisayarlı tomografi kontrolüne çağrıldı.

SONUÇ: İyi takip edilen soliter böbrekli veya bilateral renal pelvis tümörlü olgularda hastanın anefrik kalmaması ve diyalizden kurtulması amacıyla mümkünse eğer tümör eksizyonu açısından endoskopik yöntemlerin kullanılması iyi bir seçenek olmaktadır.

Anahtar Kelimeler : üreter , tümör , Holmium , lazer

Resimler :

Resim Açıklaması: BİLGİSAYARLI TOMOGRAFİ GÖRÜNTÜSÜ

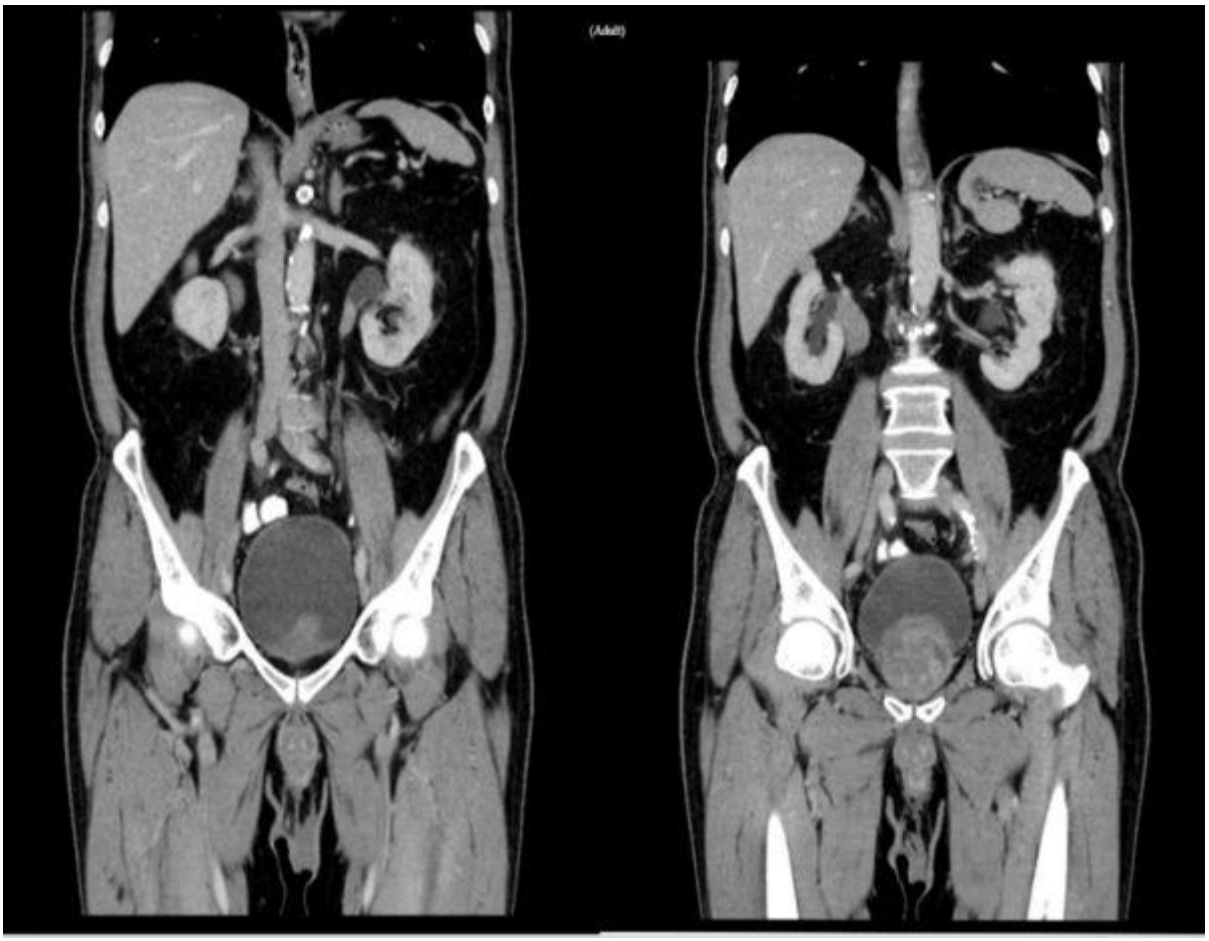

Resim Açıklaması: MAKROSKOPİK PATOLOJİ GÖRÜNTÜSÜ



VS-03
Sunum Alanı: Salon A
Sunum Başlangıç Tarihi: 2023-11-09 17:59:00
Sunum Bitiş Tarihi: 2023-11-09 18:06:00

PRİMER ÜRETRA KANSERİ OLGUSUNDA DİSTAL ÜRETREKTOMİ VE PERİNEAL ÜRETROSTOMİ

Alper Ege Sarıkaya[1], Volkan Şen[1], Ahmet Burak Yılmaz[1], Ozan Bozkurt[1], Ahmet Adil Esen[1]
[1]Dokuz Eylül Üniversitesi Tıp Fakültesi Üroloji Anabilim Dalı

Primer penil üretral karsinom nadir görülen bir kanserdir. Olgumuzda 41 yaşında ele gelen kitle nedeniyle tetkik edilen ve penil üretral kanser saptanan bir hastada gerçekleştirdiğimiz distal üretrektomi operasyonunu ve hastamızın takip ve tedavi sürecini paylaşmayı amaçladık.

Anahtar Kelimeler : Üretra Kanseri, Üretrektomi

VS-04
Sunum Alanı: Salon A
Sunum Başlangıç Tarihi: 2023-11-09 18:06:00
Sunum Bitiş Tarihi: 2023-11-09 18:13:00

RADİKAL SİSTEKTOMİ SONRASI ÜRETRAL REKÜRRENS OLAN HASTADA TOTAL ÜRETREKTOMİ

Alper Ege Sarıkaya[1], Volkan Şen[1], Mehmed Emin Kayacan[1], Ozan Bozkurt[1]
[1]Dokuz Eylül Üniversitesi Tıp Fakültesi Üroloji Anabilim Dalı

Mesane kanserinde radikal sistoprostatektomi sonrası üretral rekürrens % 10 oranında görülebilmektedir. Olgumuzda radikal sistoprostatektomi sonrası üretral rekürrens nedeniyle salvage
üretrektomi yaptığımız hastanın operasyon videosunu ve takibini sunmayı amaçladık.

Anahtar Kelimeler : Üretral Rekürrens, Mesane Kanseri

VS-05
Sunum Alanı: Salon A
Sunum Başlangıç Tarihi: 2023-11-09 18:13:00
Sunum Bitiş Tarihi: 2023-11-09 18:20:00

TAŞ CERRAHİSİ SIRASINDA İNSİDENTAL SAPTANAN RENAL PELVİS ÜROTELYAL KARSİNOMUNUN LAZER ABLASYON İLE REZEKSİYONU

Anıl Erkan[1], Deniz Baralı[1], Çağlar Boyacı[1], Metin Kılıç[1], Salim Zengin[1], Murat Demirbaş[1]
[1]Bursa Yüksek İhtisas Eğitim Ve Araştırma Hastanesi

AMAÇ

Non-invaziv düşük riskli üst üriner sistem ürotelyal karsinomlarında (ÜSÜK) fleksible üreterorenoskopi (f-URS) ile lazer ablasyonu veya rezeksiyonunun bir tedavi seçeneği olarak uygulanabileceğini göstermeyi amaçladık.

OLGU SUNUMU

49 yaşında erkek hasta, üroloji polikliniğine sol yan ağrısı nedeniyle başvurması ve çekilen abdomen bilgisayarlı tomografide (BT) sol renal pelviste lokalize 1 cmlik taş saptanması üzerine sol retrograd intrarenal cerrahi (RIRC) planlanarak hospitalize ediliyor. Hastanın medikal öyküsünde 4 yıl önce sol tarafa 6 seans ESWL yapılması dışında bir özellik bulunmuyor. Hastanın herhangi bir komorbiditesi bulunmuyor ve 25 paket/yıl sigara kullanımı mevcut. Hastaya Mayıs 2023 tarihinde sol RIRC operasyonu yapıldı, operasyon sırasında renal pelviste yaklaşık 1 cmlik papiller tümöral oluşum görülmesi üzerine önce idrar sitolojisi alındı ardından lezyondan punch biyopsi alındı. İdrar sitoloji atipik ürotelyal hücreler, biyopsi materyali ise düşük malign potansiyelli papiller ürotelyal neoplazi(PUNLMP) olarak raporlandı. Ardından hastaya torako-abdominopelvik BT çekildi ve patolojik bulgu saptanmadı. Mevcut bulguları ile düşük riskli ÜSÜK olarak değerlendirilen hastaya Temmuz 2023 tarihinde f-URS ile tümör lazer ablasyonu ile rezeksiyon+DJ stent takılması ameliyatı yapıldı. Peroperatif komplikasyon görülmedi. Hasta postoperatif 1. gün eksterne edildi. Patoloji sonucu aynı şekilde PUNLMP olarak raporlanan hastaya 3. ay sonra sistoskopi+tanısal f-URS işlemi planlandı.

SONUÇ

Düşük riskli ÜSÜK'ların Avrupa Üroloji Birliği kılavuzlarının birinci seçenek önerdiği tedavi böbrek koruyucu yaklaşımlar olup bu hastalarda f-URS ile tümör ablasyonu veya rezeksiyonu, düşük morbidite, kısa hastanede kalış süresi ile güvenle uygulanabilen bir cerrahidir.

Anahtar Kelimeler : UTUC, Lazer, Ablasyon, Ürotelyal, PUNLMP

VS-06
Sunum Alanı: Salon A
Sunum Başlangıç Tarihi: 2023-11-09 18:20:00
Sunum Bitiş Tarihi: 2023-11-09 18:27:00

RADİKAL PROSTATEKTOMİ ÖYKÜSÜ OLAN HASTADA MESANE KANSERİ NEDENİYLE ROBOTİK RADİKAL SİSTEKTOMİ VE Y-TİP ÜRİNER DİVERSİYON

Furkan Şendoğan[1, 3], Batuhan Sarp Dayan[2], Hatice Lamia Aydın[2], Fatih Yanaral[3], Erdal Alkan[3], Ramazan Gökhan Atış[3], Murat Binbay[1, 3]
[1]Bahçeşehir Üniversitesi Tıp Fakültesi, Üroloji Anabilim Dalı, İstanbul
[2]Bahçeşehir Üniversitesi Tıp Fakültesi, İstanbul
[3]Şişli Memorial Hastanesi, Üroloji Kliniği, İstanbul

Amaç:

Prostat kanseri nedeniyle radikal robotik prostatektomi (RRP) öyküsü olan hastada, invaziv mesane kanseri saptanması üzerine gerçekleştirilen robotik radikal sistektomi (RRS) ve Y-tip ileal ortotopik üriner diversiyon operasyonunu sunmayı amaçladık.

Olgu:

Kliniğimize makroskopik hematüri ile başvuran 82 yaşındaki erkek hastanın ultrasonografisinde (USG) mesanede solid kitle saptanması üzerine TUR-MT işlemi gerçekleştirildi. Patolojik inceleme pT2 yüksek dereceli transizyonel hücreli ürotelyal karsinom olarak sonuçlandı. Hastanın Manyetik Rezonans Görüntülemesinde (MRG) mesane sol anterolateral duvarında, 51x46 mm boyutlarında, kontrastlanma ve difüzyon kısıtlanması gösteren kitle lezyon saptandı. Hastanın FDG PET/BT incelemesinde, mesane sol anterolateral duvarı boyunca uzanan ve ayrıca mesane tabanında malign tümöral lezyon olduğu düşünülen duvar kalınlaşma alanı saptandı.

Hastanın ameliyat öncesi PSA değeri 0,01 mg/L olarak sonuçlandı ve hastaya RRS ve Y-tip ileal ortotopik üriner diversiyon operasyonu uygulandı.

Yöntem:

Supin pozisyonda pnömoperitoneum oluşturulduktan sonra 3 adet 8 mm ve 1 adet 12 mm asistan trokarları transperitoneal olarak batına yerleştirildi, hasta 25 derece Trendelenburg pozisyonuna alındı. Medial umbilikal ligamentin lateralinden periton insize edildi. Mesane posteriorundan Denonvillier fasyası takip edilerek mesane tabanından eski üretra anastamozuna doğru diseksiyona devam edildi. İliak arterlerin üreteri çaprazladığı noktada periton açıldı, her iki üreter bulunarak mesaneye giriş noktasına kadar kanlanması korunarak diseke edildi. Bilateral süperior vezikal arterler ve üreterler Hem-o-lok klip ile bağlandı ve kesildi. Mesane her iki medial ligamanın lateralinden girilerek keskin ve künt diseksiyonlar ile serbestlendi. Üretra mümkün olan en uzun üretra segmenti korunacak şekilde kesildi. Ardından bilateral pelvik lenf nodu diseksiyonu yapıldı. İleoçekal bileşkeden yaklaşık 25 cm uzaklıkta, yaklaşık 50 cm'lik ileal barsak ansı neobladder için tanımlandı ve distali insize edilerek üretra ile anastomoze edildi. Tanımlanan ileal segment mezosu korunarak endogia stapler yardımı ile çıkarıldı. Kalan ileal barsak ansları da uç uca anastomoz edildi. Eksize edilen barsak ansı anteriorundan sıcak makas yardımı ile detübülarize edildi. Gaston tarafından tariflenen Y tip yeni mesane yapıldı. Her iki üreter alt uçtan her iki sisteme Mono-J katater yerleştirildi. Neobladderın her iki ucu baca şeklinde olacak şekilde her iki üreter ile

ayrı ayrı anastomoz edildi. Mono-J katater uçları umbilikus hattının yaklaşık 5 cm inferiorundan 1 cm'lik insizyon yapılarak cilde çıkarıldı.

Konsol süresi 420 dakika olarak tamamlandı. Perioperatif kanama miktarı 300cc olarak saptandı. Postoperatif 2. gün gaz çıkışı ve 3. gün gaita çıkışı gerçekleşti. Postoperatif 21. günde Mono-J kataterler ve 28. günde üretral sonda alındı.

Patoloji raporu; skuamöz diferansiasyonun eşlik ettiği, perivezikal yağlı dokuya invazyon gösteren pT3aN0 yüksek dereceli ürotelyal karsinom olarak sonuçlandı. Cerrahi sınırlar negatif saptandı.

Sonuç:

Lokalize prostat kanseri nedeniyle radikal prostatektomi öyküsü olan ve invaziv mesane kanseri saptanan hastalarda robot yardımlı cerrahiler gerek optik büyütme avantajı gerekse diseksiyon kolaylığı ile perioperatif komplikasyon riskini azaltmakta ve güvenle uygulanmaktadır.

Anahtar Kelimeler : robot-yardımlı radikal sistektomi, invaziv mesane kanseri, prostat kanseri

VS-07
Sunum Alanı: Salon A
Sunum Başlangıç Tarihi: 2023-11-09 18:27:00
Sunum Bitiş Tarihi: 2023-11-09 18:34:00

8 YAŞINDA MESANE KANSERİ OLAN OLGUDA LAZER ABLASYON VE FULGRASYON

Muhammed Selçuk Özer[1], Alper Ege Sarıkaya[1], Volkan Şen[1], Aykut Kefi[1]
[1]Dokuz Eylül Üniversitesi Tıp Fakültesi Üroloji Anabilim Dalı

Pediatrik yaş grubunda mesane kanseri nadir görülmektedir ve genelde iyi prognozlu seyretmektedir.
Olgumuzda 8 yaşında mesane kitlesi nedeniyle lazer ablasyon ve fulgrasyon yaptığımız hastanın
operasyon videosunu ve takibini sunmayı amaçladık.

Anahtar Kelimeler : Pediatrik Kanser, Mesane Kanseri

VS-08
Sunum Alanı: Salon A
Sunum Başlangıç Tarihi: 2023-11-09 18:34:00
Sunum Bitiş Tarihi: 2023-11-09 18:41:00

PEDİATRİK ÜROONKOLOJİDE ROBOTİK CERRAHİ: RADİKAL SİSTOPROSTATEKTOMİ

Bülent Önal[1], Elif Altınay Kırlı[1], Göktuğ Kalender[1], Muhammet Demirbilek[1], Kadir Akkuş[1]
[1]İstanbul Üniversitesi-cerrahpaşa, Cerrahpaşa Tıp Fakültesi

Giriş:

Robot yardımlı laparoskopik cerrahiler erişkin yaş grubunda üroonkoloji alanında sık tercih edilen yöntemlerdir. Çocuklarda ise uygulama ile ilişkili bilgi sınırlıdır. Oysa robotik sistemlerin sağladığı teknik üstünlükler çocukluk çağı tümörlerinde avantaj sağlayabilir. Bu video sunumunda embriyonel rabdomyosarkom nedeni ile uygulanan robot yardımlı laparoskopik radikal sistoprostatektomi ameliyatının teknik detaylarını sunmayı amaçladık.

Hasta ve cerrahi teknik:

Makroskopik hematüri nedeni ile başvurusu esnasında tanı alan 26 aylık erkek hastanın radyolojik değerlendirmede (üriner ultrason ve manyetik rezonans görüntüleme) mesane tabanından köken alan 3 cm boyutunda kitle lezyonu tespit edildi. Sakral kemikte metastatik tutumu düşündürecek hipointens alan olmasına rağmen patolojik boyutta lenf nodu saptanmadı. Tanısal sistoskopide kitlenin trigon sağ yarısından başlayarak mesane domuna ve distalde prostatik üretraya uzandığı görüldü. Solda çift sistem anomalisi görüldü. Embriyonel rabdomyosarkom histolojisindeki kitle IRS-VAC kemoterapi protokolü sonrası kısmi regreseydi. Bu bulgularla robot yardımlı laparoskopik radikal sistoprostatektomi+ lenf nodu diseksiyonu+ ileal loop yapılması planlandı. Cerrahi Da Vinci XI robotik sistem ile 5 port kullanılarak, 30^0 Trendelenburg pozisyonunda yapıldı. Kamera portu Hasson, çalışma ve asistan portları (10 mm) abdominal sling sutur yöntemi ile yerleştirildi. Port dizilimi transvers ve aralarında 6 cm olacak şekilde yapıldı. Üreterler iliak çapraz düzeyinde bulunarak mesaneye kadar diseke edildi. Denonvilier fasyası üzerinden bilateral vaz deferensler bulundu ve kesildi. Seminal veziküller ile prostat apeksine kadar diseksiyon tamamlandı. Endopelvik fasyaya diseksiyona devam edildi ve mesane pediküllerine ulaşıldı devaskülarize edildi. Dorsal ven devaskülarize edildi. Mesane boynu kapatıldı ve üretradan ayırıldı. Sistoprostatektomi materyali organ torbasına alındı. Sol ve sağ iliak, presakral ve obtrator bölgede geniş lenf nodu diseksiyonu yapıldı. Robot undock edildikten sonra yaklaşık 6 cm'lik göbek altı median insizyonla organ torbası dışarı alındı. İleoçekal valve yaklaşık 25 cm uzaklıkta yaklaşık 10 cm ileal segment hazırlandı. Sol taraftaki duplike üreterlerin distal uçları spatüle edildi ve ileal loop yapılacak segmentin proksimaline Wallace tekniğiyle sağ üreter ise ileal loop yapılacak segmentin gövdesinde Bricker tekniğine uygun olacak şekilde hazırlandı ve anastomoz edildi. İleal loopun distal ucu 2 cm'lik kesiden dışarı alındı ve tespit edildi.

Sonuç:

Docking süresi 35, konsol 350 ve toplam operasyon süresi 450 dakikadır. Perop replase edilen kanama miktarı 100 cc'dir. Peroperatif komplikasyon saptanmayan hasta erken post operatif dönemde idrar yolu enfeksiyonu tedavisi aldı. Retriuz dreni 6., karın içi dren 7.gün alındı. Sekizinci günde taburcu edildi. Histopatolojik olarak tedavi yanıtı altındaki kitlenin cerrahi sınır negatif olarak çıkarıldığı, lenf nodlarının tutulmadığı raporlandı. İzlemde sorunsuzdur.

Tartışma:

Robot yardımlı laparoskopik cerrahi erişkin tümörlerinde olduğu gibi çocukluk çağında da tedavi yöntemi olarak uygulanabilir.

Anahtar Kelimeler : Sistektomi, Robot Yardımlı Laparoskopik, Rabdomyosarkom

Resimler :

Resim Açıklaması: Robot Yardımlı Laparoskopik Radikal Sistektomi

Pediatrik Üroonkolojide Robotik Cerrahi: Radikal Sistoprostatektomi

VS-09
Sunum Alanı: Salon A
Sunum Başlangıç Tarihi: 2023-11-09 18:41:00
Sunum Bitiş Tarihi: 2023-11-09 18:48:00

ADRENOKORTİKAL KARSİNOMDA LAPAROSKOPİK ADRENALEKTOMİ VE LENF NODU DİSEKSİYONU

Murat Gülşen[1], Ertuğrul Köse[1], Murat Işıtan[1], Ender Özden[1]
[1]Ondokuz Mayıs Üniversitesi, Tıp Fakültesi, Üroloji Anabilim Dalı, Samsun, Türkiye

Amaç: Bu videoda sağ adrenalde kitle ve parakaval metastatik lenf nodları olan hastada uyguladığımız laparoskopik adrenalektomi ve lenf nodu diseksiyonu deneyimimizi sunmayı amaçladık.

Hasta ve Metot: 38 yaşında kadın hastada yan ağrısı nedeniyle yapılan manyetik rezonans görüntülemede sağ adrenalde 70x30 mm kitle ve vena kava inferioru anteriora doğru yaylandıran retrokaval, interaortakaval ve retrokrural metastatik lenf nodları tespit edilmiş. Hipertansiyon ve sezeryan öyküsü olan hastaya sağ laparoskopik adrenalektomi ve lenf nodu diseksiyonu planlandı.

90 derece sağ yan pozisyonda, Veress iğnesi ile umblikusun süperiorunda pararektal alandan pnömoperitoneum oluşturuldu ve aynı noktadan 12 mm optik port ile girildi. Direk görüş altında ön aksiller hat hizasında subkostal 5 mm, midklaviküler 12 mm ve ksifoid altından 5 mm toplamda 4 adet port yerleştirildi. Karaciğer “Pretzel” retraktörü ile kranial yönde ekarte edildi ve posteiror periton insize edildi. Medialde adrenal ven bulunarak pnömotik metal klipler ile kontrol edilerek kesildi. Kitlenin vena kavadan ayrıldıktan sonra renal ven ve arter ile bitişik olduğu görüldü. Uygun diseksiyonlar ile kitle renal arter ve venden ayrıldı ancak kitlenin lenf nodları ile konglemere olduğu posteriorda yeterli retraksiyonun sağlanamaması nedeniyle sağ alt kadrandan ek 5 mm port yerleştirildi. Renal ven ve arter silikon teypler ile askıya alınarak kitle vena kavanın posterioruna kadar lenf nodları ile eksize edildi. Geride kalan interaortokaval ve retrokaval lenf nodları için duodenum ve kolon medialize edildi. Sol renal ven ile vena kava infrarenal düzeyden silikon teypler ile askıya alındı ve lenf nodu diseksiyonu tamamlandı.

Bulgular: İnsüflasyon süresi 135 dk, tahmini kan kaybı 150 cc idi. Postoperatif dönemde şilöz asit drenajı olan hasta rejim düzenlemesi ile takip edildi. Postoperatif 7.gün şilöz asit drenajı gerileyen hasta dreni çekilerek taburcu edildi. Patoloji sonucu; yüksek dereceli, klasik tip adrenal korteks karsinomu, cerrahi sınırlar negatif ve 11/13 metastatik lenf nodu olarak raporlandı. Genetik incelemede TP53, MEN1 ve MSH2 genlerinde patojenik mutasyon izlenen hastanın postoperatif 18.ayında medikal onkoloji ve endokrinoloji tarafından sistemik tedavi altında takibi devam etmektedir.

Sonuç: Adrenal korteks karsinomunda literatürde açık yöntem hala altın standart gösterilmekle birlikte tecrübeli ellerde minimal invaziv yaklaşımlar minimal komplikasyon ve postoperatif dönemde hızlı iyileşme avantajları ile öne çıkmaktadır.

Anahtar Kelimeler : Adrenokortikal Karsinom, Laparoskopik Adrenalektomi

VS-10
Sunum Alanı: Salon A
Sunum Başlangıç Tarihi: 2023-11-09 18:48:00
Sunum Bitiş Tarihi: 2023-11-09 18:55:00

CONN SENDROMUNDA LAPAROSKOPİK SOL PARSİYEL ADRENALEKTOMİ

Murat Işıtan[1], Murat Gülşen[1], Onur Kalaycı[1], Ender Özden[1]
[1]Ondokuz Mayıs Üniversitesi, Tıp Fakültesi, Üroloji Anabilim Dalı, Samsun, Türkiye

Amaç: Bu videoda, fonksiyonel sol adrenal kitlede laparoskopik "parsiyel" adrenalektomi deneyimimizi sunmayı amaçladık.

Hasta ve Metot: 44 yaşındaki kadın hastada dirençli hipertansiyon saptanması üzerine yapılan bilgisayarlı tomografide, sol adrenal bez medial krusta 16x10 mm boyutunda kitle lezyonu izlendi. Endokrinoloji tarafından yapılan metabolik değerlendirme sonrası Conn Sendromu ile uyumlu hormon aktivitesinin olduğu gözlendi. Cerrahi tedavi için tarafımıza yönlendirildi. Hastaya sol laparoskopik parsiyel adrenalektomi planlandı.

90 derece sol yan pozisyonda Palmer noktasından veress ile pnömoperitonium oluşturuldu. Ardından 1 adet 12 mm trokar midklavikuler hat umblikusun yaklaşık 3 cm süperiorundan girildi. Görüntüleme eşliğinde ön aksiller hattan subkostal 1 adet 5 mm'lik ve 1 adet 12 mm'lik port ön aksiller hattan transperitoneal girildi. Splenorenal ligaman ultrasonik enerji yardımı ile kesilerek sol adrenal bez ortaya konuldu. Adrenal ven bulundu, çevre dokulardan diseke edildi. Adrenal bezde yaklaşık 2 cm kitle izlendi. USG ile kitle sınırları belirlendi. Kitle bir miktar sağlam adrenal dokusuyla birlikte enerji cihazı yardımı eksize edildi ve endobag içine konuldu. Kanama kontrolünün ardından 12 mm port giriş yerinden kitle dışarı alındı, dren yerleştirilmedi.

Bulgular: İlk portun girişinden kitlenin vücut dışına alınmasına kadar geçen süre 50 dk, tahmini kan kaybı 10 cc idi. Takiplerinde tansiyon problemi yaşanmayan hasta endokrinoloji önerileri alınarak postoperatif 2. gün taburcu edildi. Hastanın patolojisi adrenal korteks adenomu, cerrahi sınır negatif olarak raporlandı. Hastanın postoperatif 10. Ayda potasyum replasmanı ve antihipertansif kullanımı olmadan takibi devam etmektedir.

Sonuç: Fonksiyonel adrenal kitlelerde, gelişen minimal invaziv yöntemler, görüntüleme sistemleri ve tecrübe, organ koruyucu cerrahileri onkolojik prensiplere uygun şekilde gerçekleştirmeyi mümkün kılmaktadır.

Anahtar Kelimeler : Conn Sendromu, Sol Parsiyel Adrenalektomi

VS-11
Sunum Alanı: Salon A
Sunum Başlangıç Tarihi: 2023-11-09 18:55:00
Sunum Bitiş Tarihi: 2023-11-09 19:02:00

LOW ANTERİOR REZEKSİYON VE KEMORADYOTERAPİ ÖYKÜSÜ OLAN HASTADA LAPAROSKOPİK RADİKAL SİSTOPROSTATEKTOMİ

Murat Işıtan[1], Yusuf Yıldırım[1], Murat Gülşen[1], Yakup Bostancı[1], Ender Özden[1]
[1]Ondokuz Mayıs Üniversitesi, Tıp Fakültesi, Üroloji Anabilim Dalı, Samsun, Türkiye

Amaç: Bu videoda rektum kanseri nedeniyle neoadjuvan kemoradyoterapi ve açık low anterior rezeksiyon öyküsü olan hastada mesane kanseri nedeniyle uyguladığımız laparoskopik radikal sistoprostatektomi (LRSP) deneyimimizi sunmayı amaçladık.

Hasta ve Yöntem: Yetmiş üç yaşındaki erkek hastada hematüri nedeniyle yapılan tetkiklerinde mesane sağ yan duvarda 2,5 cm boyutunda patoloji sonucu yüksek dereceli invaziv ürotelyal karsinom, pT2 olarak raporlanan kitle tespit edilmiş. manyetik rezonans görüntülemede perivezikal yağlı dokuya uzanım izlenen hastanın toraks görüntülemesinde metastaz saptanmadı. Hastanın özgeçmişinde atrial fibrilasyon ve stentli koroner arter hastalığı mevcut olup, rektum kanseri nedeniyle neoadjuvan kemoradyoterapi ve açık low anterior rezeksiyon ve benign prostat obstrüksiyonu nedeniyle transüretral prostatektomi operasyonları mevcut. Neoadjuvan kemoterapi verilen hastaya LRSP planlandı.

Supin pozisyonda veress iğnesi ile palmer noktasından girilerek pnömoperitoneum oluşturuldu ve bu noktadan öncelikle 5 mm'lik optik port girildi ve direk görüş altında umblikusun 1 cm superiorundan 12 mm'lik optik port ve diğer dört çalışma portu yerleştirildi. Omentum ve ince barsağın batın ön duvarına insizyonel herniye olduğu ve bu alana yapışık olduğu görüldü ve soğuk makas yardımı ile diseke edildi. Öncelikle geçirilmiş cerrahisi ve radyoterapi almış olması nedeniyle her iki üreter lokalize edilerek takip edildi ve seminal veziküllerin posterioru ile anastomoz hattı arasındaki plan diseke edildi. LRSP'nin gerçekleştirilebileceğine kanaat getirildikten sonra üreterler bağlanarak kesildi ve bilateral lenf nodu diseksiyonu gerçekleştirildi. Sol üreter sigmoid kolon posterioru, sakrum anteriorundan sağa geçirildi. Lenf nodu diseksiyonu gerçekleştirildikten sonra mesanenin pedikülleri klemplenerek kesildi ve prostatın posterior diseksiyonu tamamlandı. Periton ön yaprağı insize edilerek her iki endopelvik fasya ultrasonik bipolar enerji cihazı ile insize edildi. Dorsal ven kompleksi 2/0 37 mm V-loc™ sütur ile bağlandı ve apikal diseksiyon gerçekleştirildi. Üretra kesildikten sonra LRSP gerçekleştirilmiş oldu. Spesmen endobag içine alındıktan sonra rektal kateterden hava verilerek intestinal bütünlük kontrol edildi ve yaralanma olmadığı teyit edildi. İleoçekal valvin 15 ve 30 cm proksimaline işaret süturleri intrakorporeal olarak atıldı ve göbek altı median insizyon yapıldı. Barsak anastomozu sonrasında Wallace tip üreterointestinal anastamoz gerçekleştirildi.

Bulgular: Operasyon süresi 300 dk, ortalama kan kaybı 150 cc idi. Hastanın postoperatif 1.günde nazogastrik sondası, 2. günde üretral dreni çekildi. Postoperatif dönemde rejimi kademeli olarak ilerletildi ve postoperatif 9. gün dreni çekilerek taburcu edildi. Patoloji sonucu yüksek dereceli invaziv ürotelyal karsinom, pT3a, cerrahi sınırlar negatif, 12 adet reaktif lenf nodu olarak raporlandı.

Sonuç: Laparoskopik radikal sistoprostatektomi, geçirilmiş batın cerrahisi ve radyoterapi öyküsü gibi anatomik planların bozulduğu zorlu durumlarda deneyimli cerrahların elinde güvenle gerçekleştirilebilir.

Anahtar Kelimeler : Laparoskopik Radikal Sistoprostatektomi

VS-12
Sunum Alanı: Salon A
Sunum Başlangıç Tarihi: 2023-11-09 19:02:00
Sunum Bitiş Tarihi: 2023-11-09 19:09:00

ROBOTİK RADİKAL SİSTEKTOMİ - İNTRAKORPOREAL İLEAL KONDÜİT HAZIRLANIŞI VE ÜRETERAL KATATERİZASYONDA PRATİK MODİFİKASYON

Levent Türkeri[1], Nejdet Karşıyakalı[2], Mahir Bülent Özgen[1], Bora Özveren[2]
[1]Acıbadem Mehmet Ali Aydınlar Üniversitesi, Altunizade Hastanesi, Üroloji Departmanı
[2]Acıbadem Mehmet Ali Aydınlar Üniversitesi, Tıp Fakültesi, Altunizade Hastanesi, Üroloji Departmanı

Amaç

Robot yardımlı laparoskopik radikal sistektomi (RYLRS) operasyonunda intrakorporeal ileal kondüit hazırlanış aşamasında üreteral kataterizasyonu kolaylaştırmak için pratik bir yöntem olarak Alexis port ve metalik aspiratör kullanımını göstermek.

Olgu Sunumu

45 yaşında erkek hasta, mesanede 8 cm boyutunda tümör saptanması üzerine TUR-MT operasyonu uygulanmış. Patoloji sonucu plazmasitoid ve nested varyant alanları içeren High-grade T2b olarak sonuçlanan hasta kliniğimize başvurdu.

MRG-ürografide üst üriner sistem tulumu yok, F-18 FDG-PET/BT'de metastaz izlenmedi.

Hastaya RYLRS + bilateral genişletilmiş pelvik lenf nodu diseksiyonu + intrakorporeal ileal kondüit üriner diversiyon operasyonu uygulandı.

Konsol süresi 287 dk, intrakorporeal ileal kondüit diversiyon süresi 86 dk ve tahmini ortalama kanama miktarı 100mL olarak hesap edildi.

Patoloji sonucu High-grade pT3bN0 + CIS, cerrahi sınırlar negatif, prostat patolojisi benign olarak raporlandı.

Post-operatif 5.gün dreni çekilen hasta post-operatif 6.günde sorunsuz şekilde taburcu edildi.

Sonuç

İntrakorporeal ileal kondüit üriner diversiyon hazırlanış aşamasında üreteral kataterizasyonu kolaylaştırmak için kılavuz tel ve üreter kataterinin yönlendirilmesinde pratik bir yöntem olarak Alexis port ve metalik aspiratör kullanılabilir.

Anahtar Kelimeler : Robot yardımlı laparoskopik radikal sistektomi, intrakorporeal ileal kondüit, üreteral kataterizasyon

VS-13
Sunum Alanı: Salon A
Sunum Başlangıç Tarihi: 2023-11-09 19:09:00
Sunum Bitiş Tarihi: 2023-11-09 19:16:00

MESANE ADENOKARSİNOMUNDA ROBOT YARDIMLI PARSİYEL SİSTEKTOMİ VE BİLATERAL LENF NODU DİSEKSİYONU

Ömer Faruk Bahadır[1], Tural Balayev[1], Müjdat Ayva[1], Ahmet Güdeloğlu[1], Sertaç Yazıcı[1], Fazıl Tuncay Aki[1]
[1]Hacettepe Üniversitesi Tıp Fakültesi Üroloji Anabilim Dalı

Amaç

Mesane adenokarsinomunda tedavi yöntemlerinden birisi de parsiyel sistektomi ameliyatıdır. Bu videoda mesanede taşlı yüzük hücreli adenokarsinom saptanan bir hastada robot yardımlı parsiyel sistektomi ve bilateral lenf nodu diseksiyonu ameliyatı tekniği gösterilmiştir.

Materyal ve Metot

49 yaşında erkek hastada ağrısız pıhtılı hematüri nedeniyle yapılan incelemede mesanenin apeksinde, urakus - mesane bileşkesinde 4 cm'lik bir alanda tümöral oluşuma transüretral rezeksiyon yapılarak taşlı yüzük hücreli mesane adenokarsinomu tanısı konulmuştur. Gastrointestinal sistem taraması negatif olarak saptanan hastaya sonrasında da Vinci Xi robotik platfrom yardımıyla parsiyel sistektomi ve bilateral lenf nodu diseksiyonu ameliyatı gerçekleştirilmiştir.

Sonuçlar

Robotik konsol süresi 110 dakika süren ameliyatta yaklaşık 150 ml kanama gözlemlenmiştir. Ameliyattan sonra 2. gün dreni çekilen hasta 3. gün taburcu edilmiştir. Üretral kateteri ise ameliyat sonrası 6. gün çekilmiştir. Patolojik incelemede perivezikal yağlı dokuya invaze taşlı yüzük hücreli mesane adenokarsinomu saptanmıştır ve cerrahi sınırlar negatif olarak rapor edilmiştir. Sağdan 12 adet, soldan 7 adet çıkarılan lenf nodlarından soldaki 1 tanesinde metastaz saptanması üzerine medikal onkoloji tarafından oksaliplatin ve capecitabin kemoterapisi alan hasta, 3 kür kemoterapi sonrası kontrolünde hastalıksız olarak takip edilmektedir.

Sonuç

Mesane apeks - urakus bileşkesine lokalize adenokarsinomlarında seçilmiş olgularda robot yardımlı parsiyel sistektomi ve bilateral pelvik lenf nodu diseksiyonu ameliyatı güvenli ve uygulanabilir bir minimal invaziv yöntem gibi görünmektedir.

Anahtar Kelimeler : mesane tümörü, robotik cerrahi, parsiyel Sistektomi

VS-14
Sunum Alanı: Salon A
Sunum Başlangıç Tarihi: 2023-11-09 19:16:00
Sunum Bitiş Tarihi: 2023-11-09 19:23:00
“”

RADİKAL SİSTEKTOMİ SONRASI GELİŞEN ÜRETERO-İLEAL ANOSTOMOZ DARLIKLARINDA LAPAROSKOPİK RE-ANOSTOMOZ

Utku Can[1], Orkunt Özkaptan[1], Osman Murat İpek[1], Hakan Remzi Dinçer[1]
[1]Kartal Dr Lütfi Kırdar Şehir Hastanesi

Amaç: Bu videoda Radikal sistektomi +ileal loop diversiyon operasyonu sonrası gelişen sağ üreteroileal anostomoz darlıklarındaki laparoskopi deneyimimizi aktarmayı planladık. .

Metot: 2021 ve 2023 yıllarında kliniğimizde açık radikal sistoprotatektomi+ ileal diversiyon (wallace) operasyonu yapılmış 56 ve 49 yaşlarındaki 2 erkek hastaya, postoperatif 3. aydan sonra gelişen sağ hidronefroz ve sağ piyelonefrit atağı nedeniyle sağ nefrostomi katateri uygulandı. Her iki hastada ilk olarak antegrad üreteroskopi ile endoskopik müdahale denendi ancak sağ üreter lümeni komplet oblitere olarak izlendi. Laparoskopik üretero-ileal anostomoz onarımı 1 adet 12 mm kamera ve 2 adet 10 mm olmak üzere toplam 3 porttan supin+ hafif trendelenburg pozisyonda gerçekleştirildi.

Sonuç: Operasyon süreleri sırasıyla 190 ve 150 dk idi. Re-Anostomoz 4/0 vicryl ve 4/0 pds kullnılarak devamlı sutur tekniği ile gerçekleştirildi(Bricker). Peropratif ve postoperatif komplikasyon izlenmedi. Yatış süresi ilk hasta için 5 gün 2. Hasta için 4 gün idi. Mono j katater her iki hastada da 6 hafta tutuldu. Postoperatif 3. Ayda çekilen kontrol görüntülemelerde hidronefroz izlenmedi ve piyelonefrit atağı gözlenmedi.

Tartışma: Özellikle açık cerrahi öyküsü olan yaygın intraabdominal yapışıklıkları olan hastalarda kısa hastanede kalış, erken mobilizasyon , az kanama avantajları nedeniyle laparoskopik üreteroileal re-anostomoz güvenli, başarılı ve uygulanabilir bir cerrahidir.

Anahtar Kelimeler : mesane, kanser, sistektomi, anostomoz darlığı, üreteroileal anostomoz

VS-15
Sunum Alanı: Salon A
Sunum Başlangıç Tarihi: 2023-11-10 17:30:00
Sunum Bitiş Tarihi: 2023-11-10 17:37:00

PROSTATİK STROMAL SARKOM: GENÇ HASTADA NADİR GÖRÜLEN BİR OLGUNUN ROBOTİK CERRAHİ İLE TEDAVİSİ

Ahmet Furkan Özsoy[1], Timur Kürşad Ülgen[1], İpek Aksoy[1], Serhat Erkmen[1], Orhan Alizade[1], Ahmet Doruk Güler[1], Çağrı Akpınar[1], Evren Süer[1]
[1]Ankara Üniversitesi Tıp Fakültesi

Amaç: Bu videoda TUR-P patolojisi prostatik stromal sarkom olarak raporlanan 34 yaş erkek hastada tek taraflı sinir koruyucu cerrahi tedavi uyguladığımız robotik radikal prostatektomi deneyimimizi aktarmayı planladık.

Hasta: 34 yaşında erkek hasta, 2 yıldır alt üriner sistem semptomları ve 2 kez tekrarlayan akut üriner retansiyon öyküleri mevcut. 07/2022 tarihinde dış merkezde yapılan sistoskopisinde mesane içi şüpheli alanlar tespit edilmiş ve rezeksiyon yapılmış. Eş zamanlı TUR-P uygulanmış. Patoloji sonucu benign sonuçlanmış. Devam eden alt üriner sistem semptomları nedeni ile kliniğimize başvuran hastaya ileri değerlendirme amacı ile basınç-akım çalışması planlandı. İşlem öncesi görülen tPSA 3,81. Basınç-akım çalışması sonucunun infravezikal obstrüksiyon ile uyumlu gelmesi sonucu 03/2023 tarihinde üretrosistoskopi kararı verildi. Üretrosistoskopi sırasında lümeni kısmen kapatan rezidü adenom doku ve prostatik üretrada iğsi uzantılar şeklinde şüpheli mukozal dokular izlendi. TUR-P kararı alındı. TUR-P patolojisi, "iğsi hücreli malign mezenkimal tümör" olarak raporlandı. Postoperatif çekilen multiparametrik prostat MR; "prostat apeksten tabana uzanan, sol lobu dolduran PIRADS 5 lezyon" şeklinde raporlandı ve ekstraprostatik yayılım saptanmadı. 05/2023 tarihinde çekilen F-18 FDG PET/BT'te ise prostat posterior duvarda FDG tutulumu (suvmax 6,6) tariflendi. Bunun üzerine 23/06/2023 tarihinde hastaya robotik radikal prostatektomi planlandı.

Cerrahi Yöntem: GSÖT hasta 30 derece supin Trendelenburg pozisyonuna alındı. Veress iğnesi ile abdomene girildi. İntraabdominal kavite basıncı 15 cm H20 ya gelince kadar CO2 insülfe edildi. Ardından umblikusun 2 cm üzerinden 2 adet solda ve 1 adet sağda olmak üzere robotik trokarlar girildi. Sağ robotik trokarın 8 cm lateralinden 1 adet 12 mm lik asistan, sağ robotik trokarın 5 cm uzaklığında 5 mm lik asistan portları girildi. Sağ robotik kola monopolar makas, sol medial kola Maryland grasper ve sol lateral kola prograsper forceps yerleştirildi. Ardından median ve medial umblikal ligamanlar lateralden başlanarak künt ve keskin disseke edildi. Buradan Retzius aralığına girildi ve periprostatik alana ulaşıldı. Endopelvik fasia monopolar makas yardımı ile açıldı. Prostat levator ani kaslarından diseke edildi. Ardından sondanın balonu yardımı ile mesane boynu belirlendi ve monopolar makas yardımı ile açıldı. Sonda prograsper ile asılarak mesane boynu saat 6 hizasında açığa çıkarıldı. Mesane boynu bu hizada açıldı ve prostatovezikal bölgeye girildi.Bu bölgede sarkomataoid görüntüde olan kitleden frozen gönderildi. Ardından vas deferensler bulunup ayrıldı.Bilateral seminal vezikül ve vas deferensler diseke edildi. Prostatın tabanı disseke edilip serbestlendi. Ardından prostatın lateralinden prostatik fasya açılarak sağda damar sinir demeti laterale itildi. Prostatın laterali hem-o-lok kliplerle kliplenerek ayrıldı. Prostat apeksine kadar ulaşıldı. Derin

dorsal ven kesildi. Ardından üretra kesildi. Bilateral pelvik lenf nodu diseksiyonu yapıldı. Mesane ve üretrayı yakınlaştırmak için 2/0 vicryl mesane boynu tabanı ve üreterin altından geçilecek şekilde konuldu. 2 adet 3/0 V-loc sutur ile üretra anastomozu gerçekleştirildi. Mesaneye 18 Fr 2 yollu silikon sonda konuldu. Kaçak olmadığı görüldü. Spesmen endobag içine konulup orta hatta 5 cm lik insizyondan çıkarıldı. Loja 1 adet dren konuldu. Trokarlar tek tek çıkarılıp kanama olmadığı görüldü ve vaka sonlandırıldı.

Bulgular: İntraop herhangi bir komplikasyon yaşanmadı. Toplam ameliyat süreci 142 dakika, konsol süresi ise 83 dakika sürdü. İntraoperatif kan kaybı 220 ml ölçüldü. Postoperatif takiplerinde herhangi komplikasyon gelişmeyen hastanın 3.gününde dreni alınıp 4. Gününde taburcu edildi. Hastanın sondası 7. Günde alındı. Taburculuk sonrası aktif şikayeti olmayan hastada spesmen patolojisi prostatik stromal sarkoma(T2aN0), cerrahi sınır negatif şeklinde raporlandı. Postoperatif 3. ay kontrolünde hasta idrar kaçırma tariflemedi ve IIEF skoru 15(hafif-orta) olarak değerlendirildi.

Sonuç: Prostatik stromal sarkom nadir görülmekle birlikte semptomatik genç erkeklerde akılda tutulması gereken bir olgudur. Kötü prognoz ve yüksek lokal nüks oranları nedeni ile postoperatif yakın takip önemlidir. Daha önce TUR-P operasyonu geçiren hastada minimal invaziv cerrahi yöntem olarak robotik cerrahinin kullanımı uygulanabilir bir yöntemdir.

Anahtar Kelimeler : RADİKAL PROSTATEKTOMİ, ROBOTİK CERRAHİ, PROSTATİK STROMAL SARKOM,

Kaynakça :

1)Bandegudda S, Manilal RS, Giridhar A, Rao BV. Unusual Cause of Acute Urinary Retention in Young Male Patient: Primary Synovial Sarcoma of Prostate-A Case Report. Surg J (N Y). 2022 Dec 2;8(4):e316-e321. doi: 10.1055/s-0042-1758052. PMID: 36468148; PMCID: PMC9718638.

2)Addesso M, Caputo A, Zeppa P, D'Antonio A. Prostatic stromal sarcoma: Report of a rare case in a young male and review of the literature. Int J Surg Case Rep. 2023 May;106:108193. doi: 10.1016/j.ijscr.2023.108193. Epub 2023 Apr 13. PMID: 37062191; PMCID: PMC10130468.

VS-16
Sunum Alanı: Salon A
Sunum Başlangıç Tarihi: 2023-11-10 17:37:00
Sunum Bitiş Tarihi: 2023-11-10 17:44:00

AÇIK PARSİYEL NEFREKTOMİ SONRASI BİLATERAL BÖBREK VE UNİLATERAL SÜRRENAL TÜMÖR GELİŞEN HASTADA MİNİMAL İNVAZİV YAKLAŞIM

Mehmet Fatih Özkaya[1], Ahmet Furkan Özsoy[1], Muhammed Arif İbiş[1], Araz Musaev[1], Mehmet Erol Maraş[1], Eralp Kubilay[1], Ezel Aydoğ[1], Evren Süer[1]
[1]Ankara Üniversitesi Tıp Fakültesi Üroloji Anabilim Dalı

Amaç : Geçirilmiş sağ açık parsiyel nefrektomi öyküsü olan, takiplerinde sağ böbrekte nüksü ve sol böbrek ve sürrenalde yeni gelişimli solid lezyonu olan hastanın minimal invaziv cerrahi tedavi sürecindeki tecrübelerimizi aktarmaktır.

Metot: 72 yaşında, hipertansiyon ve diabetes mellitus tip 2 dışında ek hastalığı olmayan, VKİ 29 olan kadın hasta, bilinen 2017de sağ açık parsiyel nefrektomi operasyonu öyküsü mevcut. Patoloji sonucu şeffaf hücreli renal hücreli karsinom, WHO/ISUP nükleer grade 2, tümör boyutu 5 cm, tümör taban örneklemesi negatif ve cerrahi sınır belirsiz olarak raporlanmış. Postoperatif kontrol tomografi görüntülemeleri ile takipli ve operasyon sonrası takiplerde yeni gelişimli herhangi bir radyolojik bulgu olmayan hastanın temmuz 2023'de yapılan torakoabdominopelvik tomografik incelemede; sağ böbrekte, büyüğü orta önde 2.8 cm boyutlarında olmak üzere çok sayıda, hipodes (nekroz) alanları da içeren solid kitle, solda da, büyüğü orta lateralde 3.5 cm çaplı olmak üzere birkaç adet solid kitle izlenmiş. Kitlelerin ortalama yoğunluğu kontrastsız incelemede 30 hü, arteryal fazda 120 hü ve nenöz fazda 80 hü ölçülmüşt (anlamlı kontrastlanmayı takip eden wash out). Sol sürrenal bezde 7.5x4.5 cm boyutlarıdna, heterojen, malign görünümlü kitle izlenmesi üzerine tarafımıza başvuran hastaya öncelikle sol robotik parsiyel nefrektomi + sol surrenalektomi , 15 gün sonrasında da sağ laparoskopik radikal nefrektomi planlandı. Robotik cerrahinin patolojik sonucu böbrek için "şeffaf hücreli renal hücreli karsinoma, WHO/ISUP nükleer grade 2, kapsül invazyonu mevcut ancak perirenal yağ doku tutulumu yok." Surrenal bez için ise "şeffaf hücreli renal hücreli karsinoma metastazı" olarak raporlandı; laparoskopik sağ radikal nefrektomi cerrahisinin patoloji sonucu ise kapsüle invaze ancak perirenal yağ dokusunu tutmayan şeffaf hücreli renal hücreli karsinoma, (who/ısup grade 2) olarak raporlandı.

Cerrahi Yöntem-1 (ROBOTİK SOL PARSİYEL NEFREKTOMİ + SOL SURRENALEKTOMİ) Hasta sol lomber pozisyona alındı. Veress iğnesi ile abdomene girildi. İntraabdominal kavite basıncı 15 mmHg'ye gelinceye kadar CO2 insufle edildi. Umblikus superolateralinden 8 mm kamera portu girildi, bunun 8 cm sağından ve solundan 8 mm robot portları girildi. İnguinal alandan 8 mm.lik diğer robot portu girildi. 2. ile 3. portlar arasından 5 mm ve 3. ile 4. portlar arasından 11 mm asistan portu girildi. Kameranın sağındaki robotik kola monopolar makas solundaki kola fenestre prograsper forceps, inguinal alandaki kola prograsper forseps yerleştirildi. İnen kolon görüldü ve medialize edildi. Psoas üzerinde üreter bulundu. Sol sürrenal bez çevre dokulardan ve böbrekten serbestlendi. Uygun kanama kontrolü ile tamamen ayrıldı. Ardından böbrek çevre dokulardan serbestlendi. Renal arter ve ven bulundu. Sonrasında sol böbrek alt pol lateraldeki kitlenin etrafı sağlam cerrahi sınır bırakılarak koter ile çizildi. Renal arter ve vene Bulldog klemp konuldu. Makas yardımıyla kitle sağlam böbrek parankiminden enüklee edildi. 3/0 V-loc ile taban sütürü konuldu. Ardından renal parankıme 0 numara Vicryl ile sütur atıldı. Her sütür geçişinde, sütür kaymasına engel olması için her köşeye bir adet hem-o-lok klip konuldu. Bulldog klemp açıldı, aşikar kanama olmadığı görüldü. Loja bir adet

dren yerleştirildi. Tüm portlar tek tek direkt görüş altında çekildi. En son tümöral kitle endobag içine konulup kamera portundan dışarı çıkarıldı ve tüm port insizyon hatları anatomik plana uygun olarak kapatıldı.

Cerrahi Yöntem-2 (LAPAROSKOPİK SAĞ RADİKAL NEFREKTOMİ) Hasta sağ lomber pozisyona alındı. 2 adet 11 mm.lik 1 adet 5 mm.lik port yerleştirildi. çıkan kolon görüldü ve medialize edildi. Psoas üzerinde üreter bulundu ve askıya alındı. Böbrek çevre dokulardan serbestlendi. Renal arter ve ven bulundu. Renal hilus serbestlendi. 60 mm.lik EndoGIA arter ve veni içine alacak şekilde yerleştirildi, arter ve ven kesilerek ayrıldı. Ardından üreter klip konularak kesildi. Böbrek endobag içerisine konuldu ve ciltten yaklaşık 5 cm lik kesiyle dışarı alındı. Kanama kontrolünü takiben loja 1 adet 24 F silikon dren konuldu. Katlar anatomik planda kapatıldı. İşleme son verildi.

Sonuç : Geçirilmiş açık parsiyel nefrektomi cerrahi öyküsü olan ve patoloji raporunda cerrahi sınırı net tayin edilemeyen hastada yakın radyolojik takiplere devam edilerek nefron koruyucu yaklaşım izlenmiştir. Nüks ve metastaz gelişen hastada cerrahi plan yapılırken, hastanın yine maksimum nefron kapasitesiyle takibi amaçlanmış ve robotik parsiyel nefrektomi + surrenal cerrahisi öne alınmış, radikal cerrahi sonraya bırakılmıştır. Hasta robotik cerahiden 4 gün sonra, laparoskopik cerrahiden ise 3 gün sonra taburcu edilmiştir. Hasta bazında önemli bir diğer nokta ise 2. periop dönemde addison protokolünün dikkatle uygulanmış ve olası bir intraop Addison krizinin önlenmesinin amaçlanmış olmasıdır. Takiplerinde günümüze değin bir şikayet ile tarafımıza başvurmamış olan hasta tıbbi onkoloji kliniğine yönlendirilmiştir.

Anahtar Kelimeler : BÖBREK TÜMÖRÜ ŞEFFAF HÜCRELİ KANSER SÜRRENAL KANSER ROBOTİK PARSİYEL NEFREKTOMİ LAPAROSKOPİK RADİKAL NEFREKTOMİ

VS-17
Sunum Alanı: Salon A
Sunum Başlangıç Tarihi: 2023-11-10 17:44:00
Sunum Bitiş Tarihi: 2023-11-10 17:51:00

ROBOT YARDIMLI LAPAROSKOPİK PARSİYEL NEFREKTOMİ SIRASINDA VASKÜLER KONTROL: "BLUNT NEEDLE RETRACT-O-TAPE"

Elnur Allahverdiyev[1], İlker Tinay[1]
[1]Anadolu Sağlık Merkezi

BU VİDEO SUNUMUNDA, LAPAROSKOPİK ROBOT YARDIMLI BÖBREK KORUYUCU KANSER CERRAHİLERİNDE BÖBREK VASKULER YAPILARININ DİSSEKSİYONU
SIRASINDA KULLANDIĞIMIZ VE DİSSEKSİYON SÜRESİNİ AZALTTIĞINI, VASKÜLER HASAR İHTİMALİNİ DÜŞÜRDÜĞÜNÜ VE GÜVENLİ DİSEKSİYON AÇISINDAN YARARLI OLDUĞUNU DÜŞÜNDÜĞÜMÜZ "BLUNT NEEDLE RETRACT-O-TAPE" KULLANIMINI PAYLAŞMAK İSTEDİK.

Anahtar Kelimeler : BÖBREK KİTLESİ, NEFRON KORUYUCU CERRAHİ, ROBOTİK CERRAHİ, HİLUS DİSEKSİYONU

VS-18
Sunum Alanı: Salon A
Sunum Başlangıç Tarihi: 2023-11-10 17:51:00
Sunum Bitiş Tarihi: 2023-11-10 17:58:00

TESTİS TÜMÖRLÜ HASTADA KEMOTERAPİ SONRASI ROBOTİK RETROPERİTONEAL LENF NODU DİSEKSİYONU: OLGU SUNUMU.

Kadir Emre Baltacı[1], Halil İbrahim Özkan[1], Durmuş Alptuğ Coşar[1], Mustafa Sertaç Yazıcı[1]
[1]Hacettepe Üniversitesi Tıp Fakültesi Üroloji Anabilim Dalı

Testis tümörlü hastalarda kemoterapi sonrası retroperitoneal rezidü kitle eksizyonu, ürolojik onkolojide cerrahi teknik olarak zor ameliyatlardan biri olarak kabul edilmektedir. Sıklıkla açık cerrahi yaklaşım tercih edilmekle birlikte günümüzde ileri robotik cerrahi deneyimi olan az sayıda merkezde robot yardımlı RPLND de uygulanabilmektedir. Bu videoda mixed germ hücreli testis tümörü nedeniyle 3 kür BEP kemoterapisi alan ve sonrasında robot yardımlı retroperitoneal rezidü kitle eksizyonu yapılan hastada cerrahi aşamalar sunulmuştur. Yirmi beş yaşındaki erkek hastada sol testiste ağrısız kitle nedeniyle yapılan skrotal Doppler ultrasonografide sol testisi tümüyle kaplayan 50x41 mm boyutunda kitle tespit edildi. Serum alfa feto protein değeri 147 ng/ml, beta hCG değeri ise 154 mIU/ml olarak saptanan hastaya sol inguinel orşiektomi yapıldı ve patoloji sonucu mixed GHT (%60 ECA, %20 yolk sac, %20 teratom) olarak raporlandı. Evreleme amacıyla çekilen bilgisayarlı tomografide (BT) paraaortik alanda sol renal hilus düzeyinde en büyüğü 21x15 mm boyutlarında hipodens lenf nodları tespit edilmesi üzerine hastaya 3 kür BEP (Bleomisin, Etoposide ve Sisplatin) kemoterapisi uygulandı. Kemoterapi sonrası BT görüntülemesinde sol renal hilus düzeyindeki lenf nodlarının boyutlarında progresyon (24x19 mm) gözlendi. Serum tümör belirteçleri (AFP ve hCG) normal seviyelerde olan hastaya kemoterapi bitiminden 1 ay sonra robotik retroperitoneal rezidü kitle eksizyonu ve lenf nodu diseksiyonu yapıldı. İntraoperatif ve postoperatif dönemde komplikasyon olmadı ve hasta postoperatif 2. günde taburcu edildi. Patoloji sonucu 4 adet lenf nodunda teratom metastazı, 18 reaksiyoner lenf nodu (toplam 22 lenf nodu) olarak rapor edildi. Sonuç olarak, deneyimli merkezlerde düşük tümör hacimli rezidü kitlelerin eksizyonu için robotik RPLND bir tedavi seçeneği olarak sunulabilir.

Anahtar Kelimeler : testis tümörü, kemoterapi, RPLND, robotik cerrahi

VS-19
Sunum Alanı: Salon A
Sunum Başlangıç Tarihi: 2023-11-10 17:58:00
Sunum Bitiş Tarihi: 2023-11-10 18:05:00

LAPAROSKOPİK RADİKAL PROSTATEKTOMİ KOMPLİKASYON DENEYİMLERİMİZ: REKTUM YARALANMASI VE YÖNETİMİ

Nebil Akdoğan[1], Mert Evirgen[1], Volkan İzol [1]
[1]Çukurova Üniversitesi

Amaç Lokalize prostat kanserinde, radikal prostatektomi yüksek onkolojik başarısı nedeniyle altın standart tedavi yöntemidir. Radikal prostatektomi sırasında iyatrojenik rektal yaralanma nadiren görülür fakat bu durum prostat ve rektumun anatomik yakın ilişkisinden dolayı ciddi komplikasyonlara sebep olabilir. Bu videomuzda laparoskopik radikal prostatektomi sırasında rektum yaralanması olan erkek hastada komplikasyon yönetimi ve rektum onarım görüntüleri sunulmaktadır.

Vaka Sunumu 77 yaş erkek hasta, psa yüksekliği (19 ng/ml) ile başvurdu. Yapılan transrektal usg yardımlı biyopsi neticesinde prostat sağ yarımında 3 odakta Isup grade 2 adenoca saptanması üzerine radikal prostatektomi kararı alındı. Genel anestezi altında tradelenburg pozisyonunda vakaya başlandı.Periton dissektör, aspiratör, ultrasicion yardımı ile mesane üzerinden disseke edilip posteriordan ve seminal veziküllerden serbestlendi.Seminal veziküllerin posteriorundan dokular serbestlenerek prostat apekse posteriordan yaklaşıldı. Ardından mesane laterallerden serbestlendi ve mesane boynuna ulaşıldı. Mesane boynu ve prostatik bölge serbestlenip subprostatik ligament disseke edildi.Prostat laterallerden serbestlenirken yapışıklıklar mevcuttu ve rektumda açılma meydana geldi.Prostatektomi uygulanması sonrası rektum onarımına başlandı.Üç tabaka halinde rektal açıklık kapatıldı.Onarım sonrası rektumdan metilen mavisi ve hava verilerek kaçak testi yapıldı.Operasyon 195 dakika sürdü. Post-op 48 saat oral kapatıldı.Bağırsak seslerinin aktifleşmesi ile birlikte post op 3. Gün rejim başlandı.Post op 4. Gün rejim 2-3 başlanan hasta post op 5. Gün taburcu edildi.

Sonuç Radikal prostatektomi sırasında rektal yaralanma olan hastalarda erken tanı ve deneyimli cerrahlar tarafından uygulanan rektal onarım güvenilir, minimal invaziv ve oldukça etkili bir tedavi seçeneği gibi görünmektedir.

Anahtar Kelimeler : radikal prostatektomi, rektum yaralanması, komplikasyon

VS-20
Sunum Alanı: Salon A
Sunum Başlangıç Tarihi: 2023-11-10 18:05:00
Sunum Bitiş Tarihi: 2023-11-10 18:12:00

LAPAROSKOPİK LENF NODU DİSSEKSİYONU KOMPLİKASYON DENEYİMİMİZ: EKSTERNAL İLİAK ARTER YARALANMASI VE YÖNETİMİ

Mutlu Değer[1], Nebil Akdoğan[1], İsmail Önder Yılmaz[1], Mert Evirgen[1], Volkan İzol[1]
[1]Çukurova Üniversitesi

Amaç Yüksek riskli prostat ca genellikle metastaz geliştirir. Bu hastalarda lenf nodu hastalığı görülme olasılığı yüksektir. Bu nedenle, lokalize yüksek riskli seçilmiş hastalarda hem doğru evreleme hem de terapötik amaç açısından radikal prostatektomi sırasında pelvik lenf nodu disseksiyonu önerilebilir.Pelvik lenf nodu disseksiyonu sırasında nadiren de olsa damar yaralanmaları görülebilmektedir. Bu videomuzda laparoskopik pelvik lenf nodu disseksiyonu sırasında eksternal iliak arter yaralanması olan erkek hastada komplikasyon yönetimi görüntüleri sunulmaktadır.

Vaka Sunumu 53 yaş erkek hasta, psa yüksekliği (8.64 ng/ml) ile başvurdu. Yapılan transrektal usg yardımlı biyopsi neticesinde Gleason skor 9 (5+4) adenoca saptanması üzerine radikal prostatektomi kararı alındı. Genel anestezi altında tradelenburg pozisyonunda vakaya başlandı.Periton dissektör, aspiratör, ultrasicion yardımı ile mesane üzerinden disseke edilip posteriordan ve seminal veziküllerden serbestlendi. Mesane boynu ve prostatik bölge serbestlenip subprostatik ligament disseke edildi.Ardından prostat ve seminal veziküller mesane boynundan disseke edilip prostatektomi uygulandı.Ardından lenf nodu disseksiyonuna geçildi.Sol paraaortik lenf nodları, sol eksternal iliak ve obturatuvar lenf nodları ultrasicion ve makas yardımı ile disseke edildi.Eksternal iliak arter lenf nodu disseksiyonu sırasında yaralandı. Kanama kontrolü sağlandıktan sonra damar onarımı yapıldı.Operasyon 265 dakika sürdü. Perop 2 ünite es transfüzyonu yapıldı.Post op Htc düşüşü ve hemodinamik instabilite saptanmadı.Post op 72. saat dren çekildi.Post op 144. saat taburcu edildi.

Sonuç Pelvik lenf nodu disseksiyonu sırasında iyatrojenik arter yaralanması olan hastalarda erken tanı ve deneyimli cerrahlar tarafından uygulanan onarım güvenilir ve oldukça etkili bir tedavi seçeneği gibi görünmektedir

Anahtar Kelimeler : lenf nodu disseksiyonu, komplikasyon, arter yaralanması, radikal prostatektomi

VS-21
Sunum Alanı: Salon A
Sunum Başlangıç Tarihi: 2023-11-10 18:12:00
Sunum Bitiş Tarihi: 2023-11-10 18:19:00

RADİKAL PROSTATEKTOMİ SONRASI ANÜRİ GELİŞEN HASTADA LAPAROSKOPİK YARDIMLI KATATERİZASYON

Nebil Akdoğan[1], Mutlu Değer[1], Mert Evirgen[1], İbrahim Atilla Arıdoğan[1], Volkan İzol [1]
[1]Çukurova Üniversitesi

Amaç

Radikal prostatektomi operasyonu sonrası anüri komplikasyonu nadir görülmekle beraber, erken tanı ve tedavi ile kontrol altına alınabilen bir durumdur.Bu videomuzda anüri sebebiyle endoskopik yöntemlerle kataterizasyon sağlanamayan hastada laparoskopi yardımlı kataterizasyon görüntüleri sunulmaktadır.

Vaka Sunumu

68 yaş erkek hasta, psa yüksekliği (6.4 ng/ml) saptanması üzerine yapılan transrektal usg yardımlı biyopsi neticesinde Gleason skor 7 (4+3) adenoca saptanması üzerine radikal prostatektomi kararı alındı. Genel anestezi altında tradelenburg pozisyonunda vakaya başlandı.Periton dissektör, aspiratör, ultrasicion yardımı ile mesane üzerinden disseke edilip posteriordan ve seminal veziküllerden serbestlendi. Mesane boynu ve prostatik bölge serbestlenip subprostatik ligament disseke edildi.Ardından prostat ve seminal veziküller mesane boynundan disseke edilip prostatektomi uygulandı.Operasyon sonrası 2. Gün anüri gelişen hasta acil endosokopik kataterizasyon planlandı.Endoskopik olarak kataterize edilemeyen hasta laparoskopi yardımı ile kataterizasyon planlandı.Eski giriş noktralarından tekrar girilerek vizüalizasyon sağlandı.Bilateral üreterler serbestlenerek perkütan iğne yardımı ile kılavuz teller mesaneye gönderildi.Kılavuz teller aracılığı ile bilateral dj stent koyularak işleme son verildi. Prostatektomi 175 dk sürdü. Kataterizasyon 67 dk sürdü. Major komplikasyon yaşanmadı..Post op 7. Gün taburcu edildi.

Sonuç

Radikal prostatektomi sonrası gelişen komplikasyonlarda erken tanı ve hızlı tedavi komplikasyon yönetiminde oldukça etkilidir

Anahtar Kelimeler : radikal prostatektomi, komplikasyon, anüri, laparoskopi yardımlı kataterizasyon

VS-22
Sunum Alanı: Salon A
Sunum Başlangıç Tarihi: 2023-11-10 18:19:00
Sunum Bitiş Tarihi: 2023-11-10 18:26:00

PELVİK EKTOPİK BÖBREKLİ PEDİATRİK HASTADA LAPAROSKOPİK PARSİYEL NEFREKTOMİ

Murat Gülşen[1], Ender Özden[1], Beytullah Yağız[2], Onur Kalaycı[1], Şaban Sarıkaya[1]
[1]Ondokuz Mayıs Üniversitesi, Tıp Fakültesi, Üroloji Anabilim Dalı, Samsun, Türkiye
[2]Ondokuz Mayıs Üniversitesi, Tıp Fakültesi, Çocuk Cerrahisi Anabilim Dalı, Samsun, Türkiye

Amaç: Pelvik ektopik böbrekli bir pediatrik hastada laparoskopik parsiyel nefrektomi (LPN) deneyimimizi sunmayı amaçladık.

Hasta ve metot: 14 yaşındaki bir kızın uzamış âdet kanamasının değerlendirilmesi sırasında yapılan ultrason ve bilgisayarlı tomografide, pelvik ektopik böbreğin üst pol posteriorunda 52x50 mm'lik bir kitle tespit etti. RENAL nefrometri skoru 10p ve kreatinin seviyesi 0,6 mg/dl idi. Hasta multidisipliner tümör konseyinde değerlendirildi ve LPN planlandı.

Böbrek mobilizasyonu sırasında üreter yaralanmasını önlemek için önce üreter kateteri yerleştirildi ve supin pozisyonda Veress iğnesi ile pnömoperitoneum oluşturulduktan sonra umblikusun süperiorundan bir optik port ve görüş altında dört çalışma portu yerleştirildi. T-Lift organ retraktörü ile bağırsaklar ekarte edildikten sonra vasküler diseksiyon gerçekleştirildi. Vasküler yapılar güvence altına alındıktan sonra böbrek tamamen mobilize edildi. İntraoperatif ultrason rehberliği ile kitle sınırları belirlendi ve hook koter ile sınırlar işaretlendi. Daha sonra endo-bulldog klempler ile iskemi oluşturuldu ve kitle soğuk makas ile enükle edildi. Medüller renorafi sırasında 2/0 monofilament absorbe edilebilir dikişler kullanıldı. Kortikal renorafi, 2/0 örgülü poliglaktin dikişler ile kayan klip tekniğiyle tamamlandı. Renorafi tamamlandıktan sonra endo-bulldog klempler çıkarıldı ve medüler renorafi sütürleri hemostazı artırmak için gerildi. Posterior periton, böbrek üzerine 2/0 V-Loc ile kapatıldı. Kitle endobag içine kondu ve Pfannenstiel kesisi ile vücut dışına çıkarıldı.

Bulgular: İnflasyon süresi 120 dakika, sıcak iskemi süresi 23 dakika ve tahmini kan kaybı ise 20 cc idi. Hasta, sorunsuz postoperatif dönem sonrasında ikinci gün taburcu edildi. Patoloji sonucu, pT1b, papiller tip renal hücreli karsinom, WHO grade 2 ve cerrahi sınırlar negatif olarak raporlandı. Genetik danışma, herhangi bir kalıtsal patolojiyi göstermedi.

Sonuç: Pelvik ektopik böbreğin anatomik zorluklarına rağmen LPN, ektopik böbreğin ve ilişkili anatomik yapıların detaylı değerlendirmesine imkân tanırken komplike renal kitlelerde rezeksiyonun hassas şekilde gerçekleştirilmesine katkı sağlar.

Anahtar Kelimeler : Pelvik böbrek, renal kitle, parsiyel nefrekotmi

VS-23
Sunum Alanı: Salon A
Sunum Başlangıç Tarihi: 2023-11-10 18:26:00
Sunum Bitiş Tarihi: 2023-11-10 18:33:00

LAPAROSKOPİK RADİKAL NEFREKTOMİ VE GENİŞLETİLMİŞ LENF NODU DİSEKSİYONU

Murat Gülşen[1], Murat Işıtan[1], Yarkın Kamil Yakupoğlu[1], Şaban Sarıkaya[1], Ender Özden[1]
[1]Samsun Ondokuz Mayıs Üniversitesi Tıp Fakültesi, Üroloji Anabilim Dalı

Amaç: Bu videoda laparoskopik sol radikal nefrektomi (LRN), paraaortik ve interaortakaval lenf nodu diseksiyonu deneyimimizi sunmayı amaçladık.

Hasta ve Yöntem: Özgeçmişinde operasyon öyküsü olmayan 35 yaşında erkek hastaya, hematüri ve bel ağrısı nedeni ile yapılan bilgisayarlı tomografide sol böbrek üst -orta zonda 97x85 mm boyutlarında kontrastlanan kitle ve sol paraaortik ve interaortakaval alanda konglomere metastatik lenf nodları görüldü. Toraks incelemesinde metastaz olmayan hastaya sol LRN ve lenf nodu diseksiyonu yapılması planlandı.

Altmış derece sol yan pozisyonda palmer noktasından veress ile pnömoperitonium oluşturulduktan sonra 12 mm optik port ile umblikustan batına girildi. Direkt görüş altında videoda gösterilen şekilde diğer çalışma portları yerleştirildi. İnen kolon mediale deviye edildi. Öncelikle preaortik ve sol paraaortik lenf nodlarının arasından aortaya ulaşıldı ve takip edilerek renal arter ve vene ulaşıldı. Vasküler yapılar Hem-o-lok ve metal kliplerle kontrol edildi ve kesildi. Takiben sol böbrek ve paraaortik lenf notları en-bloc olarak çevre dokulardan serbestlenmeye başlandı. Üreter ve gonadal ven klemplendi ve kesildi. Kitle ve lenf nodlarının aortik bifurkasyon üzerindeki 3 cm'lik aortayı anuler saran kısmı hariç en-bloc olarak serbestlendi. İnteraortokaval lenf nodu diseksiyonu tamamlandıktan sonra aortayı anüler saran lenf noduna yeterli ve güvenli traksiyon sağlanamaması nedeniyle sol paramedian kesi ile batın açılarak diseksiyon tamamlandı.
Bulgular: Operasyon süresi 360 dk, ortalama kan kaybı 300 cc olarak kaydedildi. Preoperatif ve postoperatif kreatinin düzeyleri sırasıyla 0.79 ve 1.24 mg/dL idi. Hastanın postoperatif 1. günde foley sondası çekildi. Postoperatif dönemde drenden şilöz geleni olması üzerine uzun zincirli yağ asitlerinden fakir diyet ve diüretik tedavi ile takip edildi. Postoperatif 13. gün dren içeriğinin seröze dönmesi üzerine çekilerek taburcu edildi. Patoloji sonucu 'TFEB altered' MIT ailesi translokasyonlu renal hücreli karsinom, pT3a, 35 adet metastatik lenf nodu olarak raporlandı.

Sonuç: Paraaortik ve interaortokaval kitleler uygun endikasyonlarda laparoskopik cerrahi yöntemiyle eksize edilebilir. Bu kitlelerin kraniokaudal uzunluğu fazla olanlarda mevcut port konfigürasyonu nedeniyle proksimal veya distaline yeterli görüş sağlanamayabileceği gibi, enstrümanların cerrahi alanın gittikçe daralması nedeniyle kullanımı da zorlaşabilir. Bu gibi durumlarda plana sadık kalmak, cerrahiyi onkolojik sonuçlardan ödün vermeden gerçekleştirmek adına port konfigürasyonunu revize etmek veya açık cerrahiye geçiş düşünülebilir.

Anahtar Kelimeler : Radikal Nefrektomi, Lenf Nodu Diseksiyonu, Böbrek tümörü

VS-24
Sunum Alanı: Salon A
Sunum Başlangıç Tarihi: 2023-11-10 18:33:00
Sunum Bitiş Tarihi: 2023-11-10 18:40:00

ENDOFİTİK KİTLEDE LAPAROSKOPİK PARSİYEL NEFREKTOMİ

Murat Işıtan[1], Murat Gülşen[1], Utku Gürel Özcan[1], Yarkın Kamil Yakupoğlu[1], Ender Özden[1]
[1]Ondokuz Mayıs Üniversitesi, Tıp Fakültesi, Üroloji Anabilim Dalı, Samsun, Türkiye

Amaç: Bu videoda kliniğimizde gerçekleştirdiğimiz endofitik kitlede laparoskopik sağ parsiyel nefrektomi deneyimimizi sunmayı amaçladık.

Hasta ve Yöntem: 72 yaşında kadın hastanın sağ yan ağrısı ile başvurusunda sağ renal kitle saptanmış ve tarafımıza refere edilmiş. Yapılan bilgisayarlı tomografi görüntülemede sağ böbrek orta zonda renal sinüse doğru endofitik büyüyen 33x32 mm boyutlarında RENAL nefrometri skoru 11 kitle tespit edilen hastaya laparoskopik sağ parsiyel nefrektomi planlandı.

Veress iğnesi ile pnömoperitoneum oluşturulduktan sonra, 12 mm optik port sağ rektus kası lateralinden girildi ve direkt görüş altında 10 mm ve 5 mm çalışma portları ön axiller hattan, 5 mm asistans portu substernal hattan girildi. Karaciğer superiora ekarte edildikten sonra, çıkan kolon mediale deviye edildi ve duodenum Kocher manevrası ile mediale deviye edildi. Gonadal ven bulundu. Üreter takip edilerek hilusa ulaşıldı. 2 renal arter ve 1 renal ven olduğu gözlendi. Vasküler yapılar ayrı ayrı disseke edildi ve silikon teyp ile askıya alındı. Böbrek ultrasonik bipolar enerji yardımıyla çevre dokulardan tümüyle serbestlendi. Kitle sınırları ve derinliği intraoperatif laparoskopik ultrasonografi yardımı ile işaretlendi. Endo bulldog klempler yardımı ile vasküler yapılar kapatıldı. Kitle soğuk makas yardımı ile eksize edilmeye başlandı. Eksizyon sırasında kitleye giren vasküler yapılar pnömotik metal klipler ile kontrol edildi. Kitle eksize edildikten sonra defekt tabanı 2 adet 3-0 emilebilir monofilaman sütur ile onarıldı. Defekt tabanına trombin matriks hemostatik ajan uygulandı. Parankim kenarları kayan klip tekniğiyle 37 mm 2-0 polyglaktin sütur ile onarılarak renorafi gerçekleştirildi. Bulldog klempler alındı ve kanama kontrolü yapıldı. Parankimal defekt, üzerine perirenal yağ dokusu gelecek şekilde kapatıldı.

Bulgular: İlk portun girişinden kitlenin vücut dışına çıkarılana kadar geçen süre 80 dakika, ortalama kan kaybı 50 cc, sıcak iskemi süresi 22 dakika idi. Postoperatif 1. gün foley sonda çekildi ve rejimi başlandı, 2. gün dreni çekilen hasta taburcu edildi. Patoloji sonucu şeffaf hücreli renal hücreli karsinom, WHO grade 2, cerrahi sınır negatif, patolojik evre T1a olarak raporlandı.

Sonuç: Endofitik renal kitlelerin cerrahi tedavisinde laparoskopik parsiyel nefrektomi, uygun cerrahi teknik ile belli merkezlerde gerçekleştirilebilmektedir.

Anahtar Kelimeler : Endofitik Böbrek Kitlesi, Laparoskopik Parsiyel Nefrektomi

VS-25
Sunum Alanı: Salon A
Sunum Başlangıç Tarihi: 2023-11-10 18:40:00
Sunum Bitiş Tarihi: 2023-11-10 18:47:00

NÜKS RENAL KİTLEDE LAPAROSKOPİK PARSİYEL NEFREKTOMİ

Murat Işıtan[1], Murat Gülşen[1], Utku Gürel Özcan[1], Ender Özden[1]
[1]Ondokuz Mayıs Üniversitesi, Tıp Fakültesi, Üroloji Anabilim Dalı, Samsun, Türkiye

Amaç: Bu videoda, laparoskopik parsiyel nefrektomi (LPN) sonrası 9. yılda nüks kitle tespit edilen hastaya uyguladığımız LPN deneyimimizi sunmayı amaçladık.

Hasta ve metot: 54 yaşında kadın hastaya 2014 yılında kliniğimizde Sağ LPN uygulandı. Patoloji sonucu şeffaf hücreli renal hücreli karsinom (şhRHK), evre pT1a, cerrahi sınırlar negatif olarak raporlandı. Postoperatif 9. yıl için çekilen BT'de sağ böbrek alt polde sinüse uzanan 23x20 mm nüks kitle tespit edildi. Kreatinin değeri 0,6 mg/dL olan, bilinen sistemik hastalığı olmayan ve LPN dışında mide operasyonu öyküsü olan hastaya sağ LPN planlandı.

60 derece sağ yan pozisyonda pararektal alandan Veress iğnesi ile pnömoperitoneum oluşturuldu ve aynı noktadan 12 mm optik port yerleştirildi. Umblikus hizası midklaviküler çizgiden 5 mm, subkostal 12 mm ve ksifoid altından 5 mm optik port yerleştirildi. Kolon medialize edildi ve operasyon lojuna yapışan karaciğer süperiora retrakte edildikten sonra vena kavanın lateralinden retroperitona girilerek üreter askıya alındı ve takip edilerek vasküler yapılara ulaşıldı. 1 adet renal ven ve arter izole edilerek ayrı ayrı askıya alındı. Kitle üzerine yapışan üreter soğuk makas ile ayrıldıktan sonra intraoperatif ultrason yardımı ile kitle sınırları işaretlendi. Endo-bulldog klempler ile iskemi oluşturulduktan sonra kitle rezeke edilmeye başlandı. Kitle üzerindeki parankimi besleyen segmental arter ve drene eden kaliks boynu izole edilerek kliplendi ve kesildi. Kitle enükle edildikten sonra medüller renorrafi 3/0 monofilaman emilebilir sütürler ile kortikal renorrafi de 2/0 poliglaktin sütürler ve kayan klip tekniğiyle tamamlandı. Kitle endobag içerisinde vücut dışına alındı. Defekt üzerine perirenal yağlı doku kapatılarak operasyon sonlandırıldı.

Bulgular: İnsüflasyon süresi 105 dk, sıcak iskemi süresi 20 dk, tahmini kan kaybı 100 cc idi. Postoperatif 2. gün dren çekilerek taburcu edildi. Patoloji sonucu şhRHK, WHO grade 2, cerrahi sınır negatif olarak raporlandı. Postoperatif 3.ayda kreatinin değeri 0,57 mg/dL tespit edilen hastanın yapılan görüntülemesinde nüks veya metastaz saptanmadı.

Sonuç: Nüks renal kitleler, parsiyel nefrektomi pratiğimiz yaygınlaştıkça daha sık karşımıza çıkmakla birlikte tedavisinde laparoskopik yaklaşım güvenle kullanılabilmektedir ve uzun takip sürelerinde yıllık kesitsel görüntülemenin, geç nükslerin veya yeni lezyonlar tespitinde önemli yer tuttuğu akıldan çıkarılmamalıdır.

Anahtar Kelimeler : Laparoskopik Parsiyel Nefrektomi, Nüks Renal Kitle

VS-26
Sunum Alanı: Salon A
Sunum Başlangıç Tarihi: 2023-11-10 18:47:00
Sunum Bitiş Tarihi: 2023-11-10 18:54:00

LAPAROSCOPIC RADICAL NEPHRECTOMY WITH INFERIOR VENA CAVA THROMBECTOMY

Ahmet Şahan[1], Orkunt Özkaptan[2], Alkan Çubuk[3], Mete Kösemen[2], Önder Kara[4], Oktay Akça[5]
[1]Medicana Hospital, Department Of Urology, Bursa
[2]Kartal Dr. Lutfi Kırdar Training And Research Hospital, Department Of Urology, Istanbul
[3]Kırklareli University, School Of Medicine, Department Of Urology, Kırklareli
[4]Kocaeli University, Department Of Urology, Kocaeli
[5]Medical Park Hospital, Department Of Urology, Istanbul

Bu bildiri kongre esnasında sunulmadı.

VS-27
Sunum Alanı: Salon A
Sunum Başlangıç Tarihi: 2023-11-10 18:54:00
Sunum Bitiş Tarihi: 2023-11-10 19:01:00

YÜKSEK RİSKLİ PROSTAT KANSERİNDE NEOADJUVAN KEMOTERAPİ SONRASI ROBOT YARDIMLI LAPAROSKOPİK RADİKAL PROSTATEKTOMİ

Ömer Faruk Bahadır[1], Aykut Buğra Şentürk[2], Ahmet Güdeloğlu[1], Mustafa Sertaç Yazıcı[1], Sinan Sözen[3], Cenk Yücel Bilen[1]
[1]Hacettepe Üniversitesi Üroloji Anabilim Dalı
[2]Lösante Ankara Hastanesi
[3]Gazi Üniversitesi Üroloji Anabilim Dalı

Giriş ve Amaç:

Lokalize yüksek riskli ve lokal ileri prostat kanseri (T2c-4, N0-1, M0) hastalarında multimodal tedavinin en etkin yöntem olduğu düşünülmekle birlikte multimodal tedavide tercih edilecek lokal küratif yöntemlerden birisi de robot yardımlı laparoskopik radikal prostatektomi (RYLRP) ameliyatıdır. Bu videoda neoadjuvan kemoterapi ve androjen deprivasyon tedavisi alan yüksek riskli prostat kanseri hastalarında RYLRP ameliyatının tekniği gösterilmiştir.

Materyal ve Metot:

Ocak 2019-Mayıs 2023 tarihleri arasında lokalize yüksek riskli ve lokal ileri prostat kanseri tanısı alan 16 hastaya neoadjuvan toplam 6 kür, 3 haftada bir kez 75mg/m^2 dosetaksel kemoterapisi ile birlikte eş zamanlı androjen deprivasyon tedavisi uygulanmıştır. Hastalara uygulanan son kürden ortalama 1 ay sonra RYLRP ameliyatı yapılmıştır. Hastaların yaş ortalaması 58.7 ve biyopsi öncesi ortanca PSA değeri 40 ng/ml'dir (5.36 - 953). Hastaların klinik T evreleri 10 hastada cT3, 5 hastada cT2, 1 hastada ise cT1 olarak tespit edilmiştir.

Sonuçlar:

Ortalama konsol süresi 184±40 dakika, ortalama kanama miktarı 134 ml olup hastaların hiçbirinde transfüzyon ihtiyacı olmamıştır. Hastaların dreni ortalama 2.2 gün sonra çekilmiş olup ortalama yatış süreleri 3.3 gün bulunmuştur.

Ameliyat sonrası patolojik incelemede 11 hastanın pT3b, 3 hastanın pT3a, 1 hastanın pT2c, 1 hastanın ise pT0 evresinde olduğu tespit edilmiştir. Disseke edilen lenf nodu sayısı ortalama 14.3±7.3 ve lenf nodu tutulumu olan hasta sayısı 7 (%43.7) idi. Postoperatif patolojik incelemede 10 (%62,5) hastada cerrahi sınır pozitifliği mevcuttu ve bu hastaların patolojik evreleri 2 hastada T3a, 8 hastada T3b idi. Ortanca 23 (4-55) ay takip süresi içinde 4 (%28.6) hastada biyokimyasal nüks tespit edildi ve bu hastaların 3 tanesinde cerrahi sınır pozitifti, bunların arasında ise lenf nodu tutulumu olan yalnızca 1 hasta vardı. Nüks tespit edilenlerin 1'i patolojik T3a, 3'ü patolojik T3b evresinde idi.

Sonuç:

Yüksek riskli prostat kanseri hastalarında multimodal tedavide neoadjuvan kemoterapi ve androjen deprivasyon tedavisi sonrası RYLRP ameliyatı uygulanabilir ve güvenli bir yöntem gibi görünmektedir. Bu ameliyatın etkinliğini göstermek için daha fazla hasta sayıları ile karşılaştırmalı çalışmalara ihtiyaç vardır.

Anahtar Kelimeler : prostat kanseri, robot yardımlı laparoskopik prostatektomi, neoadjuvan kemoterapi

VS-28
Sunum Alanı: Salon A
Sunum Başlangıç Tarihi: 2023-11-10 19:01:00
Sunum Bitiş Tarihi: 2023-11-10 19:08:00

A CHALLENGİNG CASE OF ROBOT-ASSİSTED RADİCAL PROSTATECTOMY WİTH A HUGE MEDİAN LOBE

Bülent Önal[1], Uğur Aferin[1], Muhammet Demirbilek[1]
[1]İstanbul Üniversitesi-cerrahpaşa Cerrahpaşa Tıp Fakültesi Üroloji Abd

Introduction

Robot-assisted laparoscopic radical prostatectomy (RALRP) has become a minimally invasive technique widely used to treat localized prostate cancer. Various challenging situations may be encountered during RALRP. One of them is the presence of a large median lobe. Patients with large median lobes often have larger prostates, which makes it challenging to visualize anatomical planes during RALRP.

Patient and Methods

A 65-year-old male patient was admitted to the emergency department with the complaint of inability to urinate. A urethral catheter was inserted due to globe vesical in physical examination. Urinary system ultrasound revealed bilateral grade 3 hydroureteronephrosis and prostate gland with a large median lobe. Serum creatinine and prostate-specific antigen levels were 10 mg/dL and 27 ng/ml, respectively. Bilateral double-J stents were inserted because serum creatinine levels did not decrease. Transrectal ultrasound (TRUS)-guided prostate biopsy was performed, and a Gleason score of 3 + 3 prostatic adenocarcinoma was detected. Prostate volume was calculated at 140 g at TRUS. No lymph node of pathologic size and metastasis were determined at prostate-specific membrane antigen positron emission tomography (PSMA PET) scan. In this video presentation, we will discuss the challenging situations that may be encountered during RALRP for a patient with a large median lobe.

Results

The patient underwent RARP. During RALRP, a 2/0 Vicryl suture was applied on the median lobe for traction to provide a better view of the bladder neck and exposure to the large median lobe. Due to double-j stents, we could visualize the bilateral ureteral orifices and avoid orifice damage. The estimated blood loss was 250 mL. Postoperative prostate weight was measured as 145 g. Postoperative follow-up was uneventful, and the patient was discharged on day 3. The pathology report was pT2a with negative surgical margins. The Double-J stents were removed in the second month.

Conclusion

RARP can be challenging due to the large median lobe, and preoperative double-j stent placement may prevent damage to the ureteral orifice.

Anahtar Kelimeler : Prostate cancer, Large median lobe, Robotic prostatectomy

VS-29
Sunum Alanı: Salon A
Sunum Başlangıç Tarihi: 2023-11-10 19:08:00
Sunum Bitiş Tarihi: 2023-11-10 19:15:00

LAPAROSKOPİK MESANE DİVERTİKÜLEKTOMİ VE RADİKAL PROSTATEKTOMİ

Yusuf Yıldırım[1], Murat Işıtan[1], Murat Gülşen[1], Ertuğrul Köse[1], Ender Özden[1]
[1]Ondokuz Mayıs Üniversitesi, Tıp Fakültesi, Üroloji Anabilim Dalı, Samsun, Türkiye

Amaç: Bu videoda laparoskopik mesane divertikülektomi, radikal prostatektomi ve bilateral lenf nodu diseksiyonu deneyimimizi sunmayı amaçladık.

Hasta ve Yöntem: Altmış dokuz yaşında erkek hasta, alt üriner sistem semptomları, rekürren idrar yolu enfeksiyonu ve akut böbrek yetmezliği tablosu ve kliniği ile başka bir merkezde değerlendirilmiş ve hastaya bilateral nefrostomi takılarak tarafımıza refere edilmiş. Hastanın digital rektal incelemesinde prostat boyutunun arttığı ve sağda nodül varlığı tespit edildi. Total PSA düzeyi 13,9 ng/ml idi. Manyetik rezonans incelemede 266 cc hacimdeki prostatın mesaneye indante olduğu, indante olan bu alanda büyük bir mesane divertikülü varlığı, sağda apeks orta posteromedial ve posterolateralde PIRADS 5 lezyon ile uyumlu görünüm rapor edildi. Transrektal prostat biyopsisi uygulanan hastada 1, 5 ve 11 nolu odaklarda Gleason 4+4 prostat adenokanseri saptandı. PSMA PET'te prostat dışında malignite bulgusu saptanmadı. Özgeçmişinde geçirilmiş operasyon öyküsü olamayan hastaya laparoskopik mesane divertikülektomi, radikal prostatektomi ve bilateral lenf nodu diseksiyonu planlandı.

Litotomi pozisyonunda nefrostomi kateterinden metilen mavisi verilerek endoskopik olarak üreterler bulunarak bilateral kateterize edildi. Ardından supin pozisyonda veress iğnesi ile Palmer noktasından girilerek pnömoperitoneum oluşturuldu ve umblikus superiorundan 12 mm optik port ile batına girildi. Direkt görüş altında diğer çalışma portları yerleştirildi. İnsizyonel herni içerisine yapışmış olan bağırsak ve omentum soğuk makas yardımı ile diseke edildi. Oryantasyon sağlandıktan sonra öncelikle mesane divertikülü diseke edilmeye başlandı. Divertikülün enfeksiyon ve enflamasyon nedeniyle çevre dokuların ileri derecede fibrotik ve kalın olduğu görüldü. Ultrasonik enerji cihazı ile mesaneden diseke edildikten sonra mesane 2-0, 26 mm örgülü poliglaktin sütür ile iki kat onarıldı. Bilateral iliak ve obturator lenf nodu diseksiyonu yapıldı. Anterior periton ters V şeklinde açıldı. Her iki endopelvik fasya ultrasonik enerji yardımıyla açıldı ve eksternal üretral sfinkteri oluşturan kaslar üretradan uzaklaştırıldı. Takiben desendan tekniğe uygun olarak mesane boynundan ultrasonik bipolar enerji cihazı yardımı ile diseksiyona başlandı. Yeterli mesane boynu diseksiyonuna rağmen median lobun çıkarılamaması nedeniyle mesane boynu anteriordan kontrollü olarak açıldı ve median lob mesaneden çıkarıldı. Mesane boynu serbestlendikten sonra vaz deferens ile seminal veziküller serbestlendi ve Denonvillier fasyası açılarak pararektal yağ dokusuna ulaşıldı. Posterior diseksiyon tamamlandıktan sonra, dorsal ven kompleksi bağlanarak kesildi ve üretraya ulaşıldı. Üretra kesilerek apeks diseksiyonu tamamlandı. Mesane boynu saat 12 hizasından rekonstrükte edildi ve Rocco yöntemi ile posterior rabdosfinkter rekonstrüksiyonu yapıldı. 3-0 17 mm Stratafix™ sütur kullanılarak Van-Velthoven yöntemi ile üretrovezikal anastomoz tamamlandı. Kaçak kontolü yapıldıktan ve olmadığı teyit edildikten spesmen göbek altı median insziyondan vücut dışına alındı.

Bulgular: Endoskopi süresi 90 dk, insüflasyon süresi 400 dk, ortalama kan kaybı 200 cc olarak kaydedildi. Preoperatif ve postoperatif kreatinin düzeyleri sırasıyla 2,17 ve 1,88 mg/dL idi. Hastanın postoperatif 6. günü dreni, 7. günde yapılan sistogram ile kontrol edilerek foley

sondası çekildi. Patoloji sonucu prostatik adenokarsinom Gleason 4+4, pT2c, N0 cerrahi sınırlar negatif, divertikül kronik sistit olarak raporlandı.

Sonuç: Mutlak cerrahi endikasyonu olan komplike infravezikal obstrüksiyonun tedavisini planlarken potansiyel malignite olasılığı akıldan çıkarılmamalıdır. Cerrahi yaklaşımda ise laparoskopik yöntem bunun gibi komplike ve zorlu vakalarda yetkin ellerde onkolojik prensiplerin dışına çıkmadan geçerliliğini sürdürmektedir.

Anahtar Kelimeler : Laparoskopik Divertikülektomi, Laparoskopik Radikal Prostatektomi