T.C.
KOCAELİ ÜNİVERSİTESİ
TIP FAKÜLTESİ

Graves Oftalmopati Hastalarında Lamina Kribrozanın Değerlendirilmesi

Dr. Abdullah ERGEN

Göz Hastalıkları Anabilim Dalı

Uzmanlık Tezi

T.C.
KOCAELİ ÜNİVERSİTESİ
TIP FAKÜLTESİ

T.C.

KOCAELİ ÜNİVERSİTESİ

TIP FAKÜLTESİ

Graves Oftalmopati Hastalarında Lamina Kribrozanın Değerlendirilmesi

Tez Danışmanı

Doç. Dr. Büşra YILMAZ TUĞAN

Göz Hastalıkları Anabilim Dalı Başkanı

Prof. Dr. Nurşen YÜKSEL

Dr. Abdullah ERGEN

Göz Hastalıkları Anabilim Dalı

Uzmanlık Tezi

2024

T.C. KOCAELİ ÜNİVERSİTESİ

TIP FAKÜLTESİ

Etik Kurul Onayı: Kocaeli Üniversitesi Klinik Araştırmalar Etik Kurulu: GOKAEK-2023/13.31

İÇİNDEKİLER

ÖNSÖZ ……..5

KISALTMALAR LİSTESİ ...…….…….....6

TABLO LİSTESİ …….8

ŞEKİL LİSTESİ ……...9

1. GİRİŞ VE AMAÇ ……14

2. GENEL BİLGİLER ……15

2.1 ORBİTA ANATOMİSİ ……..……15

2.2 GRAVES OFTALMOPATİ ……16

2.3 GRAVES OFTALMOPATİ'NİN EPİDEMİYOLOJİSİ……..18

2.4 GRAVES OFTALMOPATİ'NİN PATOFİZYOLOJİSİ……20

2.4.1 Orbital Fibroblastlar……23

2.4.2 Orbital Otoantikorlar ……..24

2.4.3 Genetik Faktörler……..25

2.4.4 Çevresel Faktörler……26

2.5 GRAVES OFTALMOPATİ'DE KLİNİK SEYİR VE BULGULAR……27

2.5.1 Graves oftalmopatide bulgular……28

2.5.2 Graves oftalmopati ayırıcı tanısı……32

2.6 GRAVES OFTALMOPATİ'DE SINIFLANDIRMA……33

2.7 GRAVES OFTALMOPATİ'DE RADYOLOJİK GÖRÜNTÜLEME……39

2.8 GRAVES OFTALMOPATİ'NİN TEDAVİSİ……40

2.9 OPTİK KOHORENS TOMOGRAFİ VE ÇALIŞMA PRENSİBİ……47

2.10 OPTİK SİNİR BAŞI ANATOMİSİ……50

3. GEREÇ VE YÖNTEM……54

3.1 Optik Koherens Tomografi ile Ölçümlerin Yapılması……55

3.2 İstatistiksel Analiz……58

4. BULGULAR……..……59

5. TARTIŞMA……...…….68

6. SONUÇ……...…77

7. KAYNAKÇA……78

ÖNSÖZ

Göz Hastalıkları Anabilim Dalı Başkanı değerli hocam Prof. Dr. Nurşen Yüksel'e uzmanlık eğitimime katkılarından dolayı teşekkür ederim.

Uzmanlık eğitimim sırasında hasta yaklaşımı ve cerrahi deneyiminden çokça faydalandığım değerli hocam Prof. Dr. Levent Karabaş'a teşekkür ederim.

Uzmanlık eğitimi sürecimde desteğini her zaman hissettiğim kıymetli hocam Dr. Öğr. Üyesi Dilara Pirhan'a teşekkür ederim.

Birlikte çalışmaktan mutluluk duyduğum, nazik ve içten yaklaşımıyla kendime örnek edindiğim, sevgili hocam Doç. Dr. Sevgi Subaşı'na teşekkür ederim

Uzmanlık eğitim sürecimde ve tez yazımım aşamasında benden desteğini hiçbir zaman esirgemeyen tez danışmanım değerli hocam Doç. Dr. Üyesi Büşra Yılmaz Tuğan'a teşekkür ederim.

Asistanlığında da beraber çalışma fırsatı bulduğum ve asistanlık sürecimde yardımını hissettiğim Dr. Öğr. Üyesi Ecem Önder Tokuç'a teşekkürlerimi sunuyorum.

Eğitimim süresince uyum içinde çalıştığım klinik hemşirelerine, sekreterlerine ve personeline de teşekkür ederim. Bu günlere gelmemde şüphesiz en büyük emeğe sahip olan başta sevgili annem ve babam olmak üzere her zaman bana inanan, anlayışlı, sevgilerini ve desteklerini hiçbir zaman benden esirgemeyen tüm aileme sonsuz teşekkür ederim. Asistanlık sürecimin en yakın şahidi, her zaman yanımda olan, en büyük destekçim yol arkadaşım Buse Gümüşsoy Ergen'e teşekkür ederim.

KISALTMALAR

GO: Graves Oftalmopati

GH: Graves Hastalığı

TSH: Tiroid Stimüle Edici Hormon

TRH: Tirotropin Salgılattırıcı Hormon

BT: Bilgisayarlı Tomografi

MR: Manyetik Rezonans

USG: Ultrasonografi

TSHR: Tiroid Stimüle Edici Hormon Reseptörü

GAG: Glikozaminoglikan

GİB: Göz İçi Basıncı

TRab: Tiroid Stimüle Edici Hormon Reseptör Antikoru

IGF: İnsülin Benzeri Growth Faktör

PGE: Prostoglandin E

IL: Interlökin

Th: T helper

KAS: Klinik Aktivite Skoru

EUGOGO: Europen Group on Graves Orbitopathy

PDGF: Platelet Derive Growth Faktör

TGF: Transforming Growth Faktör

PPAR-γ: Peroxisome proliferator activated receptor-γ

Thy: Timosit Antijen

PTPN: Protein Thyrosine Phosphatase

HLA: Human lökosit antijen

TCR: T hücre reseptörü

CLTA: Sitotoksik T Lenfosit Antijen

RAİ: Radyoaktif İyot

LK: Lamina Kribroza

LKK: Lamina Kribroza Kalınlığı

LKD: Lamina Kribroza Derinliği

LKKİ: Lamina Kribroza Kurvatür İndeksi

LKKD: Lamina Kribroza Kurvatür Derinliği

SD-OKT: Spectral Domain Optik Kohorens Tomografi

EDI: Enhanced Deep Image

OKT: Optik Kohorens Tomografi

RSLT: Retina Sinir Lifi Tabakası

GHT: Gangliyon Hücre Tabakası

MRD: Marjin Refle Mesafesi

ETDRS: The Early Treatment Diabetic Retinopathy Study

TABLO LİSTESİ

Tablo 1 : NOSPECS Sınıflaması

Tablo 2 : Klinik Aktivite Skoru

Tablo 3 : EUGOGO Graves Oftalmopati Şiddetinin Tespit Protokolü

Tablo 4 : EUGOGO Graves Oftalmopati Ciddiyet Sınıflaması

Tablo 5 : EUGOGO Graves Oftalmopati Tedavi Planı

Tablo 6 : Graves Oftalmopati Hasta ve Kontrol Grubu Demografik Veriler

Tablo 7 : Hasta Grubunda KAS ile İlişkili Semptom ve Bulgular

Tablo 8 : Hasta ve Kontrol Grubundakilerin Göz kapağı ve Hertel Ölçüm Karşılaştırılması

Tablo 9 : LK Parametreleri Açısından Hasta ve Kontrol Grubunun Karşılaştırılması

Tablo 10: Peripapiller RSLT'nin Hasta ve Kontrol Grubunda Karşılaştırılması

Tablo 11: Hasta ve Kontrol Gruplarının Makula Kalınlıklarının Karşılaştırılması

Tablo 12: Hasta ve Kontrol Gruplarının Makula RSLT Kalınlıklarının Karşılaştırılması

Tablo 13: Hasta ve Kontrol Gruplarının Makula GHT Kalınlıklarının Karşılaştırılması

Tablo 14: EUGOGO Evresi ile LK Parametrelerinin İlişkisi

Tablo 15: LK Parametreleri ile Kapak Aralığı, MRD 1-2 ve Retina Kalınlığı İlişkisi

Tablo 16: ROC Analizi ile Elde Edilen GO ve Kontrol Gruplarını Ayıran LK Parametreler İçin Cut-off Değerleri

ŞEKİL LİSTESİ

Şekil 1: Kemik Orbita Anatomisi

Şekil 2: Rundle Eğrisi

Şekil 3: Graves Hastalığı ve Graves Orbitopatisinin Patogenezi

Şekil 4: Orta ve Şiddetli Graves Oftalmopati'de Klinik Bulgular

Şekil 5: Optik Sinir Başı Şematik Görünüm

Şekil 6: Maküler Bölge ve OKT de Retina Tabakaları

Şekil 7: GO Hastasının Makula Gangliyon Hücre Tabakası

Şekil 8: Radyal Tarama ile Çekilmiş OD OKT görüntüsü

Şekil 9: Kliniğimize Ait bir GO Hastasının EDI Modunda OD OKT Görüntüsü

Şekil 10: LK Parametrelerinin Cut-off Değerleri, Sensitivite ve Spesifite Grafiği

Graves Oftalmopati Hastalarında Lamina Kribrozanın Değerlendirilmesi

ÖZET

Amaç: Graves oftalmopati (GO) hastalarında hastalığın erken tanısı ve ilerlemesinde makula, gangliyon hücre tabakası, sinir lifi tabakası kalınlık ölçümünün ve lamina kribroza ölçüm parametrelerinin kullanımının değerlendirilmesi

Materyal ve Metod: 70 Graves oftalmopati hastası ve 70 sağlıklı gönüllü çalışmaya dahil edildi. Her iki gruptaki hastalardan Heidelberg Spektral Domain Optik Koherens Tomografi (SD-OKT) ile ölçümler alındı. SD-OKT ile lamina kribroza (LK) parametre ölçümleri, peripapiller retinal sinir lifi tabakası (RSLT) kalınlığı, gangliyon hücre tabakası (GHT) kalınlığı ve makula kalınlığı, Hertel ekzoftalmometre ile proptozis değerlendirildi. SD-OKT'nin enhanced deep imaging (EDI) moduyla optik disk merkezinden olacak şekilde radyal görüntüler alınarak LK ile ilgili ölçümler yapıldı. Klinik aktivasyon, klinik aktivasyon skoru (KAS) ile değerlendirilmiştir. Hastalık şiddeti Europen Group on Graves Orbitopathy (EUGOGO) evresi ile değerlendirildi.

Bulgu: Hasta grubunda GHT kalınlığı ortalama 13 (11-15) μ, kontrol grubunda 13 (11-15) μ olarak bulunmuştur. İki grup arasında GHT kalınlığı farkı istatistiksel anlamlı değildi (p = 0.536). Makula kalınlık ortalaması hasta grubunda 265.7 $\pm$ 20.1μ, kontrol grubunda 265.8 $\pm$ 21.4μ bulunmuştur. İki grup arasında makuler kalınlık açısından fark istatistiksel anlamlı değildi (p=0.958). Peripapiller RSLT hasta grubunda ortalama 102.8 $\pm$ 8.5μ, kontrol grubunda 100.7 $\pm$ 11.8μ bulunmuştur. İki grup arasında peripapiller RSLT kalınlığı açısından fark istatistiksel anlamlı değildi (p=0.226). Lamina kribroza kalınlık (LKK) ortalaması hasta grubunda ortalama 236.7 $\pm$ 37.1μ, kontrol grubunda 276.1 $\pm$ 36.3μ bulunmuştur. İki grup arasında LKK açısından fark istatistiksel anlamlıdır (P <0.05). Lamina kribroza kurvatür indeksi (LKKİ) hasta grubunda ortalama 6.08, kontrol grubunda 4.9 bulunmuştur. İki grup arasında LKKİ açısından fark istatistiksel anlamlıdır (P <0.05).

LKK ve LKKİ GO hastalarında kontrol grubuna göre hastalığı ayırt etmede iyi bir yeteneğe sahiptir. Bu sebeple tanıyı destekleyici parametre olarak kullanılabilirler.

Sonuç: GO optik disk ve makülayı da etkileyen bir patogeneze sahiptir. Çalışmamızda peripapiller RNFL, GHT ve makuler kalınlık değerleri hasta ve kontrol grubu arasında istatistiksel anlamlı çıkmamıştır. LK ile ilgili ölçümler EDI mod OKT görüntüleme ile değerlendirilebilmektedir. Daha kapsamlı ve prospektif çalışmalarla da desteklenecek olursa noninvazif olarak ölçülebilen LKK ve LKKİ, GO hastalarında tanıda destekleyici bir parametre olarak kullanılabilir.

Anahtar Kelimeler: Graves oftalmopati, retina sinir lifi tabakası, gangliyon hücre tabakası, lamina kribroza kalınlığı,

Evaluation of Lamina Cribrosa in Graves' Ophthalmopathy Patients

ABSTRACT

Purpose: Evaluation of the use of macula, ganglion cell layer, nerve fiber layer measurement and lamina cribrosa measurement parameters in the early diagnosis and progression of the disease in Graves' ophthalmopathy patients.

Materials and Methods: 70 Graves' ophthalmopathy patients and 70 healthy subjects were included in the study. Measurements were taken from patients in both groups with Heidelberg Spectral Domain Optical Coherence (SD-OCT). Lamina cribrosa (LC) parameter measurements, peripapillary retinal nerve fiber layer thickness (RNFL), ganglion cell layer (GCL) thickness and macular thickness were evaluated with SD-OCT, and proptosis was evaluated with Hertel exophthalmometer. Measurements related to LC were taken by acquiring radial images from the optical disc center using SD-OCT's enhanced depth imaging (EDI) mode. Clinical activation was assessed by the clinical activation score (CAS). Disease severity was evaluated according to Europen Group on Graves Orbitopathy (EUGOGO) stage.

Results: The mean ganglion cell layer (GCL) thickness was found to be 13 (11-15) μ in the Graves' ophthalmopathy and 13 (11-15) μ in the control group. The difference in GCL between two groups was not statistically significant (p = 0.536). The mean macular thickness was found to be 265.7 ± 20.1 μ in the Graves' ophthalmopathy and 265.8 ± 21.4 μ in the control group. There was no statistically significant difference in macular thickness between two groups (p=0.958). The mean peripapillary retinal nerve fiber layer (RNFL) thickness was found to be 102,8 ± 8.5 μ in the Graves' ophthalmopathy and 100,7 ± 11.8μ in the control group. There was no statistically significant difference in peripapillary RNFL thickness between two groups (p=0.226). The mean thickness of the lamina cribrosa (LCT) was 236.7 ± 37.1μ in the Graves' ophthalmopathy group and 276.1 ± 36.3 μ in the control group. The difference between the two groups in terms of LCT was statistically significant (P<0.05). The lamina cribrosa curvature index (LCCI) was 6.08 in the Graves' ophthalmopathy group and 4.9 in the control group. The difference between the two groups in terms of LCCİ was statistically significant (P <0.05).

LCT and LCCI parameters showed a good ability to differentiate GO from healty controls. Therefore, they can be used as supporting parameters for diagnosis.

Conclusion: Graves' ophthalmopathy has a pathogenesis that also affects the optic disc and macula. In our study, there were no statistically significant differences in peripapillary RNFL, GCL, and macular thickness values between the patient and control groups. LC parameters can be evaluated using deep-mode optical coherence tomography imaging. If supported by more comprehensive and prospective studies, the non-invasively measurable LCT and LCCI can be used as a supportive parameter in the diagnosis of Graves' ophthalmopathy patients.

Key Words: Graves' ophthalmopathy, Retinal nerve fiber layer, ganglion cell layer, lamina cribrosa thickness, lamina cribrosa curvature index

1. GİRİŞ ve AMAÇ

GO, orbitayı etkileyen otoimmun inflamatuar bir bozukluktur. Graves hastalığı (GH) ile yakın ilişkili olsa da göz bulguları tiroid fonksiyon bozukluğundan bağımsız olabilir.

Göz bulguları tiroid hastalığından önce, tiroid hastalığı sırasında ya da tiroid hastalığından sonra ortaya çıkabilir. Graves hastalarının yaklaşık olarak %3-6'sında şiddetli oftalmopati gelişmektedir.

Kadınlar erkeklerden daha fazla etkilenmektedir. Fakat genellikle erkeklerde hastalık daha şiddetli seyretmektedir. Genetik eğilim, yaş, cinsiyet önlenemeyen risk faktörleri iken, sigara, tiroid disfonksiyonu, radyoaktif iyot tedavisi önlenebilir risk faktörleridir.

GO, GH'nin en sık görülen tiroid dışı tutulumudur. Tiroid ve orbitada ortak olduğu varsayılan antijenlere karşı oluşan otoimmünite hastalığın patogenezinde rol oynar. Tiroid reseptörlerine yönelik otoantikorlar tarafından orbital fibroblastların aktivasyonu sonucu oluşan gözün ekstraoküler kaslarının, yağ ve bağ dokusu hacminin genişlemesi ile karakterizedir.

Tanıda genellikle klinik bulgular yeterli görülmektedir ve tedavi kararını göstermede etkili aktivite skorlamaları mevcuttur. Fakat hastalığın erken dönemde aktivitesini gösteren herhangi bir klinik bulgu ya da yöntem mevcut değildir.

Orbita içinde basınç artışı sebebiyle translaminar basınçta artışa neden olmaktadır ve LK tabakasının yüksek translaminar basınca maruz kalması, fonksiyonel ve anatomik optik sinir hasarına neden olmaktadır.

Biz, bu çalışmamızda hastalık aktive olmadan, hastaların OKT görüntülemeyle peripapiller RSLT kalınlığına makula kalınlığına, GHT kalınlığına ve LK ile ilgili ölçümlere bakarak erken dönemde tanı koymada ve erken dönemde tedaviye başlamada, yardımcı görüntüleme yöntemi olarak OKT'nin faydası olup olamayacağını araştırdık. Yani klinik olarak görülemeyen LK değişikliklerinin OKT görüntülemesi ile değerlendirilmesi amaçlanmaktadır.

2.GENEL BİLGİLER

2.1 ORBİTA ANATOMİSİ

Orbita, sınırları orbital kemikler tarafından oluşturulan ve iç yüzeyi periorbita ile sarılmış armut şeklinde anatomik boşluktur. Orbita sinirler, vasküler yapılar, göz küresi, ekstraokuler kaslar ve bağ dokusunu içermektedir. Erişkin insanda kemik orbitanın yaklaşık hacmi 30 cm^3 tür. Globun yaklaşık hacmi ise 7cm^3 tür. Orbita cinsiyet ve ırkla değişmekle birlikte ortalama 30mm yüksekliğe, 45mm genişliğe ve 40-45mm derinliğe sahiptir. Orbitanın en geniş kısmı orbital rimin yaklaşık 1 cm gerisindedir. Kemik orbitayı toplam 7 adet kemik oluşturur. Sapı optik kanal olan armut şekilli orbitanın tavanını frontal kemik ve sfenoid kemiğin küçük kanadı, tabanını maksiller kemik, zigomatik kemik ve palatin kemik, medial duvarını maksiller kemiğin frontal çıkıntısı, lakrimal kemik, etmoid kemik ve sfenoid kemiğin gövdesi, dış duvarını ise zigomatik kemik ve sfenoid kemiğin büyük kanadı oluşturur (Şekil 1).

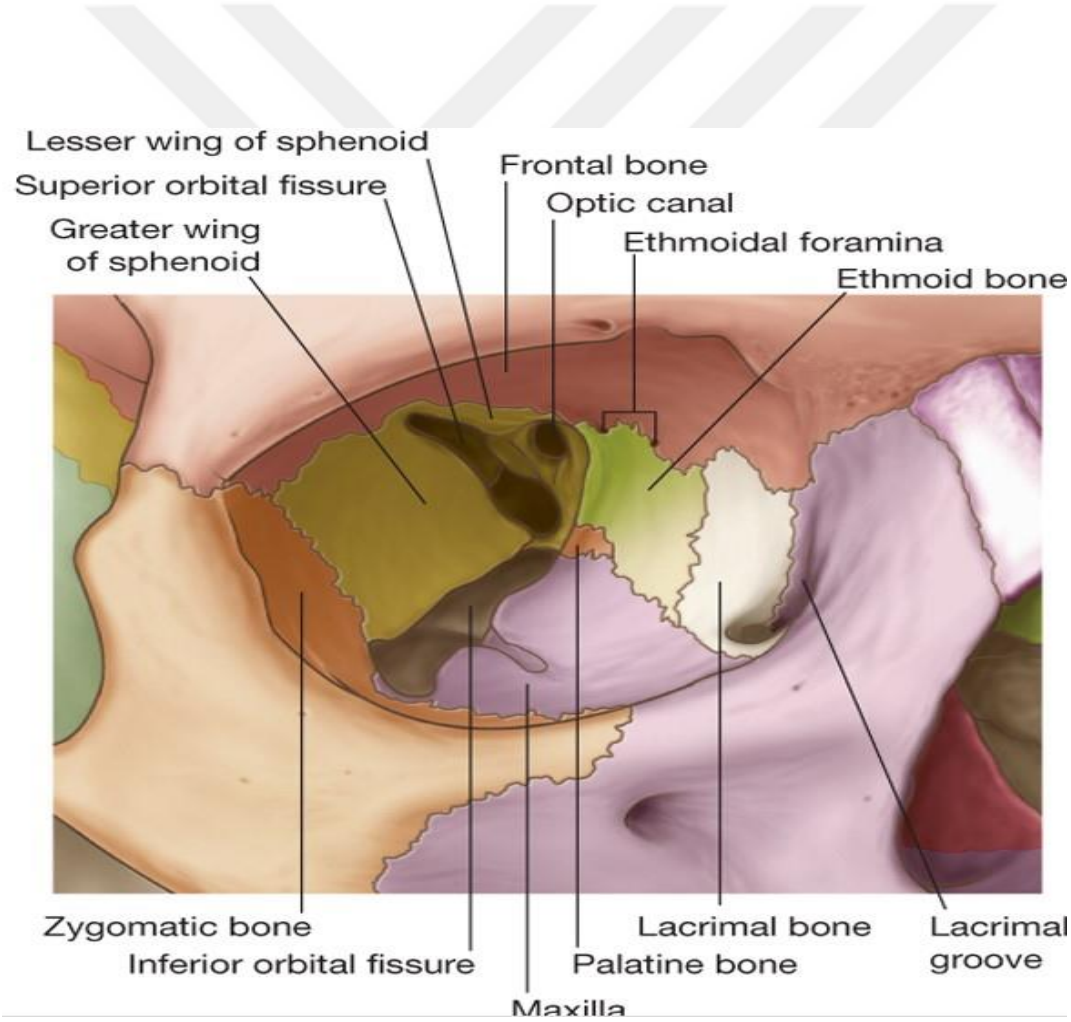

Şekil 1: Kemik orbita anatomisi

2.2 GRAVES OFTALMOPATİ

GH tiroid bezinin hipertroidi ile giden, ilk olarak Caleb Perry tarafından tiroid bezinin bir hastalığı olarak açıklanan ve Robert Graves tarafından bir triad olarak tanımlanan hastalığıdır. Bu triad hipertiroidi, guatr ve ekzoftalmi triadı olarak tanımlanmıştır (1) .

GH yaklaşık olarak yüzde 25-50'sinde en sık görülen ekstratiroidal tutulumu orbitayı etkilemekte olup GO olarak anılmaktadır (2).

Tiroid göz hastalığı, infiltratif oftalmopati, tiroid orbitopati gibi farklı isimlerle de adlandırılan GO, sıklıkla hipertirodinin de eşlik ettiği orbital yumuşak dokuların inflamatuar otoimmün bir hastalığıdır (3).

Hastalığın hedefi esas olarak göz küresi olmayıp orbitadaki yumuşak dokular olması sebebiyle oftalmopati terimi yerine orbitopati teriminin kullanılmasının daha yerinde olacağı belirtilmiştir (4). Hastalıkta göz tutulumu sıklıkla hipertiroidi ile beraber izlenmekle birlikte, hastaların yüzde 10'unda ötiroidi (Oftalmik Graves Hastalığı) veya otoimmün tiroidite (Haşimato hastalığı) bağlı hipotroidi de gözüktüğünden GO adlandırılması kafa karıştırıcı olmaktadır.

Von Basedow, GO'de asıl patolojinin göz küresi arkasındaki hücresel dokunun şişmesi olduğunu söylemiş ve semptomları açıklamıştır (5). Werner ise hastalığın klinik şiddetine göre bir sınıflandırma geliştirmiştir (6). Hastalığın patofizyolojisinin otoimmün zeminde geliştiğini ise ilk olarak Konishi belirtmiştir (7).

Yetişkin hastalarda proptozisin en sık sebebi olan GO, bilateral ekzoftalmus olan hastaların %85'inde, unilateral ekzoftalmusu olan hastaların ise %50'sinde saptanır. Bununla birlikte yine yetişkinlerdeki en sık orbita inflamasyonuna sebep olan hastalıktır. Bu inflamasyon orbita içindeki dokularda genişlemeye sebep olarak kemik orbitanın da kısıtlayıcı etkisi ile birlikte hastalığın klinik görünümü ortaya çıkar.

Sıklık sırasına göre en sık görülen klinik özellikler kapak retraksiyonu, propitozis, ekstraoküler kas disfonksiyonu, ağrı ve sulanmadır. Bazı hastalarda ise ciddi GO gelişebilir. Yaklaşık %5 oranında görülen ciddi GO kompresif optik nöropati ve korneal ülserasyonla seyreder (8).

GH'nin patogenezinde Tiroid stimüle edici hormon (TSH) reseptörü ve bu reseptöre karşı gelişen otoantikor yer almaktadır. Bu antikorun keşfiyle GH'nin patogenezinin anlaşılmasında belirgin ilerleme kaydedilmesine karşın GO'nin patofizyolojisi net olarak anlaşılamamıştır (9–12). Ancak son zamanlarda tiroid bezindeki antijenle orbital dokudaki ortak bir antijene karşı gelişen otoimmünitenin GO'nin patogenezinde rol aldığı bilinmektedir (13,15). Tiroid fonksiyon bozukluğu olan hastalarda, hastalık daha ciddi seyretmektedir. Bu sebeple hastaların multidisipliner bir yaklaşımla hem tiroid disfonksiyonunu düzeltirken hem de oftalmopati bulgularının tedavi edilmesi gerekmektedir (16). GO, sınırlı bir hastalık olmakla birlikte hastanın dış görünüm, görme işlevleri ve yaşam kalitesini önemli ölçüde bozabilir.

GO genelde bir eğri oluşturan dinamik ve statik olmak üzere iki dönem şeklinde seyreder (17)(Şekil 2). Dinamik dönem hastalığın şiddetinin arttığı, bulgu ve semptomların ilerlediği aktif inflamasyon dönemidir. Sıklıkla 6 ay ila 1,5 yıl arasında süren bir dönem olmakla birlikte birkaç yıla kadar uzayabilir. Tedavinin temelini antiinflamatuar tedavi oluşurur.

Statik dönem ise dinamik dönemin pik noktasından sonra görülen ve bulgu ve semptomların stabilizasyonu ile seyreden ancak hastalığın tamemen iyileşmediği bir plato çizdiği dönemdir. Bu dönemin hakim histolojik bulgusu fibrozistir. Bu dönemde ciltaltı kapak değişiklikleri, ekstraoküler kaslarda fibrozis ve hipertrofi vardır ve genellikle spontan regresyon görülmez. Bu dönemde hastalık antiinflamatuar tedaviye cevapsızdır ve tedavinin temelini cerrahi tedavi oluşturur (18).

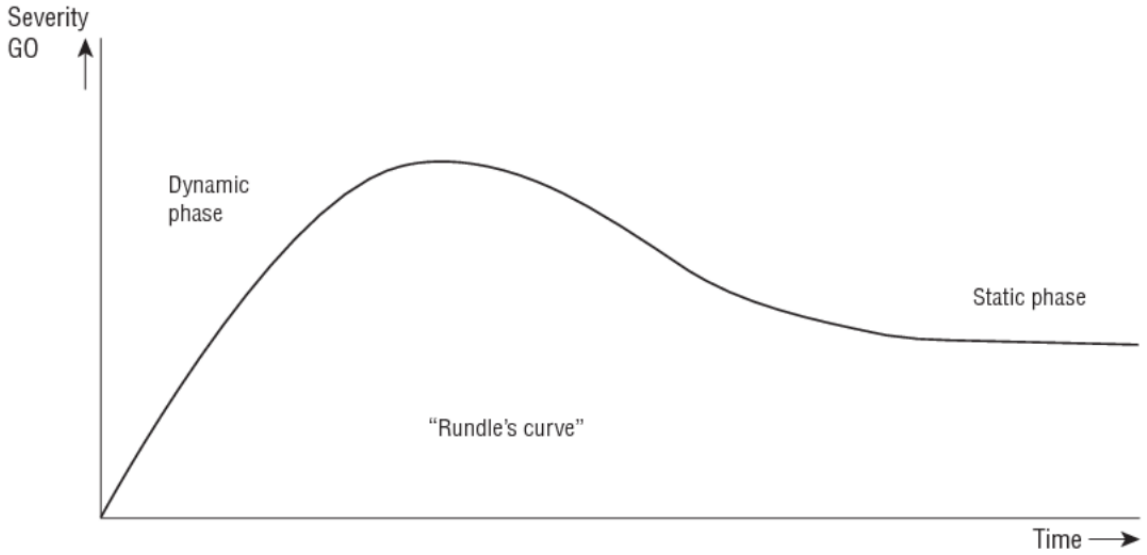

Şekil 2: Rundle eğrisi (17)

2.3 GRAVES OFTALMOPATİNİN EPİDEMİYOLOJİSİ

Tüm dünyada en sık görülen orbital hastalık olan GO insidansı kadınlarda 16/100.000 erkeklerde 2,9/100.000 bildirilmiştir (19). Prevalansı ise yaklaşık olarak %0,5-2 arasındadır. GO'nin en sık ortaya çıktığı dönemler bimodal dağılım gösterir ve 40-49 ve 60-69 yaşlardır (20).

GH'de kadın/erkek oranı 5-10/1 iken, GO'de bu oran 2-5/1 civarındadır. Ancak ciddi GO erkeklerde daha sık görülmektedir (21). Erkeklerde yaş ile birlikte hastalığın seyri kötüleşmekte ve kadınlara göre daha ağır seyretmektedir. Özellikle 50 yaşın üzerinde tanı alan hastaların prognozu daha kötü seyretmektedir (22). Graves hastalığı olan kişilerin yaklaşık %50'sinde GO kliniği gelişebilir (23). Graves hastalığına sahip olup da GO kliniği geliştirmeyen olgular da mevcuttur (subklinik GO). Bu olgularda bilgisayarlı tomografi (BT) ve manyetik rezonans (MR) gibi görüntüleme yöntemleriyle orbital tutulum tespit edilebilmektedir. Graves hastalığına sahip kişilerde göz bulguları tanı anında olabilmekte iken bazen de tanı anından yıllarca önce olabilmekte ya da tanıdan yıllarca sonrasında gelişebilmektedir.

Fakat çoğunluğunda tanı anından itibaren yaklaşık 18 ay içerisinde tutulum görülmektedir. Hastalardaki tutulum sıklıkla bilateral olmakla birlikte tanı anında asimetrik izlenebilmektedir. Hastaların az bir kısmında ise hastalık unilateraldir (24).

GO ve propitozis çocukluk yaş grubunda erişkinlere göre daha az görülmekte ve daha az şiddetli olmaktadır. GO'de genetik ve çevresel faktörlerin etkili olduğu bilinmektedir. Özellikle sigara ve radyoaktif iyot kullanımı GO insidansı ve hastalığın şiddeti için bir risk faktörü olarak görülmektedir (25,26).

2.4 GRAVES OFTALMOPATİNİN PATOFİZYOLOJİSİ

GO, inflamasyonun ağırlıkta olduğu bölgeye göre ayrılmıştır. Tip 1 GO'de inflamasyon daha çok orbitada adipoz doku ve bağ dokusunda yoğun iken Tip 2 GO'de ekstraoküler kas tutulumu daha fazladır. Tip 2 GO da diplopi, kapak retraksiyonu ve optik nöropati gibi klinik bulgular daha sık görülürken, Tip 1'e göre de daha kötü seyirlidir (48). GO kliniği esasen sağlam ve genişlemeyen bir kemik orbita ve içerisinde yer alan yumuşak dokuların genişlemesi, globun öne doğru itilmesi ve neticesinde orbitadan venöz geri dönüşün bozulması ile gelişir. Bunlara ek olarak inflamasyona sekonder olarak salınan sitokinler ve inflamatuar mediatörler de venöz geri dönüş bozukluğunu destekler ve ağrı, propitozis, kemozis, periorbital ödem gelişimini destekler. Orbitada inflamasyonun yoğun olarak bulunduğu bölgeler, adipoz doku ve ekstraoküler kasların fibröz dokusudur (49).

Hastalığın patogenezi tam anlamıyla aydınlatılamamasına rağmen otoimmün zeminde gelişen bir hastalıktır. GO'deki temel patoloji; inflamasyon, hyaluronan gibi su tutucu özelliği olan hidrofilik glikozaminoglikanların (GAG) artmasıyla; ekstraoküler kaslar, orbital yumuşak doku, yağ dokusu hacminde artıştır (27).

TSHR bir glikoproteindir. Bu reseptörün hücre dışında yer alan parçası translasyon sonrası proteolitik hasara uğrar ve daha sonra antijen sunucu hücreler bu hasarlı parçaları tanıyarak otoimmün süreci aktive eder. Bu aktivasyonun neticesinde TSHR'ye karşı otoantikor (TRab) geliştirilmiş olur. Bu antikorlar tiroid bezinden aşırı tiroid hormon salınımına sebep olur (50,51).

Tiroid bezi ve orbital dokudaki ortak antijen olan TSH reseptörlerine karşı gelişen otoantikorlar intraorbital ve ekstraoküler kaslardaki fibroblastların ana hedefidir. TSH reseptör otoantikorları tiroid bezinin fazlaca çalışmasını stimüle ederek GH'nin kliniğini oluşturur (52). TSHR hemen hemen her dokuda bulunmasına rağmen orbital fibroblastlardaki TSH reseptörleri sinyallere aşırı reaksiyon vermektedir. Bu aşırı reaksiyon sonucunda yağ doku sentezinde artış görülmektedir (53–55). GO hastalarının neredeyse tamamında (%98) TSHR'ye karşı otoantikorlar geliştiği tespit edilmiştir (56).

TSHR dışında İnsülin benzeri büyüme faktörü reseptörüne (IGF-1R), tiroglobulin, tiroid peroksidaza karşı gelişen başka otoantikorlar da tanımlanmıştır.

Bu otoantikorlar dışında gün geçtikçe bu otoimmün sürece neden olabilecek bir çok otoantikorun da patofizyoloji de rol alabileceği düşünülmüştür. Bunlar Salvi ve arkadaşlarının 1988 yılında tanımladığı 64-kDa'lık bir protein, Gopinath ve arkadaşlarının 2009 yılında tanımladığı kardiyak gende up-regulasyonu gösterdiği calsequestrine karşı gelişen otoantikorlar ve Wall ve Lahootinin 2010 yılında tanımladıkları orbital fibroblast membran antijen kollajen XIII'e karşı oluşan otoantikorlardır. Tip 13 kollajen ve flavoproteine karşı gelişen otoantikorlar da bazı çalışmalarda araştırılmıştır (57).

İntraorbital dokularda ve ekstraoküler kasların özellikle perimisyumunda tiroid bezi ve orbitadaki ortak antijene karşı biriken reaktif T lenfositler olayın başlangıcını oluşturur. T lenfositlerin salgıladığı sitokinler ile dolaşımdaki ve bölgedeki inflamatuar hücreler ve adezyon molekülleri aktive hale gelir ve bölgeye toplanır. Orbital dokudaki antijenlerin CD4+ T lenfositlerlerce (Thelper) tanınması ve bunun neticesinde sitokinleri salınması gerçekleşir. 2

tip Thelper (Th) hücresi vardır. Th1-tipi hücrelerin ürettiği sitokinler proinflamatuar yanıtlar üretirken, Th2-tipi hücrelerin ürettiği sitokinler antiinflamatuardır ve antikorların üretimini artırırlar (58). Th1 hücresi özellikle hastalığın başlangıcında daha aktiftir ve Th1hücresinden IL (interlökin)-2, tümör nekroz faktör (TNF) alfa, interferon gama (IFN-γ) gibi sitokinler salınır ve CD8+ T lenfositler aktive olur. Bu sitokinler ve CD8+ T lenfositler fibroblastların çoğalmasını uyarır ve fibroblastlardan GAG üretimine neden olur. GAG'ın intraorbital dokularda ve ekstraoküler kaslarda aşırı artması ortamdaki ozmotik basıncı artırarak ortama sıvı çekerler. Neticede propitozis, konjestif bulgular ve orbita apeksinde kasların genişlemesi sonucu optik sinir basısı ile optik nöropati gelişimini indükler. Yine bu sitokinler ile uyarılan fibroblastlar adipositlere dönüşür ve yağ dokusu sentezine başlar. Bütün bunların sonucunda orbitada yağ hacminde artış görülür. Fibroblastları uyararak onların çoğalmasına ve hyoluronan sentezine neden olan diğer sitokinler IL-6, IL-8, prostoglandin E2 (PGE2) ve trombosit kaynaklı büyüme faktörleri (PDGF-A ve PDGFB) dir. Hastalığı erken döneminde klinik aktivite skoru (KAS) ile Th1 arasında pozitif korelasyon olduğu bir çalışma ile gösterilmiştir (59). Hastalığın daha ileri dönemlerinde ise baskın olan tip Th2 dir. Th2 den IL-4, IL-5 ve IL-10 gibi sitokinler salınır. Bu sitokinler de daha çok B hücre aktivasyonu ve antikor üretimi sürecine dahildir. Aktive olan B lenfositlerden salınan antikorlar süreci hızlandırır (60).

Th2 sitokinlerinin fazlaca salgılanması ayrıca GO'nin ileri evresinde görülen fibrozis ve doku yeniden şekillenmesini sağlar. Ayrıca fibroblastlarda IGF-1 reseptörlerinin ekspresyonu artmıştır. Bütün bunlar enflamatuar süreci artırarak oftalmopati kliniğini oluşturur (61–66)(Şekil 3).

Ayrıca yine diplopi de ekstraoküler kaslarda şişme ve sonunda fibrozis gelişmesi ile restriksiyon nedeniyledir (13,14). Aslında ekstraoküler kaslar bu hastalıkta ana hedef değildir. Bu nedenledir ki hastalığın erken aktif döneminde kaslar olağandır. Esas olarak ekstraoküler kaslardaki genişleme kasların perimisyal bağ dokusundaki hyaluronik asid artışı sebebiyledir.

GO'de ekstraoküler kaslardaki histopatolojik değişiklikler 2 evrede ele alınabilir:

1-İnfiltratif evre: Bu evre kasta inflamatuar lenfosit, monosit gibi hücre infiltrasyonunun yoğunlaştığı evredir. Özellikle kasın tendonundan ziyade gövdesi tutulmuştur. Yine bu evrede lenfositlerin fibroblastları uyarması sonucu su tutucu özellikte olan hyaluronik asid ve GAG salgılanması artar. Dolayısıyla kasın interstisyumunda su birikimine bağlı ödem ve şişme gerçekleşir.

2-Fibrotik evre: Bu evre GAG'dan ziyade kollajenin depolandığı dönemdir. Kollajen birikimi neticesinde fibrozis ve kas liflerinde atrofi gerçekleşir.

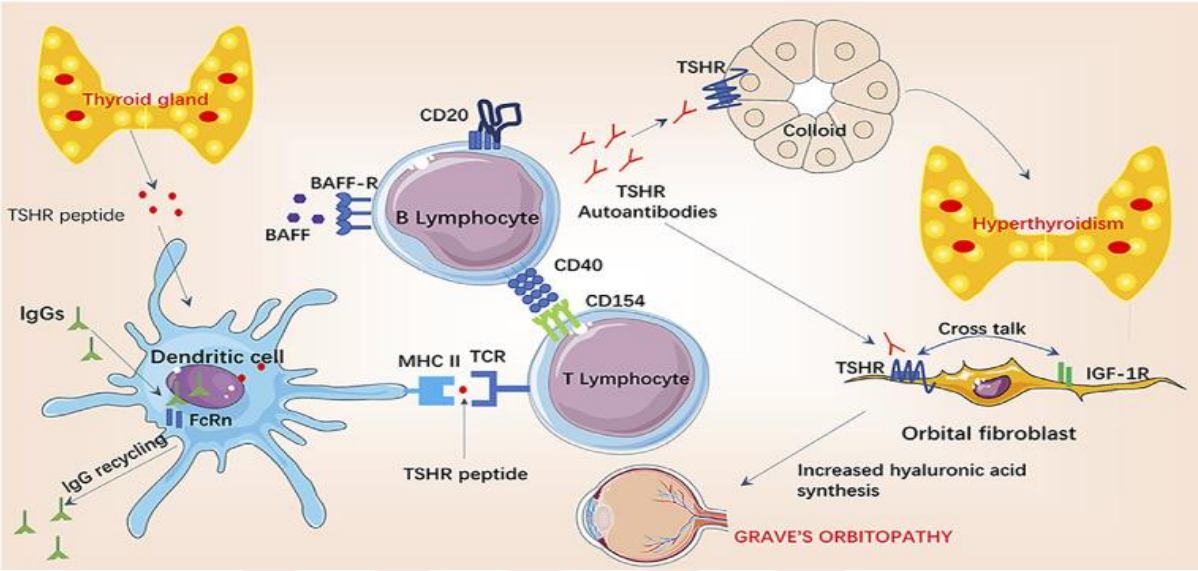

Şekil 3: Graves hastalığı ve Graves orbitopatisinin patogenezi (67)

GO histopatolojisini bir cümleye indirgeyecek olursak: kollajen sentezi artışı klinikte restriktif myopati, kapak retraksiyonu ve fibrozis şeklinde; GAG birikimi ödem, kas kalınlaşması ve proptozis şeklinde; adiposit artışı ise artmış yağ dokusu ve proptozis şeklinde karşımıza çıkmaktadır.

2.4.1 Orbital Fibroblastlar

Geçmişte GO patogenezinde antikorların ana hedefinin ekstaoküler kaslar olduğu görüşü hakimdi ancak günümüzde orbital fibroblastların patogenezde daha önemli yeri vardır. Orbital fibroblastların orbitadaki yerleşim yeri özellikle ekstraoküler kas lifleri, adipoz doku ve bağ dokusu interstisyel boşluğudur (68).

Fibroblastlar, kompleks yapılı, immun düzenleyici ve çok sayıda alt türü olan multipotent hücrelerdir. Orbita içerisindeki her bir dokuda dahi fenotipik olarak farklı türleri olan orbital fibroblastlar diğer dokulardan farklı olarak nöral krest kökenlidir. Orbital fibroblastlardaki hücre yüzey reseptör ekspresyonu GO'nin inflamatuar süreçlerinin gelişmesinde rol oynar. Özellikle orbitadaki alt türleri hücre yüzeyinde eksprese edilen timosit antijen 1 (Thy1)/CD90

yüzey antijenine göre çeşitlendirilmiştir (69). Orbitadaki fibroblastlar üzerindeki Thy-1 antijeninin varlığına bağlı olarak adipositlere dönüşme yeteneği bulunmaktadır.

Thy-1 negatif (Thy12) fibroblastlar adipositlere dönüşme yeteneği olan preadiposit fibroblast olarak isimlendirilir. Bu fibroblastların adipositlere dönüşmesi ortamdaki peroxisome proliferator activated receptor-γ (PPAR-γ) agonist varlığı ile ilişkilidir (70).

Bununla birlikte özellikle ekstraoküler kasların perimisyumunda bulunan fibroblastlarda Thy-1 ekspresyonu olmaktadır. Thy1 pozitif fibroblastların IL-1b ile etkileşimi veya hücre yüzeyindeki CD40 reseptörünün T lenfosit yüzey reseptörü olan CD154 ile etkileşmesi neticesinde inflamasyonu şiddetlendiren T ve B lenfosit aktivasyonunu sağlayan yüksek miktarda PGE2 ve hiyalüronik asid sentezini arttırdığı ve TGF-ß'ya maruz kalması durumunda miyofibroblastlara ve yara iyileşmesinde bulunan kontraktil elemanlara dönüştüğü gösterilmiştir (71,72). Bu fibroblastların adipositlere dönüşme yeteneği yoktur. Dolayısıyla hastaların kliniklerindeki farklılıklar bu fibroblastların dağılımıyla ilişkilidir.

Yani bazı hastalarda ekstraoküler kas tutulumu fazlayken bazı hastalarda da orbitada yağ dokusu artışı daha fazladır (73). Ayrıca orbitada bulunan fibroblastların vücudun başka yerinde bulunan fibroblastlardan bazı farkları vardır. Örneğin IFN-γ gibi sitokinlere cevap olarak fibroblastlardaki hyoluronik asid üretimi orbitadakilerde daha fazladır (74,75). Hipoksik durumlarda orbital fibroblastlarda adipogenez yeteneği vücudun diğer yerlerindekilere göre daha fazladır. Yine diğer fibroblastlardan farklı olarak orbital fibroblastlar, CD40 reseptör ekspresyonu yapar. Bu reseptörler de CD154 bulunan T hücreler kontakt kurduğunda IL-6, IL-8 ve PGE2 gibi inflamatuar sitokinlerin artışı gerçekleşmektedir. Çoğu hastalık için CD40–CD154 ligandı birleşmesi tedavi arayışında önemli bir nokta olmuştur. Bu süreçler de GAG ve hyoluronik asit sentezini artırmaktadır. Bütün bu gen ekspresyonlarındaki artış GO'nin temelini oluşturur ki bu ekspresyon artışı steroid ile azaltılmaktadır. Bu da bu hastalığın tedavisinde steroid kullanımını açıklamaktadır. Yapılan bazı çalışmalarda GO hastalarının orbital fibroblastlarda GAG ve hyoluronik asid sentezindeki artış vücudun diğer bölgelerindeki fibroblastlardan 100 kattan daha fazla olduğu gösterilmiştir (53–55). Son zamanlarda çalışmalara konu olan bir diğer fibroblast ise periferik kanda bulunan kemik iliği kökenli fibrositlerdir. Bunlar inflamasyon bölgesine kan yoluyla ulaşarak fibrozis ve antijen sunan hücre görevi görürler. Hücre yüzeyinde ekprese edilen CD34 reseptörüne göre ikiye ayrılırlar.

Özellikle GO hastalarında CD34+ olanların TSHR ve Tg proteinini de eksprese ettiği de gösterilmiştir (76,77).

2.4.2 Orbital Otoantikorlar

TSH Reseptör Otoantikorları

GO patofizyolojiden sorumlu olduğu bilinen en önemli otoantikor TSHR otoantikorudur. Hastalığın klinik aktivitesi ve ciddiyetiyle korele iki adet TSHR otoantikoru tanımlanmıştır. Bunlardan ilki TSHR nü uyararak tiroid hormon üretimine ve TSHR eksprese eden hedef dokular (orbital yağ, ekstraoküler kas ve orbital fibroblastlar) üzerinde etki eden tiroid stimulan antikorlar (TSAb) dur. İkincisi ise TSH'nin TSHR'ye bağlanmasını engelleyen TSH bağlayıcı inhibitör immünoglobulin (TBII)'dir. Her ikisi de birbirine zıt etkiye sahip olmasında karşın ilginçtir ki GO'de hastalığın şiddetiyle korele olduğu bulunmuş ancak mekanizması açıklanamamıştır (56,78). GO hastalarının orbitadaki fibroblastlarında TSHR seviyesi daha fazla miktarda olduğu saptanmıştır (76). Hatta GH'nda oftalmopati gelişme riskininin ve GO klinik aktivasyonun seviyesiyle TSHR otoantikorunun kan dolaşımındaki seviyesinin korele olduğu bulunmuştur (79). Ayrıca hem normal intraorbital dokularda hem de GO hastalarının orbitasında TSHR salınımı olduğu çalışmalarla gösterilmiştir (80).

IGF-1 Reseptör Otoantikorları

Patogenezden sorumlu bir diğer otoantikor IGF-1 reseptör antikorudur. Özellikle GO hastalarında hem orbital doku fibroblastlarında hem de tiroid dokusunda IGF-1 reseptörlerinin arttığı gösterilmiştir. Bu da özellikle IL-16 ve RANTES gibi kemokinlerinde indüklemesiyle hyoluronik asit salınımında artışa neden olmaktadır (81).

2.4.3 Genetik Faktörler

GH'na sahip hastalarda bazı human lökosit antijenlerinin (HLA) daha fazla oranda olduğu bilinmektedir. HLA-B8, DR3 ve DQA1*0501 pozitifliği GH için anlamlı iken, HLA DR β1*07 ise bu hastalık için koruyucu olduğu bulunmuştur(52). GO gelişiminde genetik ve bazı çevresel faktörlerin etkili olduğu gözlenmiştir. Genetik zemininde bir çok genetik faktör suçlanmıştır. Özellikle HLA-B8, HLA DR3 gibi human lökosit antijenler genetik zeminini kolaylaştıran doku antijenleridir (82). Bunlar dışında suçlanan diğer genetik faktörler sitotoksik T lenfosit antijen 4 (CTLA4), CD40 reseptörü, protein thyrosine phosphatase-22 (PTPN-22), T-hücre reseptör (TCR) ß-zinciri ve immunoglobulin ağır zinciridir. IL1 ve IL-1RA genlerinin GO patogenezinde rol aldığı çalışmalarla gösterilmiştir (83–85). Bütün bu faktörler etyolojide etkili

olabileceği düşünülmüş ancak düşük risk saptanmıştır. Bu yüzden GO etyolojisinde çevresel faktörler genetik faktörlere göre daha önem arz etmektedir gibi gözükmektedir (21).

Ailesel yatkınlık da söz konusudur. GO hastaların hemen hemen %36'sının birinci veya ikinci derece yakınlarında GH veya benzer bir otoimmun hastalık olduğu gösterilmiştir (82). Tek yumurta ikizlerinde hastalığı görülmesi % 30 lara kadar çıkmaktadır (52). Hatta başka bir çalışmada tek yumurta ikizlerindeki oran %60, çift yumurta ikizlerinde ise %30 larda olduğu gösterilmiş (86). Avrupalılarda, Asyalılara göre sıklığı fazladır (87). Prevalanstaki bu ırksal farklılıkları ele alan veriler vardır. Ancak yine bu farklılığın sigara kullanımıyla ilişkili olabileceği düşünülmüştür.

Bir diğer risk faktörü sayılabilecek durum ise cinsiyettir. Özellikle kadınlarda otoimmün hastalıkların dolayısıyla GO'nin daha fazla görülmesinin sebepleri arasında östrojen çokça araştırılmıştır ancak bu durumu direkt östrojene bağlamak da mümkün gözükmemektedir (88).

2.4.4 Çevresel Faktörler

GO'de çevresel faktörlerin genetik faktörlere göre daha önemli olduğu görüşü hakimdir. Çevresel faktörlerin en önemli iki etkeni sigara ve radyoaktif iyot tedavisidir. Sigara içen kişilerde içmeyenlere göre GO sıklığı daha fazladır. Aynı zamanda sigara içen kişilerde hastalık sıklıkla daha ağır seyretmektedir (52). Ayrıca günlük içilen sigara miktarı ile GO gelişmesi yönünden de ilişki olduğu gösterilmiştir (89,90). Günlük 20 den fazla sigara içen Graves hastalarında sigara kullanmayan hastalara göre propitozis gelişiminde 3 kat, diplopi gelişiminde ise 7 kat artış olduğu saptanmıştır. Ayrıca radyoaktif iyot kullanan hastalarda sigara kullanımı hastalığın gidişatını kötüleştirmektedir. Sigaranın bu etkilerinin tam mekanizması bilinmemesine rağmen özellikle intraorbital yumuşak dokularda meydana getirdiği bazı değişikliklere bağlı geliştiği düşünülmektedir. Bu etkilerin bazıları doğrudan toksik etkiyle iskeminin inflamasyonu tetiklediği bazıları immünolojik aktiviteyi artırmasına bağlanmaktadır. Bu aktivite özellikle otoimmün hastalıklarda artmıştır. Ayrıca sigara kullanan bireylerde IL-6 seviyesinin arttığı gözlenmiş olup bunun da otoimmüniteden sorumlu olduğu ileri sürülmüştür (91). Yine bazı çalışmalarda sigaranın özellikle GAG ve yağ doku üretimini artırdığı gözlenmiştir (92–94). Başka bir çalışmada ise özellikle hipoksik ortamlarda orbitada bulunan fibroblastlarda hyoluronik asit sentezinin arttığı gösterilmiştir (95).

Hipertiroidisi olan hastalarda GO oluşturan ya da progresyonuna sebep olan bir diğer çevresel etken radyoaktif iyot tedavisidir. Radyoaktif iyotun GO oluşturmasının tam olarak nedeni bilinmemekle birlikte tiroid bazlı antijenlerin artması dolayısıyla TSHR otoantikor artışı etyolojiye neden olabilir. Hipertroidi tedavisi için kullanılan antitiroid tedavi ya da cerrahi tedavinin GO üzerine herhangi bir olumsuz etkisi yoktur. Radyoaktif iyot tedavisi kullanılan hastalara bu olumsuz etkileri engellemek için immunsupresif tedavi de başlanır (8).

GO progresyonundaki diğer bir faktör de serumdaki tiroid hormon düzeyidir. Özellikle hipertroidi hastalarında ağır GO gelişebilmektedir. Bu sebeple hipertroidi tedavisi GO progresyonunu önlemede önemlidir (96–98). Bu çevresel faktörler dışında Graves hastalarında orbitopati riskini artıran bazı risk faktörleri de gösterilmiştir. Bunlar; hipertiroidi tedavisinin tipi, TSH reseptör antikoru, stres, radyasyon, lityum, interferon alfa ve 60 yaş üzerinde olmak (21).

2.5 GRAVES OFTALMOPATİ'DE KLİNİK SEYİR VE BULGULAR

GO tanısı için tek başına kullanılan herhangi bir klinik bulgu, görüntüleme yöntemi ya da laboratuar testi yoktur. Tanı bunların hepsinin birlikte değerlendirilmesi sonucunda konulmaktadır. Ayrıca tanı hastanın tıbbi geçmişi ve varsa önceki radyolojik görüntüler ve laboratuvar bulgularının da değerlendrilmesi gerekmektedir. GO hastalarının neredeyse tamamına yakınında Graves hastalığı da bulunduğundan serbest T3, serbest T4, TSH, Anti Tiroglobulin, TSHR antikoru gibi laboratuvar tetkikleri mutlaka istenmelidir. Ancak bazı hastalarda göz bulguları olduğu halde hipertiroidi ya da tiroid fonksiyon bozukluğu söz konusu değildir. Bu duruma ötiroid veya oftalmik Graves denir. Bu hastalarda TRH'ye TSH yanıtı zayıftır ve oftalmik Graves genellikle asimetriktir.

GO'de klinik değerlendirmede görme keskinliği, göz içi basıncı ölçümü, görme alanı, ekzoftalmometre, biyomikroskopik muayene, fundus muayenesi, diskromatopsi, göz kapağı ve göz hareketlerinin değerlendirilmesi ile klinik aktivite skoru ve hastalığın ciddiyetinin belirlenmesi gerekmektedir.

GO hastalarında en sık karşılaşılan semptomlar gözlerde kızarıklık, kuruluk hissi, bulanık görme, sulanma (soğuk, rüzgar ve ışıkla artan), yabancı cisim hissi, çift görme, göz arkasında basınç hissi, kapaklarda şişlik, gözlerde öne doğru itilmedir (27).

GO'nin klinik bulgularında ise; hastalarda oftalmopleji, lid lag, propitozis, kemozis, göz kapaklarının kapanmamasına bağlı olarak kuru göz ve ona bağlı korneal ülserasyon, periorbital ödem, konjonktival eritem-ödem, ekstraoküler kaslarda fonksiyon bozukluğu ve buna bağlı olarak diplopi görülmektedir. Hastalığın bulguları çoğunlukla çift taraflı olmakla birlikte bazı hastalarda tek taraflı ve asimetrik şekilde tutulum da görülebilir (28)(Şekil 4). Hastalığın bu klinik bulgularını 3 grup halinde sınıflandırabiliriz;

• İnfiltratif olmayan Oftalmopati (Kapak bozuklukları)

• İnfiltratif Oftalmopati (Konjonktival ödem, proptozis, miyopati, optik nöropati gibi yumuşak doku tutulmasına bağlı bulgular)

• Infiltratif ve İnfiltratif olmayan bulguların birlikte bulunduğu grup

Graves oftalmopati, unilateral veya bilateral proptozisin ve ani gelişen diplopinin en sık nedenidir.

Hastaların çoğunda hafif derecede bulgular gözükürken, yaklaşık yüzde 3-5 oranında bulgular kompresif optik nöropatiye bağlı olarak görme kaybıyla gider (21).

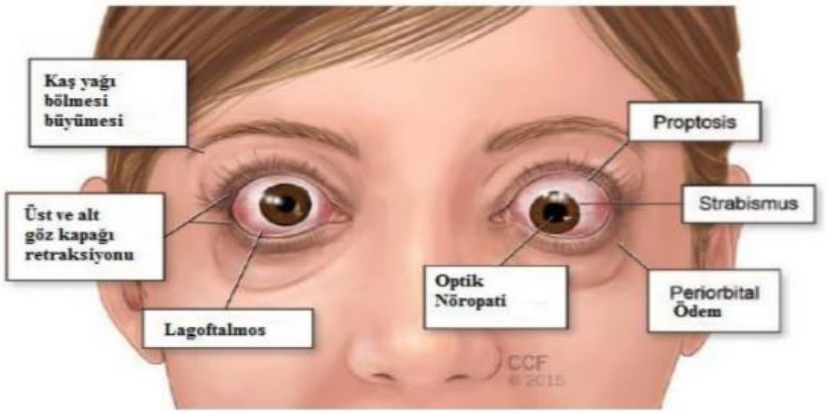

Şekil 4: Orta ve şiddetli graves oftalmopatide klinik bulgular. Original figure with Cleveland Clinic Foundation copyright 2015

2.5.1 Graves oftalmopatide bulgular:

Üst kapak retraksiyonu, hastaların tamamına yakınında görülen en sık bulgudur (95). Normalde üst göz kapağı marjini üst limbusun yaklaşık 1.5 mm aşağısında alt göz kapağı da alt limbus hizasındadır. Palpebral fissür, pupil ışık refleksinden kapak kenarına kadar (marjin-refleks mesafesi) milimetre cinsinden ölçülür; eğer kapak kenarı sklera açığa çıkacak şekilde limbusun hemen üzerinde veya daha yukarıda ise, üst kapak retraksiyonu mevcuttur. Hasta primer pozisyondayken üst kapak retraksiyon bulgusuna Dalrymple belirtisi de denmektedir ve üst göz kapağındaki bu spazm, retraksiyon ve dalgalanma hastaya öfkeli bir görünüm verir. Üst kapak retraksiyonu levator palpebra superioris kasının fibrozisi, tiroid hormonlarının aşırı artmasına bağlı olarak gelişen sempatik uyarı sonucu Müller kasının aşırı çalışması gibi mekanizmalar sonucunda olmaktadır. Üst kapak retraksiyonu çoğunlukla kalıcı olmakta ve cerrahi tedavi ile düzeltmek gerekmektedir (29). Alt kapak retraksiyonu ise inferior rektus kasındaki aşırı aktivasyon ya da fibrozis sonucu gelişmektedir. GO için patognomonik sayılabilecek bir bulgu üst kapak retraksiyonunun lateral tarafta daha belirgin olmasıdır. Bu bulguya lateral flare denir. Bunun sebebi lakrimal bezin fasyası ile üst levator palpebral kasın arasında meydana gelen fibrozis nedeniyledir.

Özellikle uykuda göz kapağının yetersiz kapanması lagoftalmi, aşağı bakışta üst göz kapağının belirgin hiperfonksiyonu sonucu üst skleranın görülmesi ve üst göz kapağının gecikmesi ve geride kalması Von Graefe bulgusu, alt kapak retraksiyonuna ise Collier bulgusu denir. Ayrıca özellikle dikkatli fiksasyon esnasında belirginleşen korkmuş bakış ifadesiye Kocher bulgusu ve eksik ya da seyrek göz kırpmaya da Stellwag bulgusu denmektedir. Bazı hastalarda üst kapak retraksiyonu bulunmayabilir. Bu durumda ekzoftalmometre ile propitozisin belirlenmesi, optik sinir tutulumu ve miyopati tanıda yardımcı olmaktadır.

GO'nun ikinci en sık görülen bulgusu ise propitozistir. Ancak Asyalılarda en sık bulgudur (30). Graves oftalmopati hastalarının yaklaşık %62'sinde görülür. Hertel ekzoftalmometre ile korneanın ön yüzeyi ile lateral orbital rim arasındaki mesafe mm cinsinden ölçülür. Normalde ekzoftalmometre ölçümü yaş, cins ve ırksal farklılık göstermekle birlikte kadınlarda ortalama 15 mm, erkeklerde ortalama 16 mmdir. Ortalama sarı ırk erkeklerinde 18,6mm, beyaz erkeklerde 21,7mm ve siyah erkeklerde 24,7mm'nin üzerindeki ölçümler proptozis yönünedir (31). Genel olarak tüm dünyada kadınlarda ekzoftalmometre değerleri erkeklere göre daha düşüktür. Hastanın iki gözü arasında 2mm'den fazla fark olması da propitozis lehine olup anormaldir (32) .

Karti ve arkadaşlarının Türk popülasyonu üzerinde yaptığı çalışmada ortalama oküler ekzoftalmometre ölçüm değerlerini sırasıyla erkekler ve kadınlarda 16,1±2,6 ve 15,5±2,6 mm olduğu bulunmuştur ve propitozis için üst sınır erkeklerde 21 mm kadınlarda 20 mm olarak olarak belirtilmiştir (33). Propitozis tek taraflı ya da çift taraflı olabilir. İntraorbital yağ dokusu ve ekstraokuler kas genişlemesine bağlı olarak kemik orbita ve önde yer alan septumun sınırlayıcı yapısı nedeniyle aksiyel propitozis olarak kendini gösterir. Normalde alt göz kapağı inferior limbus hizasında seyreder. Fakat GO hastalarında alt kapak retraksiyonuna bağlı olarak limbusun gerisinde yer alır ve propitozis lehinedir. Ayrıca aktif GO hastalarında yukarı bakışta göz içi basıncı (GİB) artışı normal popülasyon ve inaktif GO'ya göre daha yüksek olduğu bildirilmiştir (14).

Kapak retraksiyonu ve propitozise bağlı olarak kuru göz bulguları gelişir. Hastalarda kuruluk ve yabancı cisim hissi, ışıktan rahatsızlık gibi semptomlar oluşturur. Muayenede korneada punktat epitelyopatiden korneal ülserasyonlar ve perforasyona kadar gidebilen kuru göz bulguları saptanır. Bu bulgulara lagoftalmi nedeniyle ortaya çıkan açıkta kalma (ekspojur) keratopatisi denmektedir. Bu hastalarda konjonktivadan alınan mikroskopik örneklerde meibomian bez ve goblet hücre hasarı olduğu gözlenmiştir (34,35). Bunlara ilave olarak lakrimal bezin tutulumu da kuru gözü ağırlaştırmaktadır.

GO'de görülen bir diğer bulgu ise yumuşak doku inflamasyonu, orbital yağ dokusu ve ekstraoküler kaslarda volüm artışı (BT, MR ve ultrasonografi (USG) gibi görüntüleme yöntemleriyle teşhis edilir) ve orbitada basınç artışı görülmektedir. Orbitada artmış basınç, venöz geri dönüşü azaltarak konjonktival hiperemi, kemozis, karünkül ödemi ve kapaklarda ödeme sebep olmaktadır. Yatış pozisyonundan etkilendiği için yumuşak doku inflamasyon bulguları sabah daha yoğunken gün içinde bir miktar azalır. Enroth bulgusu alt göz kapağındaki ödemi ifade eder. Özellikle bulber konjonktivanın alt yarısında görülen derin konjonktival injeksiyon Goldzeiher bulgusu olarak adlandırılır. Kemozis ise daha çok iç karunkülde lokalize olma eğiliminde olup bazen yer çekiminin etkisiyle alt bulber konjonktivada da olmaktadır. İç karunküldeki bu konjonktival ödem bazen punktumları tıkayarak hastada sulanma şikayetine sebep olur. Süperior limbik keratokonjonktivit de GO de görülen diğer bir bulgudur.

Bazı hastalarda orbitadaki tutulan bölgenin ve dokunun ağırlığı değişebilmektedir. Özellikle ileri yaş bireylerde orbital yağ dokusunun azalması da ekstraoküler kaslardaki tutulumu belirginleştirmektedir (36). Gençlerde ise yağ doku tutulumu daha fazladır (37). GO hastalarında ekstraoküler kas tutulumu tendon tutulumu olmaksızın kas gövdesiyle sınırlıdır (bu özellik GO'yu myozitlerden ayırır) ve bilateral tutulum söz konusudur. Bu durum BT'de tespit edilen ve GO'yi diğer hastalıklardan ayırt etmede faydalı olan bir özelliktir (38). Yine bu hastalıkta oblik kasların tutulumu çok beklenen bir durum değildir. Sebebi ise hala aydınlatılamamıştır (39).

Aktif dönemde etkilenen ekstraoküler kas bölgesinde konjonktival injeksiyon ve kasın çalıştığı yöndeki göz hareketlerinde ağrı mevcuttur. Kronik dönemde ise biriken hyalüronik asit ve kollajen birikimi ile fibrozis sebebiyle kasta restriksiyon meydana gelir ve bu da diplopi ile sonuçlanır. Bu dönemde zorlu düksiyon testi pozitiftir. En sık alt rektus kası tutulduğu için kastaki fibrotik kısalma sebebiyle en sık görülen diplopi de vertikal diplopidir. Azalan sıklık sırasına göre medial rektus, üst rektus ve lateral rektus kasları da tutulabilir. Aynı zamanda bu hastalarda konverjans eksikliği de görülmektedir (40). Ekstraoküler kasların tutulumuna bağlı olarak klinikte kullanılan çeşitli bulgular söz konusudur:

Möbius bulgusu: konverjans yetersizliğinde görülen bulgudur.

Ballet bulgusu: bir veya daha fazla ekstraokuler kasın kısıtlanmasıdır.

Jendrassik bulgusu: göz küresinin abdüksiyon ve rotasyon hareketlerinde kısıtlılık.

Suker Bulgusu: abdüksiyondaki zayıf fiksasyonu ifade eder.

Diplopi, en iyi şekilde Bahn-Gorman skalası kullanılarak değerlendirilebilir:

0; diplopi yok,

I; yorgunluk ile çıkan aralıklı diplopi,

II; değişken diplopi (dikey veya yatay bakışlar ile mevcut),

III; primer pozisyonda sürekli diplopi (prizmalar ile düzeltilebilir),

IV; sürekli diplopi (prizmalar ile düzeltilemez).

Kompresif optik nöropati, GO'nun korkulan komplikasyonlarından biridir. Optik nöropati gelişim oranı %3-8,6 olarak bildirilmektedir. İnflamasyona sekonder ya da iskemik hadiseler sonucu gelişebileceği düşünülmüşse de orbita apeksinde genişlemiş ekstraoküler kaslar ve yağ dokusu sebebiyle optik sinir ve onu besleyen vasküler yapılara bası sonucu aksoplazmik akımın sekteye uğraması neticesinde gelişir (41). Optik nöropati gelişimine retrobulber basınç artışı da neden olmaktadır ki, çalışmalarda optik nöropati geliştiren GO hastalarında optik nöropati geliştirmeyenlere kıyasla daha yüksek retrobulber basınç olduğu saptanmıştır (42). Hastalara acil ve uygun tedavi verilmediği taktirde körlükle sonuçlanan bir komplikasyondur. Propitozis kliniği gelişmeden önce de optik nöropati gelişebilir. Hastalarda görme keskinliğinde azalma, renkli görmede bozulma, görme alanı kaybı gibi şikayetlere yol açar. Sıklıkla bilateral görülmekle birlikte tek taraflı da görülebilir. Erkekler, yaşlılar ve diyabet hastalarında daha sık görülmektedir (28).

Optik disk ödemi çoğunlukla görülmekle birlikte bazen normal, hiperemik ya da optik atrofiye bağlı olarak soluk olabilir (43). Klinikte ise görme keskinliğinde azalma, renkli görmede bozulma, görme alanı defekti ve afferent pupilla defekti gibi optik sinir disfonksiyonunu gösteren bulgu ve semptomlar görülmektedir. Görme alanı kaybı sıklıkla santral ve parasantral kayıp şeklinde karşımıza çıkmaktadır. Ayrıca erken evrelerde duyarlı bir belirteç olarak VEP'te uzama görülmektedir. İlerleyen aşamalarda optik atrofi görülmektedir.

GO hastalarında sağlıklı bireylere göre GİB artışını gösteren bazı çalışmalar mevcuttur (44). GİB artışı, fibrotik ve genişlemiş ekstraoküler kasların globa bası yapması ve retrobulber basınç artışı nedeniyle episkleral venöz basınçta artış nedeniyledir. Ayrıca trabeküler ağda GAG birikimi ile aköz humörün trabeküler dışa akımı da engellenmektedir (45). Bir çalışmada orbital dekompresyon cerrahisi sonrası üst oftalmik vende akım hızının arttığı ve bunun sonucunda da göz içi basıncın düştüğü gözlenmiştir (46).

Özellikle erken evrelerde bahsedilen bu semptom ve bulgular hafif bir rahatsızlık hissi veya irritasyon şeklinde çok hafif derecede olabilir ya da hiç olmayabilir. GO hastaların çoğunluğunda hipertroidizm varken az bir kısmında hipotiroidizm ve ötiroidizm vardır. Bu sebeple TSH düzeyi, tiroid hormon seviyesi ve tiroid otoantikorlarının mevcudiyeti tanıda yardımcıdır.

2.5.2 Graves oftalmopatinin ayırıcı tanısı

GO'ye benzer semptom ve klinik özellikleri olan hastalıklar ayrıcı tanıya girer. Bu hastalıklar arasında; inflamatuar orbital hastalık, patolojik miyopi, primer ya da metastatik

tümörler, sarkoidoz, karotikokavernöz fistül, myastenia gravis, intraorbital lenfoma, orbital sellülit sayılabilir. GO'yi bu hastalıklardan ayırmada kullanılan bazı patognomonik özellikler vardır. Bilateral tutulum olması, tendonların kas gövdesine göre az tutulması GO lehinedir. Kemik değişiklikleri ve sınırları belirgin nodüler değişiklik mevcudiyeti tümöral oluşumlar lehinedir. Tek taraflı multiple kas tutulumu vasküler hastalıklara işaret eder. Ekstraoküler kaslarda sınırları belirsiz fuziform genişleme ise enfektif durumlar için yol göstericidir (47).

2.6 GRAVES OFTALMOPATİ'DE SINIFLANDIRMA

GO'de bu zamana kadar çeşitli sınıflandırma yöntemleri kullanılmaktadır. Özellikle tedavi kararı vermede etkili yöntem olarak hastalığın hangi aşamada olduğu, aktivitesini, ciddiyetini ve şiddetini belirlemek önemlidir.

NOSPECS sınıflaması

Dr. Werner tarafından 1969 yılında yapılan, bulguların değerlendirildiği ve bulguların baş harflerinden oluşturulmuş ilk sınıflamadır (5). Daha sonra bu sınıflama 1977 yılında revize edilmiştir. NOSPECS sınıflaması esas olarak hastalığın ciddiyetinin belirlendiği bir sınıflamadır. Sınıflamanın dezavantajı; hastalığın prognozu ve aktivitesi hakkında eksik bilgi vermesi ve hastanın aynı anda birden fazla gruba dahil olması (99).

Tablo 1:NOSPECS SINIFLAMASI

N (No Sign)	0:Belirti ve bulgu yok
O (Only Sign, Symptom)	1:Sadece kapak retraksiyonu
S (Soft Tissue Swelling)	2:Yumuşak doku tutulumu (sulanma, batma) 0:Yok 1:Minimal (konjonktiva ve kapak ödemi, konjonktival kızarıklık, yağ dokusunun fıtıklaşma kapak şişliği, lakrimal bez ve alt rektus şişliği)

	2:Orta (kemozis, lagoftalmus, kapak şişliği)
	3:Belirgin
P (Propitozis)	3**:**Propitozis
	0:Yok (20 mm ve altı)
	1:Minimal (21-23mm)
	2:Orta (24-27mm)
	3:Belirgin (28mm ve üstü)
E (Extraocular Muscle)	4**:**Ekstraokuler kaslar
	0:Diplopi yok
	1:Uç bakışlarda hareket kısıtlılığı
	2:Belirgin hareket kısıtlılığı (glob fikse değil)
	3:Glob fiksasyonu
C(Corneal Involvement)	5**:**Kornea tutulumu
	0:Yok
	1:Punktat epitelyopati
	2:Korneal ülser
	3:Kornea nekrozu,perforasyon
S (Sight Loss)	6**:**Görme kaybı
	0:Yok
	1:Görme keskinliği:20/20-20/60,disk soluk
	2:Görme keskinliği:20/70-20/200
	3:Görme keskinliği 20/200 ün altında

Herhangi bir fizik bulgu ve semptomun olmaması durumunda skor 0, sadece kapak retraksiyonu veya gecikmesi gibi bulgunun mevcudiyeti ama semptomun olmaması durumunda ise skor 1 olarak hesaplanır. Konjonktiva kemozisi veya kapak ödemi gibi yumuşak doku şişmesi durumunda skor 2, proptoziste skor 3, oftalmopleji mevcudiyetinde skor 4, kornea tutulumunda skor 5, optik nöropati ve görme kaybında skor 6 olarak değerlendirilir (Tablo 1).

1989 yılında ise Mourits tarafından hastalığın aktif ve inaktif dönemlerini ayırt etmek için kullanılan KAS geliştirilmiştir (100)(Tablo 2). Yine Mourits tarafından 1997 yılında yayınlanan başka bir çalışmada hastalığın aktivitesinin bu klinik aktivite skoru ile kolayca belirlenebileceği belirtilmiştir (101).

Buna göre hastalık için aktif dönem göstergesi ilk vizitte KAS ≥ 3/7 olması ya da takip vizitlerinde KAS ≥ 4/10 olması kabul edilmektedir. Özellikle medikal tedavinin hastalığın bu aktif döneminde etkili olduğu yine aynı çalışmalarda vurgulanmıştır. Düşük KAS'a sahip hastalarda ise medikal tedavinin istenen düzeyde olmayacağı gösterilmiştir (100).

Tablo 2: **Klinik Aktivite Skoru**

Başlangıç KAS skorlaması (1-7)

1. Spontan retrobulbar ağrı
2. Göz hareketleri ile ağrı
3. Göz kapaklarında kızarıklık
4. Konjonktiva kızarıklığı
5. Karünkül veya plika şişmesi
6. Göz kapaklarının şişmesi
7. Konjonktiva şişmesi (kemozis)

1-3 Aylık Takipte KAS skorlaması (8-10)

8. Proptozisin 2 mm'den fazla artması
9. Göz hareketlerinde herhangi bir yöne 8 dereceden daha fazla kısıtlılık
10. Görme keskinliğinde bir veya daha fazla Snellen eşeli sırasında azalma

Bu çalışmalar dışında günümüzde daha sık kullanılan ve güncel sınıflamalarda mevcut, bunlar; VISA (vision, inflammation, strabismus, appearance) ve EUGOGO sınıflamasıdır (102).

Daha çok Kuzey Amerika ve Kanada da kullanılan VISA sınıflandırması Dolman ve Rootman tarafından 2006 yılında geliştirilmiştir (103). Daha sonra Uluslararası Tiroid Göz Hastalıkları Derneği (ITEDS) tarafından modifiye edilmiştir. VISA sistemi 4 şiddet

parametresini değerlendirir: görme, inflamasyon, şaşılık ve görünüş. Her parametre bağımsız olarak değerlendirilir ve derecelendirilir. Görme: 1 puan; inflamasyon: 10 puan; şaşılık: 6 puan (diplopi: 3 puan, restriksiyon: 3 puan); görünüm: 3 puan olmak üzere maksimum 20 puan üzerinden derecelendirilir.

Avrupada daha sık kullanılan EUGOGO sınıflamasında ise hastalık şiddetini değerlendirmeye çalışır. Bu sebeple KAS'daki parametreler kullanılarak bazı değerlendirme kriterleri oluşturulmuştur (Tablo 3). EUGOGO sınıflamasında KAS'daki parametreler kullanılarak klinik oftalmopati şiddet derecesi hafif, orta-şiddetli ve görmeyi tehdit edici olarak 3 grupta derecelendirilir (104) (Tablo 4). EUGOGO hastalığın şiddetini derecelendirerek hastalığın yönetimi ve tedavi seçimi için kategorize eder. Bu sınıflandırma protokolleri birbirinin yerine kullanılmamamalıdır. Hastalar aynı protokolle takip edilmelidir.

Tablo 3:EUGOGO GO şiddetinin tespit protokolü

1.Yumuşak dokular

Gözkapağı ödemi (yok/hafif/orta/şiddetli)

(i) Yok

(ii) Hafif: orta veya şiddetli şişmeyi tanımlayan özelliklerin hiçbiri mevcut değil

(iii) Orta: belirgin şişlik ancak alt göz kapağında fiston yok ve üst göz kapağında deri kıvrımı

45 derece aşağı bakışta açılı hale geliyor

(iv) Şiddetli: alt göz kapağı fistoları veya üst kapak kıvrımı 45◦ aşağıya bakışta yuvarlak kalır

Gözkapağı kızarıklığı (yok/var)

Konjonktival kızarıklık (yok/hafif/orta/şiddetli-1m den değerlendirilir)

(i) Yok

(ii) Hafif: şüpheli veya minimal kızarıklık

(iii) Orta: <%50 belirgin konjonktival kızarıklık

(iv) Şiddetli: >%50'den fazla konjonktival kızarıklık

Konjonktival ödem (yok/var)

(i) Yok

(ii) Var: palpebral açıklığın toplam yüksekliğinin >1/3'ünde konjonktivanın skleradan ayrılması veya göz kapağının gri çizgisinin önünde konjonktival prolapsus

Karinkül inflamasyonu (yok/var)

(i) Yok

(ii) Var: plika kapalı göz kapaklarından sarkıyor veya karünkül ve/veya plika inflame

2.Gözkapağı ölçümleri

Palpebral açıklık (mm)

Üst veya alt kapak retraksiyonu (mm)

Levator fonksiyonu (mm)

Lagoftalmus (var/yok)

Bell fenomeni (var/yok)

3.Proptozis (aynı hasta için aynı Hertel ekzoftalmometre ve aynı interkantal mesafe kullanılarak milimetre cinsinden ölçüm)

4.Gözhareketleri (Prizm örtme testi, baş pozisyonu, torsiyon, her gözün hareket sınırı, diplopi)

5.Kornea (Normal/Punktat keratopati/Ülser/Perforasyon)

6.Optik nöropati (Görme seviyesi/Afferent pupil defekti/Renkli görme/Optik disk incelemesi: normal/ödem/atrofi)

Tablo 4:GO ciddiyet sınıflaması

Hafif GO

Günlük hayatı etkileyecek yakınması olmayan veya immünsupresif tedaviyi veya cerrahi müdahaleyi gerektirmeyecek kadar hafif olan hastalar Bu hastalarda genelde şu durumlardan en az biri mevcuttur:

1.Minör kapak retraksiyonu (2mm>)

2.Hafif yumuşak doku tutulumu

3.Irk ve cinse göre normalden 3mm> artmış ekzoftalmus

4.Geçici diplopi ya da diplopi yok

5.Lubrikanlara yanıt veren korneal etkilenme

Orta ciddi GO

Görmeyi tehdit eden GO'su olmayıp aktif dönemde immünsupresif tedaviyi, inaktif dönemde ise cerrahi müdahaleyi gerektirebilecek kadar günlük hayatı etkileyen yakınması olan hastalar. Bu hastalarda genelde şu durumlardan en az biri mevcuttur:

1.≥2 mm kapak retraksiyonu

2.Orta-ciddi derecede yumuşak doku tutulumu

3.Irk ve cinse göre normalden ≥3 mm ekzoftalmus

4.Aralıklı ya da sürekli diplopi

Görmeyi tehdit eden GO

Bu grup hastaya acil tedavi gerekmektedir.

1.Distiroid optik nöropati olanlar

2.Korneal ülser

2.7 GRAVES OFTALMOPATİ'DE RADYOLOJİK GÖRÜNTÜLEME

GO'de özellikle bazı vakalarda klinik olarak tanının kolayca koyulabilmesine rağmen kliniğin silik olduğu durumlarda görüntüleme yöntemleri yine de önem arz etmektedir. GO'nun radyolojik değerlendirmesinde USG, MR ve BT kullanılmaktadır.

USG ile ekstraoküler kaslardaki genişleme ve süperior oftalmik vendeki dilatasyon belirlenebilmektedir. Ancak orbital apeksi değerlendirmede yetersiz kalmaktadır. BT ve MRG ise orbital yağ dokudaki artışı, ekzoftalmus derecesini, lakrimal gland genişlemesini ve optik sinirdeki basıyı göstermede başarılıdır.

Her üç görüntüleme yönteminin de birbirine karşı avantajları ve dezavantajları vardır. BT'nin avantajları arasında görüntüleme süresinin daha kısa olması, orbital apeksini ve paranazal sinüsleri göstermede daha başarılı olması MR'a göre daha az maliyetli olması sayılabilir. Dezavantajlarında ise özellikle kontrastlı BT'de kontrast maddesi olarak iyot kullanılması bunun da GO hastaları için uygun olmaması ve hastalar için radyasyon riski oluşturması ve bunun da katarakt gelişimi için risk oluşturmasıdır. Bununla birlikte kemik dokuyu daha iyi gösterdiği için özellikle orbita dekompresyon cerrahisi öncesi hastalara BT planlanmaktadır . GO da BT bulguları; ekstraoküler kas volümünde artış, kas içerisinde lenfosit infiltrasyonu ve GAG birikim alanlarına karşılık gelen düşük dansiteli hiperdens alanlar, orbital adipoz doku hacminde artış, kapaklarda ödem, proptozis ve optik sinir kompresyon bulguları şeklinde sıralanabilir (105).

MR'nin avantajları ise görüntüleme sırasında verilen kontrast maddenin GO hastalarında bir sakınca oluşturmaması, özellikle yumuşak dokuların değerlendirilmesinde başarılı olması, dolayısıyla optik sinir ve ekstraokuler kasları daha iyi göstermesi sayılabilir (106). Ayrıca aktif inflamatuar hastalığı ve tedavi yanıtını belirleme de çok hassas bir görüntüleme yöntemidir. Bununla birlikte MR'de T2 sekanslarında inflamasyon ve oftalmopati aktivitesini değerlendirme de BT ye göre daha etkilidir . MR'de T1 sekanslarda ise ekstraoküler kaslar ve adipoz doku daha iyi değerlendirilir. Hastalığın aktif dönemlerinde ise short time inversion recovery (STIR) görüntülerde sinyal değişikliği ile aktivasyonu saptamak mümkündür

Diğer bir görüntüleme yöntemi de sintigrafidir. Bu amaçla Galyum-67(Ga-67) sitrat ya da somatostatin reseptör sintigrafisi kullanılabilir. Ga-67 sitrat sintigrafisinin kullanıldığı bir

çalışmada aktif inflamasyonun olduğu GO hastalarında kontrol grubuna göre daha fazla orbital tutulum olduğu gösterilmiştir (107).

2.8 GRAVES OFTALMOPATİ TEDAVİSİ

GO tedavisi bir çok klinisyenin katılmasını gerektiren ve multidisipliner bir yaklaşım gerektiren süreçtir. Çoğu hafif olgularda tedavi gerektirmeyen ve spontan gerileme gösteren oftalmopati mevcuttur. Belirgin konjestif klinik özellikler olmadan sadece yumuşak doku tutulumu olması oftalmopatinin hafif seyrettiğini göstermekte olup yoğun agresif tedavi gerektirmemektedir (108).

Oftalmolojik açıdan medikal tedavi ve cerrahi tedavi olarak iki ana grupta incelenebilir. Tedavi kararı vermede hastalığın aktivitesi ve şiddeti önemlidir.

Öncelikle hastaların hipertiroidi ve hipotiroidisi düzeltilerek ötiroid hale getirilmesi gerekmektedir. Çünkü hem hipotiroidi hem de hipertiroidinin GO'yi alevlendirdiği çalışmalarla gösterilmiştir (109). Hipertiroidi hastaları ötiroid yapmak için anti-tiroid ilaçlar, radyoaktif iyot (RAİ) ve tiroidektomi yapılabilir.

GO hastalarında ötiroidinin sağlanmasında birbirine üstünlüğü henüz kanıtlanmamış olan 2 farklı yaklaşım vardır. İlkinde aktif dönem bitinceye kadar anti-tiroid ilaçlarla tedaviye devam edilmesi, tiroidektomi ve radyoaktif iyot tedavisinin ise daha sonra uygulanmak amacıyla ötelenmesi önerilmektedir (110). İkincisinde ise hasta ötiroid olduktan sonra erken aşamada tiroidektomi veya radyoaktif iyot tedavisinin uygulanması önerilmektedir (111).

Özellikle GO'ye sahip hipertiroidi hastalarında hipertiroidiyi düzeltmek için RAİ tedavisinden kaçınmak mantıklıdır. Çünkü RAİ hem var olan oftalmopatiyi şiddetlendirirken hem de yeni oftalmopati gelişimini indüklemektedir. Bunun mekanizmalarından bir tanesi radyasyonun tiroid bezi dokusunda hasar oluşturması ve orbital dokularla ortak antijenin salınması sonucu oftalmopatinin gelişmesidir. Diğer mekanizma ise RAİ'nin hipertroidiyi hızla düşürmesi sonucu TSH ve antijen salınımının artmasıdır (112). Dolayısıyla RAİ uygulanması gereken hastalar steroid tedavisi altında olması gerekir ki o zaman RAİ'nin bu etkileri görülmemektedir. Profilaktik 0,3-0,5 mg/kg oral prednizolonun verilmesi RAİ'nin bu etkilerini azaltmaktadır (113).

Ayrıca GO hastalarında sigaranın kesilmesi gerekir. Çünkü sigara hem tedaviye yanıtı azaltmaktadaır hem de oftalmopati kliniğini ağırlaştırmaktadır (114).

EUGOGO, GO'yi şiddet sınıflamasında semptom ve bulgulara göre 3 katagoriye ayırmıştır ve tedavi seçenekleri de bu katagorilere bağlı olarak değişkenlik göstermektir (104).

Hafif GO tedavisi

Hafif GO sıklıkla kendini sınırlandıran ve yaklaşık % 15 kadarı ilerleme gösteren bir hastalık olduğu için hastaların düzenli takibi önemlidir ve tedavinin temelini konservatif tedavi oluşturur. Bu sebeple kuruluk ve batma hissi olan kuru göz hastaları için günde birkaç kez kullanılmak üzere prezarvansız suni göz yaşları, osmoprotektanlar, analjezikler önerilir. Yine hastaların şikayetine göre gece kullanılmak üzere jel ve pomad verilebilir (114). Kapak ve konjonktival ödemi olan hastalarda baş elevasyonu, düşük tuzlu diyet ve diüretikler fayda sağlayabilir (115). Yine ışık hassasiyeti olan hastalara güneş gözlüğü ve lagoftalmusu olan hastalar için ise uykuda kullanılmak üzere gece göz kapama bandı önerilir. Ayrıca hastaların şikayetine yönelik diplopi için prizmatik camlı gözlükler verilebilir.

EUGOGO tarafından yapılan bir çalışmada 6 ay süreyle uygulanan 2x100 mg/gün selenyumun özellikle hafif GO hastalarında oftalmopatiyi azalttığı ve hastaların yaşam kalitesini arttırdığı gözlenmiştir. Bu sebeple hafif GO hastalarında selenyum kullanımı önerilmektedir (116).

Orta-ağır GO tedavisi

Orta-ağır GO tedavisini sistemik immumsupresifler ve cerrahi tedavi oluşturur. EUGOGO tedavi şemasının belirlenmesinde KAS'ı kullanmayı önermektedir. KAS hastaların gereksiz yere immunsuperif tedavi almasını önler (100). Buna göre KAS 3 ve üzeri olan hastalar aktif hastalık olarak değerlendirilir ve bu durumda medikal tedavi yoluna gidilir. Medikal tedavi de kortikosteroidler ve orbital radyoterapi kullanılmaktadır. İnaktif dönemde ise medikal tedavi fayda etmememektedir ve rehabilitasyon tedavisi yani cerrahi tedavi uygulanabilir. Bu sebeple orbital dekompresyon cerrahisi uygulanmaktadır.

Hastalığın aktif döneminde özellikle konjestif fazda tedavisinin temelini kortikosteroidler oluşturur (117). Steroidler immunmodulatuar ve antiinflamatuar etkileri sebebiyle orbital fibroblastları etkileyerek GAG sentezini inhibe ederler. Kortikosteroidler oral, intravenöz(iv) ya da lokal olarak verilebilmektedir. Oral başlangıç dozu 1-1,5 mg/kg prednizolon şeklinde verilebilir. Ortalama 4 hafta günlük 60-80 mg, sonra 2 hafta 40 mg, 4 hafta 30 mg ve 4 hafta 20 mg prednizolon verilir. Sonrasında dozu 10 mg'dan 2,5 mg'a haftada azaltılarak yaklaşık 4-5 ay boyunca devam edilmelidir. Fakat iv uygulamanın orale göre bazı üstünlükleri vardır. Bunlar; iv uygulamada yan etkinin daha az görülmesi, tekrarlama olasılığının daha düşük olması ve daha kısa uygulama süresinin olmasıdır (118).

Tedavi boyunca hastalar ve doktorlar steroidin potansiyel yan etkiler konusunda alert olmalıdır. Cushingoid görünüm,kilo alımı, hiperglisemi, hipertansiyon, uyku problemleri, duygu durum değişiklikleri izlenebilmektedir. Steroidler iskelet sistemini de etkileyerek spinal kompresyon kırıklarına ve femur başı aseptik nekrozuna sebebiyet vermektedir. Böbrek üstü bezlerde yetmezlik, çok ciddi gastrointestinal ülserasyonlar ve kanamalar da bildirilmiştir. GO, steroid kesildiğinde tekrar alevlenme riski olduğu için ve steroide bağlı yan etkiler açısından alert olmak gerekir. Özellikle osteoporoz riskine karşı bifosfonat kullanılmalıdır.

İv uygulama ise yine EUGOGO nun belirttiği şekilde uygulanabilmektedir. Buna göre steroid tedavisi haftalık olarak uygulanır ve ilk 6 hafta 500mg/hafta ve son 6 hafta 250mg/hf iv metilprednizolon olacak şekilde verilir. Akut karaciğer hasarı sebebiyle steroidin yıllık dozu 8 g ı geçmemeye çalışılmalıdır (119).

Orbital radyoterapi tedavisi ise steroidlere yanıt alınamadığında uygulanabilir. Özellikle antiinflamatuar etkinliği ve hastalıkta orbitada biriken lenfositlerin radyosensitif olması sebebiyle GO da kullanılmaktadır (120). Ayrıca apopitozu indükler, orbitadaki inflamatuar hücrelerin ve fibroblastların işlevini bozar. Radyoterapi uygulamasında yapılan bazı çalışmalarda % 60 a yakın cevap alındığı gösterilmiştir (120). 2 haftada toplam doz 20 Gray olacak şekilde 10'a bölünerek uygulanabilir. Steroidlerle aynı anda uygulanması tedavi verimliliği açısından daha faydalıdır. Özellikle oküler motilite bozukluğu olan hastalar bu tedaviden fayda görmektedir. Kuru göz en sık rastlanılan komplikasyonudur.

Yan etkileri arasında retinopati ve katarakt gelişimi de vardır (121). Kanserojen etkileri nedeniyle dikkatli kullanılmalı ve 35 yaş altı bireylerde kullanılmamalıdır. Yine mikrovasküler hasara yol açtığından diyabetik ve hipertansif hastalarda kontrendikedir (122).

Steroid tedavisine rağmen cevap alınamayan ya da steroidin yan etkilerinden kaçınmak için farklı immunoterapi ajanları da denenmektedir ya da kullanılmaktadır. Bu ajanların hedefleri TSHR, IGF1R, sitokinler, T ve B lenfositlerdir. GO tedavisinde kullanılan diğer ajanlar; ritüksimab, tocilizumab ve teprotumumabtır (123-126).

Ayrıca nikotinamid ve allopurinol gibi antioksidan ajanlar tedavi de kullanılabilir. Çünkü GH'nın patogenezine baktığımızda oksijenden yoksun kalmış serbest radikallerin orbital fibroblastların proliferasyonunu uyararak kliniğin oluşmasına sebebiyet verdiğini görmekteyiz. Antioksidan ajanlar süperoksitlerin indüklediği fibroblast proliferasyonunu inhibe etmekte etkilidir (127,128).

Tedavide kullanılan diğer ajanlar somatostatin analogları, etanersept, adalimumab, azotiopürin, immünglobulünler ve siklosporindir. Steroid tedavisi ile kombine kullanılan

siklosporinin etkiniliğinin yüksek olduğu gösterilmiştir. PPAR-γ özellikle GO da adipogenezde rol aldığından PPAR-γ'yı bloke eden ilaçlar tedavide kullanılabilir (129).

Görmeyi tehdit eden GO tedavisi

Görmeyi tehdit eden GO, optik sinir tutulumu ile giden distiroid optik nöropati olarak (DON) veya kornea hasarı sonucu gelişen gözün oftalmolojik acilidir. Klinik bulgular arasında görme keskinliğinin düşmesi, renkli görmede azalma, glob subluksasyonu, korneal opasite, glob fiksasyonu, koroidal fold, optik disk ödemi görülmektedir.

Optik nöropatinin medikal tedavisinin temelini steroid tedavisi oluşturur. Hastaya acilen yüksek dozda iv steroid tedavisi uygulanmalıdır. 1-2 hafta içinde yüksek doz steroid tedavisi ile optik sinir fonksiyonlarında düzelme görülmektedir. Steroidler mevcut inflamatuar prosesi baskılayarak özellikle konjestif bulguların gerilemesi neticesinde optik sinir üzerindeki baskıyı ortadan kaldırır. 3 gün ardışık olarak 1gr intravenöz metilprednizolon verilmesi en yaygın kullanılan protokoldür (98). Çoğunlukla inflamatuar değişikliklerde iyileşme gözlenirken, diplopi için sınırlı fayda sağlanırken, propitozis için fayda görülmemektedir. Yaklaşık 2 hafta boyunca uygulanan steroide rağmen düzelme görülmezse ya da steroid yan etkisi gelişirse hastaya cerrahi tedavi (orbital dekompresyon cerrahisi) planlanmalıdır.

Ekzoftalmus ve lagoftalmusa bağlı olarak korneal incelmeden perforasyonuna kadar değişen derecede kornea hasarı gelişebilir. Erken dönemde sık lubrikasyon kornea hasarını önleyebilir. Ancak ileri evrelerde lubrikasyonun yeterli gelmediği durumlarda tarsorafi gibi cerrahiler planlanmalıdır (130). Yine kornea hasarını önlemede dekompresyon cerrahisi planlanabilir. Korneanın açıkta kalmasını önlemek için kapak cerrahileri uygulanabilir (131)(Tablo 5).

Tablo 5:GO tedavi planı

-Bütün GO hastaları:	-Hipo ve hipertiroidinin düzeltilmesi
	-Sigaranın kesilmesi

-Hastalık aktivitesinin ve ciddiyetinin belirlenmesi

-Semptomatik tedavi

-Hafif GO hastaları: -Hastaların semptom ve şikayetine yönelik tedavi

-Hastalık progresyonu açısından düzenli takip

-Selenyum verilmesi

-Gerektiğinde rahatlatıcı cerrahi tedavi

-Orta-ağır GO hastaları: -Aktif dönemde immunsupresif tedavi (iv steroid)

-İnaktif dönemde rahatlatıcı cerrahi tedavi

-Görmeyi tehdit eden GO:-immunsupersif tedavi (acil iv steroid)

-iv steroide yetersiz yanıt varsa acil dekompresyon cerrahi

GO nin cerrahi tedavisi

GO de cerrahi tedavi zamanlaması ve sırası önemlidir. Genel olarak endikasyonlar ise optik nöropati, diplopi, korneal ekspojür ve kozmetik sebeplerdir. Cerrahi uygulamalarda tedavi sırası ise ilk olarak orbita dekompresyonu sonra sırasıyla şaşılık ve kapak cerrahisidir (98).

Orbital Dekompresyon Cerrahisi:

İlk olarak 1911 yılında Dollinger tarafından tanımlanmış olan orbital dekompresyon cerrahisinin endikasyonları arasında kompresif veya gerilmeye bağlı optik nöropati, ekzoftalmusa bağlı kornea hasarı, spontan glob subluksasyonu ve son zamanlarda kozmetik rahatsızlık sayılabilir. Venöz geri dönüş bozukluğu ile artan episkleral venöz basınç sonucunda

artan GİB da relatif endikasyondur. Acil orbital dekompresyon gerektirmeyen vakalarda 6 aylık inaktif dönemin geçmesi beklenmelidir.

Cerrahi yöntem olarak orbitanın herhangi bir kenarının çıkartılarak genişletilmesi ve orbital yağ dokusunun rezeksiyonu şeklinde uygulanmaktadır. Çıkarılacak kenarı belirleyen faktörler: optik nöropati ve ekzoftalmusun derecesidir.

Cerrahi girişimde çıkarılması gereken duvar öncelikli olarak lateral duvar olmalıdır. Çünkü lateral duvar cerrahilerinde diğerlerine göre komplikasyon oranı daha azdır ve postoperatif dönemde diplopi riski daha düşüktür. Bu sebeple kozmetik amaçlı yapılan cerrahiler lateral duvara uygulanmalıdır. Kompresif optik nöropatide ise orbital apeksi rahatlatmak gerekmektedir. Bu sebeple apekse en yakın duvar olan medial duvarın çıkarılması önceliklidir (132).

Dekompresyon yapılan orbital duvar sayısı ile ekzoftalmusun azalması arasında pozitif korelasyon söz konusudur. Ortalama her bir duvar için orbitada 2-3 mmlik bir genişleme sağlandığı gösterilmiştir. Ekzoftalmusta sadece lateral duvar mudahalesi 2-3 mm kadar alt ve medial duvar müdahalesi 4-6 mm kadar, 3 duvarın çıkarılması 8 mm ve 4 duvara birden müdahale ise yaklaşık 12-14 mmlik düzelme sağlamaktadır (133).

Ortalama olarak sağlıklı bir orbitada yaklaşık 8 ml yağ dokusu mevcuttur. Bu sebeple orbital yağ dokusunun cerrahi ile çıkarılması da propitoz miktarında 1,8 mm kadar azalma sağladığı çalışmalarla gösterilmiştir. Ayrıca dekompresyon cerrahisinin etkinliğinin artması için kemik kompresyonuna yağ rezeksiyonu da eklenmesi gerektiği vurgulanmıştır (134).

Şaşılık cerrahisi:

GO ekstraoküler kaslarda meydana gelen fibrozisten ötürü restriktif tipte şaşılık yapar. En sık inferior rektus kası sonra medial rektus etkilendiğinden sıklıkla hipotropya ve ezotropya görülür. Dolayısıyla hastalar sıklıkla diplopiden şikayetçidir. Şaşılık cerrahisinin en sık endikasyonu da diplopi ve buna bağlı kompansatuar baş eğme refleksidir. Eğer ekstraoküler kaslara bir cerrahi uygulanacaksa bu göz hareketleri stabilize hale geldikten ve orbital

dekompresyon cerrahisinden sonra uygulanmalıdır. Cerrahi teknik olarak ise sıklıkla geriletme cerrahisi uygulanır ve sıklıkla kaslar fibrotik hale geldiği için rezeksiyondan kaçınılmalıdır. Ayrıca botoks enjeksiyonunun ekstraoküler kas hareketlerinde ve diplopide düzelme sağladığı saptanmıştır (135,136).

Göz kapağı cerrahisi:

GO'de göz kapağı cerrahisi esas olarak retraksiyona yönelik cerrahiden oluşmaktadır. Cerrahi planlanmadan önce özellikle hastanın 6 ay boyunca kapak aralığında değişimin olmadığının gösterilmesi gerekmektedir. Hastalarda 1 mm ve üzerinde kapak retraksiyonu mevcut ise genellikle cerrahi önerilir. Endikasyonları arasında ise lagoftalmi ve buna bağlı kornea hasarının gelişmesi ve kozmetik amaçlıdır. Yine cerrahi yapmadan önce hastada ötroidi sağlanmalıdır. Alt rektus kasında fibrozis ile gelişen hipotropyayı, müller beya levator kasının fibrozisiyle oluşan gerçek üst kapak retrakisyondan ayırt etmek gerekmektedir (137). Alt rektus kasına uygulanan geriletme cerrahisi ile yalancı üst kapak retraksiyonu düzelmektedir. Hastalarda alt kapak retraksiyonu ve proptozis varsa bu dekompresyon cerrahisi ile düzelebileceğinden önce dekompresyon cerrahisi önerilir. Müllerektomi ve levator kas geriletmesi ya da bu kaslara botoks enjeksiyonu cerrahi teknikler arasındandır (130). Özellikle müllerektomi hafif ve orta vakalarda denenenebilir ve üst göz kapağında yaklaşık 1.5 mm lik düşme sağlanabilir. Subkonjunktival ve levator kası içine triamsinolon, GO'de inflamasyona bağlı gelişen periorbital ödem ve göz kapağı retraksiyonunda düzelme sağladığı gösterilmiştir (138,139). Son olarak geçici ya da kalıcı tarsorafiler, özellikle korneal patolojiler geliştiğinde yapılabilir.

2.9 OPTİK KOHERENS TOMOGRAFİ VE ÇALIŞMA PRENSİBİ

OKT, kızıl ötesine yakın bir ışığın kullanıldığı retina gibi biyolojik dokuların kesitsel ve yüksek çözünürlüklü görüntülerinin elde edildiği bir tanı yöntemidir. İlk olarak Huang ve arkadaşları tarafından geliştirilmiştir (149). OKT, retinanın değerlendirilmesi dışında optik sinir

ve optik diskin incelemesi, retina sinir lifi tabakası ve ön segment yapılarının değerlendirilmesi için de kullanılmaktadır.

Dokuların morfolojik özelliklerinden ziyade optik özelliklerini yani dokulardan geri yansıyan ışığın görüntülenmesini inceleyen OKT nin çalışma prensibi B-tarama USG'ye benzemektedir fakat ses dalgası yerine ışık dalgası kullanılmaktadır. Günümüzde artık üç boyutlu görüntüler de alınabildiğinden dokulara zarar vermeyen ve invazif olmayan doku biyopsisi olarak da düşünülmektedir (150).

Bir ışık kaynağı tarafından (yüksek aydınlatmalı diod lazer) yaklaşık 800 nm dalga boyuna sahip ışık göze yönlendirilir. Yarı saydam bir ayna vasıtasıyla bu ışığın bir kısmı mesafesi ve hızı belli olacak şekilde tek bir dalga halinde referans aynasına yönlendirilirken ışığın diğer kısmı göz içine ulaşır. Burada farklı dokuların farklı kırma gücü nedeniyle farklı dalga boyuna sahip ışık demetleri halinde cihaza geri döner. Gözdeki dokulardan ve referans aynadan cihaza ulaşan ışıklar interferometrede ölçülür ve karşılaştırılır.

İlk üretilen cihazlarda düşük koherens interferometre (time domain) (zaman zeminli) kullanılıyordu ve ışığın retinada uğradığı kayılar nedeniyle derin dokulara ulaşma miktarı azdı ve koroidin görüntülenmesi zordu. Fakat daha sonra kullanıma giren spektral domain (zaman zeminli), swept-source OKT gibi yeni cihazlarda bu zorluk ortadan kaldırılmıştır ve yüksek çözünürlüklü, hızlı görüntü alınmaktadır. Ayrıca bu cihazlarda EDI-OKT modu denilen modla koroid kalınlığı ve ayrıntıları daha net değerlendirilmiştir (145) Ayrıca EDI OKT tekniğinin güvenilirliği ve tekrarlanabilirliği aynı kişi tarafından farklı zamanlar da ve farklı kişiler tarafından yapılan ölçümlerle uyumlu olduğu görülmüştür.

Günümüzde çoğu merkezde kullanılan OKT cihazı, SD-OKT cihazıdır. Yüksek çözünürlüklü görüntü alınması sebebiyle hem kornea gibi ön segment yapılarında hem de retinanın tabakaları, sinir lifi tabaksı ve optik disk çok daha iyi görüntülenebilmektedir. Ayrıca ilk nesil cihazlara göre SD-OKT ile elde edilen görüntülerde artefaktlar daha az oluşmaktadır.

Zaman zeminli OKT'yi spektral zeminli OKT 'den ayıran iki önemli özellik hız ve çözünürlüktür. Zaman zeminli OKT retina tabakalarında gelen görüntüleri alan referans aynası hareketliyken spektral zeminli OKT de sabit bir referans aynası vardır ve retinanın tüm tabakalarından eş zamanlı ve yüksek çözünürlüklü görüntü alır. Bu sebeple zaman zeminli OKT de saniyede sadece 400 A-tarama yapılabilirken spektral zeminli OKT de saniyede 26 000 görüntü A taramaya eş görüntü alınabilir.

Retinadaki katmanlarının ışığı yansıtma gücüne göre reflektivitesi de farklıdır. Örneğin ışığı güçlü bir şekilde yansıtan yapılar hiperreflektif görüntü verirken ışığı düşük yansıtan yapılar hiporeflektif görüntü verir

Peripapiller retina sinir lifi tabakası (RSLT) kalınlık ölçümü OKT ile optik sinir çevresinde dairesel bir tarama yapılmakta, bu kesit iki boyutlu düzlemde yansıtılmaktadır. RSLT ölçümünde en güvenilir ölçümler 3,4mm çaplı dairesel alanda olduğu çalışmalarla gösterilmiştir . Ölçüm sonucuna göre göre bir kalınlık haritasında 12 saat kadranı, dört kadran ve RSLT kalınlığını verebilmektedir (151).

Optik disk santralini merkez alacak şekilde 30 derece aralıklı radyal OKT ölçümü optik sinir başı ve optik sinir çukurluğunu değerlendirmede etkilir. Daha önce de bahsedildiği üzere EDİ-OKT ile invazif bir işleme gerek duymadan retina ve optik disk yapıları daha net görüntülenebilmektedir.

SD-OKT, retinadaki yapısal değişiklikleri görselleştirmek için kullanılan güçlü bir görüntüleme tekniğidir (152). Bu tekniğin iyi bir histolojik korelasyona sahip olduğu gösterilmiştir (153). Otomatik segmentasyon yazılımlarının geliştirilmesi, retinanın çok katmanlı yapısını daha detaylı bir şekilde incelememize yardımcı olmuştur.

Son yıllarda üretilen Spectralis SD-OKT, gerçek zamanlı göz takibi yazılımını içerir (Heidelberg Eye Explorer1, sürüm 1.8.6.0, Heidelberg Engineering, Heidelberg, Almanya), retina taramalarını elde etmek için yatay aksiyal tarama programı içeren bir avantajı olan kalite ve segmentasyon doğruluğunu geliştirme imkanına sahiptir. Yeni Spectralis segmentasyon yazılımı, genel retina kalınlığı, retina sinir lifi tabakası, gangliyon hücre tabakası, iç plexiform tabaka , iç nükleer tabaka, dış plexiform tabaka, dış nükleer tabaka , retina pigment epiteli, iç retinal tabaka ve fotoreseptör tabakası ölçümlerini ayrı ayrı analiz etme imkanı sunar. Her retina tabakasının otomatik segmentasyonundan sonra, Spectralis harita yazılımı Early Treatment Diabetic Retinopathy Study (ETDRS) tarafından tanımlanan merkezi 1, 3 ve 6 mm alt alanlarında her retina tabakasının kalınlığına ilişkin otomatik ölçümler de oluşturur (Şekil 6).

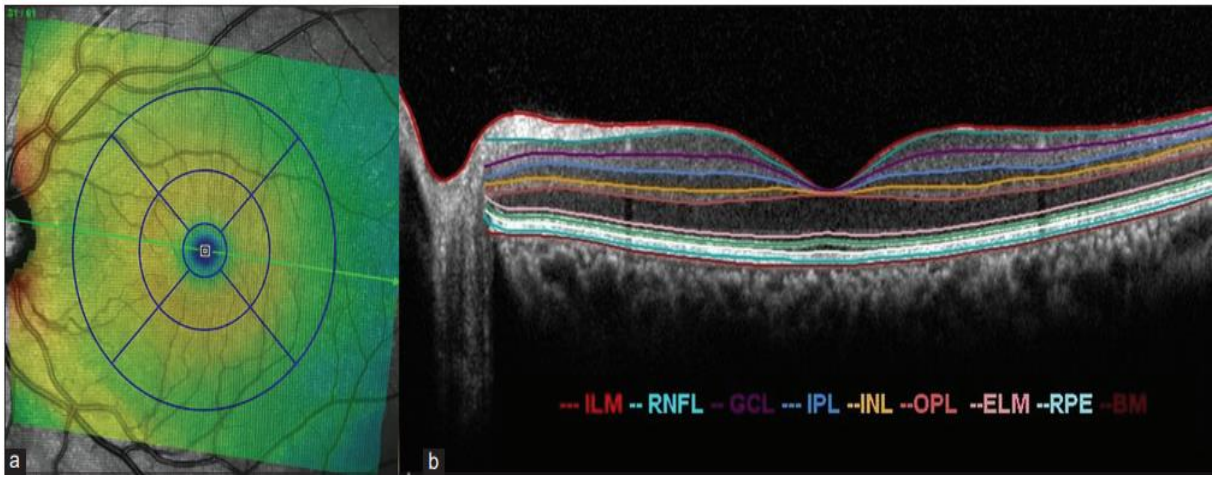

Şekil 6: (a) Makuler bölgenin ETDRS'e göre 9 tarama bölgesi**, (b)** retina tabakaları

2.10 OPTİK SİNİR BAŞI ANATOMİSİ

Optik sinir başı (optik sinirin intraoküler kısmı) ön arka uzunluğu 1mm derinlikte ve retina yüzeyinde yatay ekseni 1,5mm dikey ekseni 1,8mm çapında olan retina muayenesi ile görülen kısımdır. Optik sinir başının ön yüzeyi olan optik diskin ortasında hafif temporal yerleşimli olan bir fizyolojik çukurluk bulunmaktadır. Çukurluğun etrafındaki geriye kalan bölgeye rim adı

verilir. Retina gangliyon hücre aksonları sinir lifi tabakasından geçip 90 derecelik açı oluşturarak dik bir dönüş yapar ve optik diskin kollajen desteği olan lamina kribrozayı delerek optik sinirin intraorbital parçasını oluşturur. Retinanın perifer bölgesinden çıkan lifler optik sinirin periferinde seyrederken daha proksimalden gelen lifler optik sinir merkezinde seyreder (140). Lifler optik sinir içerisinde glial hücreler sebebiyle daha organizedir. Aksonlar lamina kribrozanın hemen arkasında myelinlenir ve yüksek doku basıncı alanından (intraoküler kompartman) düşük doku basınç zonuna (retrobulber boşluk) geçer. Optik sinir başında toplam akson sayısı yaklaşık 777 bin ile 1 milyon 679 bin arasındadır (139,141). Arteryal beslenmesi önde santral retinal arterden olurken arkada oftalmik arter dallarından ve posterior siliyer arterin dallarından olur. Glokom vakalarında esas akson hasarının olduğu kısım optik sinir başıdır. Ancak bu akson hasarı tek başına glokom fizyopatolojisini açıklamamaktadır. Dolayısıyla optik sinir başının vasküler yapısı, glial hücrelerin durumu ve bağ dokusu aksonların canlılığı için önemlidir. Optik sinir başı anatomik olarak 4 bölgeye ayrılmaktadır: (Şekil 5)

1.Yüzeyel sinir lifi tabakası (Lamina retinalis)

Bu tabakada sinir lifleri düzenli ve sıkı bir hal alarak astrositlerin oluşturduğu iç limitan membran ile vitreus boşluğundan ayrılmıştır. Foveadan geçen hayali horizontal çizgi baz alınarak bu çizginin üst ve alt yarısından gelen sinir lifleri orta hattı geçmez ve optik diske doğru ayrı ayrı ilerler. Maküla bölgesinden gelen lifler ise horizontal çizgi üzerinde doğrudan optik diske doğru ilerleyerek papillomaküler bandı oluşturur. Makülanın temporalindeki lifler ise papillomaküler band etrafında seyrederek optik diske varır. Bu liflere arkuat lifler denmektedir. Optik diskin nazalindeki lifler ise doğrudan optik diske doğru yönelir (142). Retina sinir lifi tabakası üst ve alt kadranlarda daha kalınken, nazal ve temporal kadranlarda daha incedir. Beslenmesi hem gerisinde yer alan prelaminer bölgeden hem de santral retinal arter dallarından olmaktadır. Ayrıca siliyoretinal arteri olan kişilerde temporal taraftaki sinir lifleri bu arterin dallarından da beslenmektedir. Yüzeyel sinir lifi tabakasının beslenmesinde koroid tabakasının rolü saptanmamıştır.

2.Prelaminer bölge (Lamina koroidalis)

Prelaminer bölge yüzeyel sinir lifi tabakasının hemen gerisinde yer alan ve koroid ile aynı seviyede bulunan bölgedir. Bölgede yer alan aksonlar hala myelinsizdir ve astrositler tarafından kuşatılmıştır. Ayrıca bölgede kapiller damarlar ve bağ dokusu da mevcuttur. Prelaminer bölge koroid ve retinadan glial ara dokusu ile ayrılmıştır. Sinir liflerini retinadan ayıran bu glial ara dokusunun ismine Kuhnt dokusu denirken, koroidden ayıran kısmına ise Jacoby sınır dokusu ve kollajen içeren Elschnig dokusu denmektedir.

Bu bölgenin arteryal beslenmesi kısa posterior siliyer arterlerin oluşturduğu Zinn-Haller arteryal siklusu tarafından olmaktadır. Kısa bir arteryal katkı ise bitişiğindeki koroidden radyal şekilde çıkan küçük dallar sayesinde de olmaktadır. Dolayısıyla bölgenin beslenmesine yaygın bir vasküler ağ öncülük eder (143).

3.Lamina kribroza (Lamina skleralis)

Lamina kribroza çok fazla miktarda kollajen, elastin, fibronektin, laminin ve yoğun glial doku içeren elek şekilli ortasında yaklaşık 250-300 adet delik bulunan kompakt bir yapıdır. Delikler bu kompakt yapının daha çok üst ve alt kısmında daha geniştir. Dolayısıyla bölgeyi hasara uğratan durumlarda bu geniş delikler sebebiyle daha az glial doku bulunduğundan bölgenin üst ve alt kısımlarında hasar daha belirgindir. İçerisindeki deliklerden sinir lifleri ve retina damarları geçmektedir. Arteryal kaynağını Zinn-Haller halkasından alır.

4.Retrolaminer bölge

Bu bölgede sinir liflerini desteği astrositler yerine oligodenrositler tarafından oluşturulur. Yine bu oligodendrositler tarafından oluşturulan myelin kılıf ile sarılıdırlar. Optik sinirin bu intraorbital parçası beyin zarları olan pia, araknoid ve dura mater tarafından sarılmıştır ve rektus kasları tarafından sarılmıştır.

Optik sinirin bu bölümünün arteryal kaynağı direkt oftalmik arterden çıkan ya da posterior siliyer arterlerin dalı olan pial arterler tarafından olmaktadır. Önemsiz denecek seviyede santral retinal arter tarafından da beslenebilir.

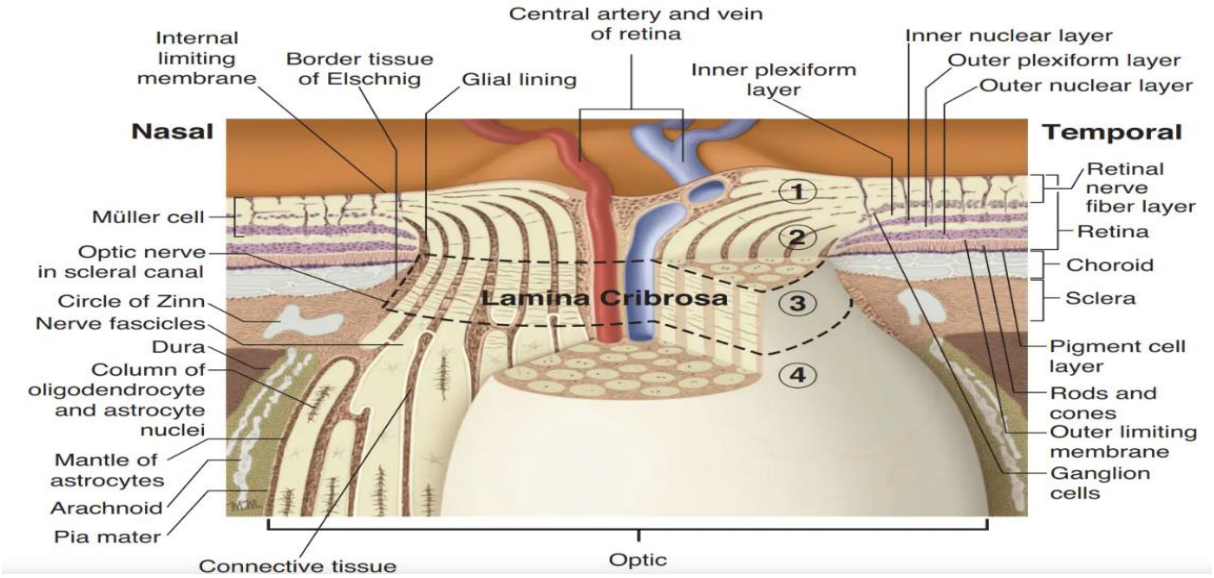

Şekil 5: Optik sinir başı şematik görünüm (1: Yüzeyel sinir lifi tabakası, 2: Prelaminer bölge, 3: Lamina kribroza, 4: Retrolaminer bölge) *(Illustration by Mark Miller.)*

Lamina Kribroza Ve İlişkili Yapılar

Optik sinir başının hemen gerisinde yer alan ve optik sinirin ana destekleyici elemanı olan LK'nın yapısı bazı hastalıkların erken tanısı için önemli bir belirteçtir (144). Bu konuyla ilgili özellikle glokom hastalarında çalışmalar mevcuttur. Dolayısıyla başta glokom hastaları olmak üzere bir çok hastalıkta LK bölgesinin deformasyonu, aksonal hasarı erken dönemde tespit ettiği için tanıda kullanılmaktadır. LK, optik sinir başının gerisinde derin yerleşimli ve doğrudan gözlemlenmesi zor olduğundan, LK ile ilgili önceki çalışmalar, hayvan deneyleri veya kadavra gözlerinin histolojik gözlemleriyle sınırlıydı. Ancak SD-OKT'nin EDI tarama modunun uygulanması LK'nın yapısını görünür hale getirmiştir (145,146). Lee ve arkadaşlarının çalışmaları ile birlikte daha çok kullanılmaya başlanan LK ve onunla ilişkili ölçümler özellikle glokom hastalarında LK hasarını göstermede kullanılmaya başlanmıştır. LK ile ilişkili olan ve son yıllarda sıkça kullanılan bu ölçümler: lamina kribroza kalınlığı (LKK), lamina kribroza derinliği (LKD), lamina kribroza kurvatür derinliği (LKKD) ve lamina kribraza kurvatür indeksi (LKKİ)' dir (147).

LK, OKT'de optik sinir başının gerisinde yüksek reflektivite veren bölge olarak görülmektedir. LKK, bu yüksek reflektivite veren bölgenin vertikal düzlemde en uzun mesafesi olarak ölçülmektedir. LK kurvatürü ise OKT'deki görüntülerde optik sinir başında LK'nın posteriora doğru eğimi şeklinde görülebilmektedir. Özellikle glokom hastalarında bu eğimin geriye doğru arttığı gösterilmiştir (146). LKD, peripapiller bölgede bruch membranının bittiği noktaları birleştiren hayali çizgi (bu çizgiye bruch membran açıklığı da denmektedir) ile bu çizgiye dik olacak şekilde lamina kribrozanın ön yüzeyinin en derin noktası arasındaki mesafedir. Yine Lee ve arkadaşları tarafından bruch membranının sonlandığı iki noktadan bruch membran açıklık çizgisine dik olacak şekilde lamina kribrozanın ön yüzeylerini birleştiren hat referans çizgisi (W) olarak tanımlanmıştır. LKKD, bu referans çizgisinden ön lamina kribroza yüzeyine kadar olan maksimum derinliği ifade etmektedir.

LKKİ ise LKKD 'nin referans mesafesine (W)bölünmesi ve sonrasında 100 ile çarpılmasıyla hesaplanmaktadır. (LKKD/W*100) Yapılan bazı çalışmalarda glokom hastalarında LKKİ nin arttığı saptanmıştır.

LKD'nin ölçümü bruch membran açıklığından yapıldığı için bu açıklığın hemen gerisindeki koroid de ölçüme dahil edilmiş olmaktadır. Koroid kalınlığının dahil edilmesi, LK morfolojisinin taraflı bir değerlendirmesine yol açacaktır. Örneğin, koroidi daha kalın olan bir göz, her iki göz de aynı arka LK deformasyonuna sahip olsa bile koroidi daha ince olan bir göze göre daha büyük bir LKD'ye sahip olacaktır. Bu sınırlama, LKD'nin ön skleral kanal açıklığı seviyesinden ölçülmesiyle çözülebilir çünkü buna koroid kalınlığı dahil değildir. Ancak ön skleral kanal açıklığının tespiti mevcut görüntüleme teknolojileri kullanılarak sağlanamamaktadır. Bu sebeple koroid kalınlığından etkilenmediği için LKKI, LK hasarını göstermede daha iyi bir belirteçtir (147,148).

3. GEREÇ VE YÖNTEM

Kocaeli Üniversitesi Araştırma ve Uygulama Hastanesi Göz Hastalıkları Okülоplasti Kliniğinde takipli GO tanılı hastalar ile sağlıklı kontrol grubu kriterlerine sahip gönüllüler ile çalışma yürütüldü. Bu çalışmada Helsinki Bildirgesi'nin ilkeleri doğrultusunda hareket edildi ve Kocaeli Üniversitesi Araştırma ve Uygulama Hastanesi Göz Hastalıkları Klinik Araştırmalar Etik Kurulu onayı alındı (GOKAEK-2023/13.31)

Çalışmanın yöntemi ve amacı çalışmaya katılanlara ayrıntılı olarak açıklandı ve her hastadan onam alındı. Bu prospektif çalışmaya okülоplasti kliniğinde takipli olan, GO tanısı almış 70 hastanın 70 gözü ve refraksiyon kusuru dışında herhangi bir oftalmolojik patolojisi olmayan 70 gönüllünün 70 gözü alındı. GO hastaları çalışma grubuna, sağlıklı bireylerin gözleri kontrol grubuna alındı. Kontrol grubu sağlıklı gönüllülerden, hasta yakınlarından ve refraksiyon kusuru için gelen hastalardan oluşmaktaydı.

Tüm hastalardan yaş, cinsiyet, sigara içme öyküsü, tiroid durumu (hipertiroid, hipotiroid, ötiroid), tiroid hastalığı için aldığı tedaviler, steroid, orbital radyoterapi, radyoaktif iyot, tiroidektomi öyküsü sorgulandı. Detaylı oftalmolojik muayenede en iyi düzeltilmiş görme keskinliği (EİDGK), biyomikroskopik ön segment ve fundus muayenesi yapıldı. Otorefraktometre (Canon RK-F2 Auto Ref-Keratometer, Tokyo, Japonya) ile refraksiyon ölçüldü. Refraksiyon ölçümlerinin sferik eşdeğer hesaplaması (Sferik eşdeğer = Sferik değer + silindirik değer/2) yapıldı. EİDGK, Snellen eşeline göre belirlendi ve Logarithm of the Minimum Angle of Resolution (logMAR) eşdeğerine çevrildi. Göz içi basıncı (GİB, mmHg) pnömotonometre (Canon TX-20P tonometer) ile ölçüldü.

Propitozis miktarı Hertel ekzoftalmometre ile ölçüldü. GO hastalarının tümünün kontrastlı MR'ı mevcuttu. Tüm hastaların kapak aralığı, marjin-refle mesafesi (MRD-1, MRD-2) ölçümleri milimetre cinsinden alındı. Klinik aktivite, klinik aktivite skoru ile, hastalığın şiddeti ise EUGOGO şiddet sınıflamasına göre değerlendirildi. Klinik aktivite skoru değerlendirilmesi için spontan retrobulbar ağrı, göz hareketleri ile ağrı, göz kapaklarında kızarıklık, konjonktiva kızarıklığı, karünkül ve plika şişmesi, göz kapaklarının şişmesi ve kemozis bulguları not alındı. Okuloplasti kliniğinden zaten takipli olan hastaların o anki muayene bulguları sonucunda KAS'a göre aktif olmayan (<3) ve aktif (≥3) olmak üzere iki gruba ayrıldı. Tüm hastalara muayene sonrası OKT cihazı (Heidelberg Spectralis, Heidelberg, Germany) ile çekimler yapıldı.

3.1 OPTİK KOHORENS TOMOGRAFİ TETKİKİ

Hastalara peripapiller RSLT, maküler RSLT, maküler GHT ve maküler kalınlık ölçümleri yapıldı. OKT ile maküler ölçümler ETDRS'e göre 1-3-6 mm'lik dairesel alanlar ile toplam 9 kadran olacak şekilde ayrı ayrı hesaplandı (Şekil 7).

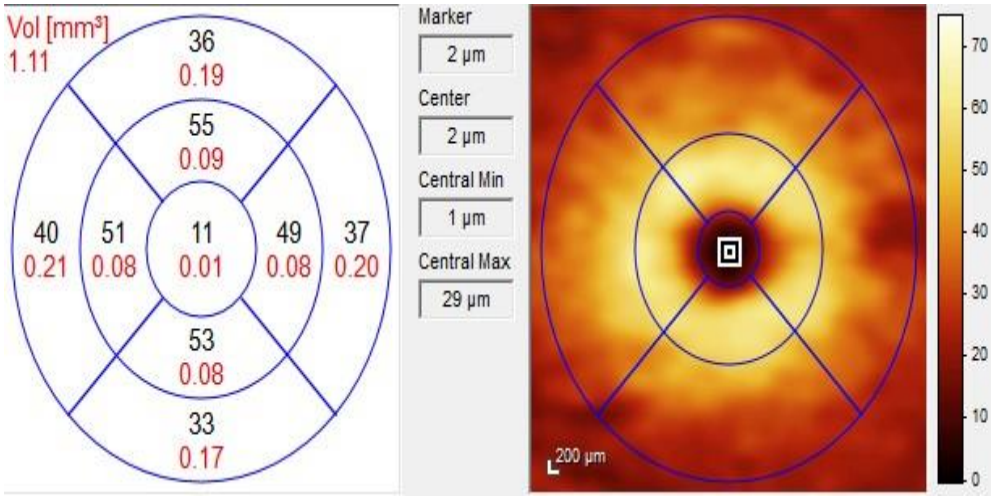

Şekil 7 : GO Hastasının Makula Gangliyon Hücre Tabakası Kalınlığı

LK ölçümleri kliniğimizdeki aynı SD-OKT (Heidelberg Engineering, Heidelberg, Germany) cihazında EDI modunda optik disk merkezinden olacak şekilde radyal görüntüler alınarak çekilmiştir. Yani optik sinir başı santralinde merkezlenen, açısal olarak eşit mesafeli 6 doğrusal taramadan oluşan radyal tarama protokolü, 30° tarama açısıyla gerçekleştirildi (Şekil 8). LK ile ilişkili ölçümler 6 radyal kesitin her birinde ölçüldü ve ortalaması alındı.

Sklera ve sinir dokusunun gölgesi, retina ile koroid pigmenti veya kan damarları nedeniyle periferik LK'nın ayrıntıları gizlenmiş ve sınırın tanımlanması zorlaşmıştır. Bu nedenle, bu çalışma yalnızca optik sinir başının merkezindeki LK'ya odaklanmıştır.

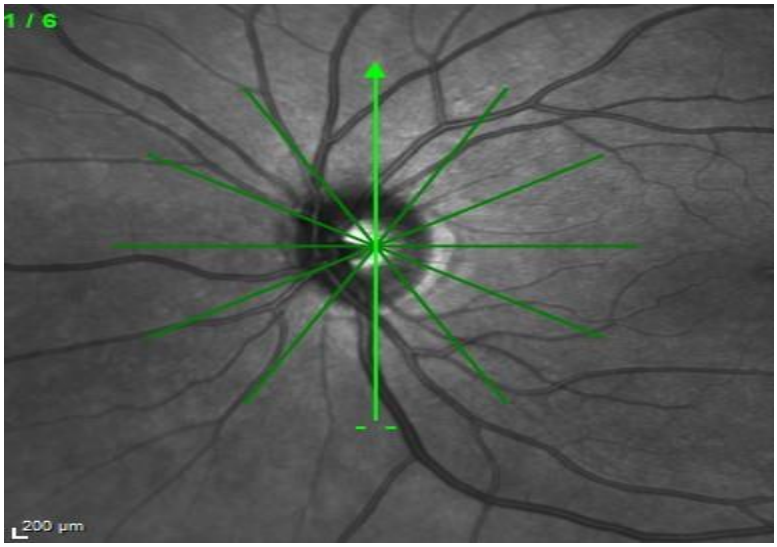

Şekil 8 : Radyal tarama ile çekilmiş OD OKT görüntüsü

LKK, OKT'de yüksek reflektivite veren bölge olarak kabul edildi. LKD, peripapiller bölgede Bruch membranının bittiği noktaları birleştiren çizgiye dik olacak şekilde lamina kribrozanın ön yüzeyinin en derin noktası arasındaki mesafe olarak ölçüldü. Bruch membranının sonlandığı iki noktadan Bruch membran açıklığına dik olacak şekilde lamina kribrozanın ön yüzeylerini birleştiren hat referans çizgisi (W) olarak tanımlanmıştır. LKKD, bu referans çizgisinden ön lamina kribroza yüzeyine kadar olan maksimum derinliği olarak hesaplandı. LKKİ ise LKKD'nin referans mesafesine (W) bölünmesi ve sonrasında 100 ile çarpılmasıyla hesaplanmaktadır (147) (Şekil 9).

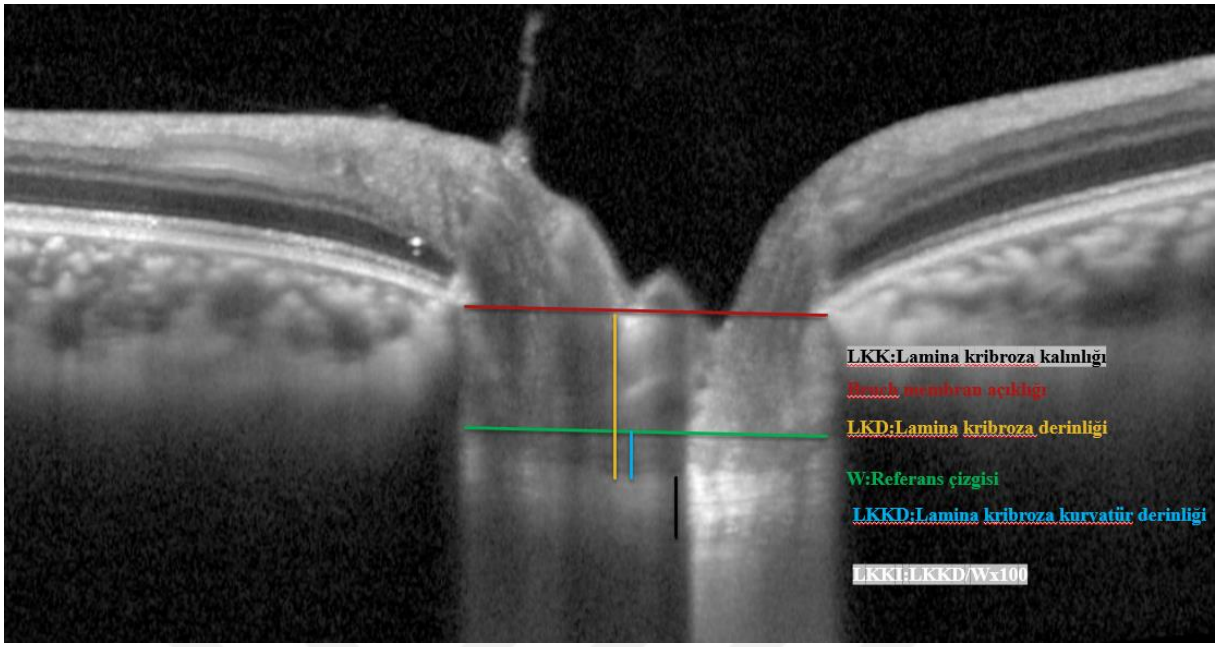

Şekil 9: Kliniğimize ait bir GO hastasının EDI modunda OD OKT görüntüsü

(Kırmızı çizgi : Bruch membran açıklığı, yeşil çizgi (referans çizgisi): bu açılma düzleminde bulunan ön LK referans noktalarının birleştirilmesiyle oluşan genişlik, mavi çizgi: LKKD, sarı çizgi: LKD, siyah çizgi: LKK)

Literatüre baktığımızda özellikle son dönemde glokom başta olmak üzere bazı hastalıklarda lamina kribrozadaki değişimler OKT incelenmiştir. Biz de OKT görüntülemeyle peripapiller sinir lifi tabakası kalınlığına makula kalınlığına, gangliyon hücre tabakası kalınlığına ve lamina kribroza parametrelerine bakarak erken dönemde tanıyı desteklemede yardımcı görüntüleme yöntemi olarak OKT'nin faydası olup olamayacağını araştırdık. GO nin LK ve retina tabakası kalınlıklarında değişiklik oluşturup oluşturmadığını inceledik. Yani klinik olarak görülemeyen lamina kribroza değişiklikleri OKT görüntülemesi ile değerlendirilmesi amaçlanmaktadır.

Çalışmaya Dahil Edilme Kriterleri:

-Graves Hastalığı tanılı olması

-18 yaş üzerinde olması

-Graves oftalmopati dışında oftalmolojik hastalığı olmaması

Çalışmaya Dahil Edilmeme Kriterleri:

-Graves hastalığına bağlı oküler tutulum dışında başka bir göz hastalığı olması

-Diabetes mellitus, kardiyovasküler hastalık, kanser veya başka sistemik hastalığı olması

-Okuler cerrahi öyküsü olması

-Optik media opasitesine sahip olunması

-Okuler travma öyküsü olması

-Yüksek miyopi (>-6D) ve yüksek hipermetropi (>+5D)

3.2 İSTATİSTİKSEL ANALİZ

Tüm istatistiksel analizler IBM SPSS for Windows sürüm 20.0 (IBM Corp., Armonk, NY, ABD) kullanılarak yapıldı.

Normallik varsayımını değerlendirmek için Kolmogorov-Smirnov testi kullanıldı.

Sürekli değişkenler ortalama±standart sapma veya medyan (IQR: Çeyrekler arası aralık) ile sunuldu.

Kategorik değişkenler sayı ve yüzde olarak özetlendi. Gruplar arası karşılaştırmalar normal dağılım gösteren değişkenler için bağımsız örneklem t testi, normal dağılım göstermeyen değişkenler için Mann-Whitney U testi kullanılarak yapıldı.

Kategorik değişkenler arasındaki ilişkiler Ki-kare testi ile incelendi. p-değeri<0,05 istatistiksel anlamlı kabul edildi. Ayrıca sensitivite-spesifite ve cut-off değeri için ROC analizi yapıldı.

4. BULGULAR

Çalışmaya 70 hastanın toplam 70 gözü, sağlıklı 70 gönüllünün toplam 70 gözü dahil edildi. Tiroid hasta grubunda 15 erkek, 55 kadın mevcuttu. Kontrol grubu ise 26 erkek, 44 kadından oluşmaktaydı.

Graves hasta grubu yaş ortalaması 45 (34.0-52.0) olarak hesaplanmışken, sağlıklı kontrol grubundakilerin yaş ortalaması 43 (30.0- 58.0) idi (Tablo 6). Ayrıca hem hasta grubunda hem de kontrol grubunda düzeltilmiş görme keskinliği snellen eşeline göre 20/20'idi ve göz içi basıncı (GİB) açısından istatistiksel anlamlı fark yoktu (p=0.652). Gruplar eşit dağılımlı idi (p=0.063).

Tablo 6 : Demografik veriler

	Graves	**Kontrol**	**p değeri**
Yaş, ort (yıl)	45 (34.0-52.0)	43 (30.0-58.0)	0.502
Cinsiyet			0.063
Erkek (n=41)	15 (%21.4)	26 (%37.1)	
Kadın (n=99)	55 (%78.6)	44 (%62.9)	
GİB (mm Hg)	15.01±1.9	15.17±1.8	0.652

Hasta grubundaki KAS'u ortalaması 0.7±1.2'idi. Hasta grubundaki 9 hastanın KAS sonucu 3'ün üzerinde idi ve bu hastalara EUGOGO'ya göre iv steroid tedavisi başlandı. Tablo 7'de KAS parametrelerinin hasta grubundaki oranlarını görmekteyiz. Buna göre toplam 20 hastayla en fazla semptom ve bulgu kapak şişliğidir. Kapak kızarıklığı 5 hastada, kemozis 7 hastada, konjonktiva kızarıklığı 5 hastada, karünkül ödemi 2 hastada spontan göz ağrısı 6 hastada ve göz hareketlerinde ağrı 7 hastada mevcuttu. Ayrıca bu bulgular dışında 2 hastada korneal tutulum ve 4 hastada da diplopi şikayeti vardı.

Tablo 7 : Hasta grupta KAS ile ilişkili semptom ve bulgular

	Yok	**Var**
Kapak şişliği	50 (%71.4)	20 (%28.6)
Kapak kızarıklığı	65 (%92.9)	5 (%7.1)
Kemozis	63 (%90)	7 (%10)
Konjonktiva kızarıklığı	65 (%92.9)	5 (%7.1)
Karünkül ödemi	68 (%97.1)	2 (%2.9)
Spontan ağrı	64 (%91.4)	6 (%8.6)
Hareketle ağrı	63 (%90)	7 (%10)

GO hasta grubunda EUGOGO sınıflamasına göre hastalar 3 gruba ayrıldı. EUGOGO'ya göre hafif evredeki hasta sayısı 53 (%75,7), orta şiddetteki hasta sayısı 15 (%21,4), görmeyi tehdit eden oftalmopatisi olan hasta sayısı ise 2 (%2,9) idi. Görmeyi tehdit eden oftalmopati grubundaki her 2 hastada da korneal tutulum mevcuttu.

Göz kapağı ölçümleri açısından baktığımızda ise kapak aralığı hasta grubunda kontrol grubuna göre anlamlı olarak fazlaydı ($p<0,001$). Marjin-refle mesafesi-1 (MRD-1) ve marjin-refle mesafesi-2 (MRD-2) ölçümleri ortalama değeri hastalık grubunda kontrol grubuna göre daha yüksek bulunmuş olup her ikisi de istatistiksel anlamlı idi ($p<0,001$). Yine Hertel ekzoftalmometre ile ölçülen propitozis miktarı hasta grubunda kontrol grubuna göre yüksek bulunmuştur ($p<0,001$) (Tablo 8).

Tablo 8: Hasta ve kontrol grubundaki hastaların göz kapağı ve Hertel ölçümü karşılaştırılması

	Graves	**Kontrol**	**p değeri**
Kapak aralığı	13,50 (12.0-15.0)	11(10.0-12.0)	**<0,001**

MRD1	5,4 (5.0-6.0)	4,6 (4.0-5.0)	**<0,001**
MRD2	8 (7.0-10.0)	6 (5.0-7.0)	**<0,001**
Hertel	18 (16,75-21,25)	15 (14-16)	**<0,001**

Veriler mean±SD veya median (min-max) olarak düzenlendi.

LK ve ilişkili ölçümler açısından baktığımızda LKD'nin hasta ve kontrol grubunda istatistiksel anlamlı olmadığını görmekteyiz (p=0.124).

LKKD hasta grubunda ortalama 95.5 (80.5-127.5) µm, kontrol grubunda ise 78 (66-90.25)µm olarak bulundu. Her iki grubun karşılaştırmasında hasta grupta LKKD anlamlı olarak yüksek bulundu. (p<0.001) LKK hasta grubunda ortalama 236.7±37.19µm, kontrol grubunda ise 276.1±36.3µm olarak bulundu. LKK hasta grubunda kontrol grubuna göre istatistiksel anlamlı azdı (p<0.001). Son olarak LKKİ hasta grubunda ortalama 6.08 (4.7-7.5), kontrol grubunda ise 4.9 (4.3-5.6) olarak bulundu. LKKİ hasta grupta kontrol grubuna göre istatistiksel anlamlı az bulunmuştur (p<0.001) (Tablo 9).

Tablo 9 : LK parametreleri açısından hasta ve kontrol grubunun karşılaştırılması

	Hasta	**Kontrol**	**p değeri**
Lamina kribroza derinliği	447.5±129.8	418.7±85.7	0.124
Lamina kribroza kurvatür derinliği	95.5 (80.5-127.5)	78 (66-90.2)	**<0.001**
Lamina kribroza kalınlığı	236.7±37.1	276.1±36.3	**<0.001**
Lamina kribroza kurvatür indeksi	6.08 (4.7-7.5)	4.9 (4.3-5.6)	**<0.001**

Veriler mean±SD veya median (min-max) olarak düzenlendi.

Peripapiller RSLT kalınlığı ortalama RSLT ve bunun dışında 6 farklı kadranda değerlendirildi. Hasta grubundaki RSLT ortalama kalınlığı kontrol grubuna göre yüksek bulunmuştur. Ancak bu yükseklik istatistiksel anlamlı değildi.Üst nazal kadran RSLT kalınlığında ise hasta grubunda kontrol grubuna göre daha düşük bulundu fakat istatistiksel anlamlı değildi (p>0,05). Yine üst temporal, alt nazal, alt temporal, nazal ve temporal kadran

RSTL değerlendirilmesinde hasta ve kontrol grupları arasında anlamlı farklılık görülmedi (p>0,05) (Tablo 10).

Tablo 10 : Peripapiller RSLT kalınlıklarının hasta ve kontrol grubunda karşılaştırılması

	Hasta	**Kontrol**	**p değeri**
RSLT-ortalama	102,8±8,5	100,7±11,8	0,226
RSLT-üst nazal kadran	109,9±19,2	113,4±23,4	0,336
RSLT-üst temporal kadran	141,5±17,6	140,1±19,4	0,663
RSLT-alt nazal kadran	121,5±24,1	114,2±23,1	0,06
RSLT-alt temporal kadran	147,5 (135,7-162,5)	139 (131.0-153.0)	0,052
RSLT-nazal kadran	77,9±14,7	75,2±14,6	0,29
RSLT-temporal kadran	73,2±10,3	72,9±11,5	0,842

Veriler mean±SD veya median (min-max) olarak düzenlendi.

OKT ile hasta ve kontrol grubunda makuler kalınlık ölçümleri yapıldı. Maküla kalınlık değerleri olarak fovea, üst perifoveal, alt perifoveal, nazal perifoveal, temporal perifoveal, üst parafoveal, alt parafoveal, nazal parafoveal ve temporal parafoveal ölçümleri yapıldı. Hasta grubunda fovea kalınlığı 265.7±20.1µm iken kontrol grubunda 265.8±21.4 µm olup aradaki fark istatistiksel anlamlı değildi (p=0.958).

Hasta ve kontrol grubu karşılaştırmasında sırasıyla üst perifoveal kalınlık ölçümleri 340 (331-352) µm, 343 (333-354) µm; alt perifoveal kalınlık ölçümleri 335.5 (328-348) µm, 341.5 (327-352) µm; nazal perifoveal kalınlık ölçümleri 336.5 (328-352) µm, 343.5 (331-355) µm; temporal perifoveal kalınlık ölçümleri 324 (317.75-336) µm, 332 (318-340) µm; üst parafoveal kalınlık ölçümleri 299 (289-305) µm, 297 (288-307) µm; alt parafoveal kalınlık ölçümleri 288.4±12.5 µm, 287±15.3 µm; nazal parafoveal kalınlık ölçümleri 316.2±14.6 µm, 317.4±15.5 µm ve son olarak temporal parafoveal kalınlık ölçümleri 280.5±12.8 µm, 280.2±14.6 µm idi. Bu ölçümlerin hiçbirisinde istatistiksel anlamlı fark yoktu (p>0.05) (Tablo 11).

Tablo 11 : Hasta ve kontrol gruplarının makula kalınlık karşılaştırılması

	Hasta	**Kontrol**	**p değeri**
Fovea	265.7±20.1	265.8±21.4	0.958
Üst perifovea	340 (331-352)	343 (333-354)	0.439
Alt perifovea	335.5 (328-348)	341.5 (327-352)	0.143
Nazal perifovea	336.5 (328-352.25)	343.5 (331-355)	0.143
Temporal perifovea	324 (317.75-336)	332 (318-340)	0.077
Üst parafovea	299 (289-305)	297 (288-307)	0.902
Alt parafovea	288.4±12.5	287±15.3	0.532
Nazal parafovea	316.2±14.6	317.4±15.5	0.647
Temporal parafovea	280.5±12.8	280.2±14.6	0.908

Veriler mean±SD veya median (min-max) olarak düzenlendi.

Makula bölgesinde OKT ile RSLT tabakası fovea, üst perifoveal, alt perifoveal, nazal perifoveal, temporal perifoveal, üst parafoveal, alt parafoveal, nazal parafoveal ve temporal parafoveal olarak kalınlık ölçümleri yapıldı. Buna göre hasta grubunda fovea RSLT kalınlığı 11 (10-13)µm iken kontrol grubunda 11 (10-13)µm idi ve iki grup arasında istatistiksel anlamlı fark saptanmadı (p=0,904). Hasta ve kontrol grubu RSLT karşılaştırmasında sırasıyla üst perifoveal kalınlık ölçümleri 24 (22-25) µm, 23 (22-25) µm; alt perifoveal kalınlık ölçümleri 25±2.9 µm, 25.7±3.2 µm; nazal perifoveal kalınlık ölçümleri 20 (19-21) µm, 20 (19-21) µm; temporal perifoveal kalınlık ölçümleri 17 (16-18) µm, 17 (16-18) µm; üst parafoveal kalınlık ölçümleri 36,5 (34-39) µm, 36 (34-39) µm; alt parafoveal kalınlık ölçümleri 38,5 (36-42) µm, 39 (34-43) µm; nazal parafoveal kalınlık ölçümleri 46.1±8.2 µm, 46.7±6.4 µm ve son olarak temporal parafoveal kalınlık ölçümleri 18 (17-19) µm, 18,5 (18-19) µm idi. Bu ölçümlerin hiçbirisinde istatistiksel anlamlı fark yoktu (p>0.05) (Tablo 12).

Tablo 12: Hasta ve kontrol gruplarının makula RSLT kalınlıklarının karşılaştırılması

	Hasta	**Kontrol**	**p değeri**

Fovea RSLT	11 (10-13)	11 (10-13)	0,904
Üst perifoveal RSLT	24 (22-25)	23 (22-25)	0,192
Alt perifoveal RSLT	25±2,9	25,7±3,2	0,148
Nazal perifoveal RSLT	20 (19-21)	20 (19-21)	0,64
Temporal perifoveal RSLT	17 (16-18)	17 (16-18)	0,09
Üst parafoveal RSLT	36,5 (34-39)	36 (34-39)	0,246
Alt parafoveal RSLT	38,5 (36-42)	39 (34-43)	0,854
Nazal parafoveal RSLT	46,1±8,2	46,7±6,4	0,607
Temporal parafoveal RSLT	18 (17-19)	18,5 (18-19)	0,433

Veriler mean±SD veya median (min-max) olarak düzenlendi.

Makula bölgesinde OKT ile GHT fovea, üst perifoveal, alt perifoveal, nazal perifoveal, temporal perifoveal, üst parafoveal, alt parafoveal, nazal parafoveal ve temporal parafoveal olarak kalınlık ölçümleri yapıldı. Buna göre hasta grubunda fovea GHT kalınlığı 13 (11-15)µm iken kontrol grubunda 13 (11-15)µm idi ve iki grup arasında istatistiksel anlamlı fark saptanmadı (p=0,536). Hasta ve kontrol grubu GHT tabakası karşılaştırmasında sırasıyla üst perifoveal kalınlık ölçümleri 53 (51-55) µm , 53 (51-57) µm; alt perifoveal kalınlık ölçümleri 53±3.7 µm, 53.4±5.6 µm; nazal perifoveal kalınlık ölçümleri 51 (47-53) µm, 50,5 (48-55) µm; temporal perifoveal kalınlık ölçümleri 48 (45-51) µm, 48(46-53) µm; üst parafoveal kalınlık ölçümleri 35.5 (33-38) µm, 36 (33-38) µm; alt parafoveal kalınlık ölçümleri 34(32-35) µm, 34 (31-47) µm; nazal parafoveal kalınlık ölçümleri 40 (38-42) µm, 40 (37-42) µm ve son olarak temporal parafoveal kalınlık ölçümleri 35.8±3.2 µm, 35.9±4.8 µm idi. Bu ölçümlerin hiçbirisinde istatistiksel anlamlı fark yoktu (p>0.05) (Tablo 13).

Tablo 13 : Hasta ve kontrol gruplarının makula GHT kalınlıklarının karşılaştırılması

	Hasta	**Kontrol**	**p değeri**
Fovea GHT	13 (11-15)	13 (11-15)	0,536
Üst perifoveal GHT	53 (51-55)	53 (51-57)	0,467
Alt perifoveal GHT	53±3,7	53,4±5,6	0,613
Nazal perifoveal GHT	51 (47-53)	50,5 (48-55)	0,465

Temporal perifoveal GHT	48 (45-51)	48 (46-53)	0,691
Üst parafoveal GHT	35,5 (33-38)	36 (33-38)	0,651
Alt parafoveal GHT	34 (32-35)	34 (31-47)	0,983
Nazal parafoveal GHT	40 (38-42)	40 (37-42)	0,9
Temporal parafoveal GHT	35,8±3,2	35,9±4,8	0,887

Veriler mean±SD veya median (min-max) olarak düzenlendi.

Hasta grubunda bazı parametreler bakımından korelasyon analizi de yapıldı.EUGOGO'ya göre evre 3'e sahip 2 hasta olduğu için evre 2 ve 3 teki hastalar ile evre 1 deki hastalar 2 gruba ayrıldı. Her iki grup için LKD,LKK ve LKKİ ile korelasyon analizi yapıldı. Fakat her 2 grup için de istatistiksel anlamlı korelasyon gözlenmemiştir (p>0.05) (Tablo 14).

Tablo 14: EUGOGO evresi ile LK parametrelerinin ilişkisi

	EUGOGO evre 1	**EUGOGO evre 2+3**	**p değeri**
LKD	439.7±127.8	471.8±136.6	0.378
LKK	238.7±36.9	230.4±38.4	0.425
LKKİ	5.9 (4.9-7.5)	6.6 (4.3-9.3)	0.859

Pearson Korelasyon testi; veriler mean±SD veya median (min-max) olarak düzenlendi; r: Pearson korelasyon katsayısı

Ayrıca kapak aralığı, MRD 1, MRD 2, Hertel derecesi ve toplam makula kalınlığı ile LKD, LKK ve LKKİ arasında korelasyon analizi yapıldı. Bu analize göre retina kalınlığı ile LKK arasında istatistiksel zayıf pozitif korelasyon gözlendi (p=0.002, r=0.368). Yine LKD ile MRD-2 ve Hertel derecesinde istatistiksel zayıf pozitif korelasyon vardı (p<0.05) (Tablo 15).

Tablo 15: LK parametreleri ile kapak aralığı, MRD 1-2 ve retina kalınlığı ilişkisi

		LKD	**LKK**	**LKKİ**
Kapak aralığı	**r**	0.147	0.138	0.133

	p	0.225	0.255	0.273
MRD1	**r**	0.43	-0.027	0.190
	p	0.781	0.825	0.114
MRD2	**r**	0.268	-0.233	0.114
	p	**0.025**	0.052	0.348
hertel	**r**	0.351	-0.212	0.133
	p	**0.003**	0.078	0.271
Retina kalınlığı	**r**	-0.142	0.368	-0.217
	p	0.241	**0.002**	0.071

Pearson Korelasyon testi; r: Pearson korelasyon katsayısı p: Anlamlılık düzeyi

Ayrıca hastalığı ayırt etmede kullanılabilecek LK parametrelerinin ROC analiz sonuçları ve sensitivite-spesifite değerleri de tablo 16 da ve şekil 10 da verilmiştir. LK parametreleri içinde %60 sensitivite ve %81.43 spesifite ile LKK en değerli parametreydi. LKKİ'nin sensivitesi %55.71, spesifitesi %80'di. LKKD'nin ise sensitivitesi %62.86 ve spesifitesi %74.29'du .

Tablo 16:ROC analizi ile elde edilen GO ve kontrol gruplarını ayıran LK parametreler için cut-off değerlerinin sonuçları.

Parametre (%)	**Cut-off değeri**	**AUC (%95CI)**	**p değeri**	**Sensitivite (%95C)**	**Spesifite (%95C)**
LKK	246	0.772 (0.694-0.839)	<0.001	60.00 (47.6 - 71.5)	81.43 (70,3 - 89.7)

LKKİ	5.93	0.697 (0.613-0.771	<0.001	55.71 (43.3 - 67.6)	80.00 (68.7 - 88.6)
LKKD	88	0.719 (0.637-0.792)	<0.001	62.86 (50.5 - 74.1)	74.29 (62.4 - 84.0)

(LKK: Lamina kribroza kalınlığı, LKKİ: Lamina kribroza kurvatür indeksi, LKKD: Lamina kribroza kurvatür derinliği) (ROC analizi) (AUC: Eğri altındaki alan, CI: Güven aralığı) (cut-off değerleri Youden indeksi ile belirlendi)

Şekil 10:LK parametrelerinin cut-off değerleri, sensitivite ve spesifite grafiği

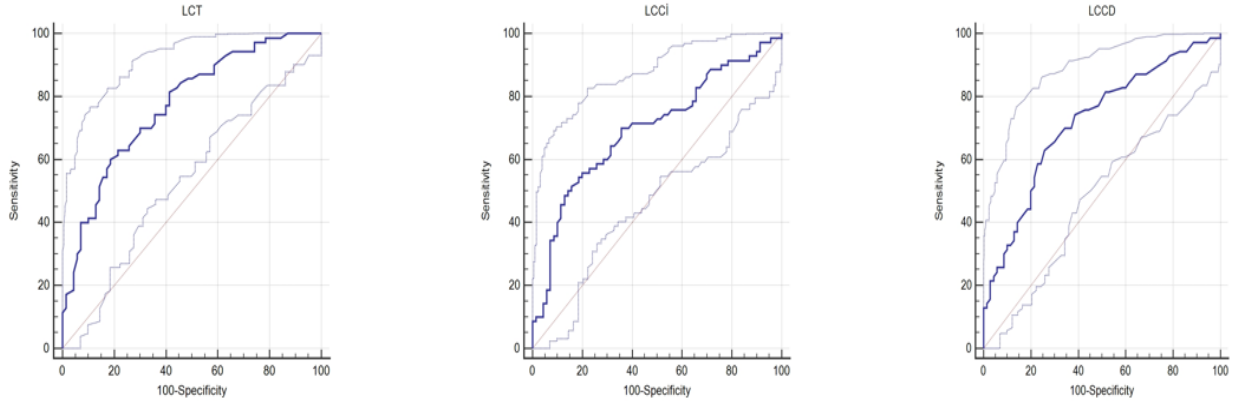

(LCT: Lamina kribroza kalınlığı, LCCİ: Lamina kribroza kurvatür indeksi, LCCD: Lamina kribroza kurvatür derinliği)

5. TARTIŞMA

Hipertiroidi, guatr ve ekzoftalmi birlikteliği ile ilk kez Robert Graves tarafından triad olarak tarif edilen Graves hastalığı geçmişten günümüze kadar oftalmoloji pratiğinde geniş bir yer tutmaktadır. Bu zamana kadar geçen süreçte hastalıkla ve bulgularıyla ilgili patogenezde ve tedavi yaklaşımlarında ciddi ilerleme kaydedilmiştir ancak moleküler patogenezi hala araştırılmaktadır.

GO, hem orbita içi inflamasyonun hem de unilateral veya bilateral propitozisin ve ani gelişen diplopinin en sık nedenidir. Orbital inflamasyonun temelini otoimmünite oluşturmaktadır ki bu otoimmünitenin ana hedefi orbital dokulardaki fibroblastlardır. Fibroblast aktivasyonu sonucu

GAG artışı orbital dokuların şişmesi ve hacim artışı ile optik nöropati, propitozis, restriktif myopatiye bağlı diplopi, göz kapaklarının kapanamamasına bağlı açıkta kalma keratopatisi gibi klinik görünümü ortaya çıkarır.

2005 yılında tiroid hormonlarının merkezi sinir sistemi ve retinal gelişimi üzerine sıçan modelleri üzerinde yapılan bir çalışmada retina tabakaların sağlığı açısından tiroid hormonlarının önemi vurgulanmıştır. Konjenital hipotroidizm oluşturulan bu modellerde hem fotoreseptör tabakasında hem de gangliyon hücre tabakasında anlamlı derecede azalma görülmüştür (155).

GO'da optik sinir tutulumu dolayısıyla optik nöropati gelişimi %3-8,6 oranında bildirilmekte, acil ve uygun tedavi verilmediği taktirde geri dönüşümsüz körlükle sonuçlanmaktadır. Orbitada yağlı doku inflamasyonu ilerleyici propitozise yol açmaktadır. Propitozis miktarı arttıkça göz küresi öne doğru yer değiştirmekte geride optik sinir gerilmektedir. Propitozis miktarının az olduğu erken evrelerde bu bir sorun teşkil etmezken ileri evrelerde optik nöropati ile sonuçlanmaktadır. Ayrıca orbital apekste göz dışı kasların genişlemesi de optik sinir basısı ile kompresif optik nöropatiye sebep olmaktadır.

Bu olgularda optik disk ödemi çoğunlukla görülmekle birlikte bazen normal, hiperemik ya da optik atrofiye bağlı olarak soluk bir optik disk görülebilir (43). Bizim çalışmamızda GO olan tüm hastaların yapılan fundus muayenelerinde ve OKT ölçümlerinde normal disk görünümü saptanmış olup RSLT ve GHT kalınlığı açısından hasta ve kontrol grubu arasında anlamlı bir fark saptanmamıştır.

Ayrıca görme keskinliklerinin klinik olarak etkilenmediği görülmektedir. Bu her ikisinin nedeni olarak da hastalarımızın EUGOGO sınıflamasına göre %97,1'i hafif ve orta şiddetli gruba dahil olması sebebiyle şeklinde yorumlanabilir.

GO'da tedavi yaklaşımından önce yapılması gereken hastalık aktivitesinin ve ciddiyetinin belirlenmesidir. Hastalık aktivitesini belirlemek için kullanılan sistem klinik KAS sistemidir. Ciddiyet skalasını belirlemek için ise farklı skalalar kullanılmakla birlikte sık kullanılan bir yöntem olan EUGOGO ciddiyet skalasıdır. Daha önce de belirtildiği üzere KAS'a göre aktif olan ve EUGOGO ya göre ciddi evrelerdeki vakalarda immunsupresif tedavi kullanılırken inaktif dönemde endikasyon varsa cerrahi tedavi ve hafif tutulumu olan hastalarda lokal oftalmolojik ajanlar gibi konservatif tedavi uygulanmaktadır. Ayrıca şiddetli olmayan GO hastalarında spontan gerileme de görülebilmektedir. Çalışmamıza alınan GO hasta grubunun KAS ortalaması 0,7±1.2 olup KAS ortalaması 3'ün üzerinde olan 9 hastaya sistemik steroid tedavisi verildi. Bu hastalarda OKT ölçümleri steroid tedavisinden önce yapılmıştır. Ayrıca

hasta grubundaki 4 hastanın diplopi şikayeti olması üzerine yapılan orbita MR görüntülemesinde kas tutulumu olduğu görüldü. Hiçbir hastamıza cerrahi tedavi yapılmadı.

Yapılan çalışmalarda GO insidansı kadınlarda 16/100.000 erkeklerde 2,9/100.000 bildirilmiştir (19). GO'nin en sık ortaya çıktığı dönemler bimodal dağılım gösterir ve 40-49 ve 60-69 yaşlardır (20). Bizim çalışmamızda da GO grubunda kadınlar daha fazla sayıda olup, yaş ortalaması 45 (34-52)'tir. Bu durum çalışmamızın demografik özellikler bakımından literatürle uyumlu olduğunu göstermektedir.

GO hastalarında makula ve peripapiller RSLT kalınlığı ile ilgili önceki araştırmalarda çelişkili sonuçlar görülmüştür. Sayın ve arkadaşlarının GO ve sağlıklı kontrollerde makula, optik disk parametreleri ve RSLT'yi karşılaştırdıkları bir çalışmada GO'si olan hastalarda kontrol gruplarına göre makula ve alt RSLT kalınlığının daha ince olduğunu ve GİB, disk alanı ve C/D oranının daha yüksek olduğunu bulmuşlardır (156). Bununla birlikte Meirovitch ve arkadaşlarının GO ile kontrol grubunu karşılaştırdıkları gözlerde GO grubunda peripapiller RSLT'nin anlamlı kalınlaştığını bildirmişlerdir ve bunun nedeninin basınca dayalı bir etiyolojiden ziyade orbital dokuların inflamatuar tutulumu, optik sinir başına ek bir hasar oluşturabileceği yorumunda bulmuşlardır (157).

Bu çalışma zemininden bakacak olursak bizim çalışmamızdaki hastaların KAS ve hastalık aktivitesinin düşük olması dolayısıyla inflamatuar aktivitenin az olması sebebiyle hasta grubumuzda peripapiller RSLT'nin kontrol grubuna göre anlamlı yüksek çıkmaması doğaldır.

Danesh-Meyer ve arkadaşları ise iki farklı zamanda yaptıkları çalışmalarda kompresif optik nöropatide peripapiller RSLT'nin incelmesinin kompresyon bölgesiyle ilişkili olabileceğini savunmuşlardır (158,159). Bizim çalışmaya aldığımız hiçbir hastada kompresif optik nöropati bulgusu saptanmadığından peripapiller RSLT'nin kontrol grubuna göre incelmemiş olması olağandır.

Retinal gangliyon hücre ve aksonları maküla kalınlığının yaklaşık olarak üçte birine karşılık gelmektedir. Gangliyon hücrelerinin yaklaşık yarısı fovea etrafındaki 4-5 mm'lik maküla bölgesinde yani yaklaşık olarak perifoveal bölgede yer almaktadır. Sayın ve arkadaşları, yaptıkları bir çalışmada GO grubunda kontrol grubuna göre makulanın tüm segmentlerinde incelme olduğunu gözlemlemiş ve bunun nedeninin GO grubunda GİB ve propitozis değerlerinin kontrol grubuna göre daha yüksek olmasından kaynaklandığını ve retrobulber bağ dokusunun genişlemesine rağmen orbita hacminin sabit kalması sonucu optik sinir hasarının ilk olarak GHT'de incelme ile geliştiğini savunmuşlardır. GHT'deki incelme sonucunda maküla kalınlığında da incelme olduğu sonucuna ulaşmışlardır (156). Ayrıca GO grubunda GİB'nin

normal sınırlarda dahi yüksek olmasının ganglion hücre hasarına ve maküla incelmesine yol açabileceği, GİB artışının neden olduğu mekanik stresin peripapiller sinir lifi hasarından önce retina iç dinamiklerini etkilemesi sebebiyle makülayı etkileyebileceği şeklinde yorum yapmışlardır (156). Biz çalışmamızda maküla GHT açısından hasta ve kontrol grubunda anlamlı bir fark bulamadık. Ayrıca GİB açısından da hasta ve kontrol grubu arasında istatistiksel fark yoktu. Fakat önceki çalışmalar bize GO hastalarında GİB'de artış olabileceğini gösterdi (44). Dolayısıyla çalışmamızda GHT'de incelme görülmemesinin GİB artışı olmaması sebebiyle olduğunu düşünmekteyiz.

Guo ve arkadaşları yaptığı bir çalışmada GO hastaları ile sağlıklı kontrol gruplarının ganglion hücre tabakası/iç pleksiform tabaka (GCL/IPL) kalınlıklarını karşılaştırmışlar ve hasta grupta GCL/IPL tabakası kalınlıklarının incelmiş olduğunu bulmuşlardır (160).

Yine Casini ve arkadaşları sağlıklı kontrollerle karşılaştırıldığında GO hastalarında ortalama merkezi retina kalınlığı ve ortalama merkezi GHT kalınlığı anlamlı derecede düşük bulmuşlardır (161). Bizim çalışmamızda hasta ve kontrol grupları arasında OKT ile yapılan makula kalınlıkları ölçümünde tüm segmentlerde istatistiksel anlamlı fark bulunamadı. GO'ya bağlı hasarın öncelikli hedef bölgesinin LK seviyesindeki gangliyon hücre aksonları ve nihayetinde gangliyon hücreleri olduğunu düşünmekteyiz. Dolayısıyla gangliyon hücre tabakasında incelmenin olmaması makula kalınlığında da incelmenin olmamasını açıklamaktadır.

LK ölçümleri için OKT ile daha önce horizontal ya da radyal olarak çekilmiş olan çalışmalar mevcuttur. Örneğin Lee ve arkadaşlarının sağlıklı bireylerde LKKİ'deki farklılıkları ve LKKİ ile ilgili faktörleri inceledikleri çalışmada optik diskten geçen 7 adet horizontal B-tarama görüntüleri ile hesaplamalar yapmışlardır (144). Yine Xiao ve arkadaşları sağlıklı bireylerde OKT ile LKK ve LKD'i analiz ettikleri bir çalışmada optik disk başı ortasında merkezlenen radyal tarama protokolü ile ölçümler yapmışlardır (154). Biz de çalışmamızda radyal tarama protokolü ile çekimler yaptık.

Esas olarak retina katlarını değerlendirmede kullanılan OKT, son dönemde sıklıkla glokomatöz hastalar olmak üzere farklı hastalıklarda hasara bağlı olarak öncül bir belirteç olabilecek olan LK'yi değerlendirmek için kullanılmaya başlanmıştır (146). LK optik sinir başının gerisinde yerleşmiş olup esas olarak kollajen liflerinden oluşan gangliyon hücre aksonlarının yani optik sinir liflerinin geçtiği ağ benzeri bir yapıdır. Ayrıca santral retinal arter ve venin de geçtiği elek biçiminde olan bu yapı retina sinir liflerini destekler ve korur. Glokom hastalarında glokomatöz hasarın esas olarak etkilendiği bölge olduğu düşünülmektedir (146). LK'deki kollajen lifler doğumla birikmeye başlar ve yaşam boyu devam eder, dolayısıyla çalışmalarda LKK'nın yaşla birlikte arttığı gösterilmiştir (146). GİB artışında skleranın en zayıf yeri olan LK'nın arkaya doğru yer değiştirdiği çalışmalarla bilinmektedir. LK'daki bu değişikliklerin farklı hastalıklardaki altta yatan birçok farklı mekanizmalar sebebiyle olduğu varsayılmaktadır. Ek olarak, LK'nın deformasyonu ve sıkışması optik sinir iskemisini destekleyebilir, çünkü LK içindeki gerilim laminer kılcal damarların olası tıkanmasına neden olabilir (162).

Ayrıca son zamanlarda LK'daki değişikliklerin GİB'nın yanında intrakraniyal beyin omurilik sıvısı (BOS) basıncının da etkili olduğu vurgulanmıştır. LK tabakası intraoküler ve subaraknoid boşlukların yani intrakranial boşlukların birbirinden ayrıldığı fonksiyonel bir bariyer görevi olan bölgedir. Bu iki boşluk arasındaki fark translaminar basınç farkı olarak ifade edilir. LK'ya aktarılan ve deformasyonlarına neden olan kuvvetler farklı olabilir. LK'nın posterior eğiminin glokomdaki temel patojenik unsur olduğu göz önüne alındığında, kuvvetler iki kategoriye ayrılabilir. Birincisi, LK'yı düz tutan kuvvetler (peripapiller sklerada meridyen gerilimi ve LK sertliği) ikincisi ise arkaya doğru eğilmesine neden olan (pozitif translaminar basınç farkı) kuvvetlerdir. Bu sınıflandırmaya göre, büyük bir LK eğriliği, LK'nın arkaya eğilmesine neden olan kuvvetlerin, LK'yı düz tutan kuvveti aştığını gösterebilir (179).

Glokom hastalarında artmış GİB, yüksek translaminar basınca neden olarak LK'da yapısal değişiklikler oluşturmakta ve sinir lifi hasarına yol açmaktadır. GİB artışı ya da BOS basıncında azalma translaminar basınçta artışı neden olarak sonucu LK'yı derinleştirir. Dolayısıyla kalın ve sağlam bir LK sinir liflerini yüksek translaminar basınç farkından koruyabilir (163,164).

Doğru translaminar basınç farkı ölçümü ancak GİB ile LK gerisindeki retrolaminar doku basıncı arasındaki fark ile hesaplanabilir. Ancak retrolaminar doku basıncı şimdiki bilgilerimize

göre ölçülebilir bir değer değildir. Bu sebeple retrolaminar basıncı en iyi ifade eden optik sinir etrafında yer alan subaraknoid boşluktaki basınç dolayısıyla kafa içi basıncı yani BOS basıncıdır. Ancak kafa içi basıncı orbital dokular tarafından tamponize edildiği için, optik sinir subaraknoid boşluk basıncını tam karşılamaz. Ayrıca optik sinirin subaraknoid boşluk basıncı, pia mater tarafından da tamponize edilebilir, bu sebeple retrolaminer doku basıncını tam karşılamaz(164).

Önceki çalışmalara göre intraorbital basınç artışının subaraknoid boşluk üzerine kompresyon oluşturduğu ve bu bölgedeki BOS hacmini ve dolayısıyla basıncını azalttığı bilinmektedir. Yine GO hastalarında yapılan bir çalışmada subaraknoid boşluk hacminin azaldığı ve LK'da morfolojik değişikliklerin olduğu gözlenmiştir. Dolayısıyla optik sinir etrafındaki BOS basıncının azalması translaminar basıç farkında artışa sebep olmaktadır (168). Lee ve arkadaşları 24 sağlıklı birey üzerinde yaptığı çalışmada translaminar basınç farkı ile LKD arasında pozitif yönde bir korelasyon bulmuşlardır. Ancak translaminar basınç farkı ile LKK arasında anlamlı bir fark olmadığını saptamışlardır. Aynı çalışmada LKD üzerine GİB ve BOS basıncı arasında anlamlı ilişki olmadığını saptamışlardır.

Bunu da GİB'e bağlı skleral gerim kuvveti nedeniyle LK'yı öne doğru çekerek LKD'yi etkilediği ve GİB'e bağlı stresin sağlıklı bireylerdeki LK'nın yük taşıma kapasitesini aşmamış olması ve dolayısıyla patolojik düzeye çökmemiş olması şeklinde yorumlamışlardır (164). Ayrıca gangliyon hücre aksonlarını çevreleyen dokular ve onların LKD üzerindeki karmaşık etkileşimi nedeniyle LK'nın pozisyonunu belirleyen sadece onun kalınlığı olmayıp, bağ dokunun yapısı ve bölgedeki skleranın fizyolojik özelliğinin de olabileceğini belirtmişlerdir. Biz çalışmamızda LKK'yı hasta grubunda kontrol grubuna göre daha ince bulduk ve bunun nedeninin translaminar basınç farkı artışından olabileceğini düşündük. Bu yönüyle çalışmamız Lee ve arkadaşlarının yaptığı çalışmayla çelişkili görünmektedir.

Park ve arkadaşları NTG tanısı için LK değişikliklerini, erken glokomatöz değişikliklerde peripapiller RSLT ölçümünden daha kullanışlı bir tanı aracı olarak tanımlanmıştır (181). Bizim de hipotezimiz GO hastalarında gangliyon hücre hasarı ve sinir lifi hasarı gelişmeden önce dolayısıyla kompresif optik nöropati gelişmeden önce LK'daki değişikliklerin erken bir belirteç olarak kullanılabileceğidir. Bu hipotez kapsamında LKK, LKD ve LKKİ'yi hesaplayarak LK'daki değişiklikleri tespit etmeyi amaçladık.

GO hastalarında LK ile ilgili çalışma sayısı çok azdır. Literatürdeki LK ile ilgili çalışmalar daha çok glokom hastaları üzerine yoğunlaşmıştır. Çalışmamız bildiğimiz kadarıyla GO hastaları ve kontrol grubunda LKKİ'yi karşılaştıran ilk çalışmadır. Çalışmamızda Bruch

membran açıklığı ile LK'nın ön yüzeyini temsil eden yüksek refle veren bandın ön yüzeyi arasındaki mesafe LKD olarak tanımlandı. LKK ise OKT 'de yüksek refle veren kısmın ön yüzeyi lamina kribroza başlangıcı, arka yüzeyi ise LK bitişi olarak değerlendirildi. Buna göre çalışmamızda hesaplanan LKK ortalama değeri hasta grubunda 236.72±37.19µm iken, kontrol grubunda 276.15±36.37µm idi. LKK, GO grubunda kontrol grubuna göre anlamlı derecede inceydi. Artan retrobulber basıncın ve translaminer basınç farkı değişikliğinin LK morfolojisini bozarak hasara yol açmasının bu duruma sebep olduğu düşünülebilir. GO'de artan retrobulber basınca bağlı olarak optik sinir etrafındaki subaraknoid boşluk basıncının değişmesiyle translaminer basınç farklılıkları olmaktadır. Nitekim bir çalışmada normotansif glokom hastalarında bu basınç farkındaki dengesizliklerin LKK'da azalmaya bağlı olarak optik sinir hasarına neden olabileceği gösterilmiştir (166). Başka bir çalışmada Romano ve arkadaşları kompresif optik nöropatisi olan GO hastaları ile sağlıklı kontrol grubunu LKK yönünden karşılaştırılmış olup LKK'da sağlıklı kontrol grubuna göre anlamlı azalma meydana gelmiş olduğunu bulmuşlardır(167).

Kotecha ve arkadaşları normal deneklerin kadavra gözlerinde yapılan patolojik çalışmaya dayanarak LKK'da yaşla birlikte artış olduğunu bildirmişlerdir (169). İmmünohistokimyasal ve biyokimyasal çalışmalar LK'da doğumda başlayan ve tüm yaşam boyunca devam eden kollajen birikimini doğruladı (170). Bizim çalışmamızda hasta ve kontrol grubunun yaş ortalamaları birbirine yakındı. Bu sebeple gruplar arası LKK farklılığına sebep olabilecek bir yaş faktörü yoktu.

LK ile ilgili önceki çalışmalar yapılırken ölçülebilir bir parametre kullanarak LK morfolojisini karakterize edilmeye çalışılmıştır (171). Bu sebeple en sık kullanılanı Bruch membran açıklığı seviyesinden ölçülen LK derinliğidir (172).

LK'nın in vivo çalışmaları, merkezi LK kalınlığının glokomlu gözlerde normal kontrollere göre daha ince olduğunu ve LKD'nin normal kontrollere göre anlamlı derecede daha derin olduğunu ortaya çıkardı (173,174).

LKD ölçümleri, koroid kalınlığını da içeren Bruch membran açıklığından yapıldığı için bu ölçümler yanıltıcı sonuçlar verebilmektedir. Bu nedenle direkt olarak LK içini hedef alarak yapılan ölçümler daha uygun gibi gözükmektedir (175). Lee ve arkadaşları yaptığı çalışmalarda LKKİ kullanılarak değerlendirilen LK eğriliğinin, optik sinir başı biyomekaniği ile ilgili bir parametre olarak LKD'den üstün olabileceğini öne sürmüştü (175). Ayrıca koroid kalınlığının bireyler arasında farklılık gösterdiği çalışmalarla gösterilmiştir (180).

Seo ve arkadaşlarının yağ baskın ve kas baskın olarak hastaları iki gruba ayırdığı bir çalışmada orbital dekompresyon cerrahisi uygulanan özellikle kas baskın grupta postoperatif erken dönemde LK'nın öne doğru yer değiştirmesi sonucu LKD'nin azalmış olduğunu belirtmişlerdir. Ancak postoperatif 3. Ayda LKD'nin başlangıç seviyesine geri döndüğü sonucuna ulaşmışlardır (176). GO hastalarında iv metilprednizolon tedavisi sonrası LKD'nin değerlendirildiği bir çalışmada hasta ve kontrol grupları arasında anlamlı bir fark bulunamamıştır (177).

Bizim çalışmamızda LKD hasta grubunda ortalama 447.54±129.8 μm, kontrol grubunda ise 418.77±85.70 μm olarak bulundu. Her iki grubun karşılaştırmasında LKD istatistiksel anlamlı değildi (p=0,124). Önceki çalışmalarda da vurgulandığı üzere LK morfolojisinin değerlendirilmesinde LKD tutarlı bir ölçüm yöntemi değildir. Çünkü LKD ölçümü Bruch membranı seviyesinden yapıldığından koroid kalınlığından etkilenmektedir. Örneğin, koroidi daha kalın olan bir göz, her iki gözde aynı arka LK deformasyonuna sahip olsa bile koroidi daha ince olan bir göze göre daha büyük bir LKD'ye sahip olacaktır. Bu sınırlama, LKD'nin ön skleral kanal açıklığı seviyesinden ölçülmesiyle çözülebilir çünkü buna koroid kalınlığı dahil değildir. Ancak ön skleral kanal açıklığının tespiti mevcut görüntüleme teknolojileri kullanılarak sağlanmamaktadır. Dolayısıyla bizim çalışmada da anlamlı veri çıkmaması buna bağlanabilir.

Sağlıklı gözlerde LKKİ'nin sıfır olmaması dikkat çekicidir. Hafif eğrilik, globun arka kabuğunun fizyolojik bir özelliğinden ve/veya translaminar basınç farkı sonucundan kaynaklanabilir. GİB'in normal sınırları 10 ila 21 mm Hg arasında değişirken, BOS basıncının normal sınırları 5 ila 15 mm Hg arasında değişmektedir (178). Bu nedenle translaminar basınç farkının genel olarak pozitif olması ve bunun sonucunda LK'nın arkaya eğilmesi mümkündür.

Lee ve arkadaşları yaptığı bir çalışmada glokomlu hastalarda GİB düştüğünde LKKİ'nin azaldığını bildirmiş, bu da LK eğriliğindeki değişikliklerin GİB'e bağlı olduğunu göstermiştir (179) . Ancak bizim çalışmamızda gruplar arası GİB açısından fark olmaması LKKİ değişikliğine başka faktörlerinde katkıda bulunduğunu düşündürmektedir. Nitekim

çalışmamızda hasta grubunda kontrol grubuna göre LKKİ'yi anlamlı yüksek bulduk. Bunun nedeninin artmış retrobulber basınç nedeniyle BOS'un geriye akmasıyla optik sinir etrafındaki BOS hacmi ve basıncının azalması ve neticede artan translaminar basıncın LK kurvatürünü arkaya doğru eğmesi olduğunu düşünmekteyiz. Dolayısıyla hem LKKİ artışının hem de LKK'ndaki incelmenin GO hastalarında artmış intraorbital basıncın optik sinir etrafında BOS hacmini ve basıncını azalttığı ve translaminer basınç farkındaki artışıyla ilişkili olabilir.

Çalışmamızın birkaç noktada kısıtlılıkları bulunmaktadır. İlk olarak çalışma kesitsel olarak yapıldı, eğer ileride prospektif ve daha geniş hasta sayısıyla yeni çalışmalar yapılacak olursa LK'nin ölçüm parametrelerinin progresyonu gösterme özelliğinin destekleneceğini düşünüyoruz. Ayrıca hem aktif hasta sayısı hem de ileri evre hasta sayısının az olması nedeniyle LK parametreleri ile korelasyon analizinin saptanamadığı ve bu nedenle güvenilirliğinin düşük olabileceği akılda tutulmalıdır. Fakat bu konuda özellikle LKKİ ile yapılan herhangi bir güncel çalışma bulunmadığı için bu çalışma yol gösterici olabilecektir.

Son olarak LKKİ ölçümleri manuel olarak yapılmıştır ancak standardize edilmiş bir program uygulanabilirse daha uyumlu ölçümler elde edilebileceğini düşünmekteyiz.

6. SONUÇLAR

Çalışmamızada hasta ve kontrol OKT ile yaptığımız peripapiller RSLT, maküler RSLT, maküler GHT ve makula toplam kalınlık incelemelerinde GO hastaları ile sağlıklı kontrol grubu arasında istatistiksel anlamlı fark oluşmadığı bulunmuştur . Peripapiller RSLT kalınlığının daha önce yapılmış olan çalışmaların aksine GO hastalarında artmayabileceğini düşünmekteyiz.

LKK, GO hastalarında azalabileceği, bu azalmanın patofizyolojisinde hastaların intraorbital basınç artışına bağlı olabileceği sonucuna ulaştık. Ayrıca GİB, LKK azalmasında tek etken olarak görülmemelidir.

Önceki çalışmalarla da desteklendiği üzere koroid kalınlığından etkilendiğinden LKD'nin, GO'nin optik disk hasarının erken tespiti için güvenilir bir parametre olmadığını düşünmekteyiz. Hasta grubumuzda LKKİ kontrol grubuna göre anlamlı olarak yüksek bulundu. Tanısal potansiyelini doğrulamak için daha kapsamlı ve prospektif çalışmalarla da desteklenecek olursa LKK ve LKKİ GO hastalarında tanıya yardımcı bir parametre olarak kullanılabilir. Ayrıca bu parametrelerin özgüllüğünü ve duyarlılığını belirlemek için de ek çalışmaların yapılması gerektiğini kabul ediyoruz.

EUGOGO evresine göre görmeyi tehdit eden grupta olan hasta sayısı 2 olduğu için orta şiddet grubuna eklenmiştir. Zaten görmeyi tehdit eden grupta her iki hastada da optik disk tutulumundan ziyade korneal tutulum vardı. Yapılan korelasyon analizinde EUGOGO evresi ile LKD, LKK ve LKKİ karşılaştırıldığında anlamlı korelasyon bulunamamıştır.

7.KAYNAKÇA

1. Khoo, Teck Kim, and Rebecca S. Bahn. Pathogenesis of Graves' ophthalmopathy: the role of autoantibodies. Thyroid 17.10 (2007): 1013-1018.
2. Burch, Henry B., and Leonard Wartofsky. Life-threatening thyrotoxicosis: thyroid storm. Endocrinology and metabolism clinics of North America 22.2 (1993): 263-277.
3. El-Kaissi, S., A. G. Frauman, and J. R. Wall. Thyroid-associated ophthalmopathy: a practical guide to classification, natural history and management. Internal medicine journal 34.8 (2004): 482-491.
4. Aydın P& AY. Temel Göz Hastalıkları. (Gunes Kitabevi, 2005).
5. Von Basedow, K. A. Exophthalmos durch Hypertrophie des Zillgewebes in der Augenhohle. Wochenschr Helik 6 (1840): 197-204.
6. Werner, Sidney C. Classification of the eye changes of Graves' disease. The Journal of Clinical Endocrinology & Metabolism 29.7 (1969): 982-984.
7. Konishi, Junji, Mary M. Herman, and Joseph P. Kriss. Binding of thyroglobulin and thyroglobulin-antithyroglobulin immune complex to extraocular muscle membrane. Endocrinology 95.2 (1974): 434-446.
8. Wiersinga, Wilmar M., and Luigi Bartalena. Epidemiology and prevention of Graves' ophthalmopathy. Thyroid 12.10 (2002): 855-860.
9. Bahn, Rebecca S. Pathophysiology of Graves' ophthalmopathy: the cycle of disease. The Journal of Clinical Endocrinology & Metabolism 88.5 (2003): 1939-1946.
10. Nagayama, Yuji, et al. Molecular cloning, sequence and functional expression of the cDNA for the human thyrotropin receptor. Biochemical and biophysical research communications 165.3 (1989): 1184-1190.

11. Libert, Frédérick, et al. Cloning, sequencing and expression of the human thyrotropin (TSH) receptor: evidence for binding of autoantibodies. Biochemical and biophysical research communications 165.3 (1989): 1250-1255.

12. Misrahi, Micheline, et al. Cloning, sequencing and expression of human TSH receptor. Biochemical and biophysical research communications 166.1 (1990): 394-403.

13. Fatourechi, V. Medical treatment of Graves' ophthalmopathy. Ophthalmology Clinics of North America 13.4 (2000): 683-691.

14. Spierer, Abraham, and Zemach Eisenstein. The role of increased intraocular pressure on upgaze in the assessment of Graves ophthalmopathy. Ophthalmology 98.10 (1991): 1491-1494.

15. Cirić, J., et al. Treatment of Grave's ophthalmopathy with high doses of corticosteroids. Srpski arhiv za celokupno lekarstvo 128.5-6 (2000): 179-183.

16. Stan, Marius N., and Rebecca S. Bahn. Risk factors for development or deterioration of Graves' ophthalmopathy. Thyroid 20.7 (2010): 777-783.

17. Rundle, F. F., and C. W. Wilson. Development and course of exophthalmos and ophthalmoplegia in Graves' disease with special reference to the effect of thyroidectomy. (1945): 177-194.

18. Van Dyk, Henry JL. Orbital Graves' Disease: A Modification of the “NO SPEC-S” Classification. Ophthalmology 88.6 (1981): 479-483.

19. Garrity, James A., and Rebecca S. Bahn. Pathogenesis of graves ophthalmopathy: implications for prediction, prevention, and treatment. American journal of ophthalmology 142.1 (2006): 147-153.

20. Bartley, George B. The epidemiologic characteristics and clinical course of ophthalmopathy associated with autoimmune thyroid disease in Olmsted County, Minnesota. Transactions of the American Ophthalmological Society 92 (1994): 477.

21. Perros, P., et al. Age and gender influence the severity of thyroid-associated ophthalmopathy: a study of 101 patients attending a combined thyroid-eye clinic. Clinical endocrinology 38.4 (1993): 367-372.

22. Bartley, George B., et al. Clinical features of Graves' ophthalmopathy in an incidence cohort. American journal of ophthalmology 121.3 (1996): 284-290.

23. Wiersinga, W. M., et al. Temporal relationship between onset of Graves’ ophthalmopathy and onset of thyroidal Graves’ disease. Journal of endocrinological investigation 11 (1988): 615-619.

24. Forbes, Glenn, et al. Ophthalmopathy of Graves' disease: computerized volume measurements of the orbital fat and muscle. American Journal of Neuroradiology 7.4 (1986): 651-656.

25. Bothun, Erick D., et al. Update on thyroid eye disease and management. Clinical Ophthalmology (2009): 543-551.

26. MF, Prummel. Smoking and risk of Graves' disease. JAMA 269 (1993): 479-482.

27. Bahn, Rebecca S. Graves' ophthalmopathy. New England Journal of Medicine 362.8 (2010): 726-738.

28. Dolman, Peter J. Evaluating graves' orbitopathy. Best Practice & Research Clinical Endocrinology & Metabolism 26.3 (2012): 229-248.

29. Cruz, Antonio Augusto Velasco, et al. Graves upper eyelid retraction. Survey of ophthalmology 58.1 (2013): 63-76.

30. Lim, Shueh Lin, et al. Prevalence, risk factors, and clinical features of thyroid-associated ophthalmopathy in multiethnic Malaysian patients with Graves' disease. Thyroid 18.12 (2008): 1297-1301.

31. Tsai, C. C., et al. Exophthalmos of patients with Graves' disease in Chinese of Taiwan. Eye 20.5 (2006): 569-573.

32. Phelps, Paul O., and Kenya Williams. Thyroid eye disease for the primary care physician. Disease-a-Month 60.6 (2014): 292-298.

33. Karti, Omer, et al. The effect of age, gender, refractive status and axial length on the measurements of hertel exophthalmometry. The Open Ophthalmology Journal 9 (2015): 113.

34. Özkan SB, et al. ,. Tiroid Oftalmopatili Olgularda Konjonktiva Morfolojisinin İmpresyon Sitolojisi ile Değerlendirilmesi. Turkiye Klinikleri Journal of Ophthalmology, 1996. 5(1): p. 23-27.

35. Yılmaz Tuğan, Büşra, and Berna Özkan. Evaluation of Meibomian Gland Loss and Ocular Surface Changes in Patients with Mild and Moderate-to-Severe Graves' Ophthalmopathy: Meibomian gland loss in Graves' Ophthalmopathy. Seminars in Ophthalmology. Vol. 37. No. 3. Taylor & Francis, 2022.

36. Bartalena, Luigi. Diagnosis and management of Graves disease: a global overview. Nature Reviews Endocrinology 9.12 (2013): 724-734.

37. Kendler, David L., Jodie Lippa, and Jack Rootman. The initial clinical characteristics of Graves' orbitopathy vary with age and sex. Archives of ophthalmology 111.2 (1993): 197-201.

38. Balazs, C., et al. Immunomodulatory effect of pentoxifylline in Graves ophthalmopathy. Orvosi hetilap 138.45 (1997): 2869-2874.

39. Bahn, Rebecca S., James A. Garrity, and Colum A. Gorman. Diagnosis and management of Graves' ophthalmopathy. The Journal of Clinical Endocrinology & Metabolism 71.3 (1990): 559-563.

40. Can D, et al. ,. Tiroid Oftalmopatide Konverjans Yetmezliği. Turkiye Klinikleri Journal of Ophthalmology, 1998. 7(4): p. 237-240.

41. Feldon, Steven E., Saundra Muramatsu, and John M. Weiner. Clinical classification of Graves' ophthalmopathy: identification of risk factors for optic neuropathy. Archives of ophthalmology 102.10 (1984): 1469-1472.

42. Otto, A. Jan, et al. Retrobulbar pressures measured during surgical decompression of the orbit. British journal of ophthalmology 80.12 (1996): 1042-1045.

43. McKeag, David, et al. Clinical features of dysthyroid optic neuropathy: a European Group on Graves' Orbitopathy (EUGOGO) survey. British Journal of Ophthalmology 91.4 (2007): 455-458.

44. Cheng, H., and E. S. Perkins. Thyroid disease and glaucoma. The British Journal of Ophthalmology 51.8 (1967): 547.

45. Smith, Kevin D., Bryan P. Arthurs, and Nabil Saheb. An association between hypothyroidism and primary open-angle glaucoma. Ophthalmology 100.10 (1993): 1580-1584.

46. Onaran, Zafer, et al. Intraocular pressure lowering effect of orbital decompression is related to increased venous outflow in Graves orbitopathy. Current Eye Research 39.7 (2014): 666-672.

47. Kan, Emrah, et al. Presence of thyroid-associated ophthalmopathy in Hashimoto's thyroiditis. International journal of ophthalmology 7.4 (2014): 644.

48. Nunery, W. R. Ophthalmic Graves' disease: a dual theory of pathogenesis. Ophthalmol Clin North Am 4 (1991): 73-87.

49. Smith, Terry J., et al. Orbital fibroblast heterogeneity may determine the clinical presentation of thyroid-associated ophthalmopathy. The Journal of Clinical Endocrinology & Metabolism 87.1 (2002): 385-392.

50. Iyer, Seethalakshmi, and Rebecca Bahn. Immunopathogenesis of Graves' ophthalmopathy: the role of the TSH receptor. Best Practice & Research Clinical Endocrinology & Metabolism 26.3 (2012): 281-289.

51. Chen, Chun-Rong, et al. The thyrotropin receptor autoantigen in Graves disease is the culprit as well as the victim. The Journal of clinical investigation 111.12 (2003): 1897-1904.

52. Prabhakar, Bellur S., Rebecca S. Bahn, and Terry J. Smith. Current perspective on the pathogenesis of Graves' disease and ophthalmopathy. Endocrine reviews 24.6 (2003): 802-835.

53. Kazim, Michael, Robert A. Goldberg, and Terry J. Smith. Insights into the pathogenesis of thyroid-associated orbitopathy: evolving rationale for therapy. Archives of Ophthalmology 120.3 (2002): 380-386.

54. Naik, Vibhavari, et al. Biologic therapeutics in thyroid-associated ophthalmopathy: translating disease mechanism into therapy. Thyroid 18.9 (2008): 967-971.

55. Tsui, Shanli, et al. Evidence for an association between thyroid-stimulating hormone and insulin-like growth factor 1 receptors: a tale of two antigens implicated in Graves' disease. The Journal of Immunology 181.6 (2008): 4397-4405.

56. Ponto, Katharina A., et al. Clinical relevance of thyroid-stimulating immunoglobulins in Graves' ophthalmopathy. Ophthalmology 118.11 (2011): 2279-2285.

57. Guy, John R., et al. Methylprednisolone pulse therapy in severe dysthyroid optic neuropathy. Ophthalmology 96.7 (1989): 1048-1053.

58. Berger, Abi. Th1 and Th2 responses: what are they?. Bmj 321.7258 (2000): 424.

59. Xia, Ning, et al. CD4+ T cells and the Th1/Th2 imbalance are implicated in the pathogenesis of Graves' ophthalmopathy. International Journal of Molecular Medicine 17.5 (2006): 911-916.

60. Aniszewski, Jaroslaw P., Rosanee W. Valyasevi, and Rebecca S. Bahn. Relationship between disease duration and predominant orbital T cell subset in Graves' ophthalmopathy. The Journal of Clinical Endocrinology & Metabolism 85.2 (2000): 776-780.

61. van Steensel, Leendert, et al. Orbit-infiltrating mast cells, monocytes, and macrophages produce PDGF isoforms that orchestrate orbital fibroblast activation in Graves' ophthalmopathy. The Journal of Clinical Endocrinology & Metabolism 97.3 (2012): E400-E408.

62. Naik, Vibhavari M., et al. Immunopathogenesis of thyroid eye disease: emerging paradigms. Survey of ophthalmology 55.3 (2010): 215-226.

63. Žarković, Miloš. The role of oxidative stress on the pathogenesis of Graves' disease. Journal of Thyroid Research 2012 (2012).

64. Tsai, Chieh-Chih, et al. Increased response to oxidative stress challenge in Graves' ophthalmopathy orbital fibroblasts. Molecular Vision 17 (2011): 2782.

65. Smith, Terry J., et al. Unique attributes of orbital fibroblasts and global alterations in IGF-1 receptor signaling could explain thyroid-associated ophthalmopathy. Thyroid 18.9 (2008): 983-988.

66. Tsoli, Marina, Georgios Boutzios, and Gregory Kaltsas. Immune system effects on the endocrine system. (2015).

67. He, Qiongyao, et al. New therapeutic horizon of Graves' hyperthyroidism: treatment regimens based on immunology and ingredients from traditional Chinese medicine. Frontiers in Pharmacology 13 (2022): 862831.

68. Boschi, Antonella, et al. Quantification of cells expressing the thyrotropin receptor in extraocular muscles in thyroid associated orbitopathy. British journal of ophthalmology 89.6 (2005): 724-729.

69. Garrity, James A., and Rebecca S. Bahn. Pathogenesis of graves ophthalmopathy: implications for prediction, prevention, and treatment. American journal of ophthalmology 142.1 (2006): 147-153.

70. Valyasevi, Rosanee W., et al. Stimulation of adipogenesis, peroxisome proliferator-activated receptor-γ (PPARγ), and thyrotropin receptor by PPARγ agonist in human orbital preadipocyte fibroblasts. The Journal of Clinical Endocrinology & Metabolism 87.5 (2002): 2352-2358.

71. Koumas, Laura, Terry J. Smith, and Richard P. Phipps. Fibroblast subsets in the human orbit: Thy-1+ and Thy-1-subpopulations exhibit distinct phenotypes. European journal of immunology 32.2 (2002): 477-485.

72. Smith, Terry J., et al. Fibroblasts expressing the thyrotropin receptor overarch thyroid and orbit in Graves' disease. The Journal of Clinical Endocrinology & Metabolism 96.12 (2011): 3827-3837.

73. Koumas, Laura, et al. Thy-1 expression in human fibroblast subsets defines myofibroblastic or lipofibroblastic phenotypes. The American journal of pathology 163.4 (2003): 1291-1300.

74. Hiromatsu, Yuji, et al. Cytokine profiles in eye muscle tissue and orbital fat tissue from patients with thyroid-associated ophthalmopathy. The Journal of Clinical Endocrinology & Metabolism 85.3 (2000): 1194-1199.

75. Smith, Terry J., H. S. Wang, and Charles H. Evans. Leukoregulin is a potent inducer of hyaluronan synthesis in cultured human orbital fibroblasts. American Journal of Physiology-Cell Physiology 268.2 (1995): C382-C388.

76. Douglas, Raymond S., et al. Increased generation of fibrocytes in thyroid-associated ophthalmopathy. The Journal of Clinical Endocrinology & Metabolism 95.1 (2010): 430-438.

77. Fernando, Roshini, et al. Human fibrocytes coexpress thyroglobulin and thyrotropin receptor. Proceedings of the National Academy of Sciences 109.19 (2012): 7427-7432.

78. Smith, Terry J. TSHR as a therapeutic target in Graves' disease. Expert opinion on therapeutic targets 21.4 (2017): 427-432.

79. Khoo, Daphne H., et al. Graves' ophthalmopathy in the absence of elevated free thyroxine and triiodothyronine levels: prevalence, natural history, and thyrotropin receptor antibody levels. Thyroid 10.12 (2000): 1093-1100.

80. Feliciello, Antonio, et al. Expression of thyrotropin-receptor mRNA in healthy and Graves' disease retro-orbital tissue. The Lancet 342.8867 (1993): 337-338.

81. Pritchard, Jane, et al. Igs from patients with Graves' disease induce the expression of T cell chemoattractants in their fibroblasts. The Journal of Immunology 168.2 (2002): 942-950.

82. Ploski, Rafal, Konrad Szymanski, and Tomasz Bednarczuk. The genetic basis of graves' disease. Current genomics 12.8 (2011): 542-563.

83. Villanueva, R., et al. Limited genetic susceptibility to severe Graves' ophthalmopathy: no role for CTLA-4 but evidence for an environmental etiology. Thyroid 10.9 (2000): 791-798.

84. Waterhouse, Paul, et al. Lymphoproliferative disorders with early lethality in mice deficient in Ctla-4. Science 270.5238 (1995): 985-988.

85. Heward, Joanne M., et al. Association of PTPN22 haplotypes with Graves' disease. The Journal of Clinical Endocrinology & Metabolism 92.2 (2007): 685-690.

86. Brix, Thomas Heiberg, et al. Evidence for a major role of heredity in Graves' disease: a population-based study of two Danish twin cohorts. The Journal of Clinical Endocrinology & Metabolism 86.2 (2001): 930-934.

87. Tellez, Marlsol, Jackie Cooper, and Charles Edmonds. Graves' ophthalmopathy in relation to cigarette smoking and ethnic origin. Clinical endocrinology 36.3 (1992): 291-294.

88. Kincade, Paul W., et al. Pregnancy: a clue to normal regulation of B lymphopoiesis. Immunology Today 15.11 (1994): 539-544.

89. Bartalena, Luigi, et al. More on smoking habits and Graves' ophthalmopathy. Journal of Endocrinological Investigation 12 (1989): 733-737.

90. Pfeilschifter, Johannes, and Reinhard Ziegler. Smoking and endocrine ophthalmopathy: impact of smoking severity and current vs lifetime cigarette consumption. Clinical endocrinology 45.4 (1996): 477-481.

91. Chen, Zhong, et al. Expression of proinflammatory and proangiogenic cytokines in patients with head and neck cancer. Clinical cancer research 5.6 (1999): 1369-1379.

92. Szucs-Farkas, Zsolt, et al. Volume changes in intra-and extraorbital compartments in patients with Graves' ophthalmopathy: effect of smoking. Thyroid 15.2 (2005): 146-151.

93. Costabel, Ulrich, et al. Alterations in immunoregulatory T-cell subsets in cigarette smokers: a phenotypic analysis of bronchoalveolar and blood lymphocytes. Chest 90.1 (1986): 39-44.

94. Cawood, T. J., et al. Smoking and thyroid-associated ophthalmopathy: a novel explanation of the biological link. The Journal of Clinical Endocrinology & Metabolism 92.1 (2007): 59-64.

95. Metcalfe, R. A., and A. P. Weetman. Stimulation of extraocular muscle fibroblasts by cytokines and hypoxia: possible role in thyroid-associated ophthalmopathy. Clinical endocrinology 40.1 (1994): 67-72.

96. Prummel, Mark F., et al. Effect of abnormal thyroid function on the severity of Graves' ophthalmopathy. Archives of internal medicine 150.5 (1990): 1098-1101.

97. Tallstedt, Leif, et al. Does early administration of thyroxine reduce the development of Graves' ophthalmopathy after radioiodine treatment?. European Journal of Endocrinology 130.5 (1994): 494-497.

98. Bartalena, Luigi, et al. Consensus statement of the European Group on Graves' orbitopathy (EUGOGO) on management of GO. European Journal of Endocrinology 158.3 (2008): 273-285.

99. Werner, Sidney C. Modification of the classification of the eye changes of Graves' disease. American journal of ophthalmology 83.5 (1977): 725-727.

100. Mourits, M. P. H., et al. Clinical criteria for the assessment of disease activity in Graves' ophthalmopathy: a novel approach. British Journal of Ophthalmology 73.8 (1989): 639-644.

101. Mourits, Maarten Ph, et al. Clinical activity score as a guide in the management of patients with Graves' ophthalmopathy. Clinical endocrinology 47.1 (1997): 9-14.

102. Barrio-Barrio, Jesús, et al. Graves' ophthalmopathy: VISA versus EUGOGO classification, assessment, and management. Journal of ophthalmology 2015 (2015).

103. Dolman, Peter J., and Jack Rootman. VISA classification for Graves orbitopathy. Ophthalmic Plastic & Reconstructive Surgery 22.5 (2006): 319-324.

104. Bartalena, Luigi, et al. The 2016 European Thyroid Association/European Group on Graves' orbitopathy guidelines for the management of Graves' orbitopathy. European thyroid journal 5.1 (2016): 9-26.

105. Markl, A. F., T. H. Hilbertz, and K. Mann. Graves' Ophthalmopathy: Standardized Evaluation of Computed Tomography Examinations; Magnetic Resonance Imaging1. Graves' Ophthalmopathy. Vol. 20. Karger Publishers, 1989. 38-50.

106. Gonçalves, Allan C. Pieroni, Eloísa MMS Gebrim, and Mário LR Monteiro. Imaging studies for diagnosing Graves' orbitopathy and dysthyroid optic neuropathy. Clinics 67.11 (2012): 1327-1334.

107. Konuk, Onur, et al. Orbital gallium-67 scintigraphy in Graves' ophthalmopathy. Thyroid 12.7 (2002): 603-608.

108. Marcocci, Claudio, et al. Current medical management of Graves ophthalmopathy. Ophthalmic Plastic & Reconstructive Surgery 18.6 (2002): 402-408.

109. Kim, J. M., et al. The relation of Graves' ophthalmopathy to circulating thyroid hormone status. British Journal of Ophthalmology 88.1 (2004): 72-74.

110. Wiersinga, Wilmar M. Preventing Graves' ophthalmopathy. New England Journal of Medicine 338.2 (1998): 121-122.

111. Bartalena, Luigi, et al. Relation between therapy for hyperthyroidism and the course of Graves' ophthalmopathy. New England Journal of Medicine 338.2 (1998): 73-78.

112. Walsh, John P., Colin M. Dayan, and Michael J. Potts. Radioiodine and thyroid eye disease: Use with caution. BMJ 319.7202 (1999): 68-69.

113. Kahaly, George J., et al. 2018 European Thyroid Association guideline for the management of Graves' hyperthyroidism. European thyroid journal 7.4 (2018): 167-186.

114. American Thyroid Association and American Association of Clinical Endocrinologists Taskforce on Hyperthyroidism and Other Causes of Thyrotoxicosis, et al. "Hyperthyroidism and other causes of thyrotoxicosis: management guidelines of the American Thyroid Association and American Association of Clinical Endocrinologists. Thyroid 21.6 (2011): 593-646.

115. Kashkouli, Mohsen Bahmani, et al. Bilateral versus unilateral thyroid eye disease. Indian journal of ophthalmology 59.5 (2011): 363-366.

116. Marcocci, Claudio, et al. "Selenium and the course of mild Graves' orbitopathy." New England Journal of Medicine 364.20 (2011): 1920-1931.

117. Wall, Jack, and John S. Kennerdell. Conference Proceedings:"Progress in Thyroid-Associated Ophthalmopathy." Autoimmunity 22.3 (1995): 191-195.

118. Kahaly, George J., et al. Randomized, single blind trial of intravenous versus oral steroid monotherapy in Graves' orbitopathy. The Journal of Clinical Endocrinology & Metabolism 90.9 (2005): 5234-5240.

119. Le Moli, Rosario, et al. Determinants of liver damage associated with intravenous methylprednisolone pulse therapy in Graves' ophthalmopathy. Thyroid 17.4 (2007): 357-362.

120. Bartalena, Luigi, Aldo Pinchera, and Claudio Marcocci. Management of Graves' ophthalmopathy: reality and perspectives. Endocrine reviews 21.2 (2000): 168-199.

121. Prummel, Mark F., et al. A randomized controlled trial of orbital radiotherapy versus sham irradiation in patients with mild Graves' ophthalmopathy." The Journal of Clinical Endocrinology & Metabolism 89.1 (2004): 15-20.

122. Wakelkamp, Iris MMJ, et al. Orbital irradiation for Graves' ophthalmopathy: Is it safe? A long-term follow-up study. Ophthalmology 111.8 (2004): 1557-1562.

123. Minakaran, Neda, and Daniel G. Ezra. Rituximab for thyroid-associated ophthalmopathy." Cochrane Database of Systematic Reviews 5 (2013).

124. Sy, Aileen, Kasra Eliasieh, and Rona Z. Silkiss. "Clinical response to tocilizumab in severe thyroid eye disease." Ophthalmic Plastic & Reconstructive Surgery 33.3 (2017): e55-e57.

125. Smith, Terry J., et al. Teprotumumab for thyroid-associated ophthalmopathy." New England Journal of Medicine 376.18 (2017): 1748-1761.

126. Douglas, Raymond S., et al. Teprotumumab for the treatment of active thyroid eye disease. New England Journal of Medicine 382.4 (2020): 341-352.

127. Tanikawa, Takahisa, Yosuke Okada, and Yoshiya Tanaka. "Intravenous cyclophosphamide pulse therapy is effective for refractory Graves' ophthalmopathy." Journal of UOEH 28.2 (2006): 185-191.

128. Bartalena, Luigi, and M. L. Tanda. Immunotherapy for Graves' orbitopathy: easy enthusiasm, but let's keep trying. Journal of endocrinological investigation 29 (2006): 1012-1016.

129. Burgess, Heather A., et al. PPARγ agonists inhibit TGF-β induced pulmonary myofibroblast differentiation and collagen production: implications for therapy of lung fibrosis. American Journal of Physiology-Lung Cellular and Molecular Physiology 288.6 (2005): L1146-L1153.

130. Marcocci, Claudio, and Michele Marinò. Treatment of mild, moderate-to-severe and very severe Graves' orbitopathy. Best Practice & Research Clinical Endocrinology & Metabolism 26.3 (2012): 325-337.

131. Stan, Marius N., James A. Garrity, and Rebecca S. Bahn. The evaluation and treatment of graves ophthalmopathy. Medical Clinics 96.2 (2012): 311-328.

132. Eckstein, Anja, Michael Schittkowski, and Joachim Esser. Surgical treatment of Graves' ophthalmopathy. Best Practice & Research Clinical Endocrinology & Metabolism 26.3 (2012): 339-358.

133. Mccord Jr, Clinton D. "Current trends in orbital decompression." Ophthalmology 92.1 (1985): 21-33.

134. Ünal, Mehmet, Onur Konuk, and Berati Hasanreisoglu. "Balanced orbital decompression combined with fat removal in Graves ophthalmopathy: do we really need to remove the third wall?." Ophthalmic Plastic & Reconstructive Surgery 19.2 (2003): 112-118.

135. Kikkawa, Don O., et al. Botulinum A toxin injection for restrictive myopathy of thyroid-related orbitopathy: effects on intraocular pressure. American journal of ophthalmology 135.4 (2003): 427-431.

136. Scott, Alan B. Botulinum toxin injection into extraocular muscles as an alternative to strabismus surgery. Journal of Pediatric Ophthalmology & Strabismus 17.1 (1980): 21-25.

137. Shih, Mei-Ju, et al. Molecular pathology of Muller's muscle in Graves' ophthalmopathy. The Journal of Clinical Endocrinology & Metabolism 91.3 (2006): 1159-1167.

138. Joos, Zachary P., and Timothy J. Sullivan. Peri-levator palpebrae superioris triamcinolone injection for the treatment of thyroid eye disease-associated upper eyelid retraction. Clinical & Experimental Ophthalmology 45.6 (2017): 651-652.

139. Jonas, Jost Bruno, Gabriele Charlotte Gusek, and G. O. Naumann. "Optic disc, cup and neuroretinal rim size, configuration and correlations in normal eyes." Investigative ophthalmology & visual science 29.7 (1988): 1151-1158.

140. WF, Hoyt, and O. Luis. Visual fiber anatomy in the infrageniculate pathway of the primate." Archives of Ophthalmology (Chicago, Ill.: 1960) 68 (1962): 94-106.

141. Jonas, Jost B., et al. Human optic nerve fiber count and optic disc size. Investigative ophthalmology & visual science 33.6 (1992): 2012-2018.

142. Ponzin, Diego, et al. Ocular manifestations in patients with mucopolysaccharidosis: what do we know and how can we treat?. Clinical & Experimental Ophthalmology 38 (2010).

143. Lieberman, Marc F., A. Edward Maumenee, and W. Richard Green. Histologic studies of the vasculature of the anterior optic nerve." American journal of ophthalmology 82.3 (1976): 405-423.

144. Lee, Seung Hyen, et al. Lamina cribrosa curvature in healthy Korean eyes. Scientific Reports 9.1 (2019): 1756.

145. Spaide, Richard F., Hideki Koizumi, and Maria C. Pozonni. Enhanced depth imaging spectral-domain optical coherence tomography. American journal of ophthalmology 146.4 (2008): 496-500.

146. Nadler, Zach, et al. Automated lamina cribrosa microstructural segmentation in optical coherence tomography scans of healthy and glaucomatous eyes. Biomedical optics express 4.11 (2013): 2596-2608.

147. Lee, Seung Hyen, et al. Diagnostic power of lamina cribrosa depth and curvature in glaucoma. Investigative ophthalmology & visual science 58.2 (2017): 755-762.

148. Kim, Ji-Ah, et al. Lamina cribrosa morphology in glaucomatous eyes with hemifield defect in a Korean population. Ophthalmology 126.5 (2019): 692-701.

149. Huang, David, et al. "Optical coherence tomography." science 254.5035 (1991): 1178-1181.

150. Askeri Tp Akademisi G, Hastalklar Ana Bilim Dal G, Yazflma adresi A, Doç Tarkan Mumcuoglu Y, Mumcuoglu T, Erdurman C, et al. Optik Koherens Tomografi Prensipleri ve Uygulamadaki Yenilikler. 2008;38:168–75.

151. Vizzeri, Gianmarco, et al. Agreement between spectral-domain and time-domain OCT for measuring RNFL thickness. British Journal of Ophthalmology 93.6 (2009): 775-781.

152. Fujimoto, James G., et al. Optical coherence tomography: an emerging technology for biomedical imaging and optical biopsy. Neoplasia 2.1-2 (2000): 9-25.

153. Vajzovic, Lejla, et al. Maturation of the human fovea: correlation of spectral-domain optical coherence tomography findings with histology. American journal of ophthalmology 154.5 (2012): 779-789.

154. Xiao, Hui, et al. Age related changes of the central lamina cribrosa thickness, depth and prelaminar tissue in healthy Chinese subjects. International journal of ophthalmology 11.11 (2018): 1842.

155. Pinazo-Durán, M. Dolores, et al. Postnatal thyroid hormone supplementation rescues developmental abnormalities induced by congenital-neonatal hypothyroidism in the rat retina." Ophthalmic research 37.4 (2005): 225-234.

156. Sayın, Osman, Volkan Yeter, and Nurşen Arıtürk. Optic disc, macula, and retinal nerve fiber layer measurements obtained by OCT in thyroid-associated ophthalmopathy." Journal of Ophthalmology 2016 (2016).

157. Meirovitch, S. Blum, et al. Retina and nerve fiber layer thickness in eyes with thyroid-associated ophthalmopathy. Isr Med Assoc J 19.5 (2017): 277-281.

158. Danesh-Meyer, Helen V., et al. In vivo retinal nerve fiber layer thickness measured by optical coherence tomography predicts visual recovery after surgery for parachiasmal tumors." Investigative ophthalmology & visual science 49.5 (2008): 1879-1885.

159. Danesh-Meyer, Helen V., et al. Relationship between retinal nerve fiber layer and visual field sensitivity as measured by optical coherence tomography in chiasmal compression. Investigative ophthalmology & visual science 47.11 (2006): 4827-4835.

160. Guo, Jie, et al. The changes of retinal nerve fibre layer and ganglion cell layer with different severity of thyroid eye disease." Eye 36.1 (2022): 129-134.

161. Casini, Giamberto, et al. Retinal, choroidal and optic disc analysis in patients with Graves' disease with or without orbitopathy." International Ophthalmology 40 (2020): 2129-2137.

162. Burgoyne, Claude F., et al. The optic nerve head as a biomechanical structure: a new paradigm for understanding the role of IOP-related stress and strain in the pathophysiology of glaucomatous optic nerve head damage." Progress in retinal and eye research 24.1 (2005): 39-73.

163. Jonas, Jost B., et al. Estimated trans-lamina cribrosa pressure difference versus intraocular pressure as biomarker for open-angle glaucoma. The B eijing Eye Study 2011. Acta ophthalmologica 93.1 (2015): e7-e13.

164. Lee, Dae Seung, et al. Influence of translaminar pressure dynamics on the position of the anterior lamina cribrosa surface. Investigative ophthalmology & visual science 56.5 (2015): 2833-2841.

165. Park, Sung C., and Robert Ritch. High resolution in vivo imaging of the lamina cribrosa." Saudi Journal of Ophthalmology 25.4 (2011): 363-372.

166. Kim, Ko Eun, and Ki-Ho Park. Update on the prevalence, etiology, diagnosis, and monitoring of normal-tension glaucoma. Asia-Pacific Journal of Ophthalmology 5.1 (2016): 23-31.

167. Romano, Mario R., et al. Optic nerve compression: the role of the lamina cribrosa and translaminar pressure. International Journal of Ophthalmology 10.12 (2017): 1883.

168. Volpe, Nicholas J., et al. Occult thyroid eye disease in patients with unexplained ocular misalignment identified by standardized orbital echography. American journal of ophthalmology 142.1 (2006): 75-81.

169. Kotecha, Aachal, Sharnaz Izadi, and G. Jeffery. Age-related changes in the thickness of the human lamina cribrosa. British journal of ophthalmology 90.12 (2006): 1531-1534.

170. Albon, Julie, Peter P. Purslow, and Wojciech SS Karwatowski. Age-related compliance of the lamina cribrosa in human eyes. Journal of Biomechanics 27.6 (1994): 823.

171. Lee, Kyoung Min, et al. Anterior lamina cribrosa insertion in primary open-angle glaucoma patients and healthy subjects. PLoS One 9.12 (2014): e114935.

172. Lee, Eun Ji, et al. Reversal of lamina cribrosa displacement after intraocular pressure reduction in open-angle glaucoma. Ophthalmology 120.3 (2013): 553-559.

173. Park, Sung Chul, et al. Lamina cribrosa depth in different stages of glaucoma. Investigative ophthalmology & visual science 56.3 (2015): 2059-2064.

174. Park, Hae-Young Lopilly, So Hee Jeon, and Chan Kee Park. Enhanced depth imaging detects lamina cribrosa thickness differences in normal tension glaucoma and primary open-angle glaucoma. Ophthalmology 119.1 (2012): 10-20.

175. Lee, Seung Hyen, et al. Diagnostic power of lamina cribrosa depth and curvature in glaucoma. Investigative ophthalmology & visual science 58.2 (2017): 755-762.

176. Seo, Yuri, et al. Effects of orbital decompression on lamina cribrosa depth in patients with Graves' orbitopathy. Korean Journal of Ophthalmology: KJO 33.5 (2019): 436.

177. Ozer, Furkan, et al. Evaluation of lamina cribrosa and peripapillary vascular density in thyroid orbitopathy and effect of intravenous methylprednisolone therapy. Canadian Journal of Ophthalmology (2023).

178. Berdahl, John P., R. Rand Allingham, and Douglas H. Johnson. Cerebrospinal fluid pressure is decreased in primary open-angle glaucoma. Ophthalmology 115.5 (2008): 763-768.

179. Lee, Seung Hyen, et al. Reduction of the lamina cribrosa curvature after trabeculectomy in glaucoma. Investigative ophthalmology & visual science 57.11 (2016): 5006-5014.

180. Rhodes, Lindsay A., et al. Peripapillary choroidal thickness variation with age and race in normal eyes. Investigative ophthalmology & visual science 56.3 (2015): 1872-1879.

181. Park, Hae-Young Lopilly, and Chan Kee Park. Diagnostic capability of lamina cribrosa thickness by enhanced depth imaging and factors affecting thickness in patients with glaucoma. Ophthalmology 120.4 (2013): 745-752.